KASSAI DEZSŐ

A TÜDŐ SEGMENTUMAI

AKADÉMIAI KIADÓ

517542

MAGYAR TUDOMÁNYOS AKADÉMIA

ORVOSI TUDOMÁNYOK OSZTÁLYA

A TÜDŐ SEGMENTUMAI

I. RÉSZ: SZÖVEG

ÍRTA:

KASSAY DEZSŐ DR.

EGYETEMI RK. TANÁR,

A BUDAPESTI TUDOMÁNYEGYETEMI I. SZ. SEBÉSZETI KLINIKA

BRONCHOLOGIAI OSZTÁLYÁNAK FŐORVOSA

MTA
KIK

BUDAPEST, 1950.

AKADÉMIAI KIADÓ N. V.

107453

AZ OLVASÓ TÁJÉKOZTATÁSÁRA

Ez a könyv azért jelent meg két különálló részben, hogy az olvasó munkáját megkönnyítse. Az I. rész a szöveget, a II. rész az atlaszt tartalmazza. Olvasáskor magunk elé helyezzük a szöveget és mellé az atlaszt. Így a szöveget nem kell elforgatni, miközben felütjük a hivatkozott ábrákat. A szöveg néha egyszerre 8—10 ábrára is hivatkozik. Ezek egymásutáni felkeresése egybekötött könyvben rendkívül körülményes lenne.

BIBLIOTHECA ACADEMIAE SCIENTIARUM HUNGARICAE
MAGYAR TUDOMÁNYOS AKADÉMIA KÖNYVTÁRA
BUDAPEST

Felelős kiadó: Mestyán János.

249.50. Hungária Hírlapnyomda, Budapest, V., Bajcsy-Zsilinszky-út 34. — Felelős: Daka István

R 1977

TARTALOM

A HÖRGŐ- ÉS SEGMENTUMANATÓMIA TÖRTÉNETE 5
Osztályozások, elnevezések 6
A segmentum szerkezete 9

A HÖRGŐFA 10
A jobb felső lebeny 11
A jobb középső lebeny 12
A bal felső lebeny 13
A bal csonka lebeny 14
A lingula 14
A jobb alsó lebeny 14
A bal alsó lebeny 17
A hörgőfa változatai 19
A jobb felső lebeny 19
A háromágas oszlás részletezése 20
A kétágas oszlás részletezése 20
A bal felső lebeny 21
A bal csonka lebeny 22
A kétágas oszlás részletezése 22
A háromágas oszlás részletezése 23
A jobb középső lebeny 23
A lingula 24
A jobb alsó lebeny 24
A bal alsó lebeny 25
Összehasonlító anatómia 26

A TÜDŐ VÉREDÉNYEI 30
Az arteria pulmonalis 31
Az arteria pulmonalisok oszlásának változatai 32
A jobb felső lebeny 33
A jobb középső lebeny 34
A bal felső lebeny 35
A bal csonka lebeny 37
A lingula 38
A jobb alsó lebeny 38
A bal alsó lebeny 39
A vena pulmonalisok 40
A jobbtüdő venái 40
A baltüdő venái 41

A TÜDŐ SEGMENTUMAI 43
A jobb felső lebeny és a bal csonkalebeny 44
A jobb középső lebeny és a lingula 45
Az alsó lebenyek 47
Homolog tüdők 49
A tüdősegmentumok röntgenképe 50
A jobb felső lebeny és a bal csonkalebeny 51
A jobb középső lebeny és a lingula 52
Az alsó lebenyek 53
A segmentumhörgők csőtükörképe 54
Bronchographia 57

IRODALOM 60

A HÖRGŐ- ÉS A SEGMENTUMANATÓMIA TÖRTÉNETE.

A hörgők anatómiájáról az első részletes leírások 1880-ban (*Aeby*, 2) és 1889-ben (*Ewart*, 10) jelentek meg. Ezek a leírások több mint négy évtizeden át feküdtek felhasználatlanul a könyvtárak könyvespolcain. A négy, sőt öt évtized alatt megjelent munkák általában I., II., III. stb.-rendű hörgőkről beszélnek. Az I. rendű hörgő a főhörgő, a II. rendű a lebenyhörgő és a III. rendű a lebenyhörgő ága és így tovább. Ezek az elnevezések alkalmasak lehettek nagy általánosságban a hörgők nagyságbeli megkülönböztetésére, de semmiesetre sem — hogy úgy mondjam — személyszerinti meghatározására.

Az „eparterialis és hyparterialis" hörgőkre való felosztás sem jelentett sokat, mert csupán a jobb felső lebenyhörgőt emelte ki a többi közül. Ez az egyetlen eparterialis hörgő, amely az arteria pulmonalis fölött ered. A többi hörgő kivétel nélkül mind hyparterialis. A két oldal közötti különbség néhány anatómust téves következtetésre vezetett. Megállapították, hogy jobboldalon a felső lebeny számfeletti lebeny és hogy a bal felső lebenynek a jobb középső lebeny felel meg. Ezt a kétségtelen tévedést először *Narath* (29) helyesbítette, rámutatva a két tüdő egyező felépítésére.

Érthető, hogy ebben az időben a hörgők anatómiája nem érdekelte az orvosokat. A tüdőgyógyászat, sebészet, röntgenológia, bronchoskópia stb. még nem ért el arra a magaslatra, hogy ezekre a részletesebb ismeretekre szüksége lett volna.

1923-ban a szovjet *Meljnikov* (1) közöl részletes hörgőanatómiát. Elsőként állapítja meg, hogy a meghatározott tüdőkonusok (segmentumok) resectiójának tökéletes anatómiai alapja van.

1930 után amerikai, francia, angol, svéd és portugál szerzők foglalkoztak behatóan a hörgők anatómiájával, és azok klinikai jelentőségére is rámutattak. *Lucien* (19) és munkatársai pulmonalis ventillatiós területeket határoztak meg és azokat pulmonalis sectoroknak nevezték el. A francia szerzők hangoztatják a két tüdő anatómiai és élettani megegyezését, analogiáját. *Lucien* és társai munkáját *Grandgerard* és *Weber* (27) igyekezett népszerűsíteni és klinikai adatokkal is megerősíteni.

Krammer és *Glass* (16) 1932-ben a tüdőket bonctani és patológiai egységekre, *segmentum pulmonalékra* osztja fel. Elsőnek említik, hogy elérkezett az az idő, amikor már a lebenyeknél kisebb egységek felé kell tekinteni.

Nagy lépést jelentett 1937-ben *Pierret*, *Coulouma*, *Breton* és *Devos* (23) megállapítása, amely szerint a segmentumok (ők *zónának* nevezik a segmen-

tumot) autonóm parenchymás területek, amelyeknek hörgőből és véredényekből álló kocsánya van. A segmentumok a lebenyen belül egymáshoz vannak ugyan tapadva, de egymástól rugalmas kötőszöveti réteg, az ú. n. intersegmentalis sövény választja el őket. A segmentumoknak ugyanaz a jelentőségük, mint a lebenyeknek; interpleuralis rés hiányában a lebeny megszűnik lebeny lenni, a segmentum viszont — ha rés izolálja — számfeletti lebennyé válik.

A legújabb időkben *Jackson* és *Huber* (14), *Brock* (8), *Warembourg* és *Graux* (27), *Gernez-Rieux*, *Breton-Merean*, *Bonte* (11), az orosz *Lerner* (17, 18), *Neil* és *Gilmaur* (20, 21) stb. foglalkoznak részletesebben hörgő- vagy segmentum-anatómiával. *Cordier* és *Schaepalynck* (27) 16 tüdőt néz át hörgőanatómiai szempontból (1943). *Boyden* és *Hartmann* (5—7) 1946-ban a bal, 1948-ban a jobb felső lebeny majd 1949-ben a két alsó lebeny segmentumainak hörgőit és véredényeit analizálja 50—50 tüdő átvizsgálásával, *Devin* (27), 40 tüdőt vizsgált át (1946), *Prevost* (27), 14 tüdő axilláris hörgőinek változatait tanulmányozza (1947).

A tüdő szimmetrikus, négylebenyes felépítésének gondolata először az orosz *Linberg*ben (4) ötlött fel 1933-ban (1. ábra). Később 1934-ben az amerikai *Nelson* (22), és 1948-ban a szovjet *Lerner* (1), ragaszkodik a tüdők négylebenyes szerkezetéhez. A klasszikus (jobboldalon három, baloldalon két lebeny) felosztást *Lerner* (1) első sorban gyakorlati okokból hagyja el; alaki szempontból érthetővé lesz az egyes folyamatok elektív elhelyezkedése a négy lebeny valamelyikében, gyakorlati szempontból pedig pontosabb topikus diagnózist biztosít és megkönnyíti egyes műtéti eljárások kidolgozását.

OSZTÁLYOZÁSOK, ELNEVEZÉSEK.

A segmentumok első osztályozása, illetve elnevezése 1889-ből *Ewart*-tól (10) származik és a következő:

Felső lebeny: 1. Apicale, 2. Pectorale, 3. Axillare, 4. Posterius, *Középső lebeny:* 5. Pectorale, 6. Axillare. *Alsó lebeny:* 7. Apicale, 8. Apicale posterius, 10. Basale axillare, 11. Basale anterius, 12. Retrocardiale.

Ennek felhasználásával készült 1932-ben *Kramer* és *Glass* (16) osztályozása és elnevezései (2. ábra).

Felső lebeny: 1. Apicale, 2. Anterius, 3. Axillare, 4. Paravertebrale. *Középső lebeny:* 5. Anterius, 6. Axillare. *Alsó lebeny:* 7. Apicale, 8. Paravertebrale, 9. Posterolaterale, 10. Anterolaterale, 11. Mediale (infracardiale).

Neil, *Glimour* és *Guynne* (27) felosztása 1939-ben szintén *Ewart* nyomán a következő (3. ábra):

Felső lebeny: 1. Apicale, 2. Anterius, 3. Axillare, 4. Apicale inf. *Középső lebeny:* 5. Anterius, 6. Axillare. *Alsó lebeny:* 7. Apicale, 8. Apicale inf. 9. Basale posterius, 10. Basale axillare, 11. Basale anterius, 12. Cardiale.

Jackson és *Huber* (14) felosztását és elnevezéseit (1934) a 4. ábrán láthatjuk. Táblázatban ez a következő:

JOBB TÜDŐ		BAL TÜDŐ		
Lebenyek	Segmentumok	*Lebenyek*	Segmentumok	
Felső	Apicale Posterius Anterius	*Felső*	Felső oszlás	Apicale post. Anterius
Középső	Laterale Mediale		Alsó (lingularis) oszlás	Superius Inferius
Alsó	Superius Basale mediale Basale anterius Basale laterale Basale posterius	*Alsó*	Superius Basale anterius mediale Basale laterale Basale posterius	

Warembourg és *Graux* (27) felosztását 1947-ben közli (5. ábra).

Ugyancsak 1947-ből való *Brock* (8) felosztása is:

1. Apicale, 2. Pectorale, 3. Subapicale, 4. Mediale, 5. Laterale, 6. Apicale, 7. Subapicale, 8. Cardiale, 9. Basale anterius, 10. Basale laterale, 11. Basale posterius.

1947-ben francia szerzők (*Kourilsky*, *D'Hour*, *Lemoine* stb.) megállapodtak a segmentumok felosztásában és elnevezésében és azt elfogadásra ajánlották. Ez a felosztás a következő:

Felső lebeny: 1. Apicale, 2. Anterius, 3. Externum, 4. Posterius. *Középső lebeny:* 5. Anterius, 6. Externum. *Alsó lebeny:* 7. Apicale, 8. Anterius, 9. Externum, 10. Posterius, 11. Internum.

Az Otolaryngological Section of the Pan-Pacific Surgical Association 1948. szeptemberében Honoluluban tartott gyűlése megvitatta a hörgőfa kérdését. Ennek határozatai értelmében *Neil* és *Gilmour* (21) a következő terminológiát ajánlja elfogadásra (1948):

Felső lebeny: apicale, laterale, anterius, subapicale.

Középső lebeny: anterius, laterale.

Alsó lebeny: apicale, subapicale, cardiale, basale anterius, basale laterale, basale posterius.

A szovjet szerzők, *Linberg* és *Nelson* szerint négylebenyes beosztásban gondolkoznak. *Bakuley* (1) klinikáján (1949), pl. a következő beosztást használják: *Felső lebeny:* 1. apicale, 2. ant. laterale, 3. post. laterale. *Középső lebeny:* 4. ant. mediale, 5. ant. laterale. *Hátsó lebeny:* 6—8 (sup.-inf.). *Alsó lebeny:* 9. ant. mediale, 10. ant. laterale, 11. post. mediale, 12. post. laterale.

Lerner (1) négylebenyes beosztása a következő (1949):

Felső lebeny: csúcsi, hátsó, elülső. *Elülső lebeny:* elülső belső, elülső külső. *Hátsó lebeny:* felső, alsó. *Alsó lebeny:* elülső, középső, hátsó.

Ezek a felosztások és elnevezések nagyobb előhaladást jelentettek és ezért figyelmet érdemelnek.

A sok kísérletezés ellenére a segmentumok osztályozásában és elnevezéseiben ma is nagy a zűrzavar. Az egységesítő törekvések még mindig nem érték el céljukat. Francia nyelvterületen a francia szerzők 1947-ben tartott értekezletén elfogadott nomenklatura van érvényben. Angliában a *Brock*tól módosított *Ewart*-, vagy *Neil* és *Gilmour*-féle, Amerikában *Jackson* és *Huber* felosztása használatos.

A francia szerzőktől közösen megállapított nevek — amint láttuk — a segmentumoknak a lebenyen belül elfoglalt helyzetére vonatkoznak. Szükségessé teszik a segmentum nevének említése mellett a lebeny megjelölését is, ezért ezek a nevek hosszúak és körülményesek.

Bizonyos vonatkozásban ilyen *Jackson* és *Huber* felosztása is. Ebben a felosztásban csak az „apicale" és „basale" nevek vonatkoznak az egész tüdőre, a többi név a segmentum lebenyen belüli helyzetét jelöli meg. Mindkét osztályozásban egy tüdőben azonos nevű segmentum kétszer, sőt a franciában háromszor is szerepel. Ez a körülmény tévedésekre adhat okot.

A tüdő a mellkasban levő szerv, lebenyekből áll. A működő egész, az egységes szerv a tüdő és nem a lebeny. A segmentum elnevezését helyesebb ezért nem a lebenyre, hanem a tüdőre, mint egységre, távolabbról pedig a mellkasra vonatkoztatni.

Amikor klinikai munkában a tüdősegmentumokkal van dolgunk, akkor a segmentum mindig a térben, a mellkasban, a mellkas falához való viszonyban kerül elénk. Amikor pl. a tömörült segmentumot ki akarjuk kopogtatni, vagy segmentum-betegséget, mondjuk tályogot óhajtunk kívülről megközelíteni, akkor a mellkasfalhoz viszonyítva kell elképzelni a segmentumot.

Brock (8), *Neil* és *Gilmour* (21) hol az egyik, a lebenyre, hol a másik, a tüdőre, vagy a mellkasfalra vonatkozó elvet alkalmazza.

A szerző — amint később látni fogjuk — kizárólag azokat a neveket használja, amelyek részint a tüdőre, mint egységre vonatkoznak, részint a segmentumoknak a mellkashoz való viszonyát hangsúlyozzák. Ezek a könnyen megtanulható és megjegyezhető nevek így helymeghatározást is jelentenek. (L. 18. lap.)

Itt említem még meg, hogy a „segmentum" szónak a mai napig nincs megfelelő magyar jelentése. A segmentum a szótár szerint szeletet jelent. A szelet azonban az egész levágott része, darabja. A segmentum nem levágott darab, hanem preformált része, kisebb egysége a tüdőnek, illetve a lebenynek. *Id. Kovács Ferenc* szerint a helyes magyar kifejezés a „cikk" lenne, mert ez jobb és kifejezőbb, mint a latin. Többekkel való megbeszélés alapján a cikk kifejezést nem látom teljesen megfelelőnek, mert sokféle fogalmat fed (árucikk, divatcikk, újságcikk stb.). Talán jobb a „gerezd" szó (*Szombati* ötlete). A narancsnak preformált része a gerezd. Még jobb, ha a szőlőgerezdre gondolunk, mert ennek a szerkezete is emlékeztet a tüdő alveolaris szerkezetére. A gerezdben jobban benne van a kialakult rész fogalma, mint a cikkben: cikket ki lehet vágni az egészből, de gerezdet nem;

gerezdekre csak szét lehet szedni az egészet. A gerezd szónak csak egy jelentése van. Végül, ami a legfontosabb: magyaros. Felvetettem itt a kérdést, de nem döntöm el. A gyakorlat hivatott arra, hogy valamelyiket elfogadja, vagy mind a kettőt elvesse és jobbat találjon. Ezért egyelőre csak a latin kifejezést használom.

A SEGMENTUM SZERKEZETE.

A magzat fejlődése folyamán az 5 mm-es magzatban — mint a legfontosabb egység jelzője — először a két tüdő bimbója jelentkezik. A 8 mm-es magzatban azután a következő egységeket, a lebenyeket találjuk meg; a 14 mm-es magzatban pedig szinte egyszerre tűnnek fel csaknem az összes segmentumok (6. ábra).

Amint már említettük, a segmentum bronchovascularis egység és hörgőből, valamint véredényekből álló kocsánya van. Amíg azonban a hörgő és az arteria a segmentum belsejében egymás mellett, egymással párhuzamosan halad és oszlik kisebb és kisebb ágakra, addig a nagyobb venák az intersegmentalis sövényekben, síkokban szétterülve helyezkednek el. Ez az oka annak, hogy az arteriáknak ugyanaz a nevük, mint a hörgőknek. A venákat utóbbi időben a felettük haladó hörgőről nevezik el.

A segmentum apicale anterius és posterius vérellátását más szomszédos segmentum arteriájából is kaphatja. (48. ábra). *Boyden* (7) szerint ezért ezek a segmentumok nem bronchovascularis egységek, hanem csak bronchialis distributumok.

A HÖRGŐFA.

A tüdő és a hörgők betegségeivel foglalkozó orvos számára nem fontos, hogy névszerint ismerje a kis hörgőket, de a nagyobb hörgők ismeretére feltétlenül szüksége van. E nélkül nem lehet olvasni pl. töltéses felvételen, bronchogrammon. Gümős elváltozások, atelektasiák, tályogok, amelyeket idegen testek, nyirokcsomóbetörések, vérzések, besűrűsödött váladéktömegek stb. okoznak, egy nagyobb hörgő elágazódásterületében, egy tüdősegmentumban helyezkednek el. Endoskópiás vizsgálat esetében, kezeléskor nem tudjuk megközelíteni ezeket a helyeket, ha nem ismerjük a nagyobb hörgők elhelyezkedését és a hozzájuk tartozó tüdősegmentumokat.

Nem elégedhetünk meg azzal, hogy a légcső után a hörgőket csupán első-, másod-, harmadrendű stb. hörgőkre osztjuk fel. Ez a felosztás éppen akkor mondja fel a szolgálatot, amikor a csőtükrön át akarjuk megítélni a hörgők rendjét. Nincs nagy jelentősége az „eparterialis" és „hyparterialis" hörgőkre való felosztásnak sem, mert csupán a jobb felső lebenyhörgőt emeli ki a többi közül. Ez az egyetlen eparterialis lebenyhörgő; baloldalon minden hörgő hyparterialis.

A légcsőtől kezdve minden hörgő bifurkál, két ágra oszlik. Ha valahol mégis egy-egy trifurkációt látunk, ez csak azért van, mert az egymást követő két bifurkáció igen közel jutott egymáshoz. Ilyen a helyzet pl. a jobb felső lebenyben.

A légcső két ágra: a *jobb* és a *bal főhörgőre* oszlik. *A jobb főhörgő* rövidebb, 1—2 cm hosszú és tágabb, mint a bal, csaknem egyenes folytatása a légcsőnek; lefelé való futásában a függőlegestől kissé oldalt és hátrafelé tér el (9. ábra). Két ágra oszlik:

A jobb felső lebenyhörgőre és a *bronchus intermediusra*. Utóbbi a főhörgő egyenes folytatása; lefelé, kissé oldalt és hátrafelé fut. Űrtere szűkebb, mint a bal főhörgőé (8., 9. ábra).

A bal főhörgő 4.5—5 cm hosszú. Éles szögben (45°—75°) tér el a légcső tengelyétől (7., 8., 9. és 10. ábra). Enyhe ívben oldalra, le és kissé hátrafelé tart.

Két ágra oszlik: a *felső lebenyhörgőre* és az *alsó lebenyhörgőre*.

A bal hörgőfa a főhörgő könnyed kanyarulatával, az apicalis ágak magasba ívelésével, az alsó lingularis hörgő hosszú előrenyúlásával artisztikusabb képet nyujt, mint a jobb (8., 9. és 10. ábra).

Tárgyalásaink során, a gyakorlatban pedig különösen hörgőtükrözés közben, sokszor kell együttesen beszélni azokról a hörgőkről, amelyek a trachealis bifurkációtól a basalis ágak oszlásáig tartanak. Ez a hörgőrész felülről lefelé szűkülő, egyenes, vagy közel egyenes cső és hörgőtükörrel könnyen áttekinthető. Amikor a hilus képleteit együttesen a tüdő gyökerének (radix pulmonis) nevezzük, akkor ez a hörgőrész külön-külön a két tüdő hörgőfájának a törzse és amíg arról a lebeny-, illetve segmentumhörgők egymásután válnak le, addig a törzs maga csaknem egyenes vonalban a basalis ágakig fut. A „hörgőtörzs" elnevezés azért jól használható és jellemző gyűjtőneve ennek a hörgőrésznek. A továbbiakban *hörgőtörzs*ön jobboldalon a főhörgőt, a bronchus intermediust és az alsó lebenyhörgőt; baloldalon a főhörgőt és az alsó lebenyhörgőt együttesen értem.

A jobb felső lebeny.

A jobb felső lebenyhörgő, a trachealis bifurkáció alatt egy-másfél cm-rel ered és csaknem vízszintesen, a főhörgőre derékszögben halad oldalfelé (8. és 9. ábra). Vizsgálataim szerint az esetek 65.8%-ában 3 ágra (látszólagos trifurkáció, 8., 9., 13., 35. ábra), az esetek 25%-ában két ágra (36. ábra) és az esetek 8%-ában 4 ágra (kandeláber-állás, 10., 11., 12., 14. ábra) oszlik. A fennmaradt 1.2% más változat (lásd 18. és 19. ábra).

A felső lebenyhörgő 3 legfontosabb ágának elnevezésére az *apicalis anterior*, az *apicalis posterior* és a *pectoralis* megjelölést használom. Ez a 3 első segmentumág.

1. Az *apicalis anterior* kis oldalirányú elhajlással csaknem egyenesen felfelé, a csúcs felé halad és ellátja a tüdőcsúcsot, vagy a csúcs elülső nagyobb részét (7., 8., 9., 11., 12., 13., 17. ábra.)

2. Az *apicalis posterior* (postero-lateralis) ág törzse hátra, oldalt és kissé felfelé halad. Ellátja a felső lebeny hátsó részét, sokszor a csúcs hátsó részével együtt. (11., 12., 77. ábra). Néha nagyobb részt lát el a csúcsból, mint az apicalis anterior-ág. Ezért látszik jó elnevezésnek erre az ágra az apicalis posterior név.

Véleményem szerint döntő érv az „apicalis posterior" név mellett az, hogy baloldalon az *apicalis* törzs elülső és hátsó ágra oszlik (9., 20. ábra). Ez a két ág felel meg a jobboldalon az előbb tárgyalt apicalis anterior és a most tárgyalás alatt levő hörgőnek, illetőleg segmentumnak. Előttem világos, hogy az *apicalis* törzsnek ezt a két ágát nem „apicalis" és „subapicalis" (*Brock*, 8 és mások), vagy a homológiát elhanyagolva, csupán „apicalis" hörgőnek (*Jackson* és *Huber*, 14), hanem apicalis anterior és apicalis posterior ágnak kell nevezni. A jobboldali oszlás sem mond ellent ennek az elnevezésnek.

Az apicalis posterior hörgőnek jobboldalon csaknem mindig van nagyobb axillaris ága is (9., 15., 19., 35/b, c., 36/b, c, d, f., 76. ábra).

3. *A pectoralis* ág előre, lefelé és kissé oldalra fut és ellátja a felső lebeny kulcscsonttól lefelé és a pectoralis izmok alatt fekvő elülső részét (7., 8., 9., 11., 17. ábra). Az esetek többségében belőle ered a nagyobb axillaris hörgő (7., 13., 18., 35/a., 36/a., 75., 77. ábra).

4. Sokat vitatott kérdés, hogy beszélhetünk-e egyáltalán *axillaris* segmentumhörgőről, illetve segmentumról. Igaz, hogy az az ág, amelyik ellátja a felső lebeny axillaris területét, aránylag ritkán ered magából a lebenyhörgőből (vizsgálataim szerint 10.2%, 10., 11., 12., 14., 35/d, e. ábra). Az is előfordul, hogy egyenlő nagyságú axillaris ágak erednek két (9., 15., 35/b., 36/b, d, f, g., 76. ábra), vagy akár három (35/g. ábra) segmentum-hörgőből, de az esetek többségében nagy axillaris ág ered vagy magából a lebenyhörgőből, vagy valamelyik segmentumágból (73.2%), főleg a pectoralisból (54.1%) és ez az ág, amelyik nagyobb, mint a többi segmentumhörgőből axillarisan futó ág, ellátja az axillaris terület nagyobb részét. Ez nem szól ellene *Brock* megállapításának (8), amely szerint az esetek túlnyomó többségében két axillaris ág van: egyik a pectoralis, másik az apicalis posterior segmentumhörgőből ered. Előbbi megállapításom csak arra vonatkozik, hogy a két, vagy három axillaris ág között van kisebb és nagyobb és hogy a nagyobb axillaris ág az esetek többségében a pectoralis hörgő ága (54.1%).

Ha két egyenlő nagyságú ág látja el az axillaris területet, azok egyike nagyrészt az apicalis posterior, másik a pectoralis segmentum-hörgőből ered (19%, 8., 15., 35/b., 76. ábra).

Az axillaris segmentum klinikailag igen fontos része a felső lebenynek. Ezen a területen nemcsak tüdőtályogok, gümős cavernák, de gyermekkorban epituberculosus elváltozások (atelektasiák) is előfordulnak (87., 88. ábra), így a felső lebenynek ez a része semmiképpen sem hanyagolható el és az általánosított felosztásokban szerepelnie kell ennek a segmentumnak. Az axillaris ág anatómiailag — *de csupán anatómiailag* — alacsonyabbrendű szerepét a táblázatban egyszerű szedéssel tüntetjük fel. (L. 18. lap.)

A jobb középső lebeny.

A bronchus intermedius, amely a jobb főhörgő folytatása, két ágra oszlik: a középső és az alsó lebenyhörgőre. A bronchus intermedius enyhe oldal- és hátrafelé tartó iránnyal lefelé fut (8. ábra). Elülső részéből bocsátja ki a középső lebenyhörgőt. A középső lebenyhörgő a felső lebenyhörgő alatt 2.5—3 cm-rel ered. Ilyen hosszú a bronchus intermedius. A középső lebenyhörgő 1—1.5 cm hosszú; előre, le- és oldalfelé fut; medialis és lateralis ágra oszlik (8., 9., 11., 12., 15., 16., 18., 19., 39. ábra).

5. A medialis ág, a *sternocardialis* segmentumhörgő előre és lefelé fut; párhuzamos a pectoralis hörgővel (9., 12. ábra). Enyhe, medial felé konkáv

görbülete alkalmazkodik a szíven fekvő tüdőfelszín alakjához (9. ábra). Az esetek nagy részében nagy felső és alsó ágra oszlik (8., 9., 16., 18., 39/a, b, e. ábra). A sternocardialis segmentumhörgő ellátja a jobb középső lebenynek a szívvel és a sternummal közvetve érintkező részét, amelynek függőleges éle a sternocardialis szögbe csúszik.

6. A lateralis ág, a *mammaris* segmentumhörgő előre és oldalfelé fut és ellátja a középső lebeny mammaris részét.

Amikor a középső lebeny kicsi, akkor a két segmentumhörgő (a sternocardialis és mammaris) igen közel egymás mellett húzódik; ha nagy, akkor nagy szögben eltávolodnak egymástól. Ilyen módon 10°—60°, vagy még nagyobb szöget zárhat be a két hörgő törzse.

A középső lebenynek, amint látjuk, három nagy, állandó ága van (a felső és alsó sternocardialis ág és a mammaris ág). Ennek a három ágnak a lingulával való összehasonlításban lesz jelentősége. Bizonyítani fogja a jobb középső lebeny és a lingula homológiáját.

A bal felső lebeny.

A bal felső lebeny magában foglalja a bal tüdőnek azt a két részét, amely mind anatómiai, mind élettani, mind patológiai tekintetben egyezik a jobb felső és középső lebennyel. Ennek megfelelően a bal felső lebenyhörgő 1—1.5 cm oldalfelé tartó lefutás után felső és alsó ágra: az *apicopectoralis* hörgőre és a *lingula* hörgőjére oszlik (8., 10., 20., 21., 29., 53., 54., 58. ábra). Ezt a két ágat a továbbiakban lebenyhörgőnek tekintjük.

Régebben lingulán a bal felső lebenynek csupán legalsó, nyelvalakú részét értették, amelyik benyúlik az elülső sinus phrenicocostalisba; ma a bal felső lebenynek az alsó ágtól ellátott és a jobb tüdő középső lebenyének megfelelő részét értjük rajta.

A felső, az apicopectoralis ág „J" alakban élesen felfelé kanyarodik és a bal felső lebenynek a jobb felső lebennyel megegyező részét látja el (8. és 9. ábra). A bal felső lebenynek ezt a felső részét az alsó rész (a lingula) nélkül, tehát „csonkán" kell elképzelni. Ezért nevezem a bal felső lebenynek ezt a részét *apicopectoralis csonka lebenynek*, vagy röviden *csonka lebenynek*. Nevet kellett adni ennek a tüdőrésznek, hogy beszélhessünk róla.

A bal felső lebenyhörgő néha — vizsgálataim szerint az esetek 10%-ában — három ágra: felső, középső és alsó ágra oszlik (22., 23., 24. ábra). A középső ág lehet felső, vagy alsó állásban. Felső állásban a középső hörgő a pectoralis ág, alsó állásban viszont a középső ágat a lingularis hörgő felső ágának kell tekinteni. Első esetben az alsó ág a lingula, második esetben a felső ág a csonka lebeny hörgője.

A bal csonka lebeny.

Míg a bal csonka lebeny hörgője általában — vizsgálataim szerint az esetek 82.8%-ában — két ágra oszlik, addig a jobb felső lebenyhörgő többnyire (65.8%-ban) trifurkál. Tovább vezetve az összehasonlítást, a csonka lebenyhörgő trifurkál 7.6%-ban, a jobb felső lebenyhörgőnek 4 ága van 8%-ban; tehát a bal csonka lebeny hörgőjének trifurkációja csaknem ugyanolyan százalékban fordul elő, mint a jobb felső lebenyhörgő négyes oszlása.

A bal csonkalebeny hörgője az esetek többségében *apicalis* és *pectoralis* ágra oszlik (9., 10., 20., 21., 29., 33., 37. ábra). Az apicalis ág követi a csonka lebenyhörgő felfelé irányuló futását és valójában a „J" alak magasrafutó, hosszú szára. Két ágra oszlik: 1. *az apicalis anterior* és 2. *az apicalis posterior* ágra (8., 9., 10., 20., 21., 33., 37. ábra). Ezeknek a lefutása csak nagyjában egyezik a jobboldal hasonló nevű hörgőinek lefutásával, mert a bal apicalis posterior az esetek többségében ellátja a tüdőcsúcs hátsó felét. 3. *A pectoralis* hörgő lefutása kissé eltér jobboldali testvérétől, mert amíg az előre, oldalt és *lefeté* fut, addig a baloldali előre, kissé oldalt és inkább *felfelé* fut. Az esetek többségében ugyanis a csúcs felé magasabbra terjedő részt lát el, mint a jobboldali ág (9., 20., 21. ábra). A 4. *axillaris* ág itt hasonló módon viselkedik, mint a jobboldalon. Vizsgálataim szerint az axillaris területet nagy oldalfelé futó ág látja el az esetek 71.9%-ában és ez a nagy ág 56.5%-ban ered a pectoralis ágból (37. ábra).

A lingula.

A lingula hörgője lefelé előre és kissé oldalt irányul, majd 1—2 cm lefutás után az esetek többségében *5. alsó* és *6. felső ágra* oszlik. (8., 10., 29., 30., 31., 34., 40. ábra). A felső előre, oldalt és kissé lefelé tart, az alsó ág le- és előrefelé fut. Meg kell azonban jegyeznünk, hogy a lingulának, éppen úgy, mint a jobb középső lebenynek, 3 nagy, szinte állandóan meglévő ága van. A két homológ tüdőrész között csak az a különbség, hogy baloldalon a lingularis hörgő a jobb sternocardialis ághoz hasonlóan, felső és alsó ágra oszlik és a felső ág bocsát azután ágat a mammaris terület ellátására. Mégis elég gyakran előfordul, hogy a baloldal utánozza a jobboldalt és a felső és alsó ágra való osztás előtt a lingularis hörgő maga nagy mammaris ágat bocsát ki. Ez fordul elő vizsgálataim szerint az esetek 34.9%-ában (9., 20., 21., 40/b., 76. ábra).

A jobb alsó lebeny.

Amíg a jobb felső és középső lebenyben, a csonka lebenyben és a lingulában lebenyhörgőről általában, annak csak első elágazódásáig beszélünk, addig az alsó lebeny hörgőjét lebenyhörgőnek tekintjük a basalis elágazódásokig, holott addig

már 2—3 hörgő eredt a lebenyhörgőből. Amíg tehát a jobb felső és középső lebenyben és az azokkal baloldalon homológ tüdőrészekben a lebenyhörgők általában egyszerre bocsátják ki segmentumágaikat, addig az alsó lebenyek hörgője egymás után ágazik ki. A jobb alsó lebenyhörgő a bronchus intermedius folytatásában le-, hátra- és kissé oldalfelé irányul (7—12. ábra).

Első segmentumága legkezdetéből hátrafelé nyílik. Ennek az ágnak a neve (7.) *I. dorsalis ág* (9., 11., 12., 15., 16., 17., 19., 49., 50., 51., 52. ábra). Ellátja az alsó lebeny csúcsos tetejét, amelyet az „alsó lebeny csúcsának" szokás nevezni. Ennek a segmentumnak segmentum apicale néven való szerepeltetése nem látszik helyesnek (l. 4. és 5. lap). A tüdő, mint egység, rendelkezik a csúccsal (apex) és alappal (basis). Az apicalis segmentumnak, vagy segmentumoknak a tüdő (és nem az alsó lebeny) csúcsában és a basalis segmentumoknak a tüdő basisában kell helyet foglalni. Ezért gondolom helytelennek, hogy csúcsi segmentumról beszéljünk az alsó lebenyben, mint ahogy kétségtelenül helytelen volna segmentum basalet emlegetni a felső lebenyekben.

A I. dorsalis *(Dévé, Nelson)* elnevezés jónak látszik, mert ennek a hörgőnek a segmentuma a hát közepe táján fekszik. *Első* dorsalisról pedig azért beszélünk, mert — amint látni fogjuk — elég gyakran van ennek az ágnak testvére, t. i. a II. dorsalis ág.

*Brock*nak az az ellenvetése (8), hogy a dorsalis szó nem pontos és nem helyes, mert a basalis posterior segmentum is dorsalisan helyezkedik el, csak részben állja meg a helyét. A hát valóban elég nagy terület. Ide fekszik az említett segmentumokon kívül az apicalis posterior segmentum is. De a *hát közepén*, a 6—7. csigolya magasságában meghúzott vonal mind a két oldalon kétségtelenül az I. dorsalis segmentumot metszi. A dorsalis jelzővel azt akarjuk mondani, hogy a szóbanforgó segmentum, illetve hörgő, a hát (a dorsum) *közepének* megfelelő helyen van. A dorsalis jelző pontosabban határozza meg a segmentum helyét, mint a posterior, vagy superior.

Elveimmel egyezően szóbajöhetne még — a hátsó középső lebeny mintájára — a hátsó középső segmentum megnevezés, de akkor I. és II. hátsó középső segmentumról (segmentum medium posterius I. et II.) kellene beszélni. A név így igen hosszú.

Az I. dorsalis ág csaknem pontosan a középső lebenyhörgővel szemben, néha azonban 0.5—1 cm-rel lejjebb ered. Míg a középső lebenyhörgő egy-két kivételtől eltekintve, a bronchus intermediusnak pontosan az elülső részéből ered, addig az I. dorsalis ág hátul és kissé oldalt lép ki. *Brock* leírása szerint (8), míg a középső lebenyhörgő a csőtükör-képben az óra számlapján (hanyattfekvő betegben) 12 óránál lép ki a bronchus intermediusból, addig az I. dorsalis ág 5 óránál hagyja el az alsó lebenyhörgőt.

Az I. dorsalis ág igen jellemzően három ágra: felső, medialis és lateralis ágra oszlik. Ezek az ágak kitűnően szoktak látszani a bronchogrammokon. *Smith* —

Boyden (7) szerint ez az ág — a három jellemző ág ellenére — csak 6%-ban trifurkál, 86%-ban bifurkál.

Jobboldalon az esetek 40.6%-ában az I. dorsalis ág alatt 2 cm-rel találjuk a (8.) *II. dorsalis* ágat (9., 11., 12., 17., 52. ábra). Ez az ág hátul, a basalis anterior ággal szemben ered és általában az I. dorsalishoz hasonló irányban fut; néha kissé jobban oldalt, máskor inkább beljebb fekszik.

Meg kell azonban jegyeznünk, hogy amikor nem találunk a leírt helyen II. dorsalis ágat, az esetek többségében akkor is van a basalis posterior segmentumágon egy hörgő, amelyik ehhez hasonló lefutású és bizonyos megszorításokkal II. dorsalis ágnak minősíthető (15., 49 ábra). A táblázatban (18. lap) egyszerű szedéssel szerepel, mert 50% alatt ered a lebenyhörgőből.

Az I. dorsalis ág alatt kb. 1.5 cm-rel, a lebenyhörgő medialis oldalán ered a (9.) *basalis medialis* ág (7., 8., 9., 10., 11., 13., 14., 15., 16., 17., 19., 49., 50., 51. ábra). Ennek az ágnak a segmentuma kétségtelenül a tüdő basisához tartozik. Gyakran betegszik meg a többi segmentum basaléval együtt (96. ábra), gyakran kerül ezekkel együtt resectióra is. Jobbnak kell tartanunk ezért ennek az ágnak basalis medialis elnevezését, mint a cardialis, a retrocardialis, vagy az infracardialis neveket, bármennyire meggyökeresedtek is ezek a szavak.

Igen helyes *Brock* (8) megállapítása: a basalis medialis hörgő lefelé irányuló futása közben befelé és előre ível. Az oldalsó bronchogrammon ezért a lefelé és kissé hátrafelé futó alsó lebenyhörgő előtt előrefelé domború ívet ír le (9., 97. ábra).

Az alsó lebeny rekeszen fekvő alapjának ellátására a basalis medialis ághoz még három ág csatlakozik: a basalis anterior, lateralis és posterior ág.

10. A *basalis anterior* ág a lebenyhörgő elülső és oldalsó felszínéből ered és lefelé, előre és oldalra irányul (7., 8., 9., 10., 11., 12., 14., 15., 16., 17., 52. ábra).

A basalis anterior után a basalis lateralis és a basalis posterior ágak közös törzse következik, amely 1—1.5 cm-nyi lefutás után oszlik az említett ágakra (9., 15., 16., 17., 52. ábra).

11. A *basalis lateralis* ág lefelé és kifejezetten oldalra fut. Ez az ág néha olyan, mintha a basalis posteriornak csupán jelentéktelen elágazása volna (l. a bas. ant. ágnál felsorolt ábrákat).

12. A *basalis posterior* ág követi a bronchus intermedius és az alsó lebenyhörgő vonalát lefelé és kissé hátrafelé. Ellátja az alsó lebenynek a hátsó sinus phrenicocostalisba benyúló legalsó részét. A francia szerzők ezért br. terminalisnak nevezik (l. a bas. ant. ágnál felsorolt ábrákat).

A bal alsó lebeny hörgőfája lényegében egyező a jobbal, mégis van különbség a kettő között. A főkülönbség az, hogy amíg a *basalis medialis* ág jobboldalon az esetek többségében a lebenyhörgőből ered, addig a baloldalon az alsó lebenyhörgő *két közös törzsre:* a basalis medialis és anterior, valamint a basalis lateralis és posterior ágak közös törzsére oszlik (7., 8., 9., 21., 22., 24., 26., 53., 54., 55., 58. ábra). Mégis az esetek 7.3%-ában ez az ág is (a lingula hörgőjéhez hasonlóan) utánozza a jobbat és magából a lebenyhörgőből, a jobboldalon megszokott helyen ered (29., 31., 32. ábra).

Véleményem szerint a bal basalis medialis ágat ugyanolyan jogon fogadhatjuk el segmentumhörgőnek, mint a basalis lateralis ágat. A lateralis ág ugyanúgy ered közös törzsön a basalis posterior ággal, mint a medialis ág a basalis anterior ággal. Ha — amint ezt rajtam kívül csaknem az összes szerzők teszik — a medialis ágat a basalis anterior hörgőágának tekintjük, akkor a lateralis ágat ugyanilyen alapon a basalis posterior hörgőágának kellene tekinteni. Már említettem, hogy a basalis lateralis ág gyakran olyan, mintha a basalis posterior hörgő jelentéktelen mellékága volna. A lateralis ágat egyik oldalon sem tekintem olyan értékű segmentumhörgőnek, mint amilyen a basalis anterior, vagy posterior segmentum-ág. A posterior-lateralis közös törzs a basalis posterior ágban folytatódik, és kétségtelenül inkább ehhez tartozik, mint a lateralis ághoz. A lateralis ág az esetek többségében nem a lebenyhörgő közvetlen ága. Alátámasztja ezt az elképzelést az is, hogy a segmentum basale laterale egyik oldalon sem különíthető el műtéttel a posteriustól. Ezért szerepel a táblázatban (18. lap) a basalis medialis ághoz hasonlóan közönséges betűkkel szedve.

A II. dorsalis ág baloldalon az eseteknek csak 7.3%-ában található meg (9., 30., 54. ábra), míg a jobboldalon ez az ág 40.6%-ban ered a lebenyhörgőből. De itt is megtaláljuk az esetek többségében a basalis posterior ágon a II. dorsalis lefutásának megfelelő hörgőt.

Végül megemlítem, hogy a basalis ágak oszlása baloldalon az esetek többségében közelebb van egymáshoz, mint jobboldalon (21., 25., 28., 55. ábra). Az oszlás néha egyező magasságban történik (33. ábra).

Az említetteken kívül mind a két alsó lebenynek van még egy fontos része és ez az axillaris regio. Nem annyira jelentős, mint a felső lebeny segmentum axillaréja: hörgőága sem annyira jellegzetes. Eredésének elég sok változata van:

1. Általában minden basalis ágnak (természetesen a medialis kivételével) van egy-egy kifejezetten oldalra futó ága és ez az esetek többségében egyenlő nagyságú.

2. Elég gyakran látjuk, hogy ez az ága a basalis anterioron a legnagyobb.

3. A nagy axillaris ág magából a lebenyhörgőből (77. ábra), vagy basalis lateralis-basalis posterior ágak közös törzséből ered.

4. Az utóbbi két segmentumhörgő valamelyikéből ered.

Ezt az ágat nem tekintjük segmentumhörgőnek, de jó, ha tudunk róla, mert az alsó lebenynek ezen a részén is előfordulhat tályog és ekkor az ilyen oldalra futó nagy hörgőág segmentumhörgő képében jelentkezhet.

Az előbbi fejtegetések alapján a hörgők felosztását és elnevezését az alábbi táblázatban foglalom össze:

JOBB:		BAL:		
FELSŐ LEBENY	*apicalis anterior*	*1.* apicalis anterior	*apicalis*	CSONKA LEBENY — FELSŐ LEBENY
	apicalis posterior	*2.* apicalis posterior		
	pectoralis	*3. pectoralis*		
	axillaris	*4.* axillaris		
KÖZÉPSŐ LEBENY	*sternocardialis*	*5. ling. superior*	LINGULA	
	mammaris	*6. ling. inferior*		
ALSÓ LEBENY	*I. dorsalis*	*7. I. dorsalis*	ALSÓ LEBENY	
	II. dorsalis	*8.* II. dorsalis		
	basalis medialis	*9.* basalis medialis		
	basalis anterior	*10. basalis anterior*		
	basalis lateralis	*11.* basalis lateralis		
	basalis posterior	*12. basalis posterior*		

Amint láttuk, a hörgők és a segmentumok *osztályozása* alapulhat a két tüdő homológiáján, vagy elhanyagolhatja azt. Készülhet szigorúan az „anatómia" alapján és segmentumhörgőnek csak azt a hörgőt fogadja el, amelyik a lebenyhörgőnek (ilyennek fogadjuk el a csonka-lebeny és a lingula hörgőjét is) közvetlen ága. Ilyen *Jackson* és *Huber* (14) felosztása. Tekintettel lehet azonban „a klinikai munka" szükségletére is. Ezt követjük pl. az axillaris segmentum elfogadása esetében.

A hörgők és segmentumok *elnevezésekor* vagy a tüdőt, vagy a lebenyt tekintjük egységnek. Utóbbira jellemző példa a francia szerzők (*Kourilsky*, *D'Hour*, *Lemoine* etc. 1947) nomenklaturája. (L. a 7. lapon.)

A legtöbb elnevezési mód azonban nem áll szigorúan az egyik vagy a másik alapon. A szerzők ugyanabban a nomenklaturában egyszer a tüdőt tekintik egységnek és ekkor „apicalis" és „basalis" segmentumról szólnak. Máskor a névvel a segmentumnak a lebenyen belül elfoglalt helyét határozzák meg; kirívó példa erre az alsó lebeny „segmentum apicaléja". Vegyes alapon készült a többi között *Kramer* és *Glass* (16), *Jackson* és *Huber* (14), *Brock* (8), *Neil* és *Gilmour* (21) nomenklaturája. (L. a 6. és a 7. lapon.)

Kassay osztályozása szigorúan a homológia alapján áll. Tekintettel van a klinikai munka szükségletére is, de nem hagyja figyelmen kívül a szigorúan vett anatómiát sem. A *dőltbetüs* nevek szigorúan anatómiai alapon, a közönséges betűvel szedett vagy a klinikai szükséglet, vagy a homológia alapján kerültek a fenti táblázatba. A hörgők és a segmentumok elnevezésekor a tüdőt tekinti működő

egységnek, ezért beszél apicalis és basalis hörgőkről és segmentumokról. Ezenkívül tekintetbe véve, hogy a tüdő a mellkasban lévő szerv és hogy a segmentumot kopogtatáskor, hallgatózáskor, műtéti megközelítéskor a mellkasfalhoz való viszonyban kell elképzelni, a segmentumok egyrészét vagy a mellkasban, vagy a mellkason lévő szervekről nevezi el (pectorale, sternocardiale, mammarium, dorsale). A táblázatban szereplő nevek elég pontos helymeghatározást jelentenek. Nem újak. A régebbi nomenclaturák egyikében, vagy másikában már szerepeltek. Könnyen tanulhatók és könnyen megjegyezhetők.

Az előzőkben (8. lap) a „gerezd" szót ajánlottam, mint a segmentum magyar kifejezését. A tüdő *gerezd-beosztása* és *gerezd-elnevezése* a következő:

	JOBB	*BAL*			
LEBENY	*Gerezd*	*Gerezd*		LEBENY	
FELSŐ	*elülső csúcs-*	*1.* elülső csúcs-	*csúcs-*	CSONKA	FELSŐ
	hátsó csúcs-	*2.* hátsó csúcs-			
	mell-	*3. mell-*			
	hónalj-	*4.* hónalj-			
KÖZÉPSŐ	*szív-*	*5. felső nyelv-*	TÜDŐNYELV		
	csecs-	*6. alsó nyelv-*			
ALSÓ	*I. hát-*	*7. I. hát-*	ALSÓ		
	II. hát-	*8.* II. hát-			
	belső alap-	*9.* belső alap-			
	elülső alap-	*10. elülső alap-*			
	külső alap-	*11.* külső alap-			
	hátsó alap-	*12. hátsó alap-*			

Bizonyára lesznek, akiknek ezek a nevek idegenszerűen hangzanak. Mindig így van ez, amikor új kifejezések kerülnek az orvosi irodalomba. Alapjában ezek a szavak rövidebbek és kifejezőbbek, mint a latin nevek. Hiszem, hogy a gyakorlatban beválnak.

A HÖRGŐFA VÁLTOZATAI.

A hörgőfa változatait 176 jobb és 176 bal tüdő-corrosiós készítményének (a budapesti Törvényszéki Orvostani és Anatómiai Intézet készítményei) vizsgálata alapján írom le. A fényképek nagyrészt a törvényszéki orvostani intézet készítményeiről készültek. Az ábramagyarázatokban ezért csak a máshol található készítmények származási helyét említem meg.

A jobb felső lebeny.

A lebenyhörgő három ágra oszlik (trifurkáció) az esetek (35. ábra) 65.8%-ában.
Két ágra oszlik (bifurkáció) az esetek (36. ábra) ..... 25.0%-ában.
Négy ágra oszlik (kandeláber-állás) az esetek (10., 11., 14. ábra) .. 8.0%-ában.
Két lebenyhörgő szerepel az esetek (18., 19. ábra) ..... 1.2%-ában.

A háromágas oszlás (trifurkáció) részletezése (65.8%, 35. ábra):

A három ág: az *apicalis anterior*, az *apicalis posterior* és a *pectoralis* hörgő (a, b, c, f és g rajz) az esetek 60.9%-ában.

Ezekben az esetekben nagyobb axillaris ág ered
a pectoralisból (a. rajz) az esetek ..... 42.0%-ában.
az apicalis posteriorból (c. rajz) az esetek ..... 3.7%-ában.
az apicalis anteriorból (f. rajz) az esetek ..... 0.6%-ában.
Egyenlő nagyságú axillaris ág ered a pectoralis és az apicalis posterior ágakból (b. rajz) az esetek ..... 14.0%-ában.
Mind a három segmentumhörgőből egyenlő ág ered (g. rajz) az esetek ..... 0.6%-ában.
A lebenyhörgő három ága: az *apicalis törzs*, a *pectoralis* és az *axillaris hörgő* (d. rajz) az esetek ..... 2.4%-ában.
A lebenyhörgő három ága az *apicalis anterior-pectoralis törzs*, az *apicalis posterior* és az *axillaris hörgők* (e. rajz) az esetek .. 0.6%-ában.
Az ágak részletezésére felhasználhatatlan a készítmények .. 1.9%-a.

A kétágas oszlás (bifurkáció) (36. ábra) *részletezése* (25%):

A két ág a *pectoralis-axillaris* közös törzs, valamint az *apicalis törzs* (a. rajz) az esetek ..... 10.9%-ában.

A két ág *a pectoralis-apicalis anterior közös törzs* és az *apicalis posterior ág* (b, c, d, e, g. rajz) az esetek 12.3%-ában.

Ezekből az esetekből egyenlő nagyságú axillaris ág ered a pectoralis és az apicalis posterior ágból (b. rajz) az esetek 3.7%-ában.
az axillaris ág az apicalis posterior ágból ered (c. rajz) az esetek 3.2%-ában,
két egyenlő nagyságú axillaris ág ered a pectoralis-apicalis anterior közös törzsből és az apicalis posterior ágból (d. rajz) az esetek 2.4%-ában,
nagyobb axillaris ág ered a pectoralis hörgőből (e. rajz) az esetek 1.8%-ában,
két egyenlő nagyságú axillaris ág ered a pectoralis és az apicalis anterior hörgőkből (g. rajz) az esetek ..... 1.2%-ában.

A lebenyhörgő két ága *a pectoralis-apicalis posterior közös törzs* és az *apicalis anterior ág* (f. és h. rajz) az esetek 1.8%-ában.

Ezekben az esetekben két egyenlő nagyságú axillaris ág ered
a pectoralis és az apicalis posterior hörgőkből (f. rajz) az esetek 1.2%-ában,
az axillaris ág a közös törzs ága (h. rajz) az esetek ..... 0.6%-ában.

Az átvizsgált anyagban az axillaris ág viselkedésére vonatkozóan a következő adatokat találjuk:

Egy nagyobb axillaris ágat találtunk az esetek	73.2%-ában,
két egyenlő nagyságú ágat az esetek	22.6%-ában.
Az axilláris ág önállóan a lebenyhörgőből eredt az esetek ..	11.0%-ában.
A nagyobb axillaris ág a pectoralis hörgőből eredt	54.1%-ban,
az apicalis posterior hörgőből	6.9%-ban,
az apicalis anteriorból	0.6%-ában,
a pectoralis-apicalis posterior közös törzsből az esetek	0.6%-ában.
A két egyenlő nagyságú axillaris ág a pectoralisból és az apicalis posteriorból eredt az esetek	19.0%-ában,
a pectoralisból és az apicalis anteriorból az esetek	1.2%-ában,
a pectoralis-apicalis anterior közös törzsből és az apicalis posterior ágból az esetek	2.4%-ában.

Két jobb felső lebenyhörgőt találtunk az esetek 1.2%-ában; egyik ág a trachea alsó részéből, másik a főhörgőből eredt. A felső ághoz az apicalis anterior és a pectoralis ág tartozott, míg az alsó ág apicalis posterior és axillaris ágra oszlott. (19. ábra). Csak ezekben az esetekben láttuk, hogy a jobb felső lebenyhörgő, jobban mondva a két hörgő közül az egyik a trachea legalsó részéből és nem a főhörgőből eredt.

A feldolgozásban nem szerepel szerző készítménye (18. ábra), amelyen mindkét felső lebenyhörgő a főhörgőből ered.

A bal felső lebeny.

A bal felső lebenyhörgő két ágra oszlik az esetek	88.2%-ában.
Három ágra oszlik (trifurkáció) az esetek (22., 23., 24., 28. ábra)	10.6%-ában.
Két felső lebenyhörgőt találtunk (26. ábra) az esetek	1.2%-ában.

A kétágas oszlásban a felső ág mindig az apicopectoralis csonkalebeny hörgője, az alsó ág a lingula hörgője.

A trifurkáció eseteiben felső és alsó állást különböztetünk meg. Előfordul azonban az is, hogy a középső ág középállásban van. Ilyenkor kétségünk támad, mert nehéz eldönteni, hogy ezt az ágat a csonkalebenyhez, vagy a lingulához számítsuk-e? Első állásban ezt a középső ágat pectoralis hörgőnek, alsóban a lingula felső ágának kell tekinteni. A kétséges esetekben úgy jártunk el, hogy a középső ágat ahhoz a csoporthoz csatoltuk, amelyik aránylag kisebb területet látott el. Az eljárásban természetesen volt bizonyos szubjektivitás, bizonyos önké-

nyesség. Ilyen módon felső állásban lévőnek ítéltünk 6.3%-ot és alsó állásban lévőnek 3.7%-ot.

Egyetlen esetet láttunk (0.6%, 28. ábra), amelyben a középső ág oldalra futott és egyedül látta el a felső lebenynek azt a részét, amelyet a csonka lebenyben levő axilláris ág és a lingula mammaris ága együttesen szokott ellátni. Ebben az esetben a két ág mind a csonka lebenyben, mind a lingulában hiányzott. Itt is meg kell említenünk azokat az eseteket, amelyekről a lingula tárgyalásakor még szó lesz és amelyekben a pectoralis hörgő nem a csonka lebeny hörgőjéből, hanem a lingularis hörgőből eredt (2.6%, 25., 26. ábra).

A csonka lebenyhörgő és a lingula hörgője egymástól elkülönülve eredt a főhörgőből az esetek 1.2%-ában (26. ábra). Nincs felső lebenyhörgő!

A bal csonka lebeny.

A csonka lebeny hörgője két ágra oszlik (bifurkáció) (37. ábra) az esetek ..... 82.8%-ában.

Három ágra (trifurkáció) (38. ábra) az esetek 7.6%-ában.

A fennmaradó csoportba (9.6%-ba) azok az esetek tartoznak, amelyeket már említettünk a bal felső lebeny tárgyalásakor és amelyek viselkedése érinti a csonka lebenyhörgő viselkedését is.

A kétágas oszlás (bifurkáció) (37. ábra) *részletezése* (82.8%).

A két ág a *pectoralis* és az *apicalis anterior-apicalis posterior* közös törzs (a, b, e, f, h. rajz) az esetek ..... 68.8%-ában.

Ezek között az axillaris a pectoralis ága (a. rajz) az esetek 55.3%-ában,
az axillaris az apicalis törzs ága (f. rajz) az esetek 2.6%-ában,
az axillaris az apicalis posterior ága (h. rajz) az esetek 1.3%-ában

Két, közel egyenlő nagyságú axillaris ág ered a pectoralis hörgőből és az apicalis törzsből (b. rajz) az esetek 7.0%-ában,
illetve a pectoralis és az apicalis posterior ágból (e. rajz) az esetek ..... 2.6%-ában.

A két ág a *pectoralis-apicalis anterior közös törzs* és az *apicalis posterior hörgő* (c, d, g, i, j rajz) az esetek ..... 10.1%-ában.

Ezek közül az axillaris hörgő a közös törzs ága (c. rajz) az esetek ..... 3.8%-ában.
az apicalis posterior ága (g. rajz) az esetek 1.9%-ában,
a pectoralis ága (i. rajz) az esetek ..... 0.6%-ában.

Két közel egyenlő nagyságú axillaris ág ered a közös törzsből és az apicalis posterior ágból (d. rajz) az esetek..... 3.2%-ában,

illetve a pectoralis ág és az apicalis posterior ágakból (j. rajz) az esetek ..... 0.6%-ában.

A két ág a *pectoralis* és *apicalis közös törzs;* az axillaris a pectoralis ága de külön kis axillaris ág ered a csonka lebenyhörgőből (k. rajz) az esetek ..... 0.6%-ában.

A két ág az *apicopectoralis törzs* és az *axillaris* hörgő (l. rajz) az esetek ..... 0.6%-ában.

Az ágak részletezésére nem volt használható a készítmények 2.7%-a.

A háromágas oszlás részletezése. (7.6%, 38. ábra.)

A három ág a *pectoralis*, az *axillaris* hörgő és az *apicalis anterior — apicalis posterior* közös törzs (a. rajz) az esetek ..... 5.8%-ában.

A három ág az *apicalis anterior*, az apicalis posterior és a *pectoralis* ág, az axillaris hörgő a pectoralis ága (b. rajz) az esetek ..... 0.6%-ában.

A három ág a *pectoralis*, az *axillaris* és az *apicalis anterior-apicalis posterior* közös törzs, még egy axillaris ág ered a pectoralisból (c. rajz) az esetek ..... 0.6%-ában.

A három ág a *pectoralis-apicalis anterior* közös törzs, az *axillaris* és az *apicalis posterior* ág; még egy nagyobb axillaris ág ered a pectoralis hörgőből (d. rajz) az esetek ..... 0.6%-ában.

Az átvizsgált anyagban az axillaris ág viselkedésére vonatkozóan a következő adatokat találhatjuk:

Egy nagyobb ág látta el az axillaris területet az esetek 71.9%-ában.
két ág az esetek 14.6%-ában.

Az egy nagyobb ág a pectoralis hörgőből eredt az esetek 56.5%-ában, a lebenyhörgőből az esetek 5.8%-ában, az apicalis posteriorból az esetek 3.2%-ában, a pectoralis-apicalis anterior közös törzsből az esetek 3.8%-ában, az apicalis anterior-apicalis posterior közös törzsből az esetek 2.6%-ában.

A *két* ág közül az egyik a pectoralisból ,a másik az apicalis anterior-apicalis posterior közös törzsből eredt az esetek 7%-ában, a pectoralisból és az apicalis posteriorból az esetek 3.2%-ában, a pectoralis-apicalis anterior közös törzsből és az apicalis posteriorból 3.2%-ban, a lebenyhörgőből és a pectoralisból az esetek 1.2%-ában.

A jobb középső lebeny.

A lebenyhörgő *két* ágra (sternocardialis és mammaris ágra) oszlik (39. ábra a, b, c, d, e, f, g, h. rajz) az esetek ..... 97%-ában.

Ezek közül a sternocardialis hörgő nagy felső és alsó ágra oszlott és a mammaris ág ezeknél csak valamivel volt nagyobb (a. rajz) az esetek 46.1%-ában,

mind a sternocardialis, mind a mammaris ág két ágra oszlott, (a sternocardialis a függőleges, a mammaris nagyjában a vízszintes síkban, b. rajz) az esetek 40.0%-ában,

két nagy sternocardialis és mammaris ág szerepelt kifejezett két ágra való oszlás nélkül (c. rajz) az esetek 6.1%-ában,

a sternocardialis egy, a mammaris két ág volt (f. rajz) az esetek 1.2%-ában,

a. rajz szerinti oszlás (2 sternocardialis és 1 mammaris ág) volt, de a lebenyhörgő előbb kis ágat bocsátott (e. rajz) az esetek 1.8%-ában,

két sternocardialis ág volt és a mammaris ág hiányzott (g. rajz) az esetek 1.2%-ában,

a mammaris ág szintén hiányzott, de mindkét sternocardialis ág adott egy-egy mammaris ágat (h. rajz) az esetek ..... 0.6%-ában.

A lebenyhörgő *három* ágra oszlott (trifurkáció, d. rajz) az esetek 3%-ában.

A lingula

A lingularis hörgő két ágra (felső és alsó) oszlott és a felső ág egy mammaris ágat bocsátott (40. ábra a. rajz) az esetek .... 53.8%-ában.

A lingularis hörgő előbb egy mammaris ágat bocsátott és csak azután oszlott felső és alsó ágra (b. rajz) az esetek ..... 34.9%-ában.

A mammaris ág a bal felső lebenyhörgő trifurkációjában a középső ág volt (c. rajz) az esetek ..... 3.7%-ában.

A lingularis hörgő három ágra oszlott (trifurkáció, d. rajz) az esetek ..... 3.2%-ában.

Az a. rajz szerinti oszlásban a pectoralis hörgő a lingularis hörgő ága volt (e. rajz) az esetek ..... 2.6%-ában.

A mammaris hörgő hiányzott (f. rajz) az esetek ..... 1.2%-ában.

A mammaris ág a lingularis hörgő alsó ágából eredt (g. rajz) az esetek ..... 0.6%-ában.

A jobb alsó lebeny.

A lebenyhörgőnek 5 segmentumága (az I. dorsalis és négy basalis ág) volt (15., 16. ábra) az esetek ..... 57.0%-ában.

Ezek között a basalis ágak eloszlásának sorrendje fordított volt (a lebenyhörgőről először a basalis posterior ág szakadt

le és a megmaradt közös törzs csak ezután oszlott basalis anterior és basalis lateralis ágakra) az esetek ..... 0.6%-ában.

Hat segmentumág volt (II. dorsalis ág is szerepelt, 9., 11., 12., 17., 52. ábra) az esetek ..... 40.6%-ában.

Három dorsalis ágat találunk (a két ág között középen eredt egy harmadik) az esetek ..... 0.6%-ában.

A basalis medialis ág hiányzott és annak területét a basalis anterior és posterior ágból jövő egy-egy ág látta el (52. ábra) az esetek ..... 1.2%-ában.

A basalis lateralis ág hiányzott az esetek ..... 0.6%-ában.

Fenti esetek között a basalis medialis ág egy magasságban eredt a II. dorsalis ággal az esetek 1.2%-ában, a II. dorsalis ág magasabban eredt, mint a basalis medialis az esetek 0.6%-ában.

A bal alsó lebeny.

A lebenyhörgő az I. dorsalis ág leágazása után két közös törzsre, basalis anterior — basalis medialis, majd basalis posterior — basalis lateralis törzsekre oszlott (7., 8., 9., 21., 22., 24., 26., 53., 54., 55., 58. ábra) az esetek ..... 75.8%-ában.

II. dorsalis ág is szerepelt (9., 30., 54. ábra) az esetek .... 7.3%-ában.

A basalis medialis ág nem a basalis anterior ággal van közös törzsön, hanem magából a lebenyhörgőből ered (29., 31., 32. ábra) az esetek ..... 7.3%-ában.

Úgy láttuk, hogy két basalis medialis ág szerepelt az egyik lebenyhörgőből, másik a basalis anterior ágból (32. ábra) az esetek 0.6%-ában.

A basalis medialis ág nem a basalis anterior, de a basalis lateralis ágból eredt az esetek ..... 2.2%-ában.

A basalis medialis, anterior és posterior ág a háromlábú szék módjára helyezkedett el, a basalis lateralis ág pedig hiányzott (10., 20. ábra) az esetek ..... 1.2%-ában.

A basalis lateralis ág hiányzott az esetek ..... 2.8%-ában.

A basalis ágak oszlásának sorrendje fordított (előbb szakad le a lebenyhörgőről a basalis posterior ág és a megmaradt közös törzs csak azután oszlik basalis anterior és lateralis ágakra) (34. ábra) az esetek ..... 2.2%-ában.

Az I. dorsalis ág hiányzott az esetek ..... 0.6%-ában.

Kis emlős állatok — kutya, macska, nyúl — hörgőfáját hasonlítottam össze az ember hörgőfájával. Az összehasonlítás eredményeként első sorban arra kell rámutatnom, hogy az állatok két tüdejét — az emberével ellentétben — nem tekinthetjük homolognak. A kis házi emlős állatnak jobboldalon négy, baloldalon három lebenye van (41., 44. ábra). Ez magában nem zavarná meg a homológiát, hiszen jobboldalon az embernek is több lebenye van, mint baloldalon. Az ember két tüdeje ennek ellenére homolog; a jobboldali három lebenyben és a baloldali két lebenyben ugyanazok a tüdőrészek vannak. Az állatban azonban baloldalon hiányzik a jobboldali negyedik lebenynek: a lobus intermediusnak megfelelő tüdőrész. Ettől eltekintve a homológia legalább olyan tökéletes, mint emberben.

A jobboldali négy lebeny a következő:

1. A lobus apicalis (azonos az ember jobb felső lebenyével).
2. A lobus medius, vagy cardiacus (egyezik az ember középső lebenyével).
3. A lobus diaphragmaticus (egyezik az ember alsó lebenyével).
4. A lobus intermedius (egyezik az ember jobb és bal tüdejének basalis medialis segmentumával). Ez a kúpalakú lebeny az állat mellüregében, középen foglal helyet. Alapja a rekeszen nyugszik, csúcsa a fej felé néz. Rekeszen fekvő része mind hasi, mind háti irányban elég hosszan terjed. A hasi irányban terjedő rész a szív és a rekesz között fekszik. A háti rész a nyelőcső jobboldalán nyúlik a hát felé. A lebeny a jobb rekeszi lebennyel közvetlenül, a bal rekeszi lebennyel a két mellüreget szétválasztó pleura közvetítésével érintkezik. (44. ábra).

A bronchus intermedius hörgője a lobus diaphragmaticus hörgőjéből (emberben a jobb basalis medialis hörgőjének megfelelő helyen) ered. (43. ábra). A lobus intermedius maga nagyjában az ember jobb és bal basalis medialis segmentumának megfelelő helyet foglalja el.

A bal tüdőnek három lebenye van:

1. lobus apicalis (egyezik az ember csonkalebenyével)
2. lobus medius, vagy cardiacus (egyezik az ember lingulájával).
3. lobus diaphragmaticus (egyezik az ember alsó lebenyével).

A bal főhörgő a három lebeny ellenére az ember bal főhörgőjéhez hasonlóan oszlik. (41., 42. ábra).

A főhörgő cranialis ága az ember bal felső lebenyhörgőjével egyezik és ahhoz hasonlóan cranialis és caudalis ágra oszlik. A cranalis ág a csúcsi lebenyt, a caudalis ág a szívlebenyt látja el.

A főhörgő caudalis ága a bal rekeszi lebenyben oszlik szét. A bal rekeszi lebeny tökéletesebben egyezik a jobbal, mint az ember két alsó lebenye, mert a basalis medialis ágak eredési különbsége nem zavarja meg a homológiát, hiszen egyiknek sincsen segmentum basale medialéja.

Érdekes különbség az, hogy amíg az ember hörgőfája nagyjában a lombos fa alakjához hasonlít, addig az emlős állatoké sokkal inkább a tűlevelű fenyő alakját utánozza. (41., 42. ábra). Az ember hörgőfája ugyanis lombos fához hasonlóan, felületes szemlélő számára szabálytalanul — lényegében dichotomiásan — oszlik mindig kisebb ágakra. Az emlősök hörgőfája ezzel szemben csak a lebenyhörgők eredésében követi ezt a rendszert, azután a lebenyhörgő vékonyodva fut végig a lebenyen annak hegyes végéig és közben a fenyőfához hasonlóan kezdetben nagyobb, majd kisebb és kisebb ágakat bocsát a tér különböző irányába.

A jobb csúcsi lebeny hegyes vége hasi irányban a szívlebeny mellett nyúlik be a szegycsont és a szív közé. A középső, vagy szívlebeny hegye a szív mellett nyúlik a hasi sinus phrenicocostalisba. A rekeszi lebeny hegye a gerincoszlop mellett csúszik a háti sinus phrenicocostalisba. Jobboldalon az állat negyedik lebenyének: a lobus intermediusnak a hörgője két nagyobb ágra oszlik, ezért a lebenynek két hegye van. Az egyik a szív és a nyelőcső, illetve a szív és a rekesz között nyúlik hasi és baloldali irányban a bal alsó lebeny mellé. A másik háti és jobboldali irányban simul a jobb alsó lebeny mellé. A bal csúcsi lebeny hegye hasi és cranialis irányba mutat. A bal szívlebeny a jobb szívlebeny módján viselkedik (41., 42. ábra). A bal rekeszi lebeny a jobb mása (42. ábra).

A jobb csúcsi lebenyben az egész lebenyen végigfutó hörgő a pectoralis segmentumág útját követi (42. ábra). Ennek a hörgőnek első nagy ága háti irányba tart és az apicalis posterior segmentumágnak felel meg (42. ábra). Különbözik ettől abban, hogy a csúcs felé nincsenek ágai. Emberi viszonylatban gondolkozva valódi posterior-ág. A következő ág a csúcs felé tör. Ez az apicalis anterior segmentum-ágnak felel meg. Nyúlban, macskában egy ilyen ág van (41. ábra). Kutyában két teljesen egyenlő ág fut a csúcs felé (42. ábra). Az apicalis anterior ággal egy magasságban az oldalfelé futó axillaris ágat találjuk (41., 43. ábra).

A középső, vagy szívlebenyben az első ág oldalra tart, de ez sem nagyobb, mint az utána következő. Iránya a mammaris ágra emlékeztet. Maga a lebenyhörgő a sternocardialis ág futását követi (41. ábra).

A jobb rekeszi lebenyben az első ág: az I. dorsalis-ág vagy közvetlenül a szívlebeny hörgőjével szemben, vagy valamivel lejjebb az emberéhez hasonlóan ered (41., 42. ábra). A következő ág a lobus intermedius hörgője ott ered, ahol emberben a basalis medialis ág (43. ábra). A II. dorsalis ágat minden esetben megtaláljuk a basalis anterior-ággal szemben, vagy kissé lejjebb (42. ábra). Sokszor van az előbbihez hasonló III. dorsalis ág is. Ez a basalis posterior hörgőből ered (41. ábra).

A basalis anterior és basalis lateralis jelentős ág az emberhez hasonlóan ered a lebenyen végigfutó nagy hörgőből, amelynek lefutása a basalis posterior ágéval egyezik (41.—43. ábra).

A bal főhörgő cranialis ága a csúcsi lebeny és a szívlebeny hörgőjére oszlik. A bal csúcsi lebeny annyiban különbözik a jobb csúcsi lebenytől, hogy a lebenyen végigfutó nagy ág nem kanyarodik ívben ventralis és caudalis irányban, mint a jobb, hanem ventralis és cranialis irányba fut (41., 42. ábra). Ágai macskában és nyúlban ugyanazok, mint a jobb csúcsi lebenyéi, csak kisebbek. Kutyában — ellentétben a jobbal — baloldalon csak egy apicalis-ág van (42. ábra). Az apicalis posterior-ág itt kissé a csúcs felé irányul. A bal szívlebeny hörgője a jobbal elágazódásban is egyezik.

A bal rekeszi lebeny tökéletesen egyezik a jobbal.

Az említett kis emlősök (kutya, macska, nyúl) jobb és bal csúcsi lebenyében nagyjában megvannak az emberben jól ismert ágak. Legjelentősebb a lebenyen végigfutó pectoralis ág. Emberben is ez a legnagyobb. Utána következik az apicalis anterior, az apicalis posterior és az axillaris ág. A sorrend emberben is kb. ugyanaz. Ami az ágak irányát illeti, az összehasonlítás az apicalis posterior nevet teszi vitathatóvá, mert ez az ág az említett állatokon jobboldalon dorsalis és inkább caudalis irányba mutat. E szerint ezt az ágat jobban megilleti a „posterior" elnevezés. Hogy mégsem térek el az apicalis posterior névtől, ez azért van, mert a bal ág a jobbal ellentétben állatban is a csúcs felé irányul (42. ábra); a bal ág törzse emberben sem fut olyan közel vízszintesen hátrafelé, mint a jobb, hanem általában csak kissé hátra és felfelé tart, hiszen baloldalon a hörgő az apicalis-törzs hátsó ága (9., 20., 21., 26. ábra); végül a hörgőnek jobboldalon is vannak a csúcsot megközelítő, vagy annak egy részét el is látó ágai.

Állatban a jobb és bal szívlebenynek apró ágai vannak. Az első ág *mind a két oldalon* egyformán oldalfelé tart. Emberben a mammaris segmentumágnak felel meg.

Az állat két rekeszi lebenyének elágazása az összes lebenyek között leg jobban hasonlít az emberéhez. Mindössze annyi különbség van, hogy a dorsalis ágak kisebbek, mint az emberben. Abból viszont, hogy a II. dorsalis ág sohasem hiányzik, azt a következtetést kell levonnunk, hogy ezt az ágat emberben sem hanyagolhatjuk el.

Legérdekesebb az emlősállatok lobus intermediusának összehasonlítása az ember segmentum basale medialéival. Az állatok lobus intermediusa — mint már említettem — a jobbtüdőhöz tartozik. Hörgője a jobb rekeszi lebeny hörgőjéből ered az ember jobb basalis medialis hörgőjének megfelelő helyen, de a szivet dorsalisan és caudalisan megkerülve átnyúlik a középsíkon a baltüdő mellé. Megfelel az ember jobb és bal segmentum basale medialéjának (43., 44. ábra). Az ember szíve — amikor két lábra állt — valószínűen ráfeküdt a lobus intermediusra és megnehezítette működését. A lebeny ezért az emberben eltűnt és a meg-

felelő tüdőrész jobboldalon az alsó lebenyhez csatlakozott. Talán ezért van, hogy ez a segmentum gyakran különül el, vagy legalább jelét adja az elkülönülésre való hajlamnak (25%, l. 45. lap). A lobus intermedius középsíkon balra átnyúló részét az ember szervezete úgy pótolja, hogy ennek a tüdőrésznek az ellátására a bal basalis anterior hörgőn jelenik meg egy nagyobb ág. Ilyen ágat a vizsgált állatokban nem láttunk.

Ha ez az elképzelés igaz, akkor kell lenni olyan tüdőnek is, amelyben a bal basalis medialis hörgő jobboldali mintára felkerül az alsó lebenyhörgőre. És valóban az esetek 7.3%-ában megtaláltam ezt az oszlást (21., 31., 32. ábra). Ez is a két tüdő hormologiájára mutat. A minta a jobb tüdő. Máshol is láttuk már, hogy a bal tüdő utánozza a jobbat.

A TÜDŐ VÉREDÉNYEI.

A tüdőket vérrel az arteria pulmonalisok és az arteria bronchialisok látják el; vissza a vért a vena pulmonalisok szállítják. Az arteria és a vena pulmonalisokról bővebben szólok.

Az *arteria bronchialisok*ról, amelyek túlnyomó többségben az aortából erednek és amelyeket régebben kizárólag viceralis tápláló ereknek tartottak, *Cauldwell* (28) és társai kiderítették, hogy azok parietalis részeket is ellátnak. Az arteria bronchialisok közvetlen parietalis és visceralis ágakat bocsátanak a tüdőn kívül a mediastinum képleteihez, főleg a pericardiumhoz, a tracheobronchialis nyirokcsomókhoz, a hátsó mediastinalis fasciához és a tüdők vagus és sympathikus idegplexusaihoz. Az arteria bronchialisok főként a sebészeket érdeklik pneumonektomiák és lobektomiák eseteiben. Ezek az erek a tüdők vérkeringési zavara miatt, a tüdők gyulladásos betegségei, a tüdők veleszületett, vagy más kóros elváltozásai esetében erősen kitágulhatnak. A sebészt ezért kellemetlen meglepetés érheti, ha nem számít jelenlétükre és nem ismeri eredésüknek és oszlásuknak változatait. Részletes ismertetésükkel azonban itt nem foglalkozhatunk.

Az arteria és vena pulmonalisok anatómiája is elsősorban a sebészt érdekli, de ismerni kell lefutásukat a tüdőgyógyásznak, a röntgenológusnak és a kórboncnoknak is.

A hörgők, artériák és venák egymáshoz való viszonyáról általánosságban azt mondhatjuk, hogy egymás mellett legyező módján helyezkednek el; a 45. ábrán a küllők három színben váltakoznak, a tengely pedig a hilusban van. E szerint a csúcsi részen belül van az arteria, középen a hörgő és kívül a vena; a tüdő középső részében felül van az arteria, középen a hörgő és alul a vena; a basalis részen kívül van az arteria, középen a hörgő és belül a vena (*Sauerbruch* (30) megállapítása). A hörgők tehát nagy általánosságban az arteriák és venák között foglalnak helyet. Ez a megállapítás természetesen csak a nagyobb ágakra vonatkozik, hiszen tudjuk, hogy míg az arteriák egész lefutásukban hűségesen követik a hörgőket, addig a kisebb venák az intersegmentalis sövényekben terülnek szét. *Boyden* (7) szerint a jobb felső lebenyben a hörgők, arteriák és venák sorrendje mind antero-lateralis, mind infero-superior irányban a következő: vena, arteria, hörgő.

AZ ARTERIA PULMONALIS.

A törzs, az arteria pulmonalis communis a jobb kamarának conus arteriosusából indul ki. Kezdeti része az aorta előtt fekszik, majd mintegy 5 cm hosszú, felfelé, kevéssé balra és hátrafelé irányuló lefutás után az aorta íve alatt és a bal főhörgő előtt két ágra: a jobb és a bal arteria pulmonalisra oszlik.

A jobb arteria pulmonalis később bocsátja ki első ágait, mint a bal (47. ábra). A hörgők esetében ez fordítva van. Ez annak a következménye, hogy az arteria törzse baloldalon (a bal főhörgő előtt) oszlik ágaira.

Az arteria pulmonalisok elágazásában — ellentétben a hörgőkkel — nem tudunk lebenyarteriákat megkülönböztetni. Különösen így van ez baloldalon, ahol pl. az alsó lebeny csúcsát ellátó I. dorsalis ág magasabban ered, mint a felső lebenyhez tartozó lingularis arteria; a felső lebenyt pedig 2—7 arteria látja el.

Ha arteria pulmonalisról — mint azt egyes anatómiai kézikönyvekben látjuk — a törzs oszlásától csak az első ágak eredéséig beszélünk, akkor külön nevet kellene adnunk a további résznek, amelyből igen nagy változatosságban erednek a felső, középső és alsó lebeny arteriái. Arteria pulmonalisról szólunk ezért a törzs oszlásától a basalis ágak eredéséig, mint ahogy carotis externáról nemcsak a thyreoidea superior, de a maxillaris interna eredéséig beszélünk. A hörgőrendszerben az arteria pulmonalisnak a *hörgőtörzs* felel meg.

A segmentumarteriák eredésükben és lefutásukban hűségesen követik a hörgőket, de — amint látni fogjuk — ez távolról sem teljes érvényű szabály.

A *jobb arteria pulmonalis* 3—4 cm hosszúságban csaknem vízszintesen fut oldalra és kissé hátrafelé; az aorta ascendens és a vena cava superior mögött jut el a jobbtüdő hilusához.

Ezután a középső lebenyhörgő fölött a hörgőtörzs külső oldalára kerül és követi annak lefelé, kissé kifelé és hátrafelé tartó lefutását (49—52. ábra). Az arteria tehát a hörgőtörzs külső oldalán halad, mégis előbb fekszik, mint a hörgő. Rétegfelvételeken ezért az arteriát oldalt és ventralisabban találjuk, mint a hörgőtörzset. Erre a körülményre ifj. *Kováts Ferenc* hívta fel a figyelmemet.

Az első ág az arteria pulmonalis felső részéből a felső lebenyhörgő magasságában ered. Ez az ág vagy az egész felső lebenyt, vagy annak nagy részét látja el. A következő kisebb ágakat a segmentum apicale posterius, vagy az axillare számára az arteria hátsó, vagy külső oldalán 0.5—1.5 cm-rel a középső lebeny és az I. dorsalis arteria fölött találjuk (47., 52., 57. ábra).

A középső lebeny arteriája közvetlenül a középső lebenyhörgő fölött hagyja el az arteria pulmonalist (16., 49—52. ábra).

Ezzel átellenben, hátul ered az I. dorsalis ág (57. ábra). A basalis medialis-ág a középső lebenyhörgő alatt ered az arteria pulmonalis belső oldalán. Ez az ág az alsó lebenyhörgő előtt halad a basalis medialis hörgőhöz. Azért előtte,

mert — amint már említettem — az arteria pulmonalis és ezzel együtt a basalis medialis ág eredése is ventralisabban fekszik, mint az alsó lebenyhörgő (49., 57. ábra). A basalis ágak a hörgők mintájára erednek; elöl és oldalt találjuk a basalis anterior ágat, majd a közös törzs oszlik basalis lateralis és basalis posterior ágakra (57. ábra).

A *bal arteria pulmonalis* először kis oldalelhajlással hátrafelé halad, majd felfelé domború ívben megkerüli a bal főhörgőt és az aorta descendens előtt éri el a bal tüdő hilusát. Már említettem, hogy a bal arteria pulmonalis rövidebb lefutás után bocsátja ki első ágát, ezért eredése és az első ága közötti rész rövidebb, mint jobboldalon (47. ábra). A felfelé ívelő részen a bal pulmonalis törzs 1—2 cm-rel mindig magasabban fekszik, mint a jobb arteria legfelső része.

Az ív folytatásában a bal arteria pulmonalis a bal főhörgő fölött a hörgőtörzs külső oldalára kerül. Az arteria és a hörgő itt is egymás mellett fut le, kissé oldalt és hátra, de az arteria itt kevésbbé fekszik a hörgő előtt, mint jobboldalon (58. ábra).

Az első ágak (számszerint 1—6) az arteria felső, hátsó és külső oldalán erednek a csonka lebeny ellátására. A fent eredő ágak általában a segmentum apicale anteriust és pectoralét látják el. Az oldalt eredő ágak az axillaris területen, a hátul eredő ágak pedig általában a segmentum apicale posteriusban ágaznak szét.

Ezek alatt 1—1.5 cm-rel hátul ered az I. dorsalis ág mindig a hörgője felett 0.5—1.5 cm-rel (58. ábra).

A lingula arteriája vagy ugyanabban a magasságban, vagy 1—1.5 cm-rel az I. dorsalis ágtól lefelé, de azzal szemben, az arteria pulmonalis elülső részéből ered. Annak a körülménynek, hogy a I. dorsalis arteria sokszor magasabban ered, mint a lingularis ág (66. ábra), lobektomiák esetében van jelentősége. Az alsó lebeny eltávolítása alkalmával ugyanis külön kell lekötni az I. dorsalis arteriát és külön a basalis törzset a lingula arteriája alatt, hogy a lingula vérellátása ne szenvedjen kárt. A felső lebeny eltávolításakor viszont külön kell lekötni a csonka lebenyágakat és külön a lingula arteriáját.

A basalis arteriák a hörgők mintáján erednek a basalis hörgők oszlásának magasságában (46., 54., 55., 58. ábra).

AZ ARTERIA PULMONALISOK OSZLÁSÁNAK VÁLTOZATAI.

Az arteria pulmonalisok változatait 50 jobb- és 50 baltüdő corrosiós készítményének (a budapesti Törvényszéki Orvostani Intézet készítményei) vizsgálata alapján írom le. A fényképek ezekről a készítményekről készültek.

A jobb felső lebeny.

A jobb felső lebeny ellátására az arteria pulmonalis egy, két vagy három ágat bocsát.

Egy ágat találunk az esetek ..... 20%-ában.
Két ágat az esetek ..... 50%-ában.
Három ágat az esetek 30%-ában

Az *egyetlen* ágat lebenyarteriának nevezhetjük (20%). Ez az ág a jobb arteria pulmonalis felső részéből ered 3—4 cm-re a törzs oszlása után. A lebenyhörgő előtt fekszik és követi annak lefutását (16. ábra).

A 20%-ból 10%-ban *három* ágra oszlik. A három ág a segmentum apicale anteriust, apicale posteriust és pectoralét látja el.

2%-ban a három ágon kívül még egy külön ág eredt a lebenyarteria felső részéből a három ágra való oszlás előtt és a segmentum apicale anterius, vagyis a tüdőcsúcs belső részét látta el.

A lebenyarteria *két* ágra oszlott az esetek 8%-ában. A két ág közül az egyik a segmentum pectoralét, a másik a segmentum apicale anteriust és posteriust látta el. Ezek közül egyik esetben a pectoralis arteria nemcsak saját axillaris ágához, de az apicalis posterior hörgő axillaris ágához is ágat bocsátott. Ilyen módon a pectoralis arteria látta el az egész axillaris területet annak ellenére, hogy két egyenlő nagyságú hörgő (egyik a pectoralis, másik az apicalis posterior hörgőből) ágazott szét ezen a területen (48. ábra).

Amikor a felső lebenyt *két arteria* látja el (50%), akkor ezek közül a nagyobb az imént leírt lebenyarteria módján az arteria pulmonalis felső részéből, a másik kisebb ág az arteria hátsó, vagy oldalsó felszínéből a középső lebeny és az I. dorsalis arteria közelében ered. Ebből a csoportból két jelentősebb változatra mutathatunk rá:

Az egyikben (24%) a nagyobb ág a segmentum apicale anteriushoz és pectoraléhoz bocsát ágakat (truncus anterior); a kisebb a segmentum apicale posteriust látja el (52., 57. ábra). Ezek közül 4%-ban a kisebb ág nemcsak a segmentum apicale posteriushoz, de a pectoralis hörgő axillaris ágához is bocsát ágat; 2%-ban a kisebb ág, amely a segmentum apicale posteriushoz futott, nem magából az arteria pulmonalisból, hanem az I. dorsalis arteriából eredt.

A másik változatban (20%) a nagyobb ág a segmentum apicale anteriust, a segmentum apicale posteriust és a segmentum pectoralét látta el, a kisebb ág az axillaris hörgőhöz csatlakozott. Az axillaris hörgő, amelyet a kisebb arteria követett, 8%-ban az apicalis posterior és 8%-ban a pectoralis segmentum-ágakból eredt. A kisebb arteria 4%-ban két ágra

oszlott; egyik ág a pectoralis, másik ág az apicalis posterior-hörgő axillaris ágát követte.

6%-ban a nagyobb ág ugyancsak apicalis anterior, apicalis posterior és pectoralis ágakra oszlott, de a kisebb ág az említett ágaktól nagyrészt már ellátott segmentum pectoralében (4%), vagy segmentum apicale posteriusban (2%) ágazott szét.

A legváltozatosabbak azok az esetek, amikor *három ág* látja el a jobb felső lebenyt (30%).

8%-ban a három ág az apicalis anterior, az apicalis posterior és a pectoralis arteria (50. ábra).

6%-ban az első ág a segmentum apicale anteriusban és a segmentum pectoralében oszlik szét, a másik ág a segmentum apicale posteriust látja el, a harmadik ág az axillaris hörgőhöz csatlakozik (4%-ban a pectoralis, 2%-ban az apicalis posterior hörgő axillaris ágához).

6%-ban az első ág a segmentum apicale anteriust, a segmentum apicale posteriust és a segmentum pectoralét látja el; a második ág a pectoralis, a harmadik ág az apicalis posterior hörgő axillaris ágát követi. 2%-ban az apicalis posterior hörgő axillaris ágához csatlakozó arteria nem az arteria pulmonalis, hanem az I. dorsalis arteria ága.

4%-ban az első ág a segmentum apicale anteriust és a segmentum apicale posteriust, a második a segmentum pectoralét látja el, a harmadik ág 2%-ban az apicalis posterior, 2%-ban a pectoralis hörgő axillaris-ágát követi.

2%-ban az első ág apicalis anterior, apicalis posterior és pectoralis ágakra oszlik; a második, külön kis ág a segmentum apicale anterius, a harmadik a segmentum pectorale fennmaradt részéhez fut.

2%-ban az első ág a segmentum apicale anteriust és a segmentum pectoralét látja el, a második az axillaris területhez bocsát ágakat, a harmadik ág a segmentum apicale posterius arteriája és az I. dorsalis arteriából ered.

2%-ában az első ág a segmentum apicale anteriust és pectoralét látja el, a második külön kis ág a segmentum pectorale fennmaradt részéhez fut. a harmadik ág a segmentum apicale posterius arteriája.

A jobb középső lebeny.

A jobb középső lebeny arteriája (vagy arteriái) az arteria pulmonalis elülső felszínéből a középső lebenyhörgő fölött ered, majd a hörgő irányát követve előre és oldalra fut (16., 49—52. ábra).

Az esetek 66%-ában a középső lebenyt egy arteria látja el. Ez az ág az esetek többségében sternocardialis és mammaris ágra oszlik.

2%-ban a sternocardialis arteria nemcsak a saját segmentumát látja el, hanem ágat bocsát a mammaris hörgő medialis ágához is. Ez esetben a mammaris arteria a mammaris hörgőnek csak a külső ágát követte.
2%-ban — a hörgők oszlásának megfelelően — a mammaris arteria a sternocardialis alsó ágból eredt.

34%-ban *két arteria* látta el a középső lebenyt. Az egyik ág a sternocardialis, a másik a mammaris segmentumban ágazott szét. A mammaris ág vagy közvetlenül a sternocardialis ág alatt, vagy alatta és kissé oldalt eredt.

A bal felső lebeny.

A bal felső lebeny ellátására az arteria pulmonalisból:

két arteria ered az esetek	10%-ában,
három arteria az esetek	54%-ában,
négy arteria az esetek	22%-ában,
öt arteria az esetek	12%-ában,
hét arteria az esetek	2%-ában.

A *két ág* (10%) az esetek 4%-ában a csonkalebeny és a lingula arteriája (61. ábra). 2%-ban az egyik ág az apicalis anterior, a pectoralis és a lingularis területet, a másik ág az apicalis posterior területét látja el. 4%-ban az egyik ág a segmentum apicale anterius és posteriusban, a másik ág a segmentum pectoralében és a lingulában ágazik szét. Két utóbbi esetben (6%), amikor a lingula arteriája a pectoralis ággal közös törzsön van, a lingularis arteria — a pectoralis ág helyzetéből önként következő módon — a felső lebeny hörgőinek belső oldalán fut (32., 56. ábra). (Szabály szerint az arteria pulmonalis leszálló részéből a hörgőtörzs külső oldalán ered és fut, lásd 58. ábra).

Amikor a bal felső lebenyt *három ág* látja el (54%), akkor az esetek 28%-ában az első ág a segmentum apicale anteriusba és a segmentum pectoraléba bocsátja ágait, a második ág a segmentum apicale posteriust, a harmadik a lingulát látja el. Ezekből az esetekből 2%-ban a lingularis hörgőből eredő ág látja el az egész axillaris területet, 2%-ban a lingularis arteria a pectoralis arteria axillaris ágához bocsát ágat, 2%-ban a lingularis arteriából eredő ág a segmentum pectorale alsó részét látja el.

Az esetek 16%-ában az első ág a segmentum apicale anteriusban és posteriusban ágazik szét, a második ág a pectoralis, a harmadik ág a lingularis arteria. Ezekből az esetekből a lingularis hörgő 2%-ban axillaris ágat, 2%-ban kis apicalis anterior ágat bocsát a csonka lebenyhez.

2%-ban az első ág a segmentum apicale anteriusban és a segmentum apicale posteriusban ágazik szét, a második ág a pectoralis hörgő axillaris ágához csatlakozik, a harmadik ág a pectoralis és lingularis területet látja el.

2%-ban az első ág a segmentum apicale anteriust, a segmentum apicale posteriust és a segmentum pectoralét látja el, a második ág a pectoralis hörgő axillaris ágához csatlakozik, a harmadik ág a lingula arteriája.

2%-ban az első ág az apicalis anterior, a pectoralis és a lingularis területen oszlik szét, a második és harmadik, kis ág a segmentum apicale posteriust látja el.

2%-ban az első ág a segmentum apicale anteriusban, pectoralébban és lingulare superiusban oszlik szét, a második ág a segmentum apicale posteriust, a harmadik a segmentum lingulare inferiust látja el.

2%-ban az első ág a segmentum apicale anterius, a második a segmentum apicale posterius, a harmadik a segmentum pectorale és a lingula arteriája.

Azokban az esetekben, amelyekben a lingula arteriája, vagy annak egyik segmentum-ága a pectoralis hörgővel közös törzsön ered, ugyanaz a helyzet amit a kétágas ellátásnál már említettünk, nevezetesen a közös törzsön eredő lingularis arteria a csonka lebenyhörgő belső oldalán fut.

Amikor a bal felső lebeny ellátására *négy ág* ered az arteria pulmonalisból (22%), akkor az esetek 10%-ában az első ág a segmentum apicale anteriusban és a segmentum pectoralébban ágazik szét, a második ág a segmentum apicale posteriust látja el, a harmadik ág az axillaris területen oszlik szét (2%-ban az apicalis posterior hörgő axillaris ágához csatlakozik), a negyedik ág a lingula arteriája.

2%-ban az első ág a segmentum apicale anteriusban és a segmentum pectoralébban ágazik szét, a második és a harmadik ág a segmentum apicale posteriust látja el, a negyedik ág a lingula arteriája.

2%-ban az első ág a segmentum apicale anteriusban és a segmentum pectoralébban oszlik szét, a második ág a segmentum apicale anterius fennmaradt kis részét látja el, a harmadik a segmentum apicale posteriusban ágazik el. A negyedik ág a lingula arteriája; ebből egy kis ág a pectoralis hörgő axillaris ágához csatlakozik.

2%-ban az első ág a segmentum apicale anteriusban, a segmentum apicale posteriusban és a segmentum pectoralébban ágazik szét, a második ág a segmentum apicale posterius kis részét látja el, a harmadik ág az axillaris területre bocsátja ágait, a negyedik ág a lingula arteriája.

2%-ban az első ág a segmentum apicale anteriusban, a második a segmentum pectoralébban, a harmadik a segmentum apicale posteriusban, a negyedik a lingulában ágazik el.

2%-ban az első ág a segmentum apicale anteriust és a segmentum apicale posteriust, a második a segmentum pectoralét látja el, a harmadik kis ág az apicalis posterior hörgő axillaris ágához csatlakozik, a negyedik ág a lingula arteriája.

2%-ban az első ág a segmentum apicale anteriust, a második ág a segmentum apicale posteriust látja el, a negyedik ág a pectoralében és a lingulában ágazik szét. Ezt az ágat a csonkalebenyhörgők belső oldalán találjuk.

Amikor a bal felső lebeny ellátására 5 *ág* (12%) ered az arteria pulmonalisból, akkor az esetek 6%-ában az első ág a segmentum apicale anterius, a második a segmentum pectorale, a harmadik és negyedik ág a segmentum apicale posterius, az ötödik a lingula arteriája. Ezek közül 2%-ban a lingularis hörgő belül kerüli meg a csonka lebeny hörgőjét annak ellenére, hogy nem ered a pectoralis arteriával közös törzsön, hanem közvetlenül a pectoralis ág alatt az arteria pulmonalisból ágazik ki.

2%-ban az első ág a segmentum apicale anterius, a második a segmentum pectorale, a harmadik a segmentum apicale posterius artériája, a negyedik ág a pectoralis hörgő axillaris ágához csatlakozik, az ötödik ág a lingula arteriája.

2%-ban az első ág a segmentum apicale anteriust, a második a segmentum pectoralét, a harmadik a segmentum apicale posteriust látja el, a negyedik ág az axillaris területen ágazik szét, az ötödik ág a lingula arteriája. Ebben az esetben a csonka lebeny hörgője trifurkál: apicalis, pectoralis és axillaris ágakra oszlik.

2%-ban az első ág a segmentum apicale anterius, a második a segmentum pectorale, a harmadik a segmentum apicale posterius, a negyedik a segmentum lingulare superius, az ötödik a segmentum lingulare inferius arteriája.

A bal felső lebeny ellátására 7 *ág* eredt az arteria pulmonalisból az esetek 2%-ában. Ebben az esetben az első ág a segmentum apicale anteriusban, a második és harmadik ág a segmentum pectoralében, a negyedik, ötödik és hatodik ág a segmentum apicale posteriusban, a hetedik ág a lingulában ágazott szét.

A bal csonka lebeny.

Fentiekből világos, hogy a csonka lebeny ellátására egy ággal, vagy ha a lingulát két ág látja el, akkor két ággal kevesebb arteria ered az arteria pulmonalisból, mint az egész felső lebeny ellátására.

Egy ág látja el a csonka lebenyt az esetek	12%-ában,
Két ág az esetek	52%-ában,
Három ág az esetek	24%-ában,
Négy ág az esetek	10%-ában,
Hat ág az esetek	2%-ában.

Az ágak oszlásának módját és az ellátott tüdőrészeket a bal felső lebeny tárgyalásakor részletesen leírtam.

A lingula.

A lingula ellátására egy vagy két ág ered az arteria pulmonalisból.

Egy ágat találtam az esetek ..... 92%-ában.

Két ágat az esetek ..... 8%-ában.

A lingula arteriája az arteria pulmonalis elülső részéből ered vagy egymagasságban vagy 1—1.5 cm-rel lejjebb mint saját hörgője. Az I. dorsalis arteria ezzel szemben 1—1.5 cm-rel feljebb ered mint a hörgője, ezért a lingularis arteria 0.5—1.5 cm-rel ered lejjebb mint az I. dorsalis arteria. Ennek a körülménynek — amint azt a 30. lapon megindokoltam — baloldalon végzett lobektomiák esetében van jelentősége.

A bal felső lebeny ágainak részletes leírásakor láttuk, hogy a lingularis arteria az esetek 16%-ában a pectoralis, vagy több csonka lebenyággal közös törzsön ered. A lingularis arteria szabály szerint a bal arteria pulmonalisnak a hörgőtörzs külső oldalán fekvő leszálló részéből ered, így a lingularis arteria szabály szerint a hörgőtörzs külső oldalán ered és fut. Azokban az esetekben azonban, amelyekben a pectoralis ággal van közös törzsön, a pectoralis ág lefutását követi és a bal főhörgő fellett a felső lebeny hörgőit a belső oldalon kerüli meg (32. és 56. ábra).

2%-ban fordult elő, hogy bár a lingularis arteria külön eredt az arteria pulmonalisból, mégis ugyanúgy viselkedett, mintha közös törzsön eredt volna a pectoralis arteriával, azaz felső lebenyhörgőt a belső oldalon kerülte meg. Ez azért történt, mert a lingularis hörgő közvetlenül a pectoralis hörgő alatt eredt az arteria pulmonalis felső részéből.

A jobb alsó lebeny.

A jobb alsó lebeny ágai között az első az I. dorsalis arteria. Ez az ág az arteria pulmonalis hátsó részéből ered a középső lebeny arteriájával szemben vagy attól kissé lejjebb, de 1—1.5 cm-rel mindig a saját hörgője felett. A hörgő oszlásának megfelelően az I. dorsalis arteria is belső, külső és felső ágra oszlik.

A segmentum dorsale I.-ot vagy egy, vagy két arteria látja el.

Egy arteriát találtam az esetek 96%-ában,

Kettőt az esetek ..... 4%-ában.

II. dorsalis arteria is volt az esetek 34%-ában. Ezek között 2%-ban két I. dorsalis arteriát találtam, így ebben az esetben három arteria látta el a dorsalis területet.

Következő ág az arteria basalis medialis. Ez az ág a középső lebenyhörgő alatt az arteria pulmonalis belső oldalán ered. Elülről kerüli meg és keresztezi az alsó lebenyhörgőt, majd a basalis medialis hörgő kettéoszlása helyén csatlakozik ahhoz. Ezt a helyzetet találtam az esetek 74%-ában (49., 57. ábra).

14%-ban *két arteria* látta el a segmentum basale medialét. Ezek egy magasságban eredtek az arteria pulmonalis belső oldalán, egyik a másik mögött. Az elülső elülről, a hátsó hátulról kerülte meg az alsó lebeny hörgőjét és csatlakozott a basalis medialis hörgő elülső, illetve hátsó ágához (50., 51. ábra). Ezek között 2%-ban a hátsó ág a segmentum basale medialének abban a részében ágazott el, amelyik a segmentum basale posterius belső-felső részéből foglalt el egy darabot (77. ábra).

6%-ban egy arteriát találtam ugyan, de ez hátul kerülte meg az alsó lebenyhörgőt. (16. ábra).

Az arteria basalis medialis az esetek 4%-ában hiányzott. Ezekben az esetekben a hörgő is hiányzott és a segmentum basale medialének megfelelő területet a basalis anterior és basalis posterior hörgőből és arteriából jövő ágak látták el (52. ábra).

2%-ban az arteria basalis medialis közös törzsön ered a basalis anterior ággal.

A többi basalis arteria nagyjában ugyanabban a sorrendben és ugyanabban a magasságban eredt az arteria pulmonalis alsó végén, mint a hörgők.

Csupán 2%-ban találtam, hogy a segmentum basale lateralét két arteria látta el. Egyik arteria a basalis anterior, a másik a basalis posterior ágból eredt.

A bal alsó lebeny.

A bal I. dorsalis arteria annyiban különbözik a jobbtól, hogy amíg a jobb valamivel a középső lebeny arteriája alatt, addig a bal a lingula arteriája fölött ered. Ennek jelentőségét a lingula tárgyalásakor írtam le (30. lap).

A segmentum dorsale I.-ot itt egy arteria látta el az esetek .. 94%-ában,
Kettő az esetek ..... 6%-ában.

II. dorsalis arteriát is találtam az esetek 6%-ában.

A basalis ágak oszlása általában a hörgők oszlásának felel meg.

4%-ban a basalis lateralis ág hiányzott.

8%-ban a basalis lateralis arteria nem a basalis posterior, hanem a basalis anterior ággal van közös törzsön.

A basalis medialis ág a basalis anterior ággal ered közös törzsből az esetek 86%-ában. Ezekből 74%-ban a basalis medialis arteria elülről (56. ábra), 12%-ban hátulról kerüli meg a közös hörgőtörzset, vagy a basalis anterior ágat (53. ábra).

8%-ban a basalis medialis ág — jobboldali mintára — magából az arteria pulmonalisból eredt. Ezekből 6%-ban az arteria a hörgő előtt, 2%-ban mögötte fut.

4%-ban a basalis medialis arteria hiányzott.

2%-ban a basalis medialis arteria a lingula arteriájából eredt (55. ábra).

A VENA PULMONALISOK.

A vena pulmonalisok elemzésére nem állott elég készítmény rendelkezésemre, ezért csupán 8 készítményt tanulmányoztam és *Boyden* (5—7) leírása alapján tárgyalom a venák anatómiáját.

Amint már többször említettem, a tüdők venái az intersegmentalis sövényekben terülnek szét (63., 64. ábra) és két, esetleg három segmentumból gyűjtik össze a vért. Ezért nem lehet a venákat a szerint osztályozni, hogy melyik segmentum vére táplálja őket. Legújabban arról a hörgőről nevezzük el a venákat, amelyik alatt feküsznek (60. ábra). A venáknak több változatuk van, mint az arteriáknak.

Jobb- és baloldalon általában két-két vena pulmonalis egyesül és az ebből keletkezett két törzs szállítja a tüdők vérét a balpitvarba. Jobboldalon a felső vena a felső és középső lebeny, baloldalon a felső lebeny vérét gyűjti össze. Nyomós érv ez egyrészt a jobb felső és középső lebeny, másrészt a bal felső lebeny két része (a csonka lebeny és a lingula) homológiájának bizonyítására.

Valkányi (26) 105 hullán tanulmányozta a venák pitvarba való szájadzásának sajátosságait és változatait; megmérte a venás szájadékok közötti távolságot stb. Két változatot különböztet meg (59. ábra). Az első változat (Typus I.) az esetek 2/3 részében fordult elő. Ebben a változatban a középső lebeny vénája először egyesül a felső lebeny vénájával és csak azután ömlik a balpitvarba. A második változatot (Typus II.) az esetek 1/3-ában találta. Ebben a változatban a középső lebeny vénája közvetlenül a pitvarba ömlött. Ebben a csoportban gyakran szájadzott a jobb alsó lebeny vénája két ággal a pitvarba (T. II. a.). Ritkább eset, amikor a középső lebeny vénája ömlik két ággal a bal pitvarba (T. II. b.). A venák beszájadzásának rendje baloldalon sokkal állandóbb, mint jobboldalon.

A jobbtüdő venái.

A jobb felső venát nagyobb felső és kisebb alsó vena táplálja (61. ábra).

A felső, nagyobb vena, a felső lebeny vénája 3—4 ágból olvad össze (61. ábra). Ezek közül a legfelsőbb véna ágai a segmentum apicale anterius alatt, a segmentum apicale anterius és a segmentum pectorale közötti sövényben terülnek szét. Ez az apicalis anterior vena (60., 61. ábra).

A következő vena, a pectoralis hörgő alatt kanyarodik a felső venához, és azokból az ágakból táplálkozik, amelyek elsősorban a segmentum apicale anterius és a segmentum apicale posterius, másodsorban a segmentum pectorale és a segmentum apicale posterius között, harmadsorban a segmentum apicale posterius felszínén a pleura közelében terülnek széjjel. Ez az apicalis posterior vena (60., 61. ábra).

A harmadik ág, a pectoralis vena a segmentum pectorale alsó felszínét borító pleura alatti venákból táplálkozik. Ez a venahálózat annak a baloldali háló-

zatnak felel meg, amelyik a segmentum pectorale és a lingula közötti kötőszövetsövényben terül szét és annak ellenére megvan, hogy — ellentétben a baloldallal — jobboldalon ezen a helyen interlobaris rés és nem intersegmentalis sövény van.

Az esetleg meglévő negyedik vena a középső lebeny belső felszínének pleurája alatt levő hálózatból gyűjti össze a vért. Ez a sternocardialis vena.

A jobb felső venába ömlő, kisebb ágat a segmentum sternocardiale és a segmentum mammare közötti venahálózat vére táplálja. Ez a mammaris vena.

A *jobb alsó vena* az alsó lebeny venája a lig. pulmonum elülső lemezének felső része mögé van elrejtve. Legjobban hátulról érhető el. Felső, kisebb és alsó, nagyobb ágból táplálkozik.

A felső ág, az I. dorsalis vena részint az I. dorsalis segmentum ágai, részint a segmentum dorsale I. és a segmentum basale posterius közötti sövény venás hálózatából olvad össze.

Az alsó ágat két nagy ág táplálja. Ezek a négy basalis ág közötti sövények véréből szedődnek össze.

Az alsó vena pulmonalis kis ágat vehet fel a segmentum basale mediale belső felszínének pleurája alól.

A baltüdő venái.

A bal felső vena; a felső lebeny venája általában három nagy ágból táplálkozik.

A felső, nagyobb ág az apicalis ág. Ez általában két nagyobb ágból olvad össze. Az első ág (apicalis anterior vena) a segmentum apicale anterius és a segmentum pectorale, a második ág (apicalis posterior vena) a segmentum apicale anterius és a segmentum apicale posterius közötti sövény venáinak vérét gyűjti össze (60., 62. ábra). Az apicalis törzsbe ömlő kisebb ágak vannak a segmentum pectorale és apicale posterius között.

A középső ág: a pectoralis vena részben a pectoralis hörgő két nagy (felső és alsó) ága közötti, részben a segmentum pectorale és a lingula közötti sövény venáiból táplálkozik (60., 62., 65., 66. ábra).

Az alsó ág a lingula venája (62., 65., 66. ábra). Ennek felső és alsó ágát különböztetjük meg. A felső ág a két segmentum lingulare közötti sövény vérét (felső lingularis vena), az alsó a lingula interlobaris, alsó felszíne alatt levő venák vérének vérét gyűjti össze (alsó lingularis vena). Az egyik lingularis ág hiányozhat is (62. ábra).

A első venának *Boyden* (6) vizsgálatai szerint 38%-ban van egy külön kis venája: a hilaris superior vena (65., 66. ábra). Ez a vena a tüdő gyökerének felső felszínén kanyarodik a bal arteria pulmonalist átölelve, hátulról előre. Az esetek 6%-ában ez a vena a segmentum dorsale I. szövetéből táplálkozik. Ennek a

venának jobboldalon az apicalis posterior venának az a része felel meg, amelyik a segmentum interlobaris pleurája alatt lévő venák vérét szállítja. Ez is hasonló módon kap ágakat a segmentum dorsale I.-ből.

A bal alsó vena pulmonalis, az alsó lebeny venája a hilushoz közel kisebb ágat vesz fel. Ez a kisebb ág — ugyanúgy, mint a jobboldalon — a segmentum dorsale I-ből és a segmentum dorsale I. és a segmentum basale posterius közötti sövényből szedődik össze (64. ábra). Ez az I. dorsalis vena.

Az alsó vena pulmonalis nagyobb ágával abból a két vagy három ágból táplálkozik, amelyik egyrészt a segmentum basale anterius és segmentum basale laterale, másrészt a segmentum basale laterale és a basale posterius közötti sövény venáinak vérét gyűjti össze (62., 64. ábra).

A TÜDŐ SEGMENTUMAI.

Minden nagyobb hörgő az általa ellátott tüdőterülettel együtt körülírt egység, vagy tüdősegmentum. *Pierret*, *Coulouma*, *Breton* és *Devos* (23) megállapítása szerint — amint már említettük — a segmentumok autonom parenchymás területek, s hörgőből és véredényekből álló saját kocsányuk van. A segmentumok a lebenyen belül egymáshoz vannak ugyan tapadva, de közöttük választófal a rugalmas kötőszövet-réteg, az ú. n. *intersegmentalis sövény*. A segmentumoknak ugyanaz a jelentőségük, mint a lebenyeknek.

Lebenyközti rés hiányában, ha a rés helyén intersegmentalis sövény foglalja el, a lebeny önállósága megszűnik. A segmentum viszont, amikor a pleurával fedett rés izolálja, accessorius lebennyé alakul (67—70. ábra). *Meljnikov* (1) már 1923-ban kimutatta, az utóbbi években pedig sok kiváló anatómiai tanulmány és a sebészileg eltávolított tüdőszövetek pontos vizsgálata bizonyította, hogy a segmentum bronchopulmonale anatómiai és sebészi egység és hogy nagyobb technikai nehézség és komolyabb kockázat nélkül el lehet távolítani.

Nelson (22) úgy vélte, hogy mindegyik segmentum saját bronchovascularis rendszerrel rendelkezik és hogy ezt a rendszert a környező tüdőszövettől avascularis réteg választja el. *Boyden* (5) ezzel szemben kimutatta, hogy a legtöbb segmentum ugyan sebészi egység, de nem feltétlenül bronchovascularis egység is. Ő főleg a felső lebenyekben több, intersegmentalis arteriát talált. A nagyobb venák az intersegmentalis sövényekben futnak. Segmentumresectiónál a rétegben való leválasztás a venák mentén, a venák vezetésével történik.

Gyakori az is, hogy rudimenter fissura, vagy rés jelzi egy-egy segmentum határát (67—70. ábra). Ezek a rések a felszínen különösen akkor láthatók jól, amikor a tüdő összeesik. A beteg, infiltrált segmentum nem esik úgy össze, mint az egészséges. Így a különböző intrapulmonalis nyomás következtében keletkezett felfúvódás, vagy összeesés kiemeli a beteg segmentum határát akkor is, amikor nincs rudimenter fissura és a határ kötőszövet-sövény. Ezen az alapon, műtét közben, mesterségesen is elő lehet segíteni a beteg segmentum határának felismerését. A tüdőt ugyanis az intrapulmonalis nyomás csökkentésével összeesésre késztetjük, azután pedig a nyomás emelésével felfújhatjuk. A venák követésén kívül ez a művelet is megkönnyíti segmentumresectiónál az intersegmentalis sövény mentén a rétegében való munkát.

Az ú. n. „hörgőembolizmus“ is kiemeli, hangsúlyozza a segmentumok jelentőségét. A hörgők elzáródását, fertőződését, amely szabadon mozgó endogen anyagokkal (váladék, vérváladék, sajtos anyag stb.) történik, éppen úgy *embolizmus*nak nevezzük, mint az arteriák hasonló módon történt elzáródását, vagy fertőződését. A hörgőembolizmus infarctushoz hasonló képet hoz létre atelektaziák, pneumoniák, tüdőtályogok révén. A hörgőembolizmus következménye a *segmentumbetegség*. Ilyenek a már említett atelektasiák, tályogok, egyes pneumoniák, bronchiektaziák, stb.

A bronchológus számára fontos a segmentumok ismerete, mert a beteg segmentum meghatározásából önként következik, hogy elsősorban a hozzátartozó hörgő beteg, vagy volt beteg és ez szorulhat kezelésre, vagy ezen át kell végezni a beteg segmentum gyógyítását.

A segmentumok leírását *Ewart* (10), *Twinning* (31), *Grandgerard* és *Weber* (27), *Pierret*, *Coulouma*, *Breton*, *Devos* (23), *D'Hour-Shinohara* (27), *Warembourg* és *Graux* (27) és *Brock* (8) vizsgálatai, részben pedig saját vizsgálataim és tapasztalataim alapján tárgyalom.

Meg kell azonban jegyeznem, hogy a segmentumok elrendeződésében és alakjában a hörgők osztódásának megfelelően az alább leírtaktól eltérő változatok is vannak. Ilyen általam észlelt változatokat mutatok be a 71—80. ábrán.

Minden egyes segmentum az ellátó segmentumhörgő nevét viseli.

A jobb felsőlebeny és a bal csonkalebeny.

A hörgők eloszlásának megfelelően a jobb felső- és a bal csonkalebenyben négy segmentum van: segmentum apicale anterius, segmentum apicale posterius, segmentum pectorale és segmentum axillare.

A *segmentum apicale anterius* fordított kúpalakú; csúcsa a lebenyhörgő eloszlásában végződik, alapja konvex és a tüdő tulajdonképpeni csúcsa. Belső felszíne szabadon fekszik a mediastinum felé, elülső felszíne a segmentum pectorale, oldalsó felszíne a segmentum axillare és hátsó felszíne a segmentum apicale posteriussal határos.

Ez a segmentum néha accessorius lebennyé alakul (67., 68. ábra). Ilyenkor nem szabad összetéveszteni az azygos- vagy Wrisberg-féle lebennyel. Az azygos-lebeny *pseudolobus*, mert nincs meghatározott hörgője és nincsen szabályos réssel határolva, mint a valódi lebeny.

Az azygos-lebeny úgy keletkezik, hogy a vena azygos kanyarulata benyomul a tüdőszövetbe és magával viszi mind a fali, mind a zsigeri pleuralemezeket. Így valójában négy lemez simul egymáshoz az azygos benyomulásának helyén.

A segmentum apicale posterius elsőrendű fontosságú, mert gyakran betegszik meg, gyakori székhelye a tüdőtályognak, pneumoniának, fiatalkori gümős beszűrődéseknek, atelektasiáknak, stb.

Ez a segmentum háromoldalú piramis. Csúcsa a hilusban, alapja pedig a tüdőcsúcs hátsó és oldalsó felszínén van (fedi a scapula fossa infraspinatája és a hónalj hátsó része). Alsó felszíne a nagy ferde résnek felel meg, belső felszíne mediastinalis, elülső felszíne részben a segmentum apicale anteriussal, részben a segmentum axillaréval érintkezik. Utóbbi hiánya esetén a segmentum pectoraléval is határos.

A segmentum apicale posterius ritkán alakul számfeletti lebennyé, (az esetek 1%-ában. 67., 68. ábra).

A *segmentum pectorale* 4 oldalú piramis hilaris csúccsal és külső-elülső alappal; az alapot befelé a sternum, kifelé az elülső hónaljvonal határolja és az 1., 2. 3. bordaköznek megfelelően fekszik (79., 80., 82. ábra). Alsó felszine enyhén ferde és a jobboldalon a kis lebenyközti résnek, baloldalon a lingula intersegmentalis válaszfalának felel meg. Mediastinalis fala konkáv, felső fala a segmentum apicale anteriussal, hátsó fala a segmentum axillaréval érintkezik.

A *segmentum axillare* elég gyakran hiányzik, mert ezt a területet két (9., 15., 35b., 36. b, d, f, g, 37., 38., 76. ábra), sőt nagy ritkán három (35. ábra) kis ág látja el. Alakja is igen változó: csúcsa természetesen mindig hilaris de alapja lehet háromszög, négyszög, vagy többé-kevésbbé lekerekített, esetleg közel szabályos köralakú.

A hónaljban a 4. bordaköznek megfelelően fekszik; elérheti a 3., vagy 5. bordaközt is (79—82. ábra).

Ha az alap háromszög, a segmentum háromoldalú piramis, amelynek elülső-felső felszíne a segmentum pectoraléval, hátsó felszíne a segmentum apicale posteriussal érintkezik. Alsó felszínét jobboldalon — annak megfelelően, hogy a segmentum elöl vagy hátul vagy középen helyezkedik el — vagy a kis vagy a nagy lebenyközti rés vagy — és ez a leggyakoribb — mindkettő határolja. Utóbbi esetben alapjának alsó vonala egyenes vagy felfelé nyitott, tompaszögű a szerint, amint a két lebenyközti rés egyenes vonalban vagy szögben találkozik egymással. Baloldalon a különbség csak annyi, hogy a kis lebenyközti rést a lingularis felső segmentum kötőszöveti sövénye helyettesíti. A segmentum alapjának változásával a felszínek alakja is megváltozik, de a segmentum ugyanazokkal a szomszédos segmentumokkal és lebenyközti résekkel érintkezik.

A jobb középső lebeny és a lingula.

A jobb középső lebeny két segmentumra: a segmentum sternocardialera és a segmentum mammariumra oszlik. *Warembourg* és *Graux* (27) a sternocardialis területen alsó és felső fractiot különböztet meg. Ez a két fractio baloldalon *Jackson* és *Huber* (14) lingularis felső és alsó segmentumának felel meg.

A *segmentum sternocardiale* nagyjában kétoldalú piramis; csúcsa a hilusban hátul és belül foglal helyet, alapját pedig elöl látjuk a 4. és 5. bordaköz magasságának megfelelően a sternum és a medioclavicularis vonal között (79., 80., 82. ábra). Elülső- felső felszínét a kis lebenyközti rés határolja, belső felszíne a szívvel érintkezik. Külső felszíne a segmentum mammariummal határos, hátsó- alsó felszíne hátsó részében a nagy lebenyközti résnek felel meg. Elülső részében a rekeszen fekszik és konkáv felszínével az elülső sinus phrenicocostalisba csúszik be. *Christiaen* (27) ezt az elülső részt igen jellemzően „a *középső lebeny talpának*" nevezte el; a talp nagysága különböző, néha a tenyér nagyságát is meghaladja (70., 72., 77. ábra).

A segmentum mammarium háromoldalú piramis. Alapja axillarisan a 4. és 5., esetleg a 6. bordaköz magasságában helyezkedik el (79., 82. ábra). Hátrafelé az axillaris vonaltól kissé hátrább terjed, előre a mediclavicularis vonalat éri el. Felső felszíne jobboldalon a kis, alsó-hátsó felszíne a nagy lebenyközti rés, belső felszíne a segmentum sternocardialéval érintkezik.

Baloldalon is találunk segmentum mammariumot akkor, amikor a mammaris-ág a lingularis hörgőből ered (9., 20., 21., 40b., 76. ábra). A különbség a jobboldalhoz viszonyítva ilyenkor az, hogy a kis lebenyközti résnek intersegmentalis kötőszövet-sövény felel meg és hogy a segmentum mammarium baloldalon kisebb szokott lenni, mint jobboldalon.

A jobb középső lebenynek baloldalon a lingula felel meg. Előfordulnak esetek, amelyekben a jobbtüdőnek van két lebenye és a balnak három. *Blasi* és *Gargone* (27) 15%-ban talált kétlebenyes jobbtüdőt és 9%-ban látott teljes értékű középső lebenyt baloldalon. *Nelson* (22) a lingulát „bal középső lebenynek" hívja, mert a jobb középső lebenyhez hasonlóan viselkedik a betegségekkel szemben.

A *segmentum lingulare superius* 4 oldalú piramis; csúcsa a hilusban van. Alapja ívbe görbült szabálytalan téglalap és elöl és oldalt a costalis felszínen fekszik. Felső oldala a pectoralis, alsó oldala a lingularis alsó segmentummal érintkezik. Mindkettő oldalra és lefelé lejt. Belső felszíne a szívvel, hátsó felszíne a lebenyközi résen át a segmentum basale anteriussal, illetve basale medialéval érintkezik. Alapja elöl a 4., hátrább az 5. bordaköznek megfelelően fekszik (80., 82. ábra).

A *segmentum lingulare inferius* háromoldalú piramis, csúcsa a hilusban van, domború alapja szabálytalan háromszög a costalis felszínen, az 5. és 6. bordaköznek megfelelően. Felső felszíne a lingularis felső segmentummal érintkezik, kifelé és lefelé lejt. Alsó felszíne a lebenyközti rés legalsó részének felel meg, medialis felszíne a szívvel érintkezik.

Az alsó lebenyek segmentumai között kimagasló helyet foglal el a *segmentum dorsale I.*: az alsó lebeny „*csúcsa*". Igen gyakori helye a tüdőtályognak, pneumoniának, gümős cavernának stb. Az esetek 20%-ában észleltek többé-kevésbbé teljes lebenyközti réssel leválasztott számfeletti lebenyt, s azt „hátsó középső lebeny"-nek nevezték el (67—69., 71—77., 79—81. ábra). Olyan nagy, hogy általában az alsó lebeny egyharmadát foglalja el.

A segmentum dorsale I. háromoldalú piramis hilaris csúccsal és hátsó-külső alappal a 6., 7. esetleg 8. bordaköznek megfelelően (79—81. ábra). Elöl taraja van, az többnyire a lebenyközti rések összefutásához szalad. Alsó felszíne elülről lefelé és hátrafelé lejt. Ezt a felszínt jobboldalon az esetek 20%-ában, baloldalon az esetek 4%-ában számfeletti lebenyközti rés határolja, különben finom kötőszöveti sövény. Boncoláskor jól látható. A kis és nagy lebenyközti résekkel a costalis felszínen „X" alakot hoz létre. Belső felszíne a gerincoszloppal érintkezik. Elülső-felső, a felső lebenyhez fekvő felülete a nagy ferde rés legfelső része.

A *segmentum dorsale II.* az I. alatt foglal helyet. Vizsgálataim szerint jobboldalon az esetek 59.4%-ában, baloldalon 92.7%-ában hiányzik. Ilyenkor a megfelelő területet az I. dorsalis ág, vagy a basalis posteriorból jövő ág látja el. Elülső csúcsa, (a 8. bordaközben) hátsó-külső alapja és három felszíne van. Az alsó felszín a segmentum basale posteriusra támaszkodik, a felső a segmentum dorsale I.-mal, a belső a mediastinum elemeivel érintkezik.

A dorsalis segmentumok alatt az *alsó lebeny basisa* foglal helyet. *Nelson* (27) mutatott rá a basis fontosságára. Gyakran látjuk a basalis segmentumoknak az I. dorsalistól független, együttes megbetegedését (96. ábra), még többször a segmentum dorsale I. önálló betegségét (94., 95. ábra). Az alsó lebeny basisa háromoldalú csonka piramis. A csonka csúcs a segmentum dorsale I.-mal érintkezik, az alap konkáv és a rekeszen fekszik. Belső oldala vertebralis és mediastinalis, elülső felszínét a nagy ferde rés határolja. Hátsó és külső felszíne a bordákkal érintkezik.

Az alsó lebeny basisa 4 segmentumra: a segmentum basale medialéra, anteriusra, lateraléra és posteriusra oszlik. A segmentumok alakja változó. Ezeket a változó alakokat mutatom be a 71—80. ábrán.

A *segmentum basale mediale* nevezetes, mert gyakran válik accessorius *lebennyé*. Ez az irodalomban „lobus cardiacus" néven szerepel *Lucien* (27) szerint a vizsgált esetek 1%-ában teljes, 7%-ában részleges az elkülönítés, 17%-ában végül csak nyoma van a lebenyközti résnek. (Az összehasonlító bonctani vonatkozásokat lásd a 26. lapon.) Alakja háromoldalú piramis felső csúccsal és rekeszi basisal. Belső felszíne mediastinalis, hátsó-külső felszíne a többi segmentum

basaléval, elülső felszíne jobboldalon a középső lebennyel, baloldaon a lingulával érintkezik.

Ennek a segmentumnak hátsó-felső része 1.2%-ban elfoglalja a segmentum basale posterius belső-felső részét a nélkül, hogy ezen a részen a rekesszel érintkeznék (77. ábra).

Smith-Boyden (7) szerint a jobb segmentum mediale basale *Brock* (8) megállapításával ellentétben a lebeny elülső szélének legalább 2/3-át elfoglalja és *Jackson* és Huber megállapításával ellentétben a paravertebralis felszínre is ráterjed.

A *segmentum basale anteriust* számfeletti rés különítheti el. Ez az elkülönülés jobboldalon az esetek 4%-ában, baloldalon az esetek 2%-ában fordul elő (67., 68. ábra). Alakja négyoldalú piramis, csúcsa hiláris, alapja a rekeszen nyugszik. Elülső felszíne a nagy ferde réssel, hátsó felszíne a segmentum basale lateraleval, kis részben a segmentum basale posteriussal, elülső-felső felszíne a segmentum mammariummal érintkezik. Oldalsó felszíne costalis a 7. bordának és a 6., 7. bordaköznek megfelelően érintkezik a mellkasfallal (79., 80. ábra).

A *segmentum basale lateralét* hátul néha számfeletti rés határolja. A háromoldalú felső csúcsú piramis alapja a rekeszeken nyugszik. Elülső felszíne a segmentum basale anteriussal, hátsó felszíne a basale posteriussal érintkezik. Külső felszíne costalis és a 8. bordaköz magasságában érintkezik a mellkasfallal (79., 80. ábra).

A *segmentum basale posterius*, amelyet a francia szerzők igen jellemzően segmentum terminalenak neveznek, az alsó lebeny legalsó, a hátsó sinus phrenicocostalisba benyúló részét foglalja el.

Szabálytalan kocka alakú és így hat felszíne van. Felső felszíne a segmentum dorsaléval, elülső felszíne a segmentum basale medialéval és a segmentum basale lateréval határos, alsó felszíne a rekeszen nyugszik. Hátsó és külső felszíne costalis és a mellkasfallal a 9. és 10. bordaközben érintkezik (79—81. ábra). Belső felszíne a mediastinum hátsó-alsó részéhez és a gerincoszlophoz fekszik.

A segmentum basale laterale és posterius egyik oldalon sem resecálható isoláltan.

Tekintettel arra, hogy baloldalon a basalis medialis ág a basalis anterior ággal közös törzsön ered, a két segmentum baloldalon együtt betegedhetik meg. *Jackson* és *Huber* (14) ezért szerepelteti a két ágtól ellátott területet együtt, mint segmentum basale anterius medialét. Ez a közös segmentum 4 oldalú piramis, csúcsa a hilusban van, alapja pedig a rekeszen nyugszik. Elülső oldala a lebenyközti résen át a lingulával, hátsó felszíne a segmentum basale laterale és posteriussal érintkezik. Oldalsó felszíne costalis, medialis felszíne mediastinalis.

HOMOLOG TÜDŐK.

Már említettük, hogy a két tüdő anatómai megegyezését francia szerzők hangsúlyozták a leghatározottabban. (*Narath* (29), *Lucien* és munkatársai (19), *Warembourg* és *Graux* (27), stb.)

A jobb felső és középső lebeny a bal felső lebenynek felel meg. Pontosabban: a jobb felső lebennyel egyező rész baloldalon a felső lebeny lingula nélküli része a bal csonka lebeny (*Kassay*, 15); a jobb középső lebennyel pedig a bal lingula egyezik. Természetes, hogy a két alsó lebeny szintén homoló (78. ábra).

Láttuk, hogy a jobb felső lebenynek ugyanazok a segmentumai, mint a bal csonka lebenynek és bizonyos kisebb eltérésekkel a jobb középső lebenynek, mint a lingulának, nemkülönben a két alsó lebenynek.

A tüdők homologiája azonban nemcsak a leggyakoribb eloszlásokban, hanem a variációk százalékos arányában is sokszor kifejezésre jut. Ilyen pl. a jobb felső lebenyhörgő 4 ágra oszlásának egyező százaléka (8%) a bal csonka lebeny trifurkációjának százalékával (7.6%). Jellemzi a jobb középső lebeny három ágának egyezése a bal lingula ágainak számszerű egyezésével és az a körülmény, hogy a jobb középső lebenyhörgő ugyanolyan %-ban trifurkál, mint a bal lingula.

A linguláris hörgő 35%-ban utánozza a középső lebenyhörgő megoszlását, amikor először választja le a mammaris ágat és csak azután oszlik felső és alsó ágra. Ilyen a bal medialis basalis ág viselkedése is, amikor utánozza jobboldali testvérét és nem a basalis anteriorból, hanem magából az alsó lebenyhörgőből ered (7.3%).

Az arteriák és venák viselkedése még jobban megerősíti a két tüdő egyező szerkezetét. Érdekes pl., hogy — a főhörgőkkel ellentétben — a bal arteria pulmonalis kezdeti, ág nélküli része, mindig rövidebb, mint a jobb. A kettő között mindig van 4—5 mm különbség a bal rovására. A segmentumágak vagy (igen ritkán) lebenyarteriákból vagy magából az art. pulmonalisból csoportokban erednek. Általában mindkét oldalon három csoportban magából az arteria pulmonalisból erednek a segmentumarteriák.

Jobboldalon a lebenyágak, illetve a csoportok a tüdőlebenyeknek felelnek meg. Baloldalon a felső csoport a csonka lebenyt, a középső ág a lingulát, az alsó ág pedig az alsó lebenyt látja el. A bal segmentum pectorale még akkor is a felső ágból, illetve csoportból kapja arteriáját, amikor a bal felső lebenyhörgőhöz trifurkál és a pectorális ág közelebb ered a lingulához, mint a csonka lebenyhörgőhöz (24. ábra).

A pulmonalis venák közül a felső, jobboldalon a felső és középső lebeny vérét, baloldalon pedig az egész felső lebeny vérét gyüjti össze.

Mindezek csalhatatlanul bizonyítják a két tüdő egyező anatómiai felépítettségét, homológiáját és ezen belül azt, hogy a jobb felső és középső lebeny a bal felső lebennyel homolog. (8., 78. ábra).

A TÜDŐSEGMENTUMOK RÖNTGENKÉPE.

A tüdősegmentumok röntgenárnyékának tanulmányozására igen alkalmasnak találjuk a gyermekkori ú. n. epituberculosus elváltozásokat, amelyek a segmentumoknak csaknem zsugorodás nélküli, éles és teljes képét mutatják. Tudjuk, hogy az epituberculososus segmentum-elváltozásokban először az elsődleges góc, másodszor a nyirokutak betegsége, harmadszor az *atelektasia*, negyedszer az esetleges szóródások együtt foglalnak helyet. Gyakran ott látjuk az árnyék csúcsán az atelektasiát létrehozó nyirokcsomó árnyékát, ez a segmentumárnyék hilaris csúcsát lekerekíti, vagy az árnyék elbunkósodik annak helyén (85., 93. ábra). Az epituberculosus elváltozásokban a hörgő elzáródásán — nyirokcsomóbetörés következtében — és a következményes atelektasián van a hangsúly. Az ép pleurával borított atelektasiás lebeny rendkívüli módon össze tud esni, mert az ép pleuralemezek mind a fali, mind az interlobaris részen simán csúsznak és a lebeny szabad mozgását biztosítják. A segmentumok az összenőtt, kifeszített lebenyhez hasonlóak, mert az intersegmentalis rögzítettség csaknem annyira akadályozza a segmentum összeesését, mint az összenövés a lebenyét. Az atelektasiás segmentum alakja általában a pneumoniás segmentum alakjának felel meg. Vonatkozik ez elsősorban az epituberculosus elváltozásokra, mert itt — amint láttuk — nem tiszta atelektasiáról van szó. Végeredményben nem is tudjuk bizonyosan, hogy van-e egyáltalán tiszta segmentumatelektasia, hiszen a legutóbbi vizsgálatok, amelyek a lebenynél kisebb tüdőrészek között, így a segmentumok között is, collateralis levegőcsere lehetőségét bizonyítják, ennek ellene szólnak (*van Allen*, *Huizinga*, *Baarsma* és *Dirken* vizsgálatai, 13).

A hörgőfa ágazata a hilaris törzsekből, mint központból indul ki. Azt gondolhatnánk, hogy az általában háromszögű röntgenárnyékok csúcsa ezért néz rendszerint a hilus felé. Ez nem egészen így van. Nemcsak azért látunk hegyben végződő, háromszögű segmentumárnyékot a röntgenképen, mert a segmentum kúpalakú, hiszen a kúp széles árnyékot adó alapja, vagy annak egy része a tüdő oldalsó felszínén van. Oldalsó felvételen sokkal inkább az oldalfelé futó hörgőágaktól ellátott tüdőrész árnyéka rajzolja meg a jellemző képet. A sokszor háromszögű árnyék egyik csúcsa azért csaknem mindig hiláris, mert a segmentumok a legtöbb esetben a tüdők oldalsó felszínén, a hilus vetületében hegyesszögben érnek össze (71., 73. ábra).

Az egyes segmentumokra ugyan jellemzőbb az oldalsó, mint az anteroposterior felvétel (83. ábra), mégse nyujthatja a segmentumok tökéletes röntgenalakját. Anteroposterior felvételen a segmentumok többszörösen vetődnek egymásra, de előfordul ez oldalsó felvételen is. Ilyen összevetődés történik a segmentum basale mediale és a segmentum basale anterius és laterale, a jobb középső lebeny két segmentuma és a két lingularis segmentum között.

Más okból sem írhatjuk le a segmentumok minden esetre érvényes röntgenképét. A hörgő oszlásának és az ezzel kapcsolatos segmentum-elrendeződésnek sok

változata van. Sok a változat a segmentumok alakjában is. Ezért sem lehet minden esetre érvényes leírást adni.

Tekintve a két tüdő homologiáját és a kétoldali segmentumok egyezését, az egyes segmentumok leírása mind a két oldalra egyaránt vonatkozik. Csak az esetleg itt-ott jelentkező különbséget emeljük ki.

A fizikális tünetek (a hallgatódzás, kopogtatás, pectoralfremitus stb. tünetei) segmentum-betegségek esetében általában elmosódottak. Ennek oka általában az elég kicsi terület és a továbbvezetődés. Hogy ezeket mégis értékelni tudjuk, fontos, hogy a segmentum-kúpok basisának helyzetét a mellkasfalon ismerjük. Természetes, hogy a leírások a helyén levő segmentumra vonatkoznak és nem veszik tekintetbe a kórfolyamatok-okozta esetleges eltolódásokat. A segmentumbetegség néha néma és egyedül röntgenvizsgálattal tudjuk kideríteni az elváltozás helyét.

A jobb felső lebeny és a bal csonkalebeny.

A *segmentum apicale anterius* basisát fedi az első borda, az első bordaköz és a pleuraboltozat. A röntgenárnyék szemben keskeny paramediastinalis háromszög, basisa megfelel a pleuraboltozatnak, külső határa metszheti az első bordaköznek a kulcscsonttal való találkozási helyét, belül egybeolvad a mediastinum árnyékával. Oldalsó felvételen a csúcsával lefelé tekintő háromszög a tüdőcsúcs közepén fekszik és szabadon hagyja a felső lebeny elülső és hátsó részét.

Ez az egész kép igen hasonlít az egész felső lebeny atelektasiájának képéhez és az elkülönítés néha csak az indirekt jelekből lehetséges. Elsősorban a vicariáló emphysema hiánya nyujt jó támaszpontot; másodszor a lebenyközti rés gyakran látszik mind a szemben, mind az oldalirányban készült felvételeken és jól mutatja a lebeny határát. Harmadsorban feltöltött felvételen kereshetjük meg a hörgő elzáródásának helyét. Meg kell jegyeznünk, hogy a teljes felsőlebeny atelektasiaja gyakoribb, mint a segmentum apicale anterius légtelensége.

A segmentum apicale posterius (84. ábra) basisa hátul a 2. és 3. bordaköznek felel meg, kifelé a hátsó axillaris vonal határolja; nagyjában a fossa infraspinata fedi. Röntgenfelvételeken szemben háromszögű árnyékot látunk, annak basisa a hónalji részt foglalja el, felső határa a hilusból felfelé és kifelé a kulcscsont végéhez fut. Alsó határa vízszintes, vagy felfelé ivelt, a 4. és 5. bordaközt metszi. Általában csak a szorosan vett csúcs marad szabadon, az árnyék néha ezt is takarja és utánozza a lobitis képét. Oldalsó felvételen a háromszög alapja a hátsó mellkasfalon fekszik, a 2. és a 3. bordaköz területén.

A *segmentum pectorale* (85., 86. ábra) basisa a 2. és 3. bordaköznek megfelelő helyet foglalja el az elülső hónaljvonaltól befelé a sternumig, ezért segmentum infraclavicularénak is hívják. Röntgenfelvételen szemben a háromszögű árnyék

alapja mediastinalis, alsó határa jobboldalon a kis lebenyközti rés, ezért ez határozott és éles, a felső határ gyakran elmosódott. Az árnyék néha az egész lebeny területére kiterjed, utánozva a felső lebeny lobitisét. Oldalsó felvételen az árnyék igen jellemző: basisa elöl a sternumon fekszik, alsó határa általában vízszintes, a felső a hilusból felfelé és előrefelé halad. Az oldalsó árnyék sokszor téglalap-alakú (86. ábra).

A *segmentum axillare* (87., 88. ábra) basisa a 3. bordától a 4. bordaközig terjed és a hónaljárok elülső falával érintkezik, előrefelé a mellbimbóig terjed, hátrafelé eléri a középső, esetleg a hátsó hónaljvonalat. Röntgenfelvételen szemben az árnyék alapja a 3—5. bordán fekszik, alsó határa vízszintes, a felső a hilusból kifelé és felfelé szalad. Oldalsó felvételen a kép igen változó; néha háromszög, máskor szabályos, vagy szabálytalan köralakú. Ha háromszög alakú, akkor az alsó vonal egyenes, vagy jobboldalon a kis és nagy lebenyközti rés esetleges szögben való találkozása miatt megtört és felfelé nyitott szögű. Az elülső és hátsó határ ellapultan, háztetőszerűen, tompaszögben emelkedik az alsó határ fölé. A kerek árnyék a kis és nagy ferde rés találkozásának helyén, illetve annak találkozási szögében a mellkas közepén vagy attól kissé előre ül.

A felső lebeny egyes segmentumainak betegségei együttesen is előfordulhatnak. Ilyenkor a szóbanforgó segmentumok árnyékai összetevődnek. Annak ellenére, hogy a pectoralis és az axillaris ágnak gyakrabban van közös törzse, a segmentum apicale posterius és az axillare együttes megbetegedését észleltek a leggyakrabban. Különösen vonatkozik ez a tüdőtályogokra, mert ezek a segmentum axillare és apicale posteriusban fordulnak elő leggyakrabban. Ennek az az oka, hogy a váladék a hörgőkből oldalt fekvő helyzetekben ezekbe a segmentumokba folyik és itt okoz fertőzést.

A jobb középső lebeny és a lingula.

A segmentum sternocardiale alapja a 4. és 5. bordaköz parasternalis részét foglalja el. Röntgenfelvételen a segmentum sternocordiale árnyéka szemben, hasonlít a teljes középső lebeny árnyékához, oldalról viszont úgy néz ki, mintha a középső lebeny hilaris csúcsát amputálták volna. *Warembourg* és *Graux* (27) a segmentum sternocardialénak két fractióját (felsőt és alsót) különbözteti meg, s ez — tekintve a sternocardialis ág csaknem mindig meglévő két nagy ágát — jogosultnak látszik.

A *segmentum mammarium* (91., 92. ábra) básisa a hónalj elülső részében a 4. és 5. bordaköz magasságában foglal helyet. Röntgenfelvételen, szemben árnyéka nagyjában vízszintes, szalagszerű és a kis ferde rés alatt a hilustól a hónaljfalig terjed. Oldalsó felvételen háromszögű árnyékot látunk szabályos alsó és felső határrat (a felső vízszintes, az alsó ferde); a háromszög elöl levő alapja nem éri el az elülső mellkasfalat.

A középső lebeny segmentumainak betegsége elég gyakori. Többször fordul elő, mint magának az egész lebenynek a megbetegedése. Ezeket a segmentumbetegségeket gyakran tartják perihilitisnek.

A *segmentum lingulare superius* a mellkasfallal a szív és az elülső hónaljvonal között elül a 4., hátrább az 5. bordaköznek megfelelően érintkezik. Szemben készült röntgenképen árnyéka háromszögalakú, alapja a mediastinumon fekszik, csúcsa pedig csaknem eléri, máskor szélesebben érinti az oldalsó mellkasfalat. Az is előfordul, hogy az árnyék kívül széles és a hilus felé elkeskenyedik. Oldalsó felvételeken árnyéka keskeny szalag, hátul és felül kiszélesedik, a hilustól előre futtában pedig kissé lefelé lejt.

A *segmentum lingulare inferius* a mellkasfallal a medioclavicularis vonaltól befelé az 5., esetleg a 6. bordaköznek megfelelően érintkezik. Árnyéka, szemben készült felvételeken, oldalfelé szélesíti meg a szív árnyékát. Oldalsó felvételen háromszögű árnyékának alapja az elülső sinus phrenococostalistól fölfelé a mellkasfalon nyugszik, csúcsa a hilus alatt van, azért az erősen megnyúlt háromszög előre és lefelé lejt.

Az alsó lebenyek.

A *segmentum dorsale I.* (94., 95. ábra) igen nevezetes. Amint említettük, általában az alsó lebeny *csúcsának* nevezik. Elég gyakran választja el számfeletti hasadék az alsó lebeny alapjától, ilyenkor mint *hátsó-középső* lebeny szerepel a normális középső lebennyel, mint elülső-középső lebennyel szemben. Igen gyakori helye a pneumoniának, tüdőtályognak, gümős elváltozásoknak, pl. gümős cavernának.

Alapja a fizikális vizsgálatok számára a costovertebralis barázdának megfelelően a 4. és 7. csigolya harántnyulványa között a scapulától befelé hozzáférhető. Ennek a segmentumnak a megbetegedésekor a fizikális vizsgálat útmutatással szolgál.

Röntgenfelvételen szemben a segmentum nagyjában háromszögű árnyékának alapja a külső mellkasfalon nyugszik, máskor a csúcsa néz kifelé és az alap a mediastinumon fekszik (*Sluka*-háromszög), felső határa a nagy ferde rés felső részének felel meg, ezért határozott; az alsó határ nagyjában vízszintes. Oldalsó felvételen a háromszögű, vagy szalagalakú árnyék alapja hátul a costovertebralis szögletben van és az 5—7. csigolya testére vetődik.

Az *alsó lebeny basalis részének* betegségéről külön kell beszélnünk, mert teljes bántalmazottsága is elég gyakori, különösen gyermekkori gümős nyirokcsomóbetörésekkel kapcsolatban.

Fizikálisan a lapocka csúcsa alatt hátul és oldalt vizsgálható. Szemben készült röntgenfelvételeken tömör árnyék látszik a rekesz felett, annak felső határa a hilusból kifelé lejt és a külső mellkasfalhoz fut. Oldalsó felvételen az alsó lebeny csúcsát vízszintes, vagy a hilusból hátra- és lefelé futó vonal amputálja (96. ábra.)

A segmentum basale mediale a fizikális vizsgálatok elől a mellkas mélyébe van elrejtve, minden oldalról vastag tüdőfal veszi körül. Röntgenárnyéka szemben paramediastinalis háromszög, basisa a rekesz belső részén nyugszik. Oldalsó felvételen a háromszög csúcsa a hilus alatt van, alapja pedig a rekesz középső harmadával esik egybe (97. ábra).

A segmentum dorsale II. önálló betegsége rendkívül ritka. A hörgő jobboldalon is igen gyakran hiányzik, baloldalon jelenléte ritkaság. Röntgenárnyéka szemben parahilaris és távol van a mellkas oldalsó falától (104., 105. ábra). Oldalsó felvételen az ékalakú árnyék alapja a hátsó mellkasfalon fekszik, maga az árnyék a 4. csigolya és a hátsó sinus phrenicocostalis között középen foglal helyet.

A segmentum basale anterius (98. ábra) alapja a rekeszen nyugszik; a külső mellkasfallal a medioclavicularis vonal mögött a 6. és 7. bordaköz magasságában érintkezik. Az árnyék röntgenképe szemben háromszög, elfoglalja az alsó tüdőmezőnek több mint harmadát, felső széle a hilusból kifelé és lefelé lejtve fut a külső mellkasfalhoz. Oldalsó felvételen a háromszögű árnyék sötét, alapja a rekesz közepén nyugszik, mind a csúcs, mind az alap a gerincoszlop elé vetítődik.

A segmentum basale laterale a külső mellkasfallal az előbbi segmentum mögött a 7. és 8. bordaköz magasságában érintkezik. Röntgenárnyéka szemben, a rekeszen fekszik, felső széle a rekesszel nagyjában párhuzamos, kitölti az oldalsó sinus phrenicocostalist és pleurafolyamat gyanúját kelti. Oldalsó felvételen a háromszög az előbb leírt segmentum basale anterius árnyékához hasonló és a mögött foglal helyet.

A segmentum basale posterius (99., 100. ábra) a külső mellkasfallal hátul a 9. és 10. bordaköz magasságában érintkezik. Röntgenárnyéka, szemben, a rekesz felett fekszik, azzal párhuzamos felső határral. Oldalsó felvételen az árnyék háromszögalakú, alapja kitölti a hátsó sinus phrenicocostalist és onnan előre a rekeszre, felfelé a mellkasfalra terjed.

A SEGMENTUMHÖRGŐK CSŐTÜKÖR-KÉPE.

Az endoskopcsövön át látható képnek két említésreméltó tulajdonsága van. Az első, hogy a vizsgált területről — a górcsőképhez hasonlóan — egyszerre csak kis részeket láthatunk. Szélesebb áttekintésünk a légcső és a hörgők belsejéről alig van: mozaikszerűen kell a képet összerakni. A másik sajátosság eltér a

górcsőképtől, mert amíg azt a kétdimenziós síkban kell összerakni (a metszet vastagsága nem sokat számít) addig csőképünk a mélységben, a harmadik dimenzióban való tájékozódást is igényli, éspedig egy szemmel, stereoskopos látás nélkül. A vizsgálók egy részét (pl. a súlyosabb alkalmazkodási zavarban szenvedőket a két szemüveg-viselőket) a csőképnek ez a második sajátossága néha nehéz feladat elé állítja.

A légcső alsó része és a hörgők egy része — elsősorban a szív és az aorta közelében lévők — a szívvel és az aortával együtt lüktető mozgást végez. A hörgők belégzéskor kitágulnak, leszállnak és megnyúlnak, kilégzéskor összeszűkülnek, felemelkednek és megrövidülnek. Kisgyermekekben a hörgő megszűkülése a falak összefekvéséig fokozódhat.

Igen fontos, hogy — amikor megfelelő mélységben a keresett képet beállítottuk — balkezünkkel a csövet a felső fogsorhoz rögzítsük. Ezzel megakadályozzuk a cső ki- és becsúszását, a kép elmozdulását. Mozgó csővel lehetetlen bármilyen beavatkozást jól végezni, és rendkívül nehéz a látnivalókat demonstrálni.

A 101. ábra képei részben a csőképek részleteiből, a különböző beállítások mozaikjaiból készültek, részben a legszerencsésebb esetben látható átnézeti képet mutatják és megadják mindazoknak a nagyobb hörgőknek helyét és képét, amelyek a tükrözés szempontjából figyelmet érdemelnek. A képek a beteg fekvő helyzetében készültek.

Egyenes nézőkészülékkel a jobboldalon a felső, középső és alsó lebenyhörgőket és az alsó lebeny segmentumágait kereshetjük fel. Baloldalon az alsó lebeny segmentumágain kívül sokszor a felső lebenyhörgő alsó ágát, a lingularis hörgőt is be tudjuk állítani. Egyenes készülékkel a két felső lebenyhörgőnek, a jobb középső lebenyhörgőnek és a két I. dorsalis ágnak csak a bemenetébe tudunk betekinteni, mert ezek oldalt, előre és hátra éles szögben térnek el a hörgőrendszer nagyjában egyenes, vagy kiegyenesíthető vonalától. Ez a vonal a hörgőtörzsből, közelebbről a főhörgőből (jobboldalon még a bronchus intermediusból) és az alsó lebenyhörgőből tevődik össze. A felső lebenyhörgőkbe és az I. dorsalis ágakba derékszögben néző ú. n. prizmás optikákkal, vagy teleskopokkal tudunk betekinteni.

Az egyes hörgőágak keresésekor a következő módon járhatunk el:

Rendkívül fontos, hogy kiinduláspontnak a légcső sarkantyúját használjuk fel. A carina felkeresése rendkívül fontos, mert nélküle — különösen kóros elváltozások esetében — azt sem tudhatjuk bizonyosan, hogy melyik tüdő hörgőrendszerében járunk.

Jobboldalon a carina felkeresése után a cső ajkát jobboldalra, a beteg fejét baloldalra fordítjuk, az endoskop cső tengelyét pedig a jobb főhörgő vonalába állítjuk.

Szerencsés esetben így láthatjuk a felső lebenyhörgő carináját a csőkép jobboldalán, a középső lebenyhörgőét fent, elül, az I. dorsalis ág carináját alul, hátul, a medialis basalis ágét baloldalon, medialisan, gyakran a csőrendszer egye-

nes vonalában, végül a basalis anteriort és a két végső basalis ág közös törzsét elválasztó carinát a csőkép legalján az óra számlapján 11 és 3, vagy 4 óra között húzott vonalon (101. ábra).

A jobb felső lebenyhörgő pontosabb beállítása egyenesen néző készülékkel úgy történik, hogy a légcső carinájának a cső végével való igen enyhe érintése után a cső ajkát jobbra fordítjuk, de a fejet nemcsak balra fordítjuk, hanem még a bal váll felé is hajtjuk. A csőképben ekkor megjelenik a jobb felső lebenyhörgő carinája, illetve a hörgő alsó fala, és az derékszöget zár be a bronchus intermedius oldalsó falával. A pontosabb beállítás érdekében a csőtükörrel beljebb csúszhatunk. Ilyen módon a felnőtt beteg felső lebenyhörgőjéből, illetve ennek alsó faláról ½—1 cm-nyi területet hozhatunk be a látótérbe. Néha még a továbboszlást is meglátjuk.

A hörgők oszlása során jobboldalon a *középső lebenyhörgő* következik. Ennek a hörgőnek a bronchus intermediusból való kilépése a felső lebenyhörgő alsó szélétől, felnőttben kb. 2.5 cm-re van. A középső lebenyhörgő éles, háton fekvő betegben vízszintes carinája könnyen megtalálható és rendkívül jellemző. Pontos beállítására a cső ajkát felfelé fordítjuk és a fejet süllyesztjük.

Az alsó lebeny legfelső ágát, *az I. dorsalis ágat*, csaknem pontosan a középső lebenyhörgővel szemben, a hátsó falon találjuk meg. Ez a hörgő — ugyanúgy, mint a felső lebenyhörgő a főhörgőből — derékszögben lép ki a lebenyhörgőből. Ez az oka annak, hogy sem a jobb felső lebenyhörgőnek, sem az I. dorsalis ágnak általában nincsen olyan éles carinája, mint a többi hörgőnek. A derékszögű megoszlásnál ugyanis nem keletkezik éles oszlástaréj. Az I. dorsalis ág néha hátra és lefelé irányul, ilyenkor éles carinája van. Pontosabb beállíthatásához a cső ajkát hátra, illetve lefelé fordítjuk és a fejet emeljük.

A basalis medialis ág a középső lebenyhörgő alatt 1.5 cm-rel ered az alsó lebenyhörgő medialis falán. Ennek a hörgőnek éles, feltűnő carinája van. Fekvő betegben függőlegesen helyezkedik el és igen jellemzően jelenik meg a csőkép alján.

A II. dorsalis ág ½—1 cm-rel ered a basalis medialis ág alatt. Fekvése és felkeresése az I. dorsalis ághoz hasonlóan történik. Mint már említettük, ez az ág jobboldalon az eseteknek 60%-ában hiányzik.

Az alsó lebenyhörgő utolsó ágai a basalis *anterior*, *lateralis* és *posterior* ágak. A basalis anterior ág a csőképben elöl és oldalt foglal helyet. Ettől hátra és a mediál felé látjuk a basalis lateralis és posterior ág közös törzsének falát. A basalis anterior ágat és a közös törzset elválasztó carina éles vonala — mint fent említettük — az óra számlapján a 11 és a 3, vagy 4 óra között meghúzott vonalban fekszik. Ugyanebben a vonalban találjuk meg a közös törzs továbboszlásának carináját a basalis lateralis és posterior ágak között, kb. 1 cm-re a basalis anterior ág alatt.

Baloldalon a trachealis carinától 4.5 cm-re akadunk rá a *felső lebenyhörgő* carinájára a csőkép baloldalán, vagy kissé előrébb. Felkeresésére a cső ajkát bal-

oldalra és kissé előre, a fejet e közben jobbra fordítjuk, vagy — ha mélyebben akarunk a felső lebenyhörgőbe nézni, vagy a lingularis hörgőt is fel akarjuk keresni — még a jobb váll felé is hajtjuk. A felső lebenyhörgőnek baloldalon éles, feltűnő carinája van. *A lingularis hörgőt* elég gyakran be tudjuk állítani a csőképbe és a lefelé és előre futó hörgő kezdetét át tudjuk tekinteni, továbboszlását csak nagyritkán láthatjuk. A *csonkalebenyhörgőbe csak* teleskop segítségével tudunk betekinteni.

Az *I. dorsalis* ág baloldalon a felső lebenyhörgő alatt 1—1.5 cm-rel ered a hátsó falon. Felkeresésének módozatai annyiban különböznek a jobboldalitól, hogy itt nem segít rajtunk a középső lebeny jellemző és könnyen megtalálható carinája, de a felső lebenyhörgő alatt 1—1.5 cm-re így sem nehéz megtalálni a derékszögben hátrafelé futó I. dorsalis ág nyílását. A cső és a fej tartása ugyanaz, mint a jobboldalon.

A basalis segmentumágak közül baloldalon hiányzik a csőképben a basalis medialis ág, mert — mint már többször említettük — ez az ág a basalis anterior ága és így nem állítható a csőképbe. A basalis anterior ág és a basalis lateralis — basalis posterior ágak közös törzse közötti carina, végül a közös törzs oszlásának carinája baloldalon a jobboldal tükörképe.

A *prizmás optikákat*, vagy *teleskopokat* a normális csöveken át vezetjük a hörgőkbe. Az egyenes prizmás készüléknek nincs saját fényforrása, a normálcső fénye világítja meg a látóteret. Az egyenes teleskop rendeltetése mindössze a látótér nagyítása. A derékszögű teleskopnak saját fényforrása van; a felső lebenyhörgők vizsgálatára használjuk. A jobb felső lebenyhörgő teleskopos képében az apicalis anterior ág belül, a pectoralis ág elöl és kívül, az apicalis posterior ág pedig hátul és kívül foglal helyett (102. ábra). Amikor a jobb felső lebenyhörgő két ágra oszlik, akkor vagy csak két ágat látunk, vagy a két ág továbboszlását is, tehát négy ágat. Ilyen esetben a négy ág közül a felső ág két ága a két apicalis, az alsó ág két ága a pectoralis és az axillaris ág szokott lenni. Négy ágas oszlás esetében a hörgők általában ugyanígy rendeződnek el.

A bal felső lebenyhörgő teleskop-képében a felső ág — a csonkalebenyhörgő — belül; az alsó ág — a linguláris ág — kívül jelenik meg (102. ábra).

Derékszögű teleskoppal az *I. dorsalis* ágak is vizsgálhatók, azok három ágra: felső, lateralis és medialis ágra oszlanak.

A retrográd teleskopokat a gége és a légcső alsó részeinek vizsgálatára használjuk.

BRONCHOGRAPHIA.

A bronchographiához néhány egyszerű eszköz szükséges.

Az érzéstelenítéshez az érzéstelenítő oldaton kívül elég egy nyelvlapoc, egy gégefecskendő, egy porlasztó és egy gégetükör. A töltéshez 20 ccm. fecskendő, itinerarium, vagy gégefogó, gumikatéter és sugárfogó anyag szükséges. Igen jól

használható az enyhe görbületű Metras-katéter, mert azt a hajlított vég irányításával könnyebb bevezetni a megfelelő főhörgőbe, mint az egyszerű, görbület nélkülit.

Az érzéstelenítés cocainnal (10%), vagy pantocainnal (½—2%) történik. Gyermekeknél sohasem használunk cocaint. Sokszor érzéstelenítés nélkül is célt érhetünk. Ha érzéstelenítésre van szükség, akkor a larocain (10%) vagy az altatás a legalkalmasabb. A gége érzéstelenítése után a katétert a megfelelő hajlású itinerárium vagy gégefogó segítségével vezetjük a szájon és a gégén át a légcsőbe, s ide a katéteren keresztül további 1—2 ccm. érzéstelenítő oldatot fecskendezünk a légcső és a hörgők érzéstelenítésére. A katétert ezután röntgenernyőn való ellenőrzés közben vezetjük be a megfelelő oldal főhörgőjébe.

A töltéshez a beteget olyan testhelyzetbe hozzuk, hogy az árnyékot adó folyadék a kívánt tüdőrészbe folyhasson be. Ha pl. valamelyik felső lebenyt akarjuk megtölteni, a beteget a feltöltendő oldalra fektetjük, a katéter belső végét röntgenellenőrzés mellett a lebenyhörgő szájadékáig húzzuk vissza és megkezdjük a befecskendezést. Hasonlóan járunk el a jobb középső lebeny törlésénél is, azzal a különbséggel, hogy a beteget töltés alatt hasra fektetjük. Az I. dorsalis ág megtöltéséhez a beteg hanyatt fekszik. Az alsó lebenyek basalis részének töltése állóhelyzetben történik. Amikor az egyik egész tüdőt akarjuk vizsgálatnak alávetni, akkor a beteget egymásután hozzuk a fent leírt helyzetekbe és egymásután végezzük el a különböző irányba futó ágak megtöltését. A hörgők telődését röntgenernyőn mindig ellenőrizzük.

Egy lebeny megtöltéséhez elég 10 ccm anyagot befecskendezni. Nagyobb tüdőrész, vagy egy tüdő töltéséhez 15—20 ccm anyagot is elhasználunk.

A töltés után helyes a katétert eltávolítani, mert a beteg nyugodtabb, ha nem kell szájában tartania a katétert. Ha az első felvételek után esetleg szükségesnek tartjuk a töltés kiegészítését, a katéter ismételt bevezetése semmi nehézséget nem okoz.

Gyermekekbe a katétert nem a szájon, hanem az orron át vezetjük be. A garatban lévő katétert direct laryngoskopiával irányíthatjuk a gégébe. Ehhez az irányításhoz nem feltétlenül szükséges fogót használni. A katéter forgatásával könnyen belejátszhatjuk annak végét a gége bemenetébe. Gégetükör nélkül röntgenernyőn való ellenőrzéssel is be lehet vezetni a katétert a gégébe; a fej megfelelő hátrahajtására a hátsó gégefal úgy hajlik meg, hogy a katéter könnyen beletalál a gégébe.

A katéter bevezetése után tanácsos minden esetben 1—2 ccm larocaint befecskendezni a gyermek légcsövébe, hogy az esetleges izgatott köhögést megszüntessük és a felvételek készítését megkönnyítsük.

Amikor bronchoskopiát is kell végezni a bronchographia mellett, akkor a két vizsgálatot egybekötve, egymásután végezzük el. A katétert az endoskopcsö-

vön át toljuk a megfelelő főhörgőbe, vagy akár a kívánt lebenyhörgőbe. A csövet eltávolítva a benthagyott katéteren át a töltést a fent leírt módon végezzük el.

A lipiodollal, vagy más sugárfogó anyaggal megtöltött tüdőről két röntgenfelvételt (antero-posterior és lateralis) készítünk, mert a térben való tájékozódás céljára ez a legalkalmasabb; kétirányú felvételen (főként az oldalsón) ismerhetjük fel legjobban a lebeny- és segmentumhörgőket (106. ábra). Ilyenkor természetesen csak az egyik tüdőt tölthetjük meg, különben a két tüdő hörgőágainak egymásravetülése lehetetlenné teszi a lateralis képen való olvasást. Igen jól látható a hörgők térben elfoglalt helyzete stereoskopos felvételeken is. A jobb (első) ferdében készült felvételen elsősorban a lingula hörgőágai látszanak igen jól, de jól elkülönülnek a bal tüdő többi segmentumágai is (105., 107. ábra). Bal (második) ferdében valamivel nehezebben ismerhetjük fel a jobbtüdő hörgőit (107. ábra).

IRODALOM.

1. *Bakulev*, A. N., *Geraszimova*, A. V.: Pneumenektomia és lobektomia. Medgiz, Moszkva, 1949.

2. *Aeby*, C.: Der Bronchialbaum der Säugetiere und des Menschen. Leipzig, 1880.

3. *Berg*, R. M., *Boyden*, E. A., *Smith*, F. R.: An Analysis of Variations of the Segmental Bronchi of the Left Lower Lobe of Fifty Dissected and Ten Injected Lungs. J. Thor. Surgery, 18,216. 1949.

4. *Bogus:* A tüdőtuberculosis sebészi kezelése. Moszkva, 1948. Az Orvostudományi Dokumentációs Központ (Budapest) anyagából.

5. *Boyden*, E. A.: The Intrahilar and Related Segmental Anatomy of the Lung. Surgery, 18,706. 1945.

6. *Boyden*, E. A.., *Hartmann*, J. F.: An Analysis of Variations in the Bronchopulmonary Segments of the Left Upper Lobes of Fifty Lungs. American Journal of Anatomy, 3,321. 1946.

7. *Boyden*, E. A.: *Smith*, F. R.: An Analysis of Variations of the Segmental Bronchi of the Right Lower Lobe of Fifty Injected Lungs. J. Thor. Surgery, 18,195. 1949.

8. *Brock*, R. C.: The Anatomy of the Bronchial Tree. Geoffrey Cumberlege, Oxford University Press, London-New-York-Toronto, 1947.

9. *Churchill*, E. D., *Besley*, R.: Ann. of Surgery, 109., 481, 1939.

10. *Ewart*, W.: The Bronchi and Pulmonary Blood-vessels, London, 1889.

11. *Gernez-Rieux*, *Breton*, A., *Merean*, J., *Bonte*, G.: Cartes de Topographie Bronchique et de Topographie zonaire. La Press Medicale 74, 1947.

12. *Hamilton*, W. J., *Boyd*, J. D., *Wossmann*, H. W.: Human Embriology, Cambridge, W. Heffer & Sons Limited.

13. *Huizinga*, E.: A collateralis ventillatio. Oto-Rhino-Lar. Danubiana, 2, 68, 1947.

14. *Jackson*, Ch. L., *Huber*, J. F.: Correlated Applied Anatomy of the Bronchial Tree and Lungs with a System of Nomenclature. Journal of the American College Chest Physician. 4. 1943.

15. *Kassay*, D.: The Bronchial Tree: A Classification and Nomenclature. Acta Oto-Lar. 4, 335, 1949.

16. *Kramer*, K., *Glass*, A.: Annal of Otol. Rhinol. and Larnyg. 41.1210. 1932.

17. *Lerner*, I. O.: A tüdő segmentalis szerkezete. Chirurgija, 2,34. 1948.

18. *Lerner*, I. O.: Hazai tudósok prioritásáról. Med. Rab. 10,19. 1949. Két utóbbi az Orvostudományi Dokumentációs Központ (Budapest) anyagából.

19. *Lucien:* Essai de systématisation pulmonaire chez l'homme. Antropologie, 12. Supplément, 1934.

20. *Neil*, J. H., *Gilmour*, W.: Anatomy of the Bronchial Tree. Archives of Otolar. 50,9, 1949.

21. *Neil*, J. H., *Gilmour*, W.: Bronchopulmonary Segments of the Lung and their Therminology. British Med. Journal, 6,309. 1949.

22. *Nelson*, H. P.: British Med. Journal, 2,251, 1934.

23. *Pierret*, *Coulouma*, *Breton*, *Devos:* Les zones pulmonaires. Applications cliniques et radiologiques Bruxelles Medical, 19. Juin 1938.

24. *Rap*, A. A., *Smelt*, G. J.: Anatomie en Lipiodolonderzoch van de Bronchaalboom. van Gorcum & Comp., Assen, 1947.

25. *Sobotta* J.: Az ember anatómiájának atlasza, Budapest, 1911.

26. *Valkányi* R.: Erzeugung einer venösen Stauung und ihre Wirkung auf Lungenlappen, als eine chirurgische Behandlungsart der Lungentuberculose. Arch. klin. Chir. 182,742. 1935. és 191, 1938.

27. *Warembourg*, H., *Graux:* Pathologie des zones pulmonaires. Masson et Cie Edition, Paris, 1947.

28. *Cauldwell*, E. W., *Siekert*, R. G., *Lininger*, R. E., *Anson*, B. J.: The Bronchial Arteries, Surgery, Gynecology and Obstetrics 86, 395—412, 1948.

29. *Narath:* Der Bronchalbaum der Säugethiere und des Menschen, 1901. Stuttgart.

30. *Sauerbruch*, F.: Die Chirurgie der Brustorgane. Berlin, Julius Springer Verlag, 1920.

31. *Twinning* (British Authors): Text-Book of X-Ray Diagnosis, 5. kiadás, Lewis, London, 1945.

32. *Müller*, F.: Die Eigenform der Lunge als Artdiagnosticum bei Katze und Hund. Anatomischer Anzeiger 83, 337. 1937.

BIBLIOTHECA ACADEMIAE SCIENTIARUM HUNGARICAE
MAGYAR
TUDOMÁNYOS
AKADÉMIA
KÖNYVTÁRA
BUDAPEST

MAGYAR TUDOMÁNYOS AKADÉMIA
KÖNYVTÁRA 25024/1950 N. SZ.

MAGYAR TUDOMÁNYOS AKADÉMIA

ORVOSI TUDOMÁNYOK OSZTÁLYA

A TÜDŐ SEGMENTUMAI

II. RÉSZ: ATLASZ

ÍRTA:

KASSAY DEZSŐ DR.

EGYETEMI RK. TANÁR,

A BUDAPESTI TUDOMÁNYEGYETEMI I. SZ. SEBÉSZETI KLINIKA

BRONCHOLOGIAI OSZTÁLYÁNAK FŐORVOSA

BUDAPEST, 1950.

AKADÉMIAI KIADÓ N. V.

BIBLIOTHECA ACADEMIAE SCIENTIARUM HUNGARICAE
MAGYAR TUDOMÁNYOS AKADÉMIA KÖNYVTÁRA
BUDAPEST

AZ ÁBRÁK JELZÉSKULCSA:

a. a. = *apicalis anterior*
a. b., seu b. a. = *basalis anterior*
a. p., seu p. a. = *apicalis posterior*
a. p. d. = *arteria pulmonalis dexter*
a. p. s. = *arteria pulmonalis sinister*
ap. = *apicopectoralis*
ax. = *axillaris*

b. a., seu a. b. = *basalis anterior*
b. d. = *bronchus dexter*
b. ap. = *bronchus apicopectoralis*
b. l. seu l. b. = *basalis lateralis*
b. l. i. = *bronchus lobi inferioris*
b. l. im. = *bronchus lobi intermedii*
b. l. m. = *bronchus lobi medii*
b. l. s. = *bronchus lobi superioris*
b. m., seu m. b. = *basalis medialis*
b. p., seu p. b. = *basalis posterior*
b. s. = *bronchus sinister*

c. = *caverna tuberculosa*
d. I., seu I. d. = *dorsalis I.*
l. b., seu b. l. = *basalis lateralis*
l. i. = *lingularis inferior*

l. s. = *lingularis superior*
m. = *mammaris*
m. b., seu b. m. = *basalis medialis*
p. = *pectoralis*
p. a., seu a. p. = *apicalis posterior*
sc. = *sternocardialis*
t. = *trachea*

A corrosiós készítmények fényképei mellett lévő magyarázó rajzokon a hörgők mindenütt fehérek, az arteriák szürkék, a venák feketék.

Felelős kiadó: Mestyán János

249 50. Hungária Hirlapnyomda, Budapest, V., Bajcsy-Zsilinszky-út 34. Felelős vezető: Daka István

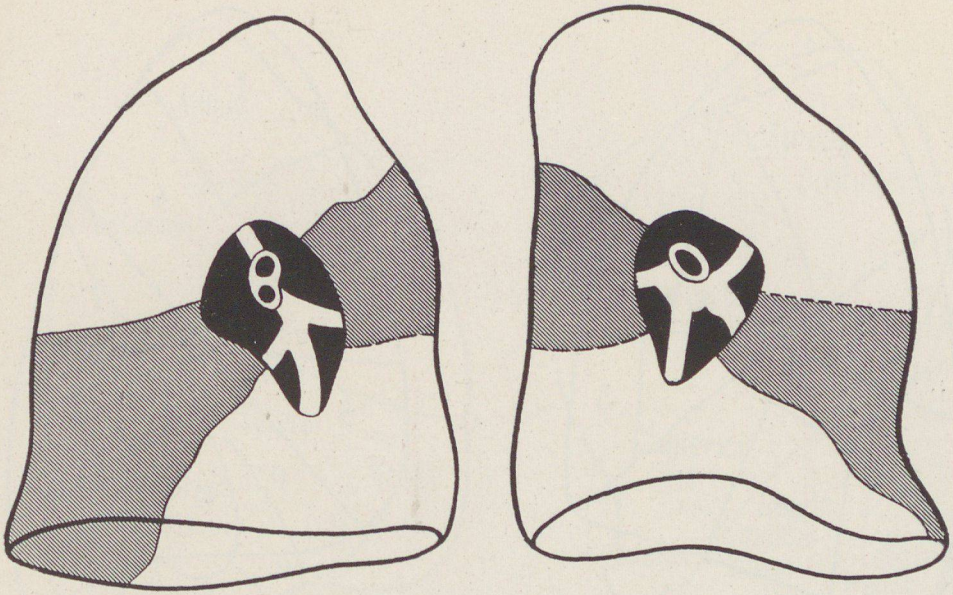

1. ábra. A szovjet *Linberg* (4) ábrája a négylebenyes tüdőről (1933).

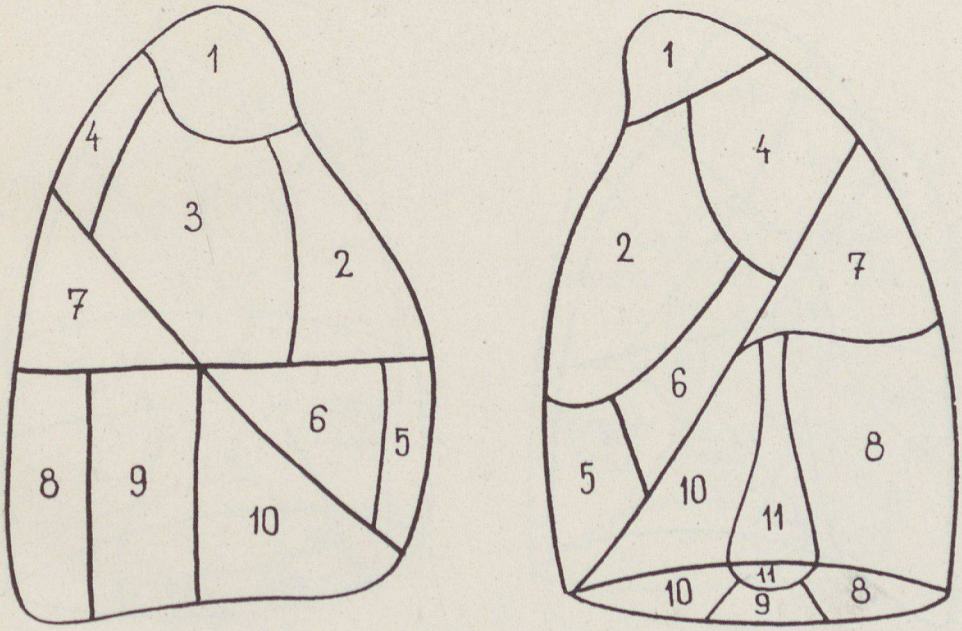

2. ábra. Segmentumbeosztás *Kramer* és *Glass* (16) szerint (1932). *Felső lebeny:* 1. apicale, 2. anterius, 3. axillare, 4. paravertebrale. *Középső lebeny:* 5. anterius, 6. axillare. *Alsó lebeny:* 7. apicale, 8. paravertebrale, 9. posterolaterale, 10. anterolaterale, 11. mediale (infracardiale).

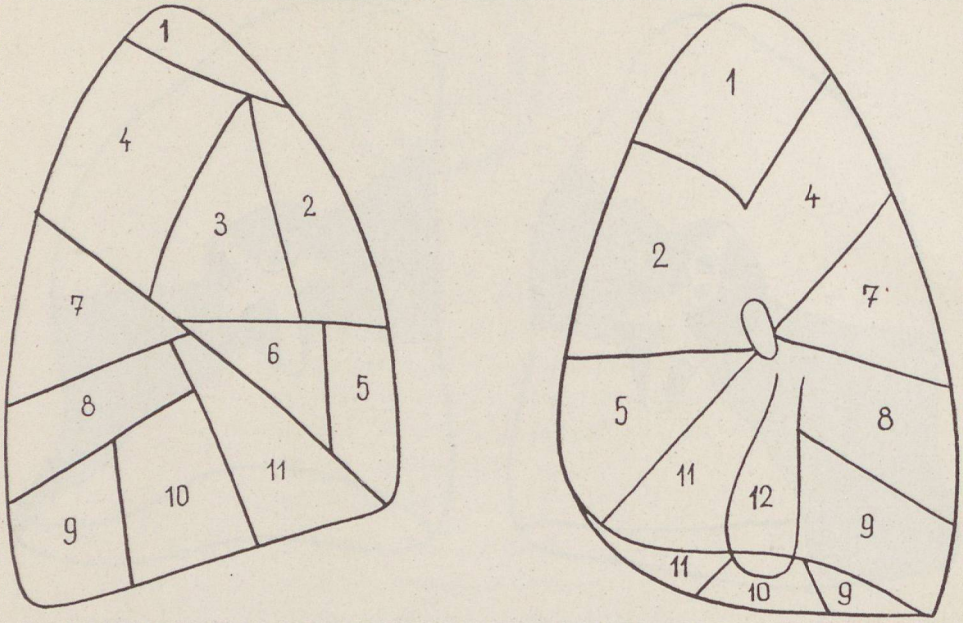

3. *ábra.* Segmentumbeosztás *Neil, Gilmour, Gwynne* (27) szerint (1939), *Ewart* (10) nyomán (1889). Szövegben a 6. lapon.

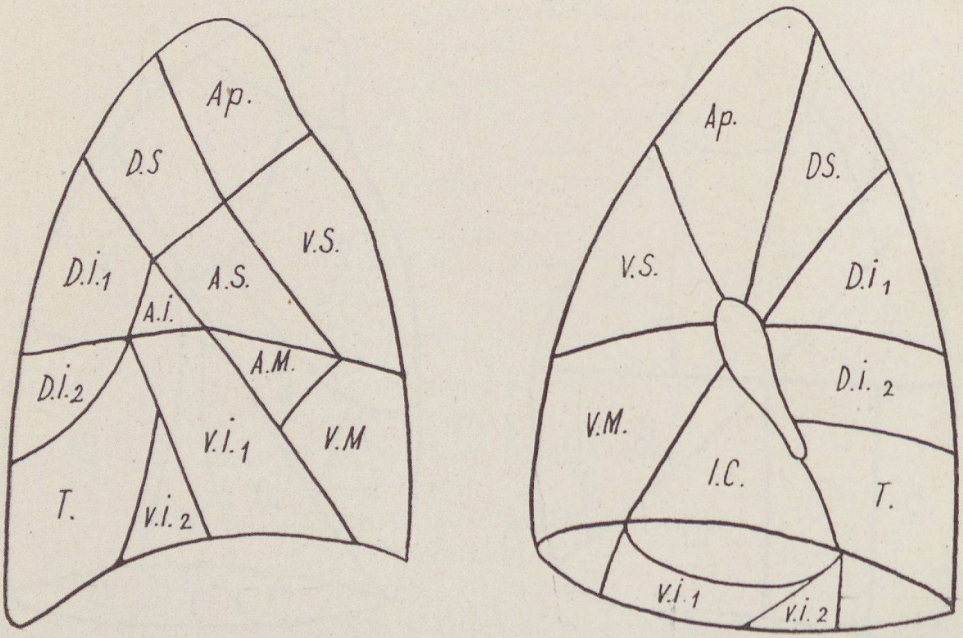

5. *ábra. Warembourg* és *Graux* (27) segmentumbeosztása (1947). Ap. = apicale, D. S. = dorsale superius, V. S. = ventrale superius, A. S. = axillare superius, V. M. = ventrale medium, A. M. = axillare medium, A. I. = axillare inferius, D. I. = dorsale inferius 1., D. I_2 = dorsale inferius 2., V. I_1 = ventrale inferius 1. T. = terminale, I. C. = infracardiale.

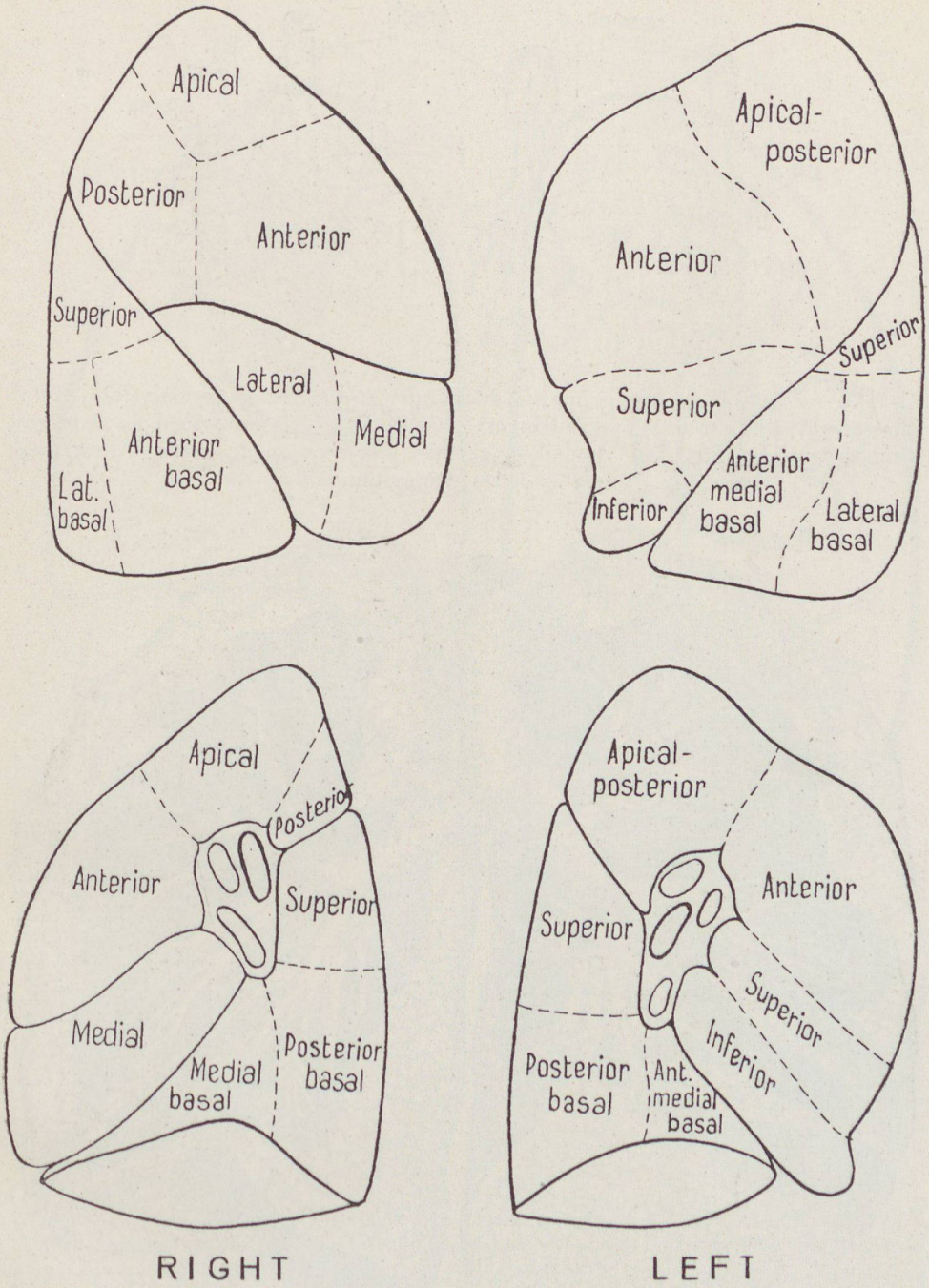

4. ábra. Jackson és *Huber* (14) segmentumbeosztása (1943). A jobb- és baltüdő fent oldalról, lent a hilus felől nézve.

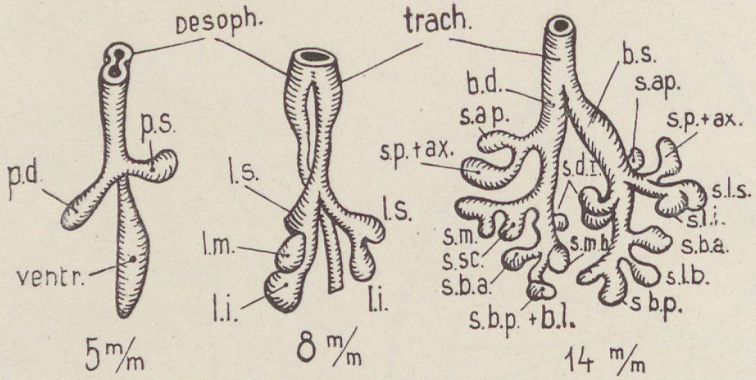

6. ábra. Az 5, 8 és 14 mm-es magzat hörgőfája (*Broman* (12) ábrája, 1927, szerző jelzéseivel). Az 5 mm-es magzatban csak a két tüdő, a 8 mm-esben az 5 lebeny bimbóit találjuk meg. A 14 mm-es magzatban szinte egyszerre jelennek meg csaknem az összes segmentumok.

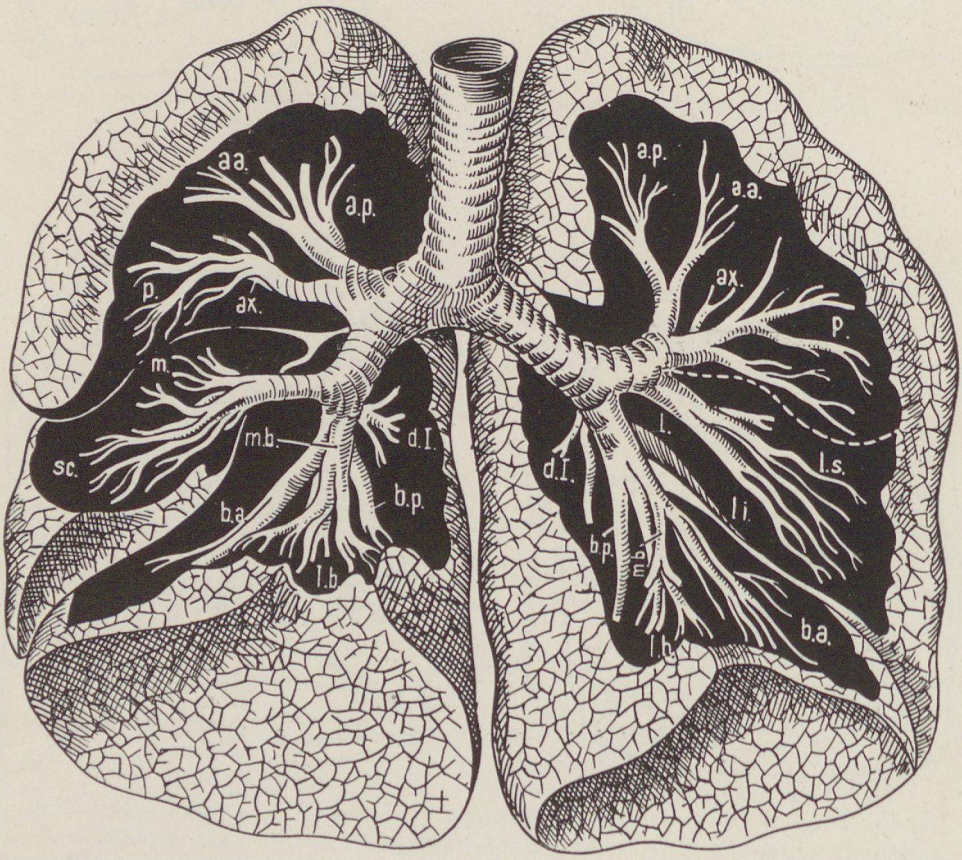

7. ábra. A segmentumhörgők helyzete a tüdőkben. A szaggatott vonal a csonkalebeny és a lingula közötti határt jelzi. (A rajz *Sobotta* (25) ábrájának felhasználásával készült.)

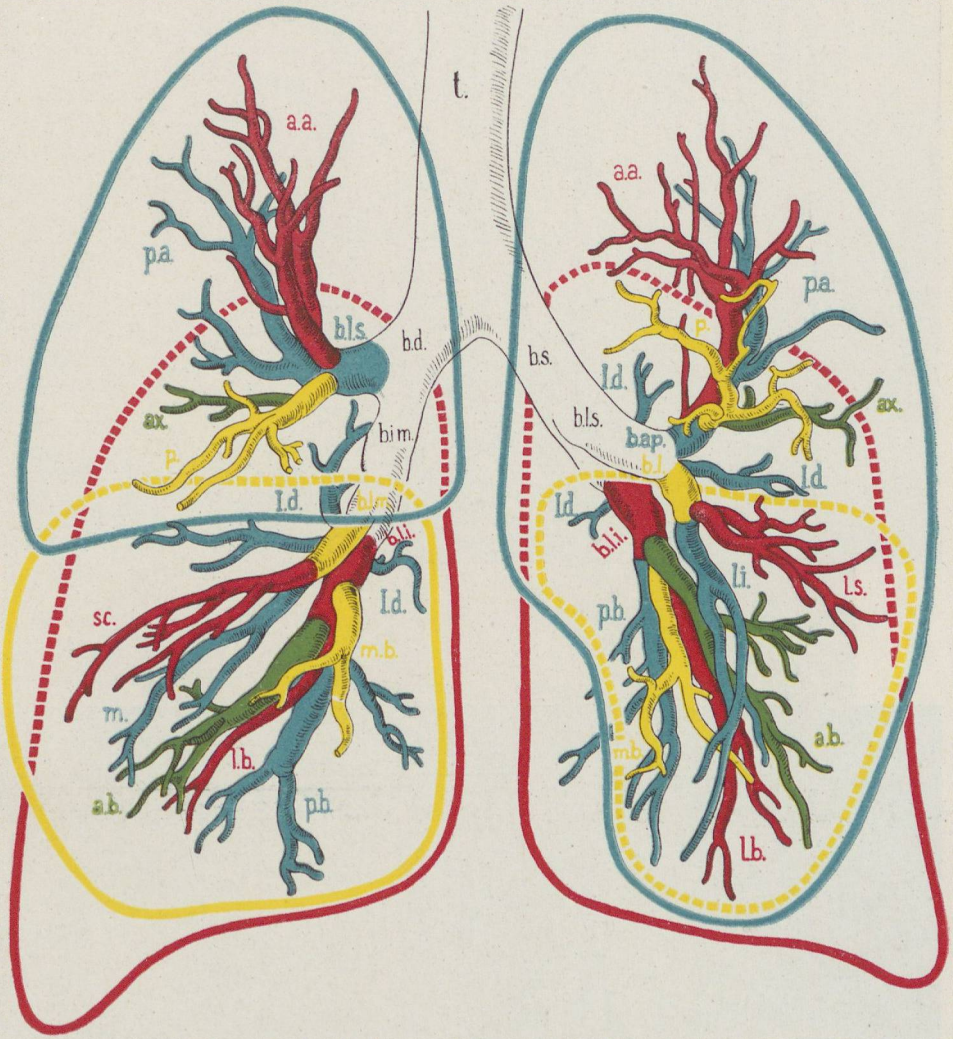

8. ábra. A hörgőfa elölről nézve. A pirosszínű vonal a felső lebenyek, a sárgaszínű a jobb középső lebeny és a lingula, a kékszínű vonal az alsó lebenyek határát mutatja. A lebenyhörgő színe a lebeny határvonalának színével egyezik. Kivétel a bal felső lebenyhörgő. Ennek területén a csonka lebenyhörgő pirosszínű, egyezik a jobb felső lebeny színével, a lingula hörgője sárga, egyezik a jobb középső lebeny színével, hogy a két tüdő homologiáját kidomborítsuk. A segmentumágak különböző (piros, kék, zöld, sárga) színűek, a betű színe a hörgők színével azonos. (*Brock* ábráinak felhasználásával készült).

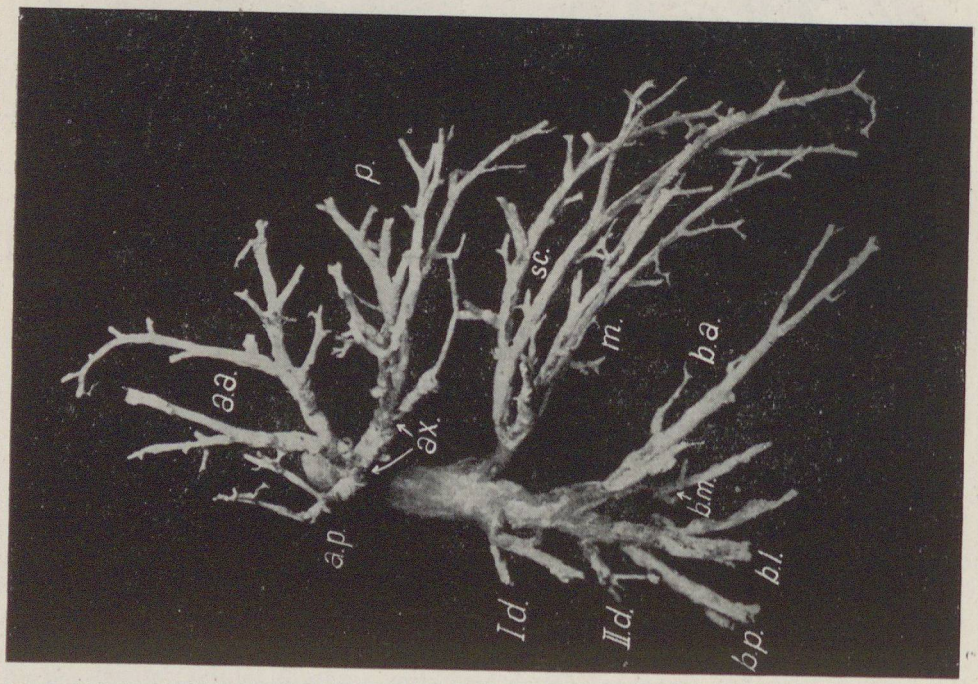

9a) ábra

9b) ábra. Corrosiós vynilite-gyanta-készítmény. A két tüdő in situ. Szerző készítménye. Fent balra a a jobbtüdő, fent jobbra a baltüdő oldalról nézve (9a). Lent a hörgőfa elülről nézve (9b). A jobb felső lebenyben két axillaris ág van· egyik a pectoralis, a másik az apicalis posterior segmentumhörgő ága (19%). A bal csonkalebenyben az axillaris ág az apicalis törzsből ered (2.6%). A lingularis hörgő először nagy mammaris ágat bocsát ki és csak azután oszlik felső és alsó ágra (34.9%). Mindkét oldalon II. dorsalis ág ered a basalis anterior hörgővel szemben (jobb o. 40.6%, bal o. 7.3%).

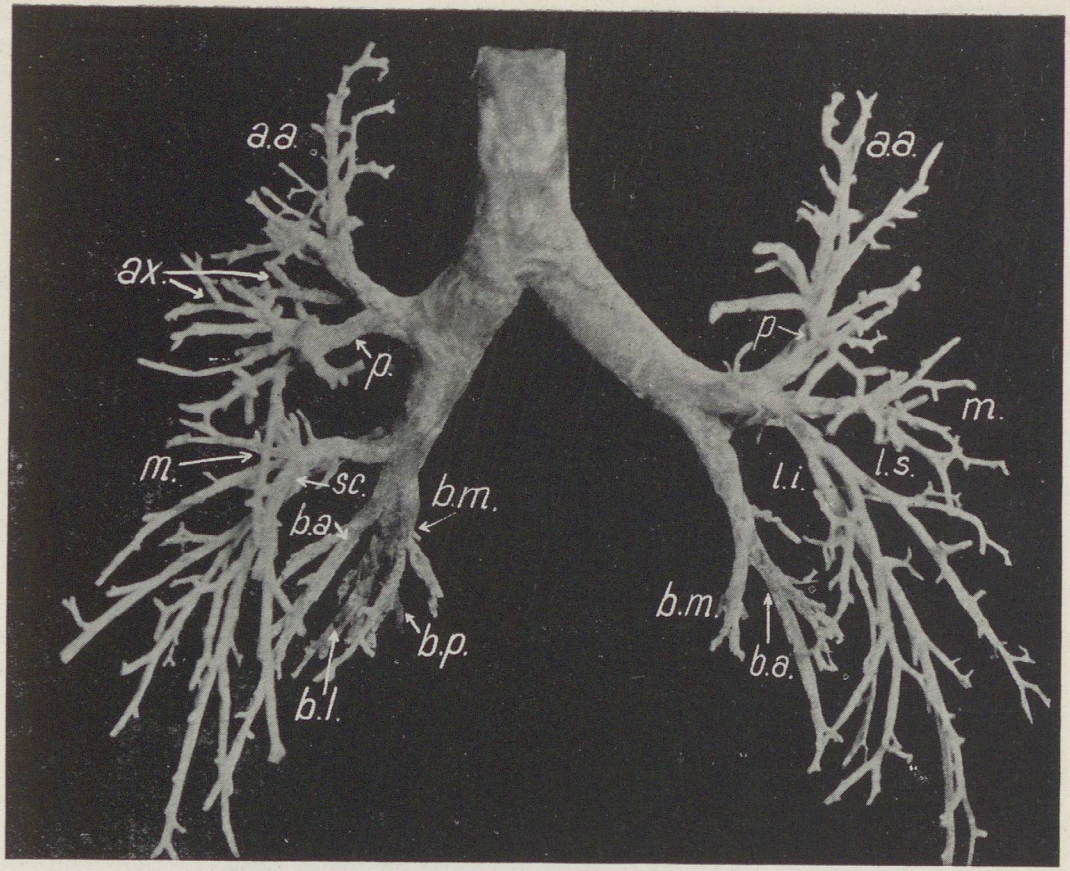

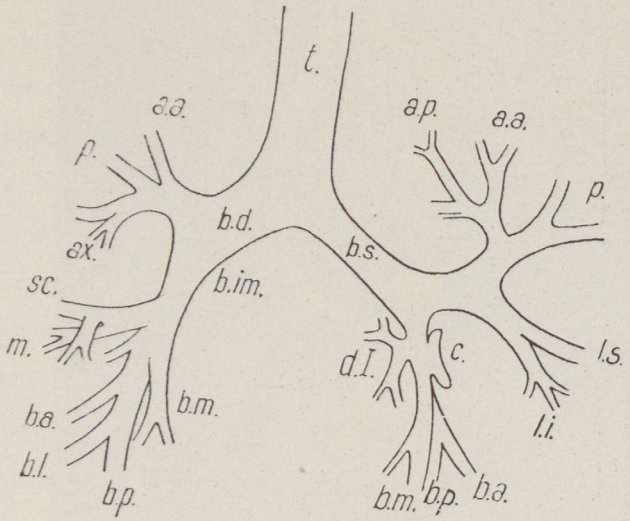

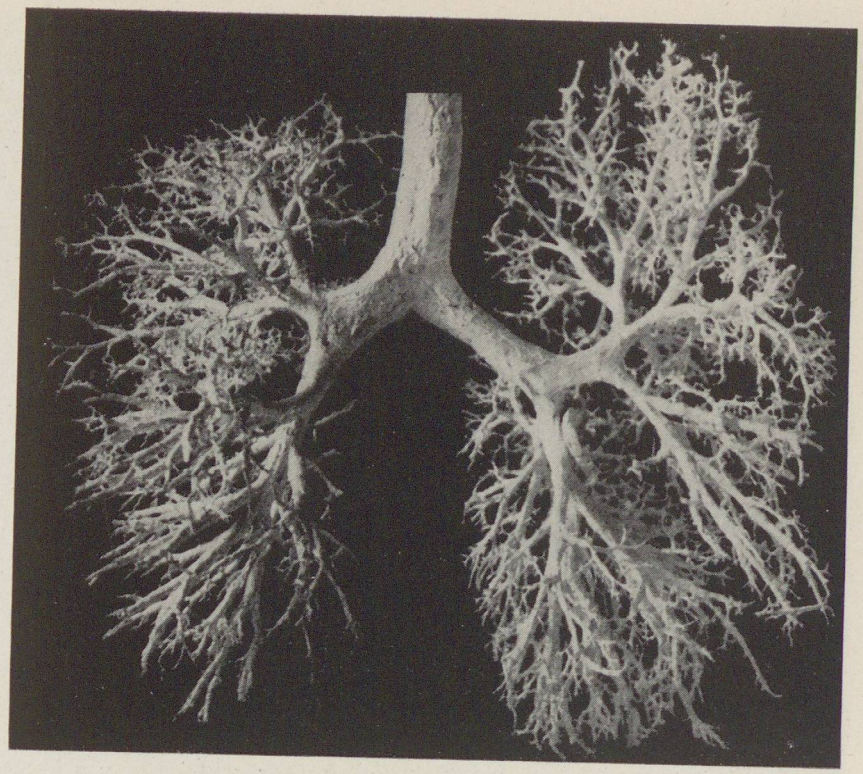

10. ábra. Corrosiós celluloidkészítmény. A két tüdő elülről nézve. A hullai torzulás miatt a jobbtüdő kissé hátrafelé dőlt, a bal kifelé fordult. A jobb felsőlebeny hörgője négy ágra oszlik, ezért a pectoralis alatt látható ág az axillaris ág. A bal alsó lebenyhörgőn gümős nyirokcsomó-caverna látszik. A basalis részt balloldalon három, háromlábú szék módjára elhelyezkedő hörgő látja el. Az elülső hörgő a basalis anterior, a hátsó a basalis posterior, a medialis a basalis medialis (1.2%). A basalis lateralis hörgő hiányzik (2.8%). Vesd össze a 20. ábrával.

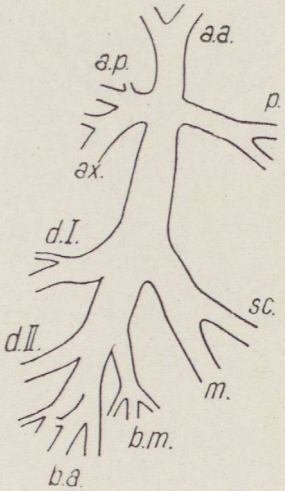

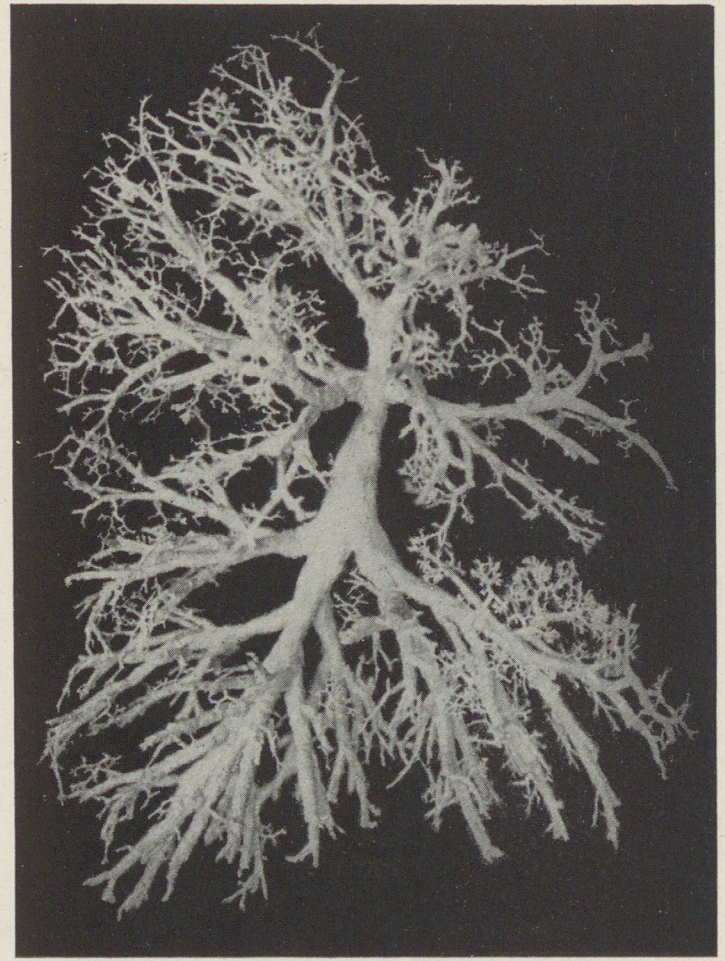

11. ábra. Corrosiós celluloidkészítmény. A 10. ábra jobbtüdeje jobboldalról. A felső lebenyhörgő négy ágra oszlik (8%). Az alsó lebenyben II. dorsalis ág is szerepel (40.6%).

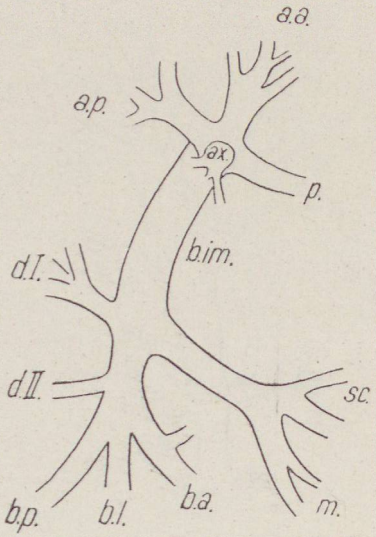

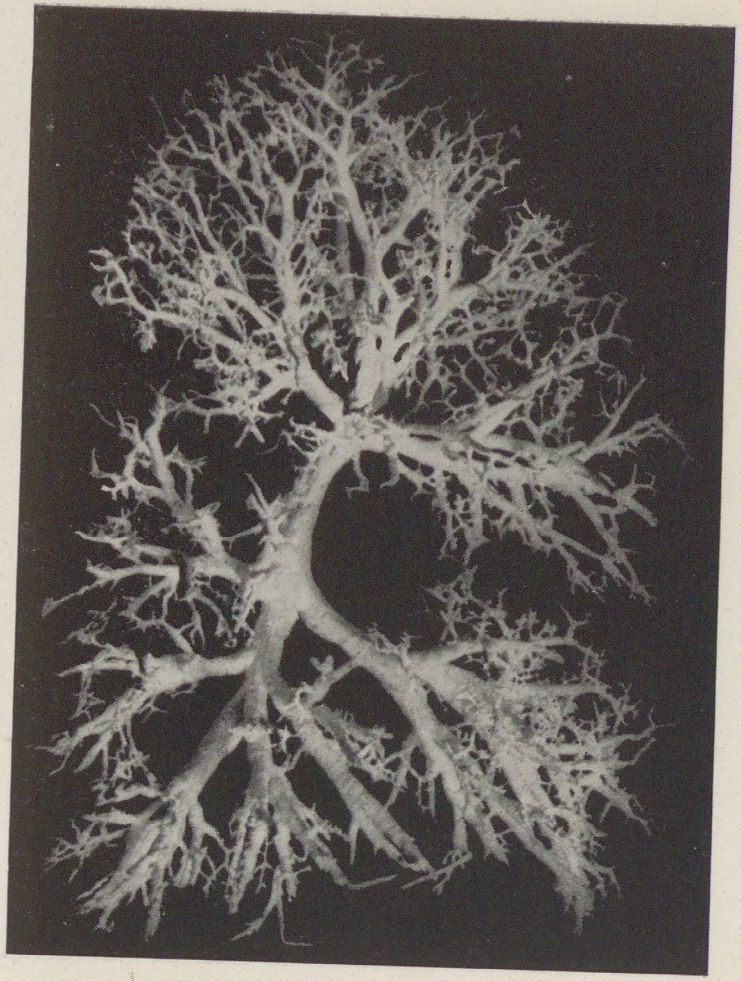

12. ábra. Előbbi készítmény kissé jobbra forgatva, hogy a basalis ágak oszlása is látható legyen.

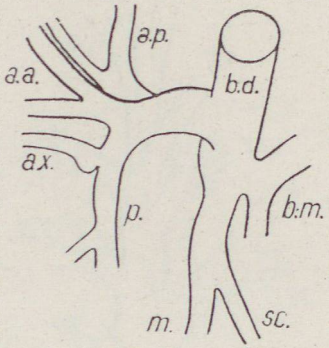

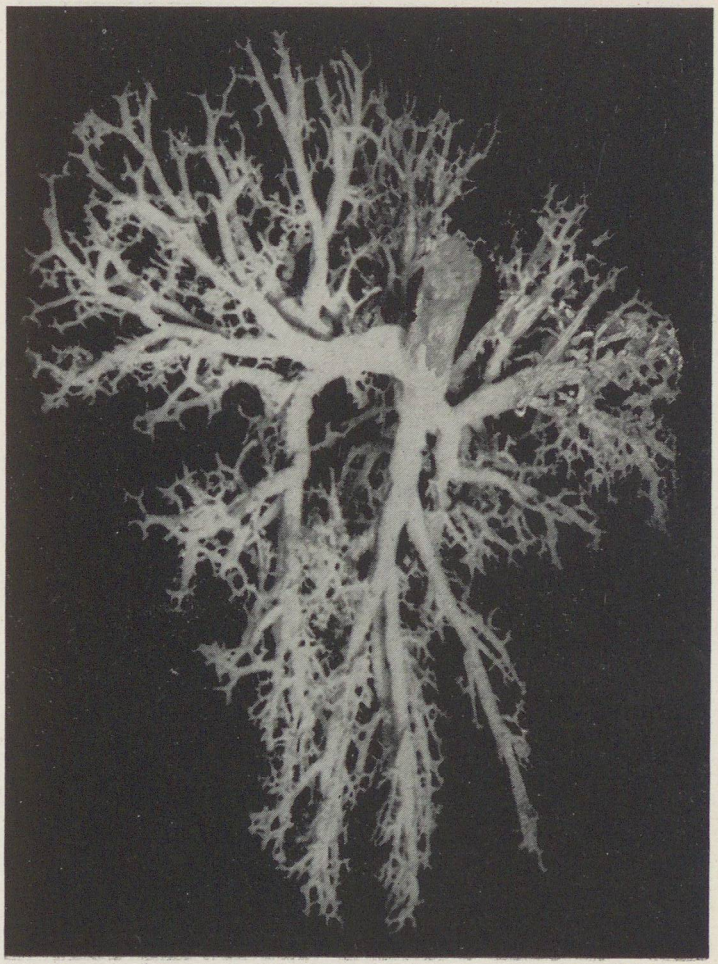

13. ábra. Corrosiós celluloidkészítmény. Jobbtüdő felülről, a tüdőcsúcs felől nézve. A felső lebenyhörgő három ágra oszlik (65.8%). Az axillaris hörgő a pectoralis ága (54.1%).

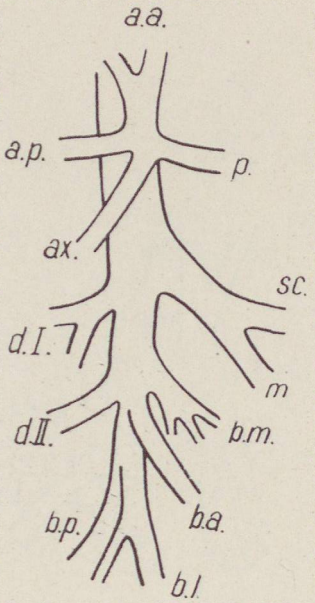

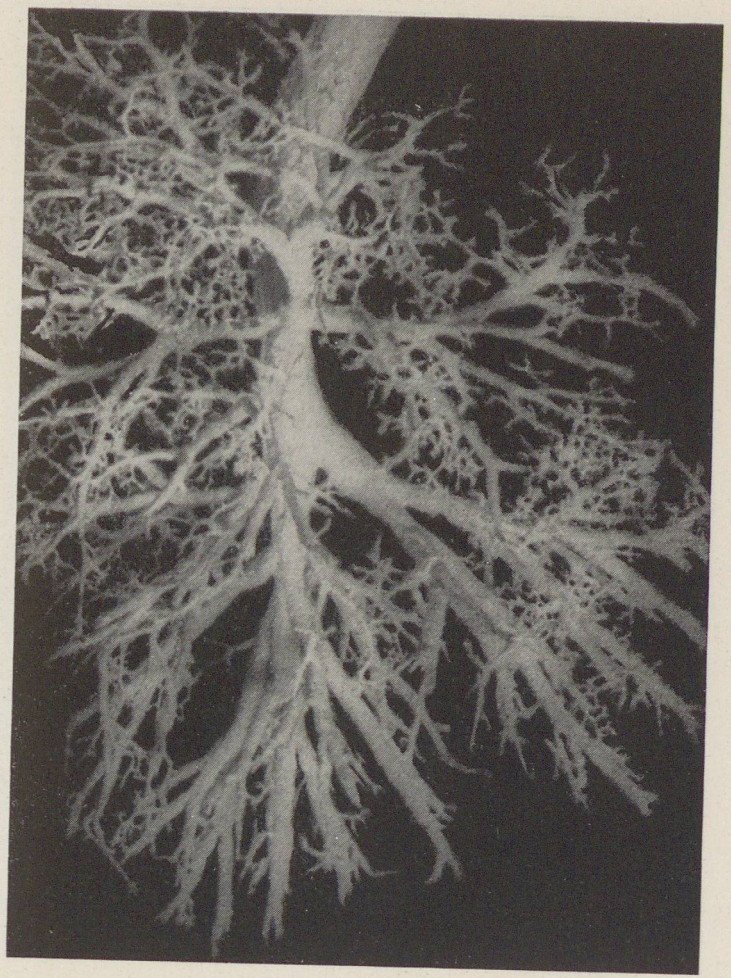

14. ábra. A 10., 11. és 12. ábrán szereplő jobbtüdő oldalról és kissé felülről nézve. Ebben a helyzetben be lehet látni a felső lebenyhörgő ágai közé és jól kiemelkedik a felső lebenyhörgő négyágas oszlása (8%).

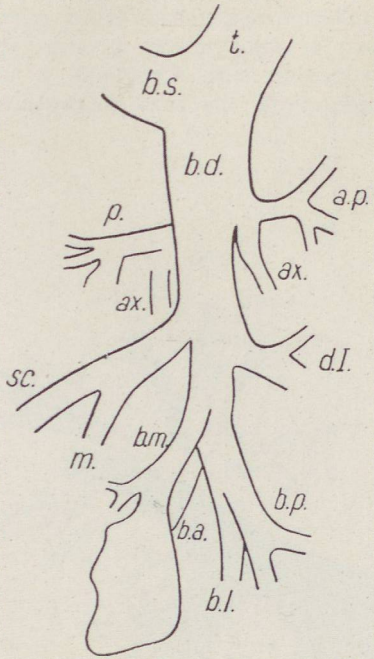

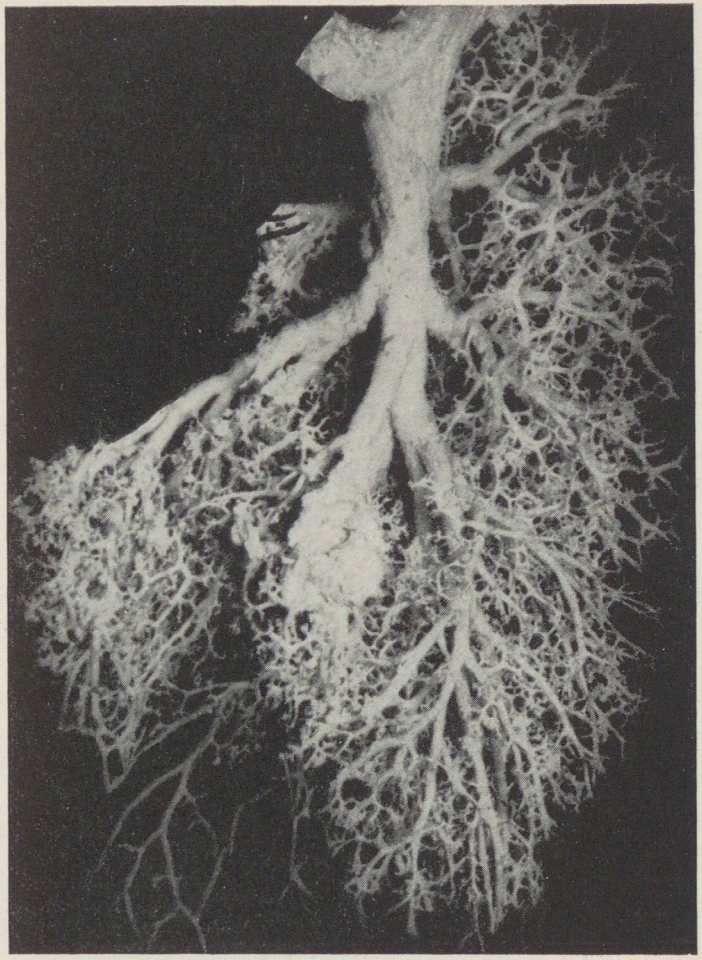

15. ábra. Corrosiós celluloidkészítmény. Jobbtüdő a hilus felől nézve. A felső lebenyben a pectoralis és apicalis posterior hörgőnek körülbelül egyenlő nagyságú axillaris ága van (19%). Az alsó lebenyben nincs II. dorsalis ág (59.4).

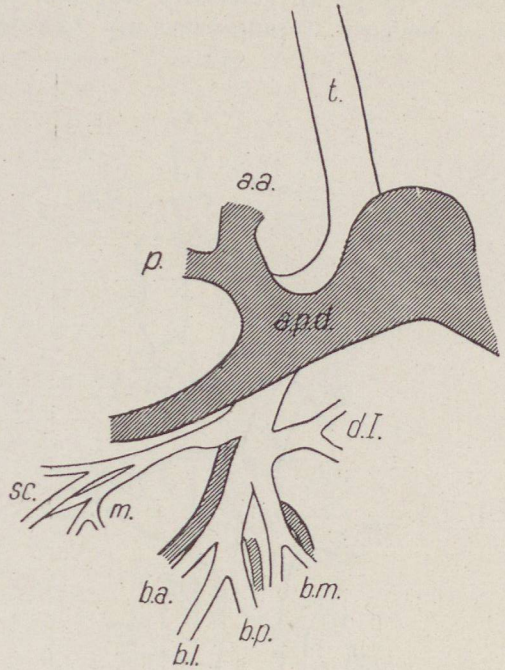

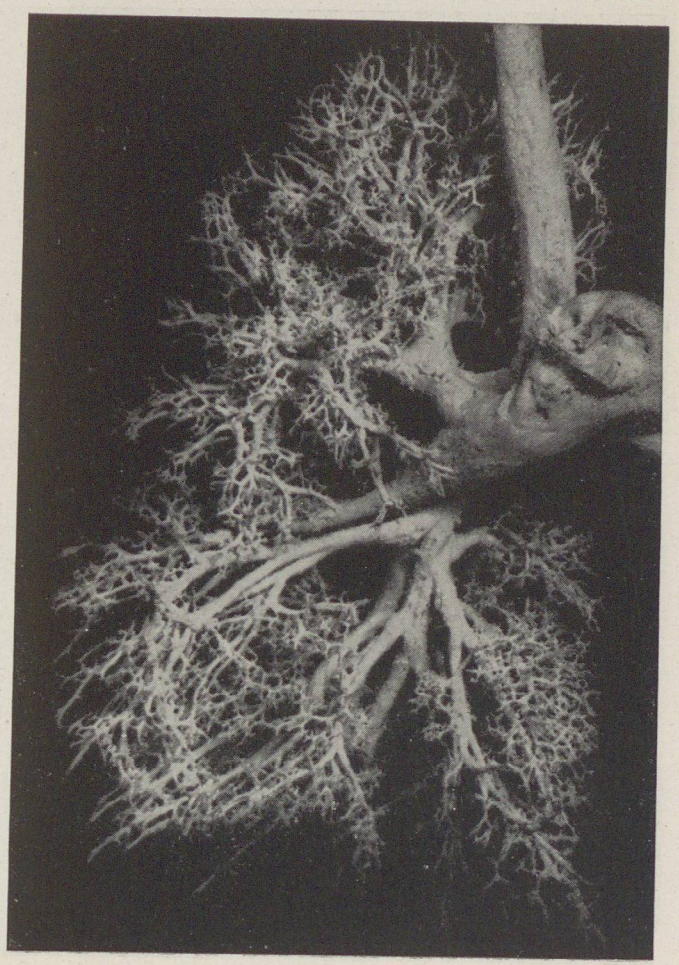

16. ábra. Corrosiós celluloidkészítmény. Hörgőágak és arteria pulmonalis ágak együttesen. A jobbtüdő a hilus felől és elülről nézve. Az alsó lebenyben nincs II. dorsalis ág (59.4%). A basalis medialis arteria hátulról kerüli meg a lebenyhörgőt (6%).

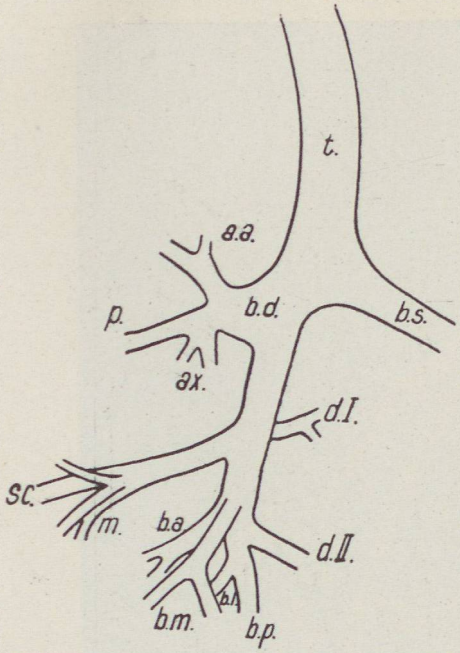

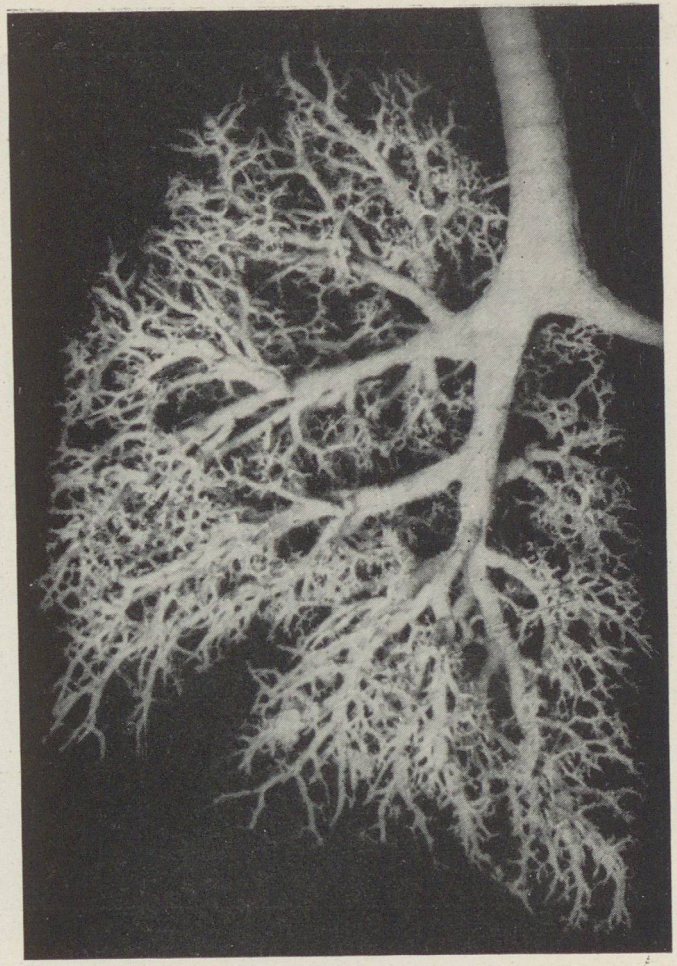

17. ábra. Corrosiós celluloidkészítmény. A jobbtüdő a hilus felől nézve. A felső lebenyben az axillaris hörgő a pectoralis hörgő ága (54.1%). A középső lebenyben kis ág ered medialisan a lebenyhörgőből és csak azután oszlik a lebenyhörgő sternocardialis és mammaris ágra (1.8%). Az alsó lebenyben II. dorsalis ág is szerepel (40.6%). Figyelemreméltó a basalis medialis ág jellegzetes villaalakú oszlása két ágra.

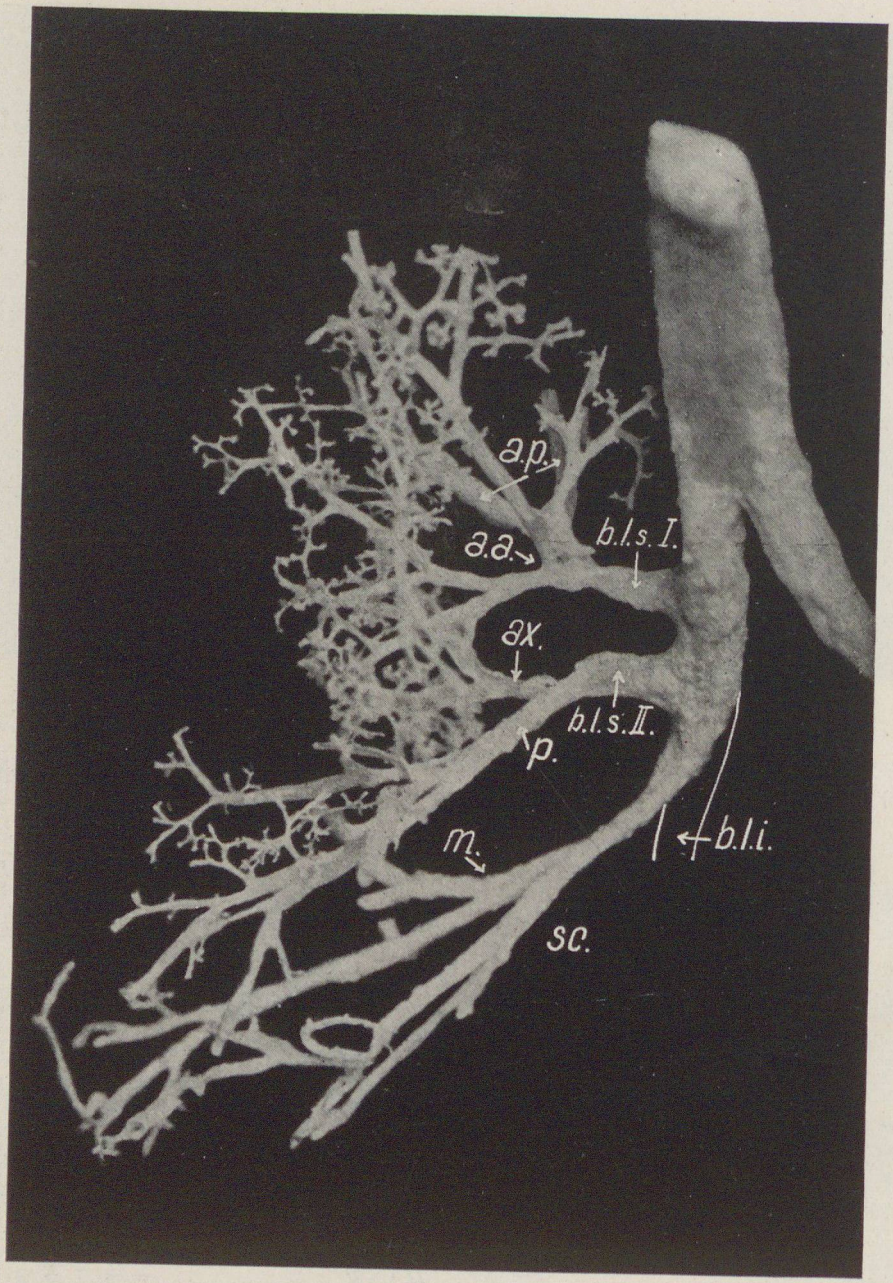

18. ábra. Corrosiós vynilite-gyantakészítmény. A jobb felső és középső lebeny hörgői elülről nézve. Szerző készítménye. Két felső lebenyhörgő (b. l. s. I. és II.) ered a főhörgőből (1.2%). A felső hörgő apicalis anterior és posterior, az alsó hörgő pectoralis és axillaris ágra oszlik. Ez a készítmény nem szerepel a változatok statisztikájában.

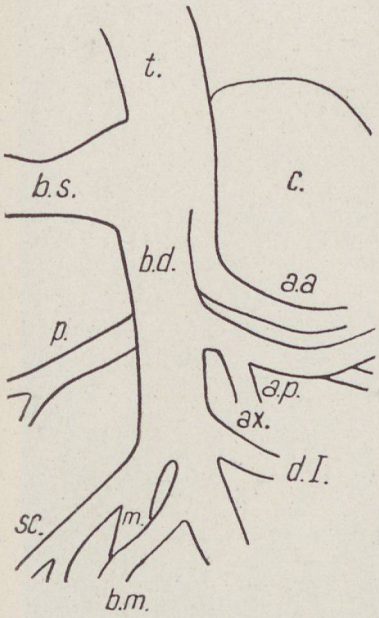

19. ábra. Corrosiós celluloidkészítmény. Jobbtüdő medial felől és kissé hátulról nézve. Két felső lebenyhörgő szerepel (1.2%). Az egyik a trachea alsó részéből ered és magába foglalja az apicalis anterior és a pectoralis segmentágakat. A másik a főhörgőből ered, ez az ág az apicalis posterior segmentumhörgő és ebből fakad az axillaris ág.

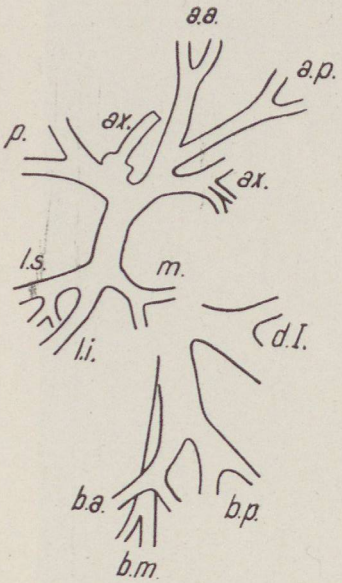

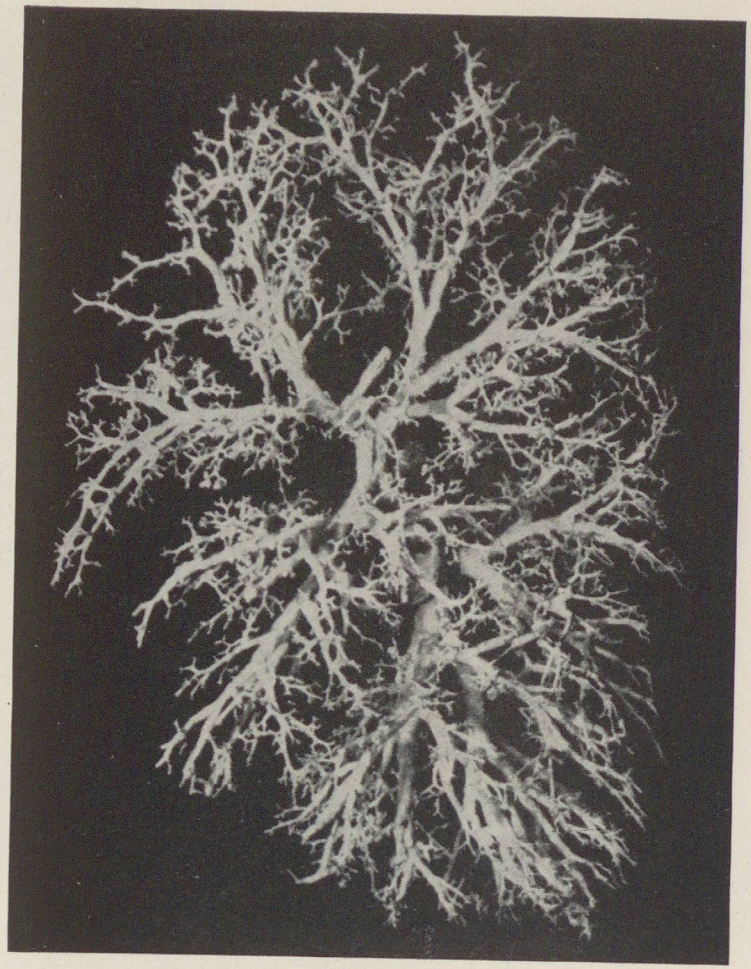

20. ábra. Corrosiós celluloidkészítmény. A 10. ábra baltüdeje baloldalról. A felső lebenyben két axillaris ág szerepel, egyik a pectoralis ágból, a másik az apicalis törzsből ered (7%). A lingularis hörgő először a mammaris ágat bocsátja ki és csak azután oszlik felső és alsó ágra (34.9%). A basalis részt három háromlábú szék módján elhelyezkedő hörgő látja el. A három ág a basalis anterior, medialis és posterior (1.2%). A lateralis ág hiányzik. (Lásd a 10. ábrát is.)

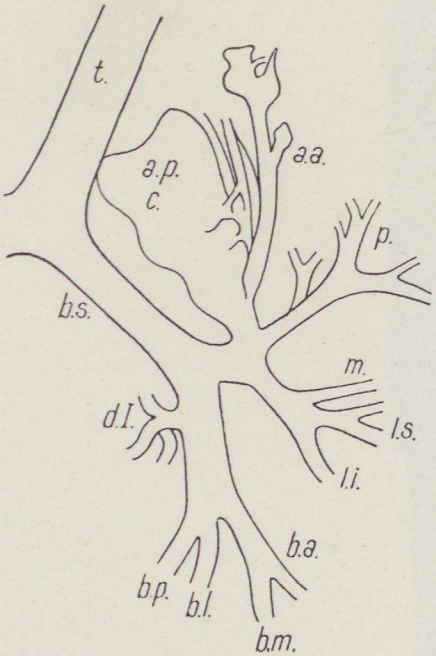

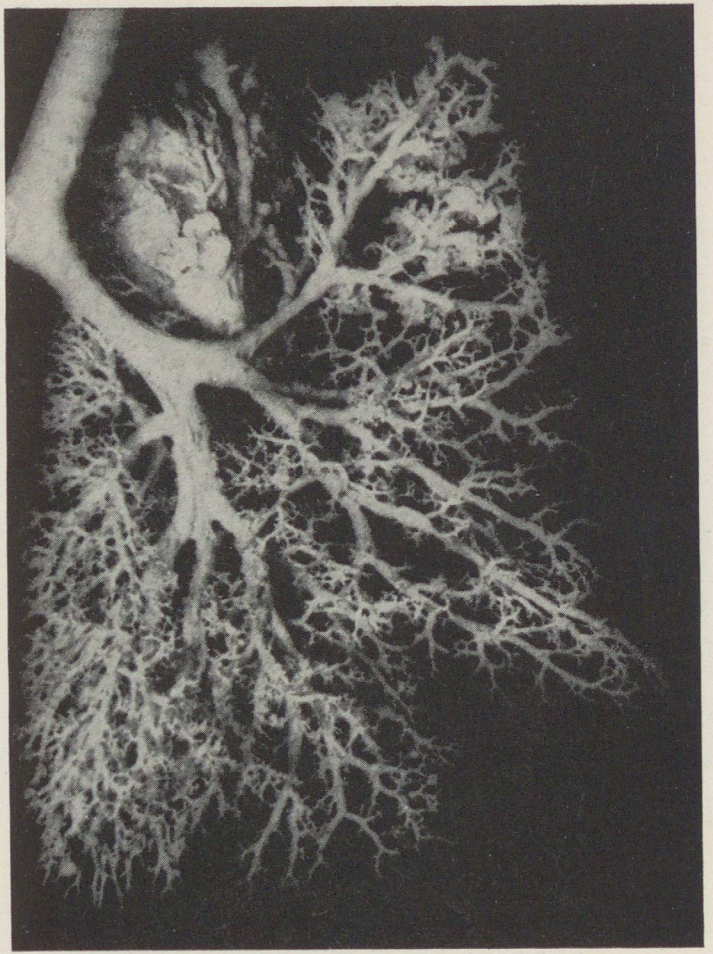

21. ábra. Corrosiós celluloidkészítmény. Baltüdő a hilus felől nézve. A lingularis hörgő először mammaris ágát bocsátja ki és csak azután oszlik felső és alsó ágra (34.9%). A basalis ágak oszlása csaknem teljesen megegyező magasságban történik.

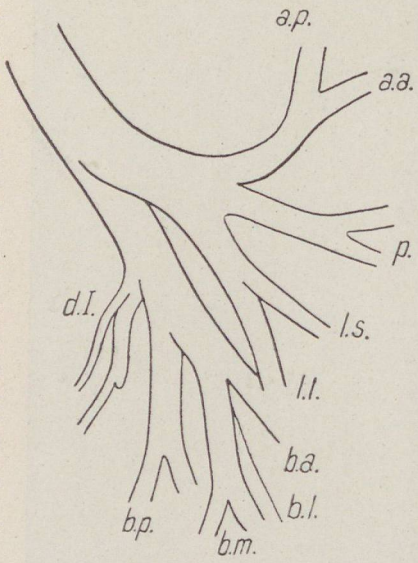



22. *ábra.* Corrosiós celluloidkészítmény. A baltüdő a hilus felől nézve. A felső lebenyhörgő trifurkál (10.6%). A középső ág — a segmentum pectorale hörgője — középállásban van (6.3%). Figyelemreméltó a basalis medialis ág; hosszabb lefutás után villaalakban oszlik két ágra.

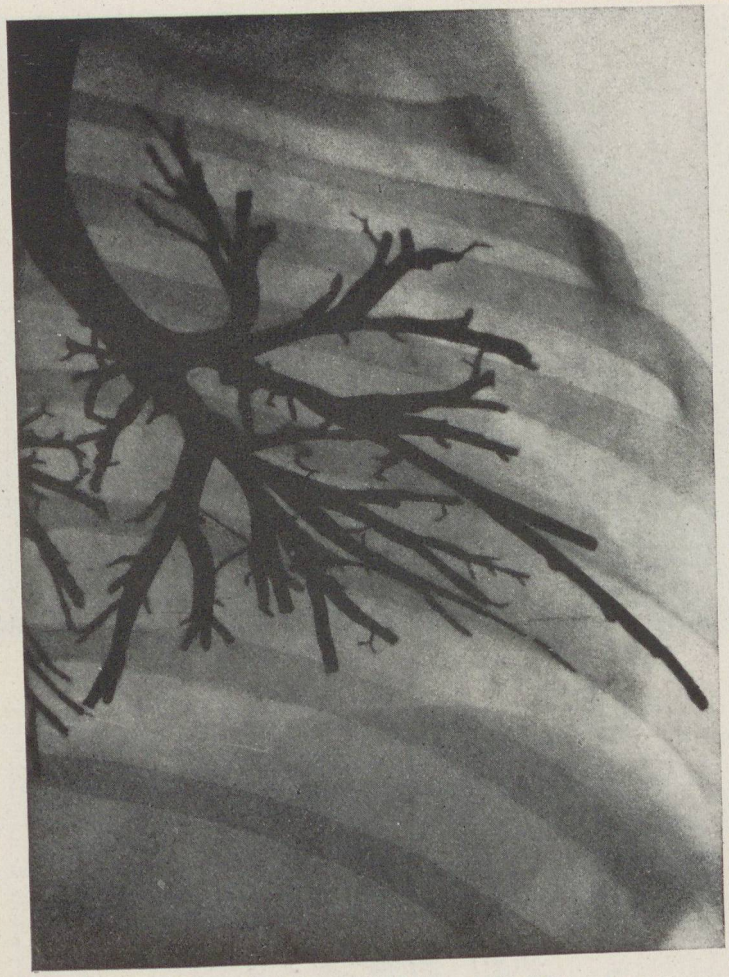

23. ábra. Jobb (első) ferdében készült bronchogramm. Egyéves leánygyermek hullájában a hörgők miniumemulsióval vannak megtöltve. A képen ugyanaz az eloszlás figyelhető meg, mint az előbbi készítményen (22. ábra). A felső lebenyhörgő itt is trifurkál és a középső ág: a segmentum pectorale hörgője középállásban van.

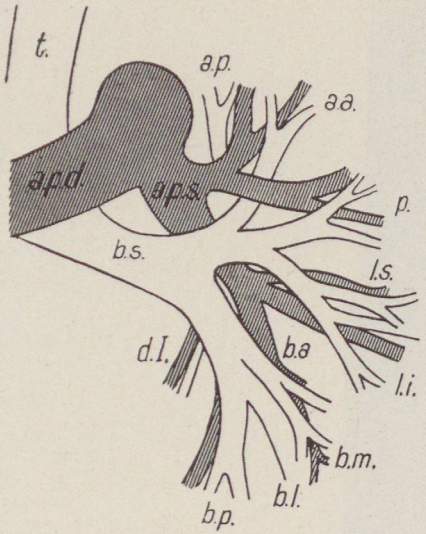

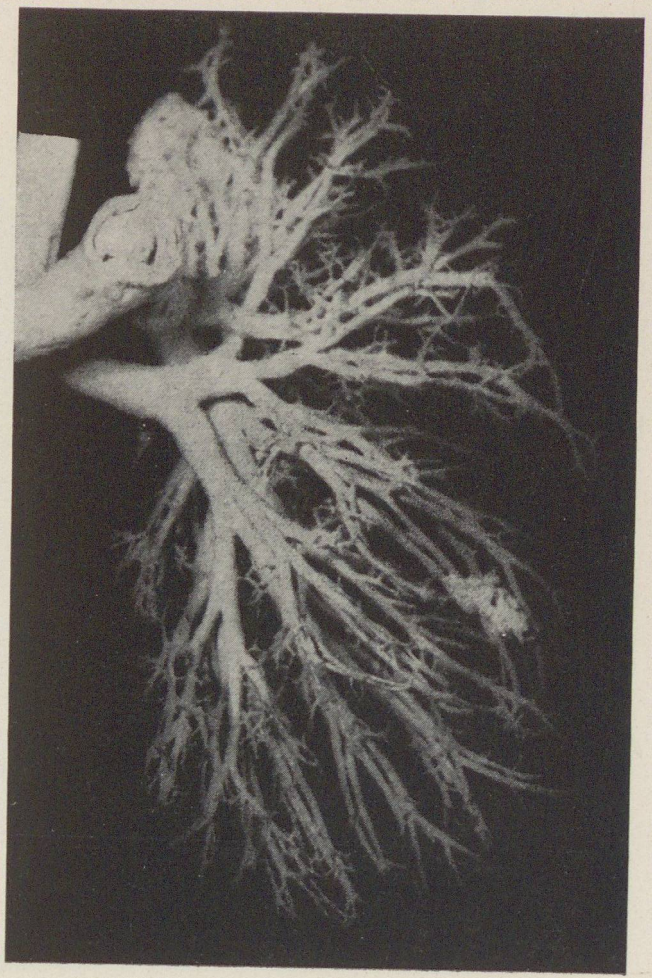

24. ábra. Corrosiós celluloidkészítmény. Hörgő és arteria pulmonalis ágak együtt. Baltüdő a hilus felől nézve. A felső lebenyhörgő trifurkál (10.6%), de a pectoralis segmentumág lejjebb csúszott a lingularis ág felé. A felső lebenyt két arteriaág, a csonkalebeny és a lingula arteriája látja el (4%). A lingularis arteria mélyebben ered, mint a hörgő. A pectoralis arteria belül kerüli meg az apicalis hörgőtörzset. A segmentum basale mediale a basalis anterior mögött kapja arteriás ellátását (12%).

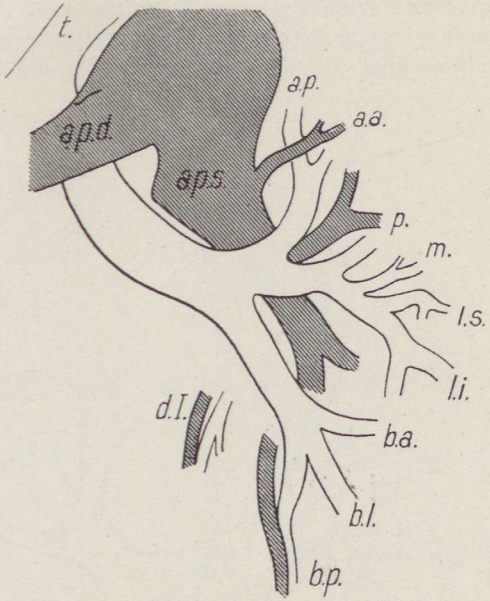

25. ábra. Corrosiós celluloidkészítmény. Baltüdő a hilus felől nézve. Hörgő- és arteriaágak együtt. A pectoralis hörgő a lingularis hörgőből ered (2.6%). A pectoralis arteria kívül kerüli meg az apicalis hörgőágat.

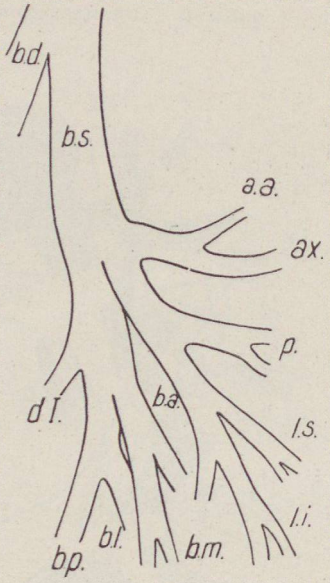

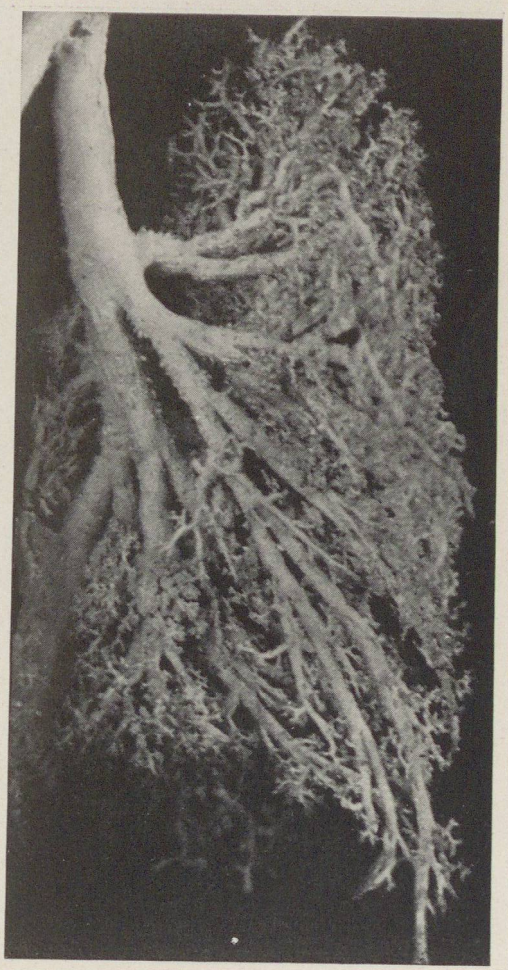

26. ábra. Corrosiós celluloid-készítmény. A baltüdő a hilus felől nézve. A felső lebenyhörgő két ággal ered a főhörgőből (1.2%). A felső ág magában foglalja az apicalis anterior, posterior és az axillaris segmentumágakat. Az alsó ág a lingularis hörgő és ebből ered a pectoralis segmentumág (2.6%). Az alsó lebenyhörgő jellegzetesen oszlik segmentumágaira.

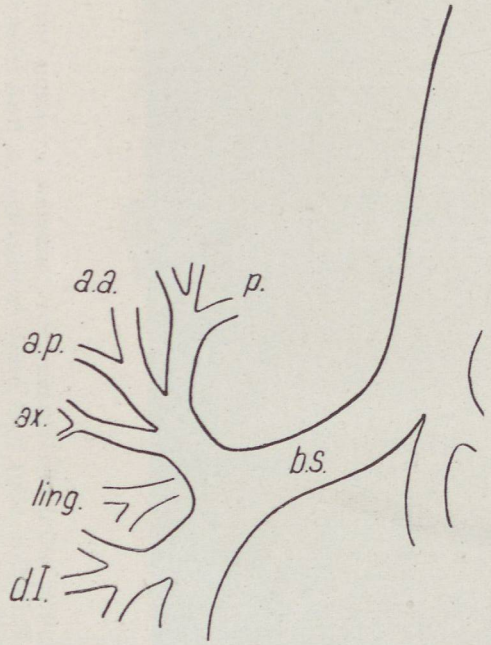

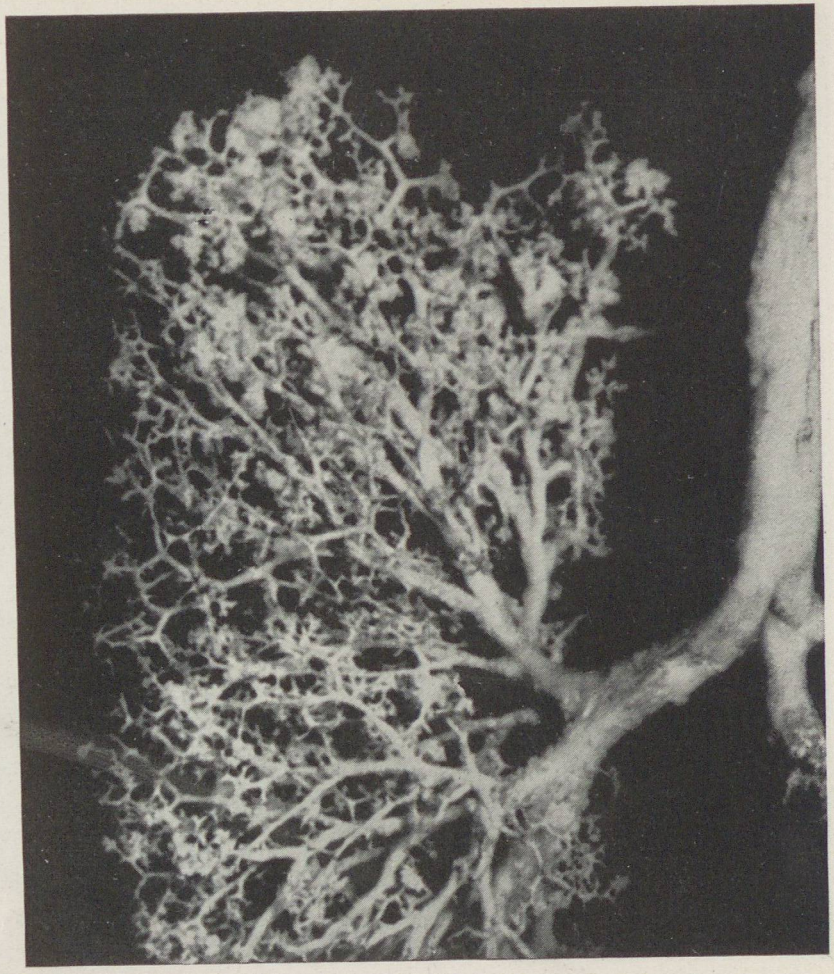

27. *ábra.* Corrosiós celluloidkészítmény. A bal felső lebeny hátulról nézve. Az axillaris ág a csonkalebeny-hörgőből ered (5.8%).

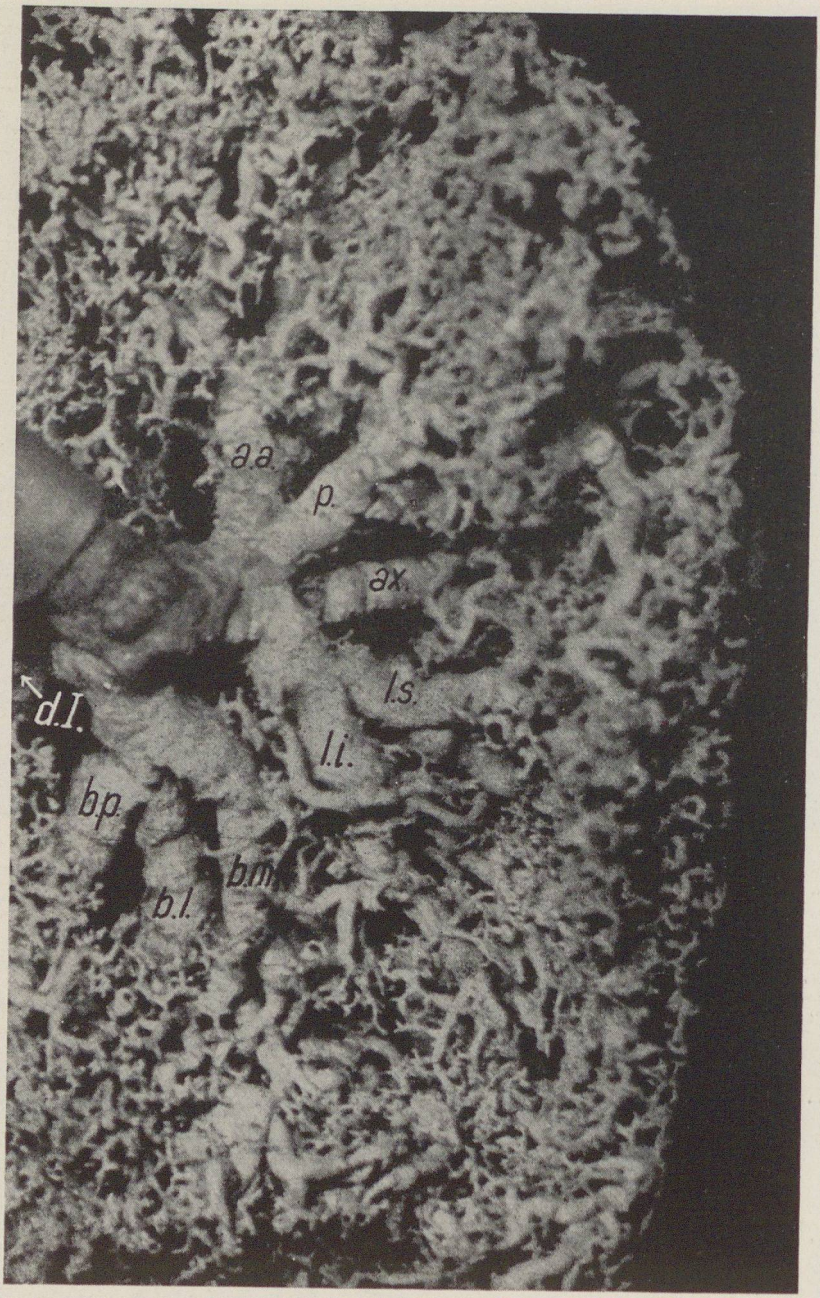

28. ábra. Corrosiós celluloidkészítmény. (A budapesti I. számú anatómiai intézet készítménye.) Baltüdő a hilus felől nézve és nagyítva. A felső lebenyhörgő három ágra oszlik. A középső ág oldalfelé fut és egyedül látja el az axillaris és a mammaris segmentumhörgő szerepét. Felismerjük a lingula felső és alsó ágát, az I. dorsalis és a basalis ágakat. A basalis ágak eredése közel esik egymáshoz.

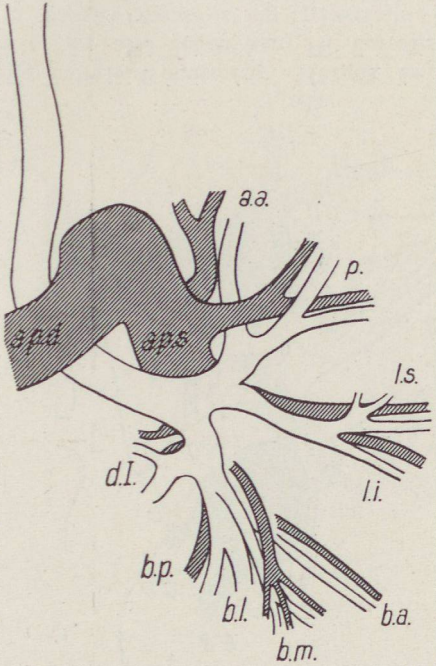

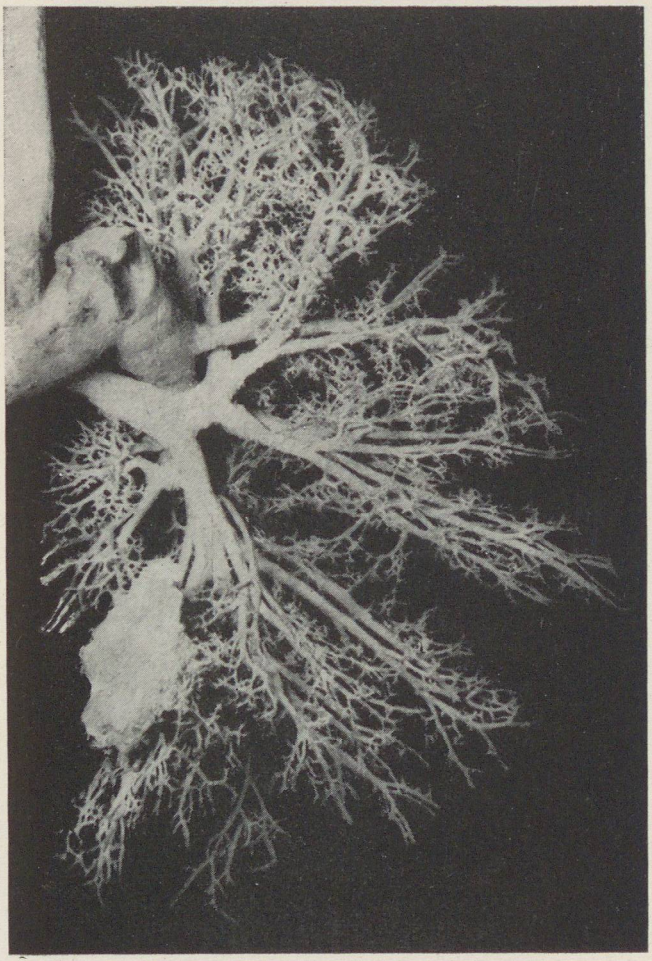

29. ábra. Corrosiós celluloidkészítmény. Hörgők és arteriák együtt. Baltüdő a hilus felől nézve. A basalis medialis ág az alsó lebenyhörgőből ered (7.3%). Kitűnően lehet látni, hogy az arteriák a csúcson a hörgők medialis oldalán, középen a hörgők felett, a basalis részen pedig a hörgők lateralis oldalán futnak. (Vesd össze a 45. ábrával.) A pectoralis arteria belül kerüli meg az apicalis hörgőtörzset.

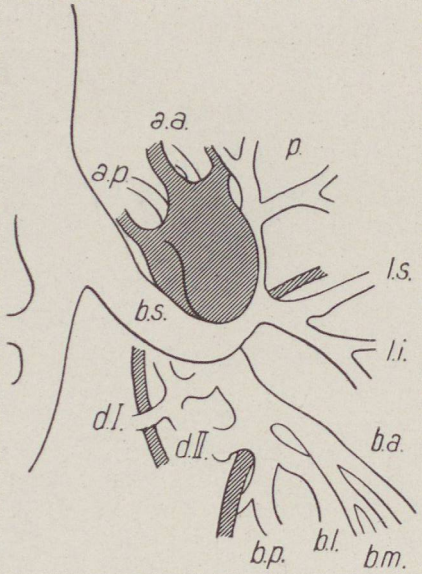

30. ábra. Corrosiós celluloidkészítmény. Hörgők és arteriák együtt. Baltüdő a hilus felől nézve. Az alsó lebenyben II. dorsalis ág is szerepel (7.3%). Itt is jellemző a basalis medialis ág jellegzetes oszlása. A csonkalebeny három arteriájának, az apicalis anterior, posterior és a pectoralis ágnak az eredése látszik.

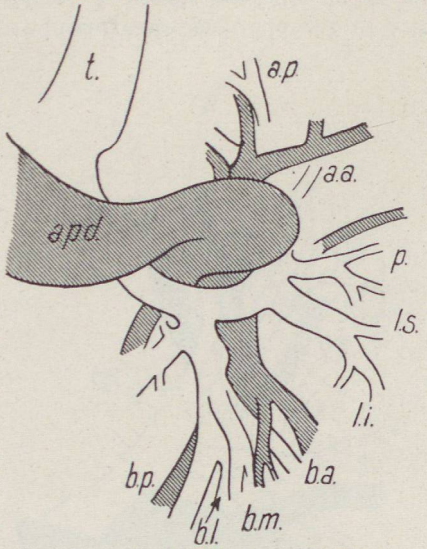

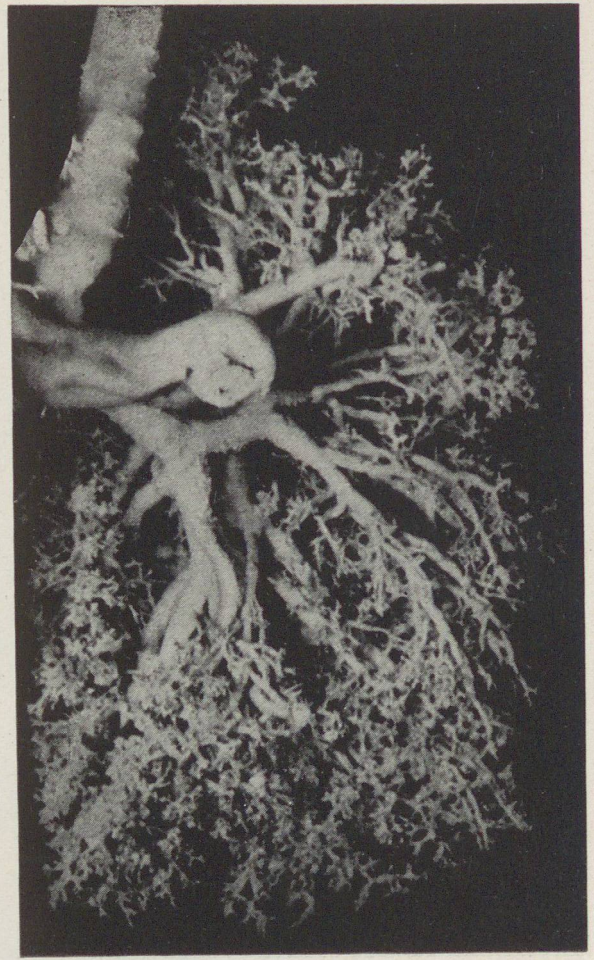

31. ábra. Corrosiós celluloidkészítmény. Hörgők és arteriák együtt. Baltüdő a hilus felől nézve. A basalis medialis ág az alsó lebenyhörgőből ered (7.3%). Az arteriák pontosan követik a hörgőket. A segmentum basale mediale arteriája hosszú ívben hátulról (lényegében lateral felől, 12%) bukkan elő és a hörgőágakat megkerülve, annak villája magasságában oszlik ágaira.

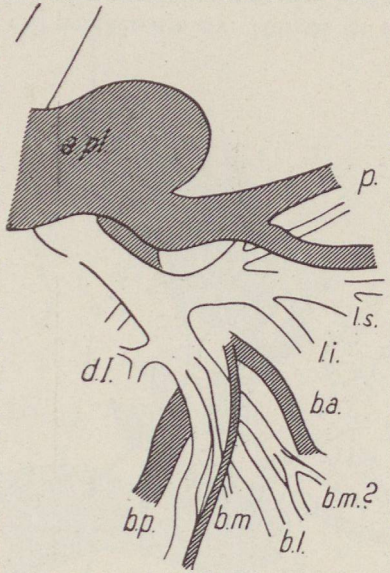

32. ábra. Corrosiós celluloidkészítmény. Hörgők és arteriák együtt. Baltüdő a hilus felől nézve. A basalis medialis ág az alsó lebenyhörgőből ered (7.3%), de a basalis anterior hörgőnek is van olyan ága, amelyik eredésében és oszlásának jellegében igen hasonlít a baloldalon szabályos basalis medialis ághoz. (Lásd a 24. és 30. ábrákat.)

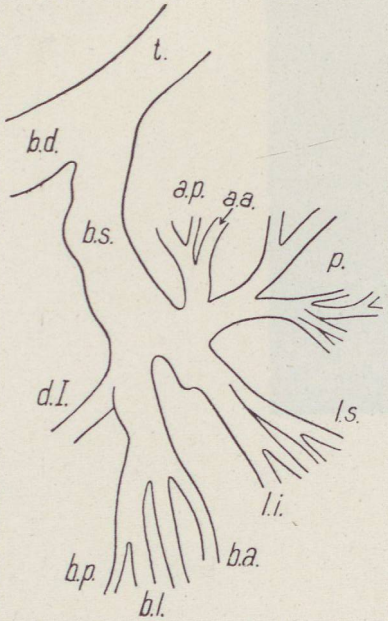



33. ábra. Corrosiós celluloidkészítmény. Baltüdő hörgői a hilus felől nézve. A basalis ágak egyszerre, egy magasságban erednek.

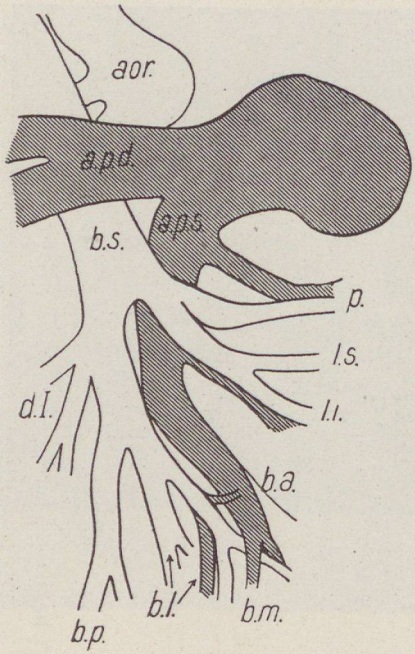

34. ábra. Corrosiós készítmény halvaszületett magzatból. A baltüdő hörgői, arteriái és az aorta a hilus felől nézve. A basalis hörgőágak oszlásának sorrendje fordított (2.2%). Előbb szakad le az alsó lebenyhörgőről a basalis posterior ág és csak azután bomlik anterior és lateralis ágakra a megmaradt közös törzs. (2.2%). A basalis anterior és medialis arteria a hörgők előtt fekszik (76%).

A következő hat lapon rajzokkal ábrázolom a hörgők oszlásának változatait. A rajzok a corrosiós készítmények ágazatának leegyszerűsítésével készültek. A 35. ábra *a* rajzán pl. nem tüntetem fel az apicalis posterior hörgő axillaris ágát, mert kétségtelenül kisebb volt, mint a pectoralis hörgő axillaris ága. Az axillaris területet főleg az utóbbi ág látta el. Az előbbi ágnak itt lényegesen kisebb a jelentősége.

Az alsó lebenyek oszlásának változatait azért nem mutatom be ugyanezen a módon rajzokkal, mert a corrosiós készítmények fényképei között csaknem minden változatot meg lehet találni.

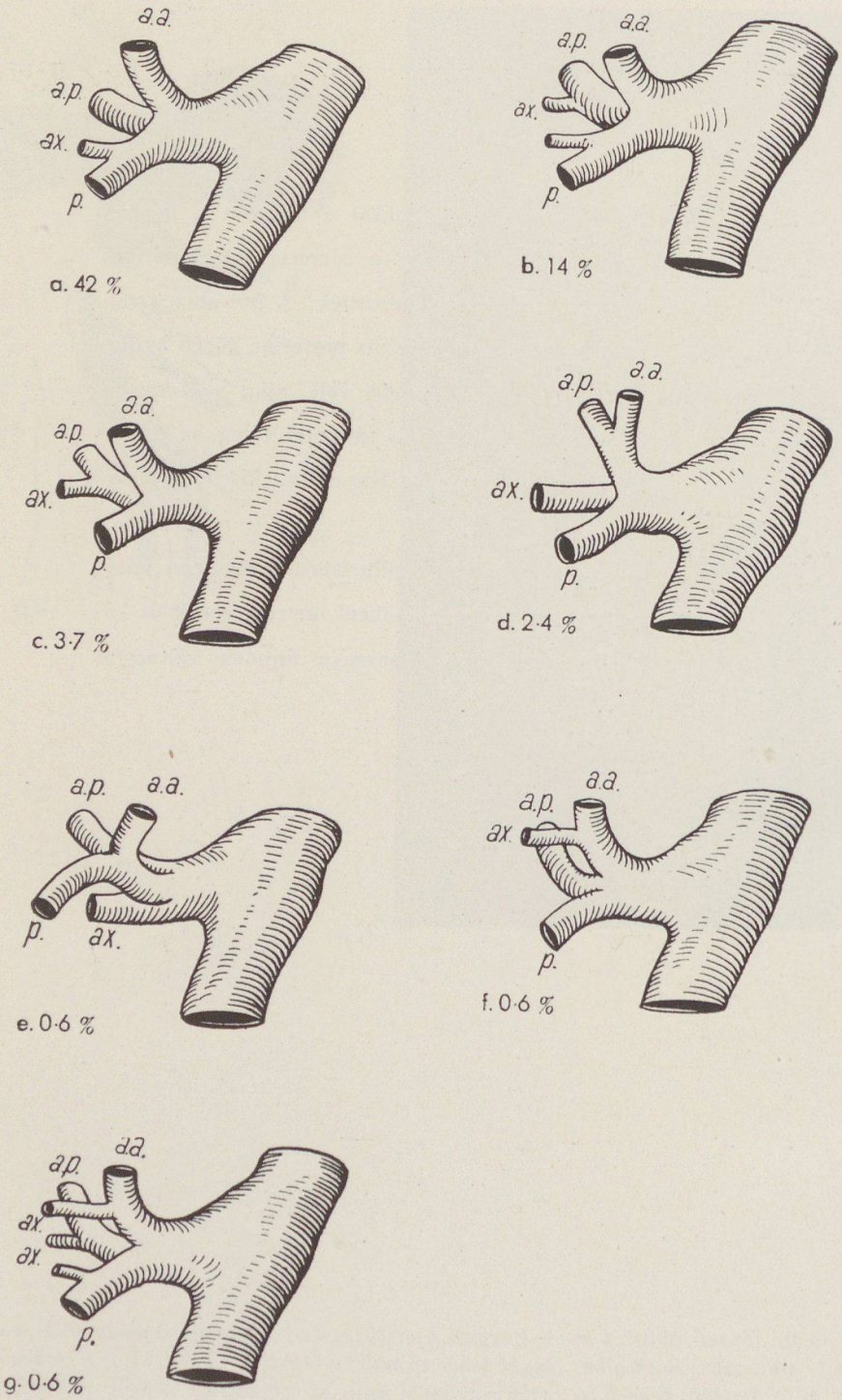

35. ábra. A háromágú, jobb felső lebenyhörgő oszlásának változatai.

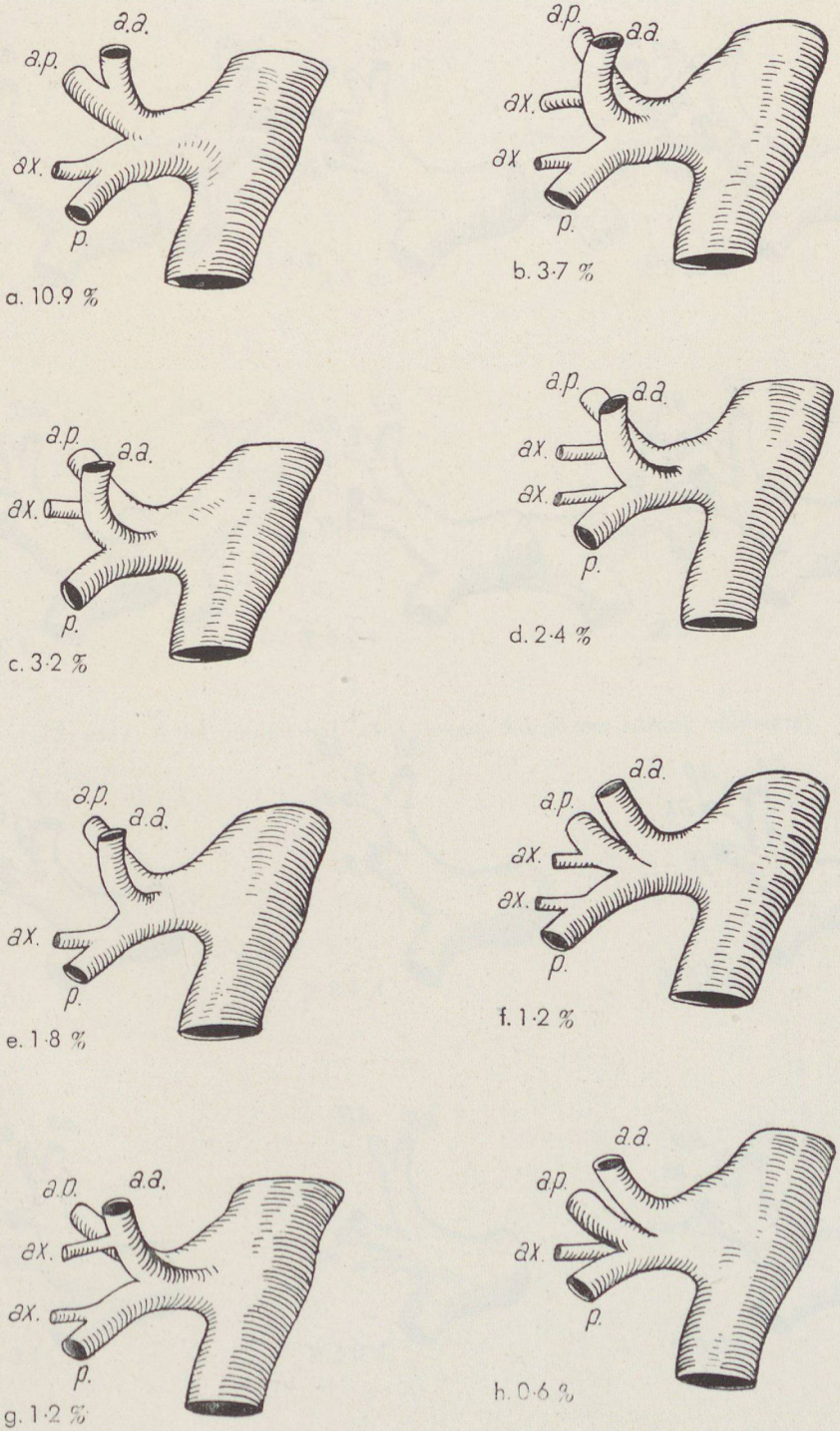

36. ábra. A kétágú jobb, felső lebenyhörgő oszlásának változatai.

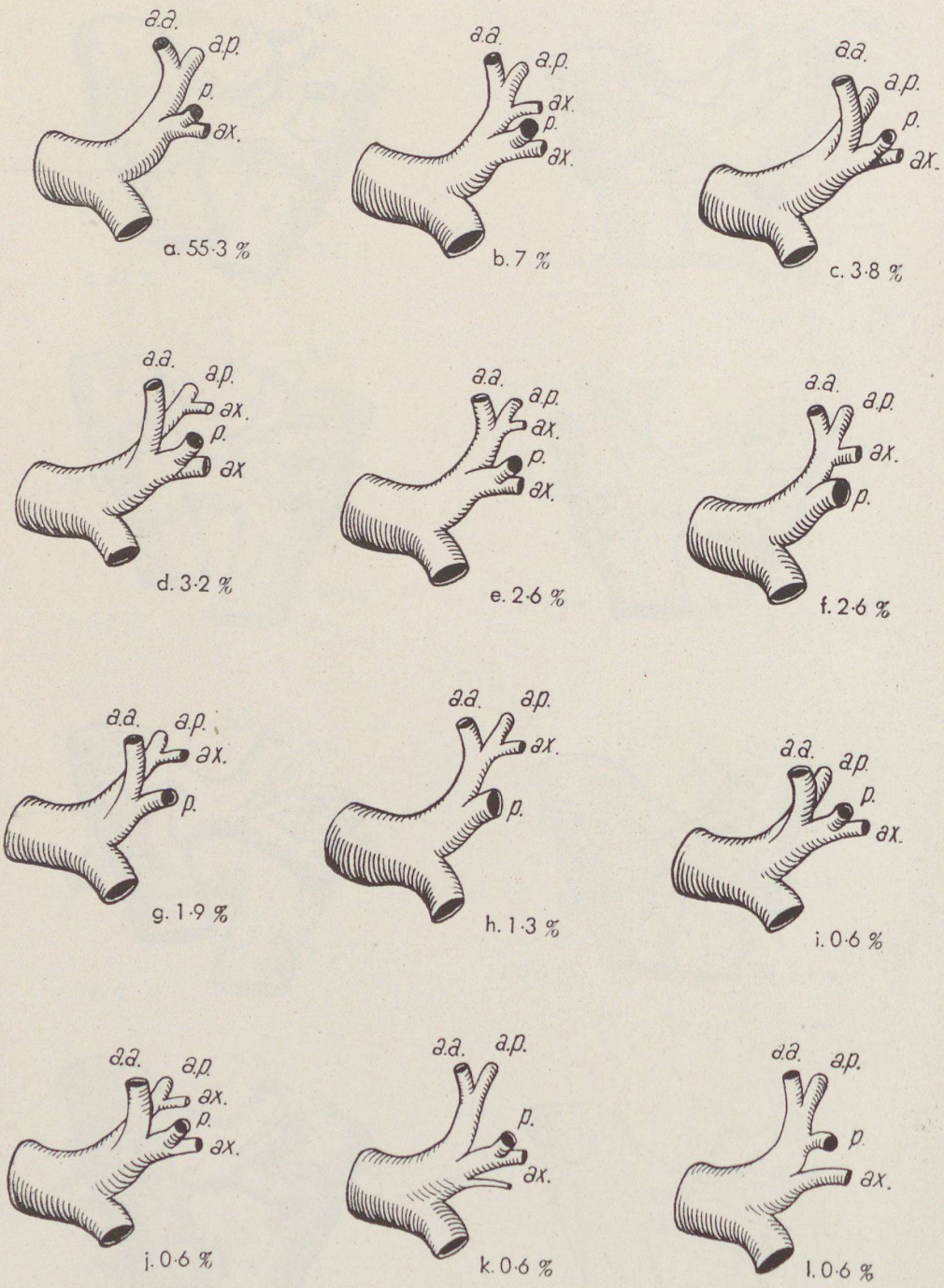

37. ábra. A kétágú bal csonkalebeny-hörgő oszlásának változatai.

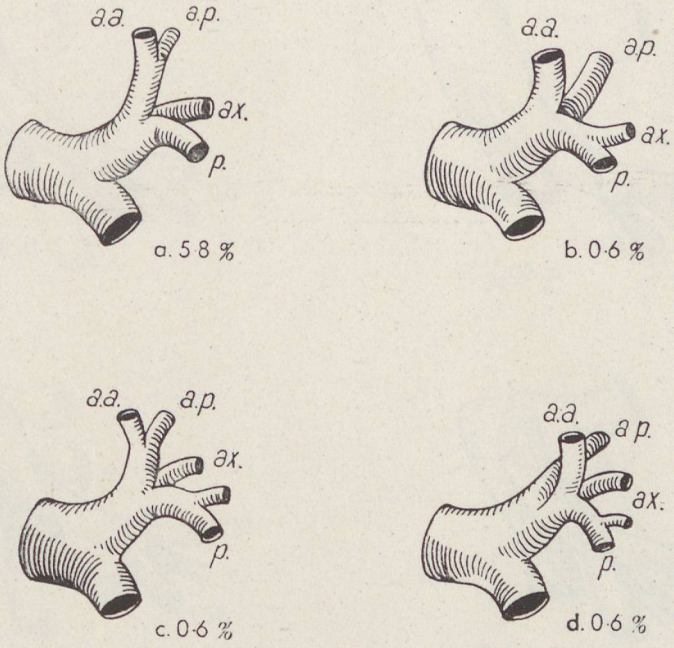

38. ábra. A háromágú bal csonkalebeny-hörgő oszlásának változatai.

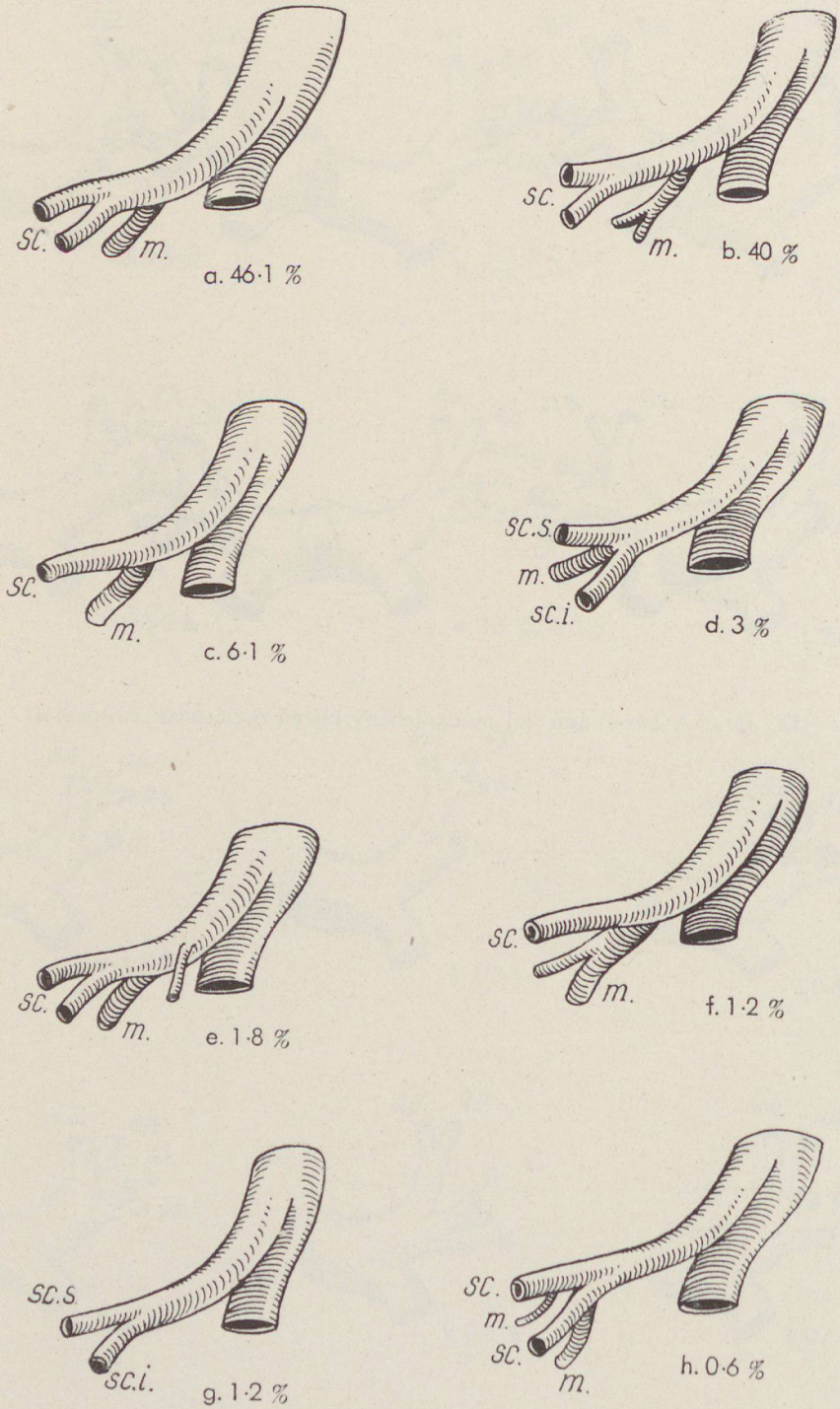

39. ábra. A jobb középső lebenyhörgő oszlásának változatai.

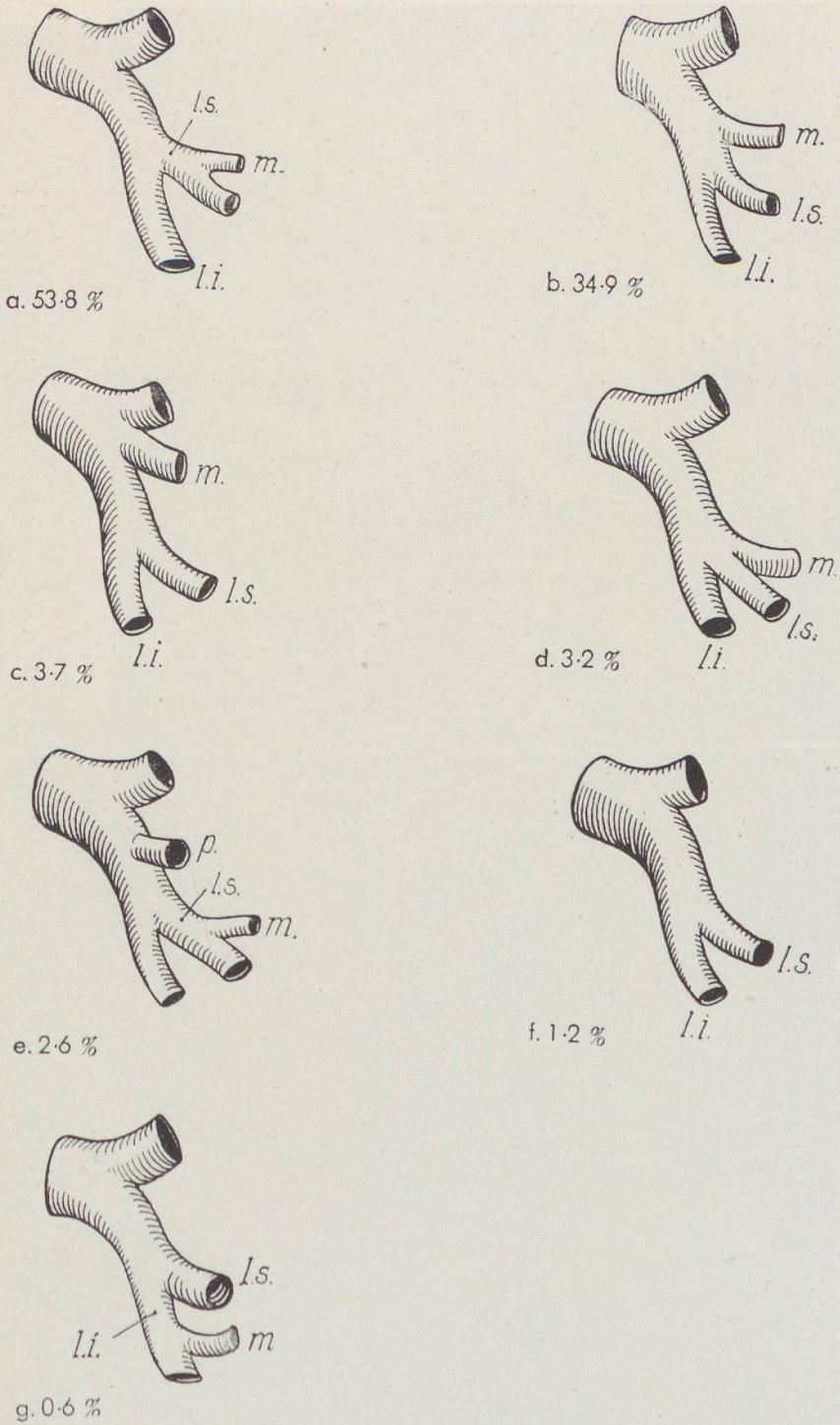

40. ábra. A lingularis hörgő oszlásának változatai.

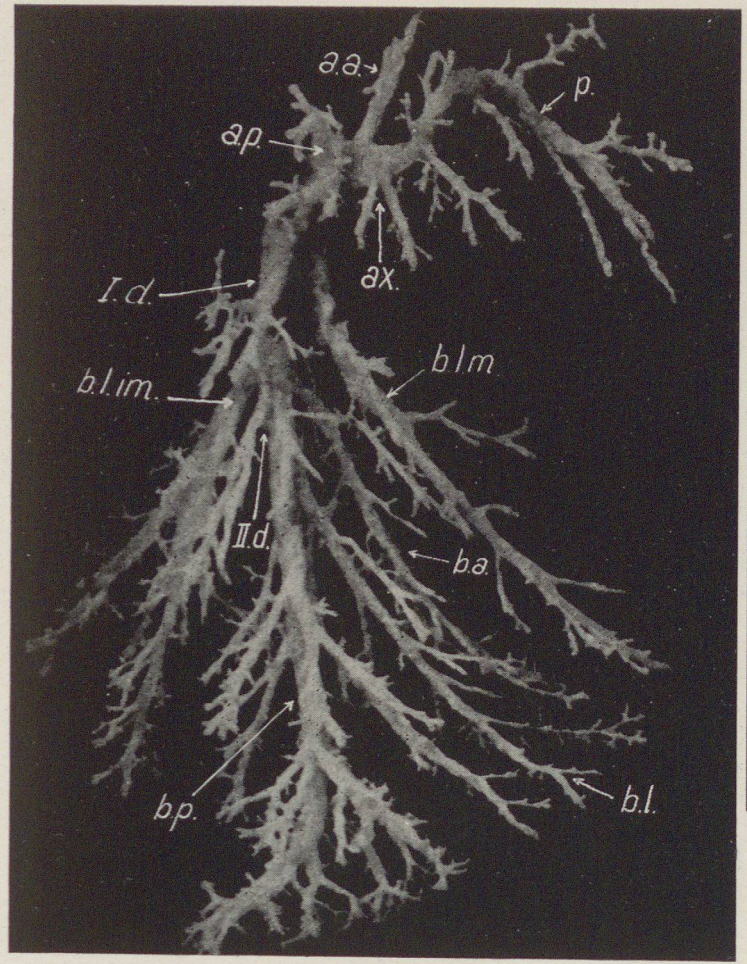

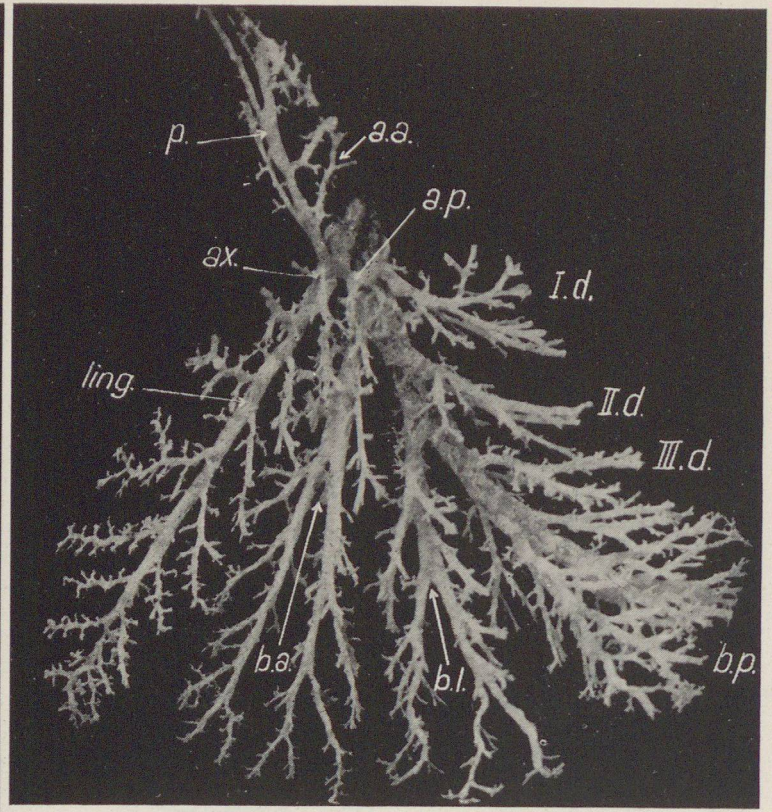

41. ábra. A vadnyúl jobb- és baltüdejének hörgőfája hullai torzulással. Corrosiós készítmény vynilite-gyantából. Szerző készítménye. Az ember hörgőfája a lombfához hasonlít, ez pedig a tűlevelű fenyő elágazódását utánozza.

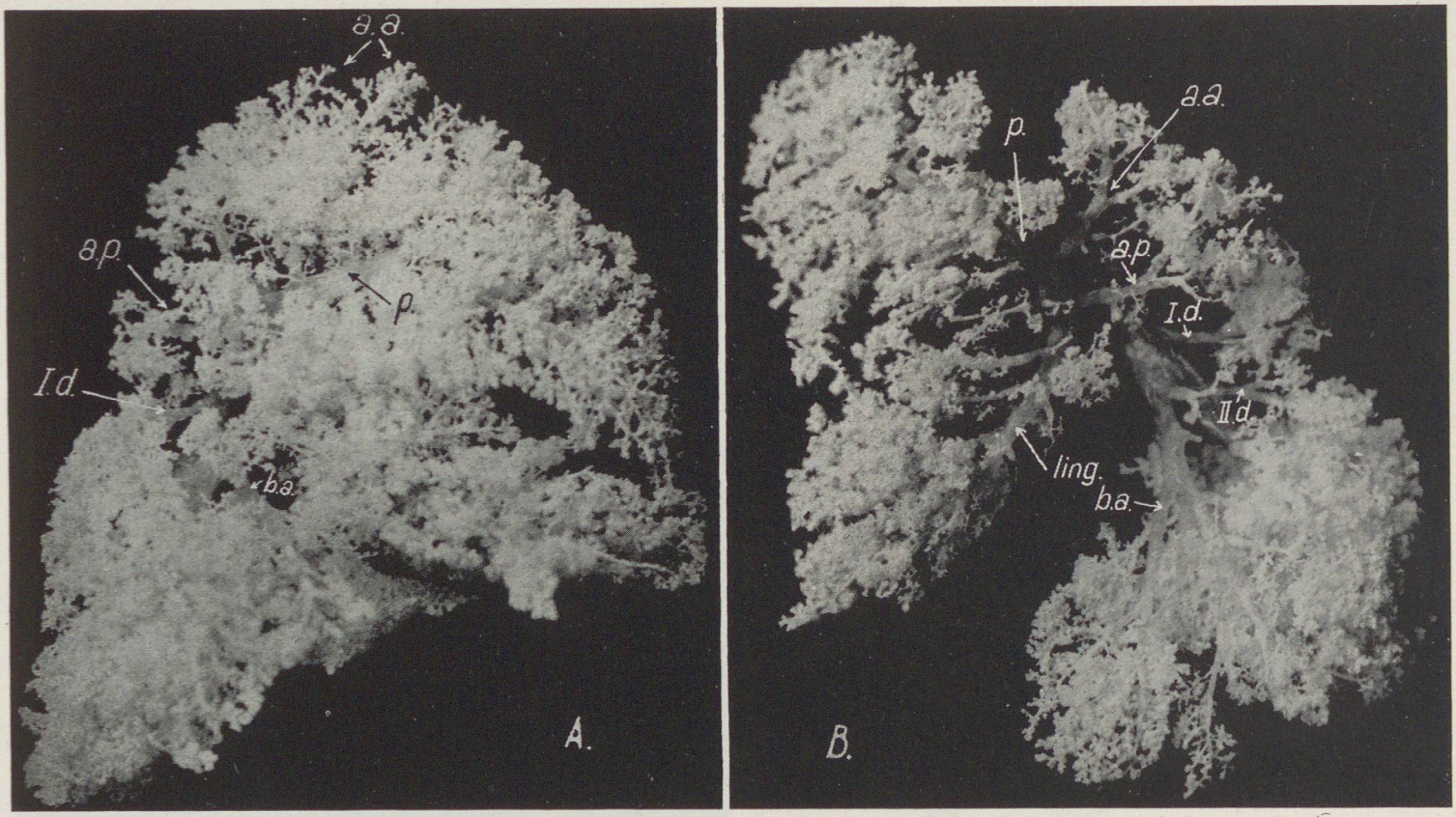

42. ábra. A kutya hörgőfája (in situ). *A* jobbtüdő jobboldalról. *B* baltüdő baloldalról nézve. Szerző készítménye. Mindkettőn jól látszanak a különálló lebenyek. Itt is megfigyelhetjük, éppen úgy, mint a 41. ábrán, a nyúl hörgőfáján, hogy az elágazás a fenyőfa ágazatához hasonló. A kutya hörgőfáján jobboldalon (ellentétben a ballal) két apicalis anterior hörgő van. A 41., 42. és 43. ábrán az összehasonlítás megkönnyítésére az ember hörgőfájának neveit használom.

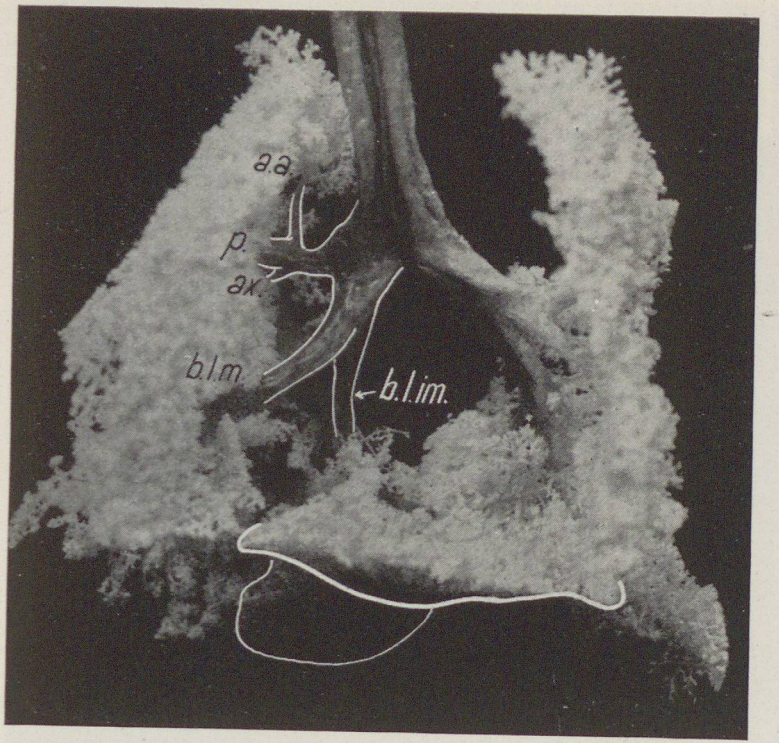

43. ábra. A kutya hörgőfája. Előbbi készítmény (42. ábra) elülről nézve (in situ). A lobus intermedius hörgője a jobb alsó lebenyhörgőből, az ember basalis medialis ágának megfelelő helyen, ered. A közti lebeny a két tüdő között, a szív mögött foglal helyet. A lebeny bal segmentuma a bal alsó lebenyig ér. A jobb segmentum vékony, a bal vastag vonallal van körülrajzolva.

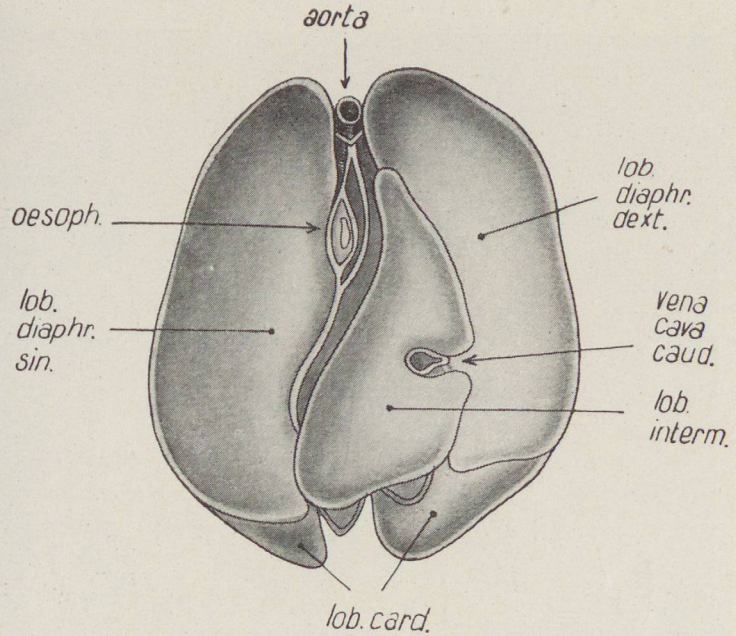

44. ábra. A macskatüdő rekeszi felszíne. *Müller* F. ábrája (32) szerző jelzéseivel. Jól ábrázolja a lobus intermedius helyzetét.

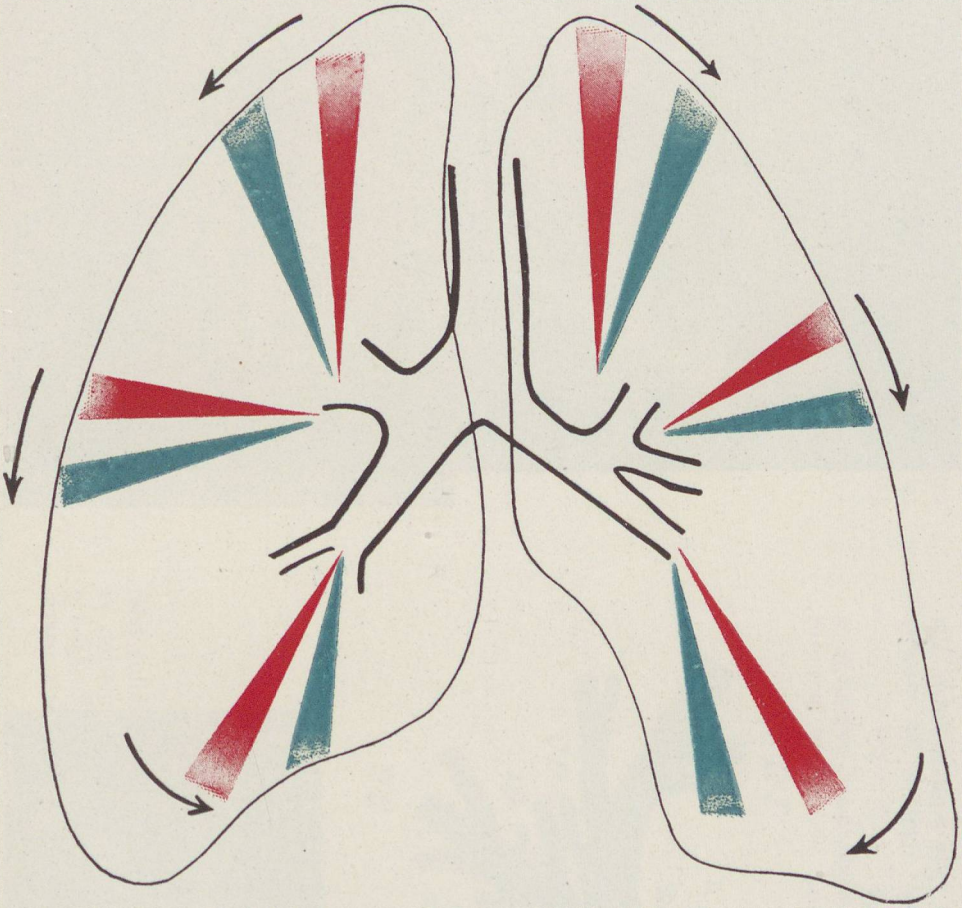

45. ábra. A hörgők (fehér), az arteriák (piros) és a venák (kék) legyező módján helyezkednek el egymás mellett. A küllők három színben váltakoznak, a tengely pedig a hilusban van. E szerint a csúcson belül van az arteria, középen a hörgő és kívül a vena. A tüdő középső részében felül van az arteria, középen a hörgő, alul a vena. A basalis részen kívül van az arteria, középen a hörgő, belül a vena. (Sauerbruch megállapítása, 30.)

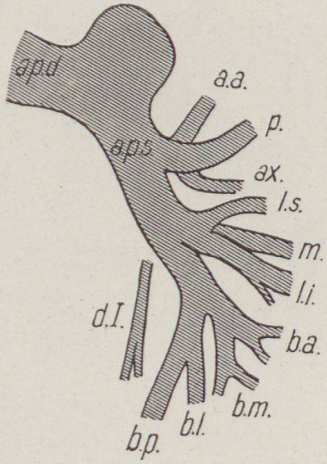

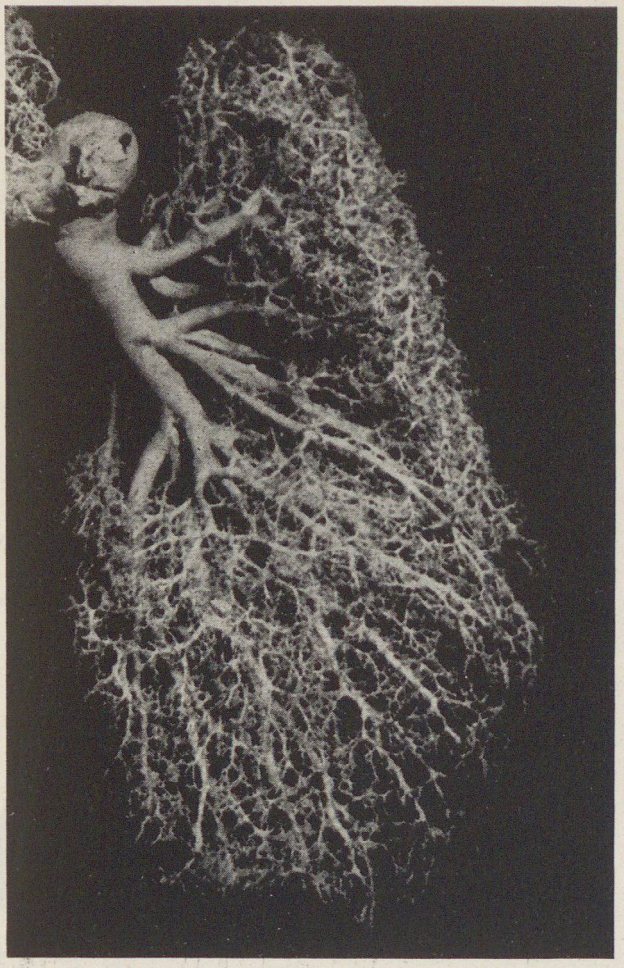

46. ábra. Corrosiós celluloidkészítmény. Baltüdő arteriái a hilus felől nézve. A felső lebenyt három arteria: a pectoralis-apicalis anterior, az apicalis posterior arteria és a lingula arteriája látja el (28%. Lásd a 47. ábrát is; ugyanazt az oszlást hátulról mutatja). A lingularis arteria három ágra oszlik, felső, alsó és mammaris ágra.

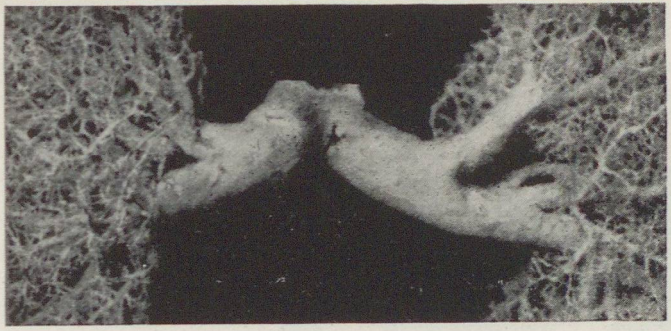

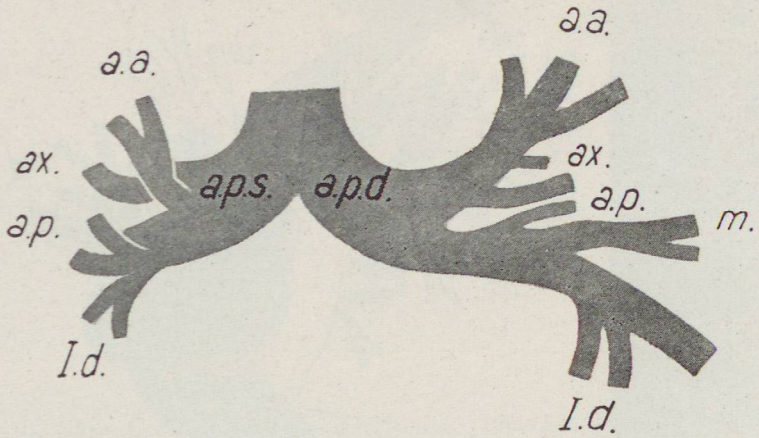

47. ábra. Az arteria pulmonalis törzsének oszláshelye hátulról nézve. Ennek a celluloid, corrosiós készítménynek baltüdejét a 46. ábrán láthatjuk.

48. ábra. Corrosiós celluloidkészítmény. Hörgők és arteriák együtt. A jobb felső lebeny oldalról és kissé felülről nézve. Két

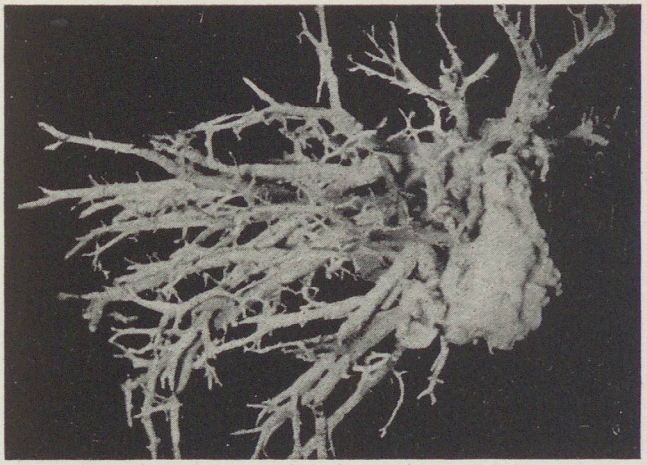

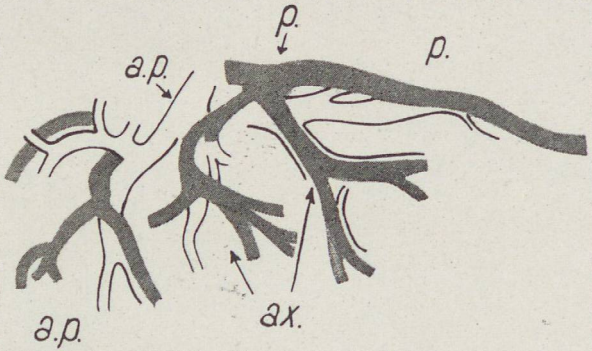

axillaris ág szerepel; egyik a pectoralis, másik az apicalis posterior segmentumágból (19%). Mindkettőt a pectoralis arteriából eredő axillaris ág látja el vérrel (2%).

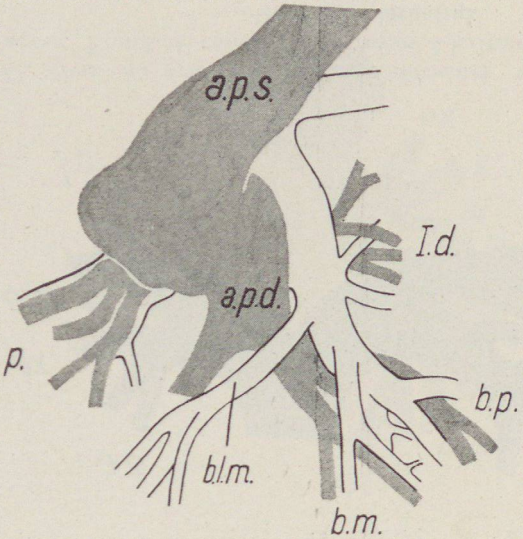

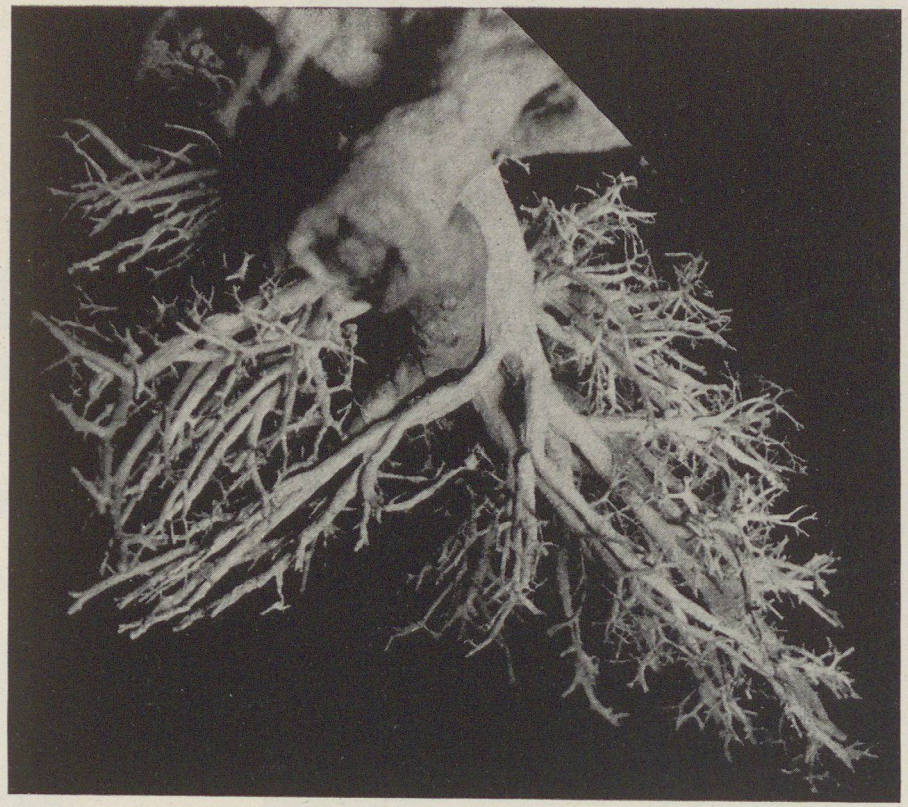

49. ábra. Corrosiós celluloidkészítmény. Jobbtüdő a hilus felől nézve. Jól látszik az arteria pulmonalis helyzete a hörgőkhöz viszonyítva. A középső lebeny arteriája jellemzően fekszik végig a hörgőn. A basalis medialis arteria elülről kerüli meg az alsó lebenyhörgőt, ez jellegzetes helye az arteriának (74%). Az I. dorsalis hörgő és arteria kissé magasabban ered, mint a középső lebeny hörgője és arteriája.

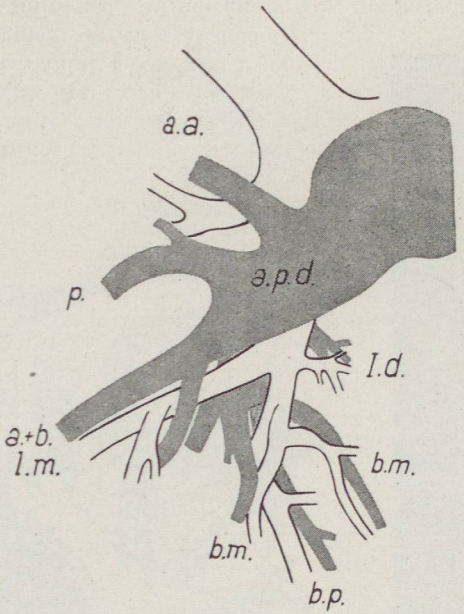

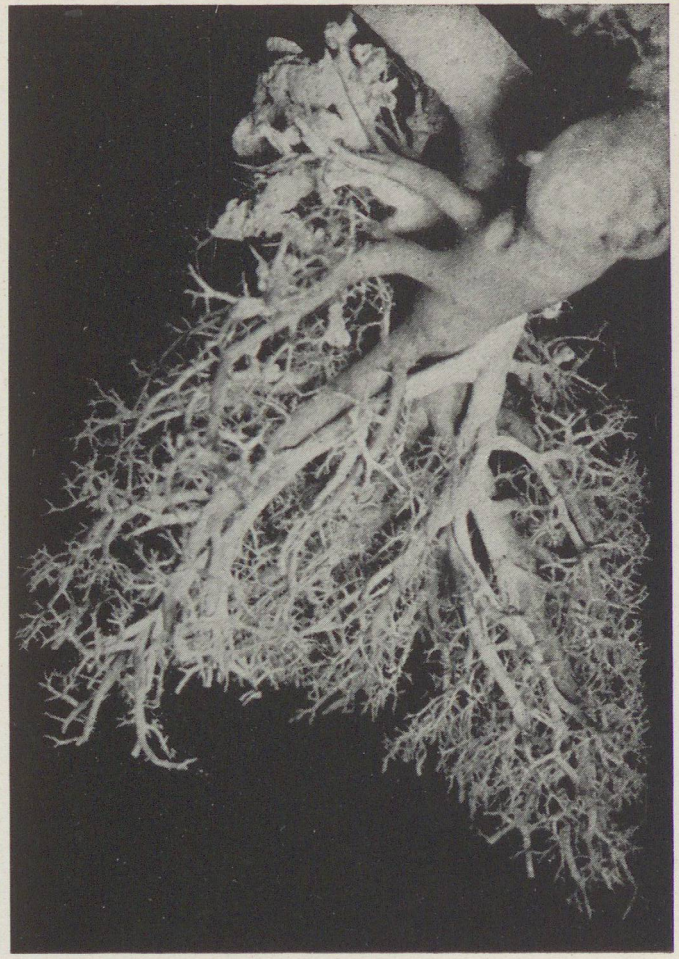

50. ábra. Corrosiós celluloidkészítmény. Jobbtüdő a hilus felől nézve. Hörgők és arteriák együtt. Jól látható az elkülönülve eredő apicalis anterior és pectoralis arteria, valamint középső lebeny-arteria eredése és lefutása. A segmentum basale medialét két külön-külön eredő arteria látja el: az egyik elöl kerüli meg, az alsó lebenyhörgő és a basalis medialis hörgő elülső ágához csatlakozik, a másik a lebenyhörgő mögött fut a hátsó ághoz (14%).

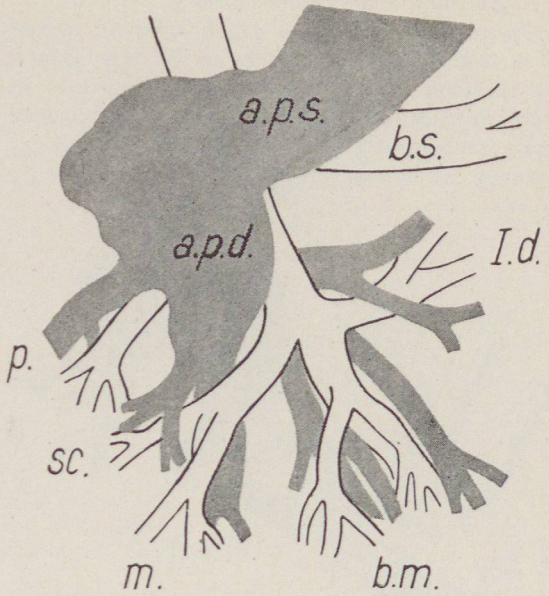

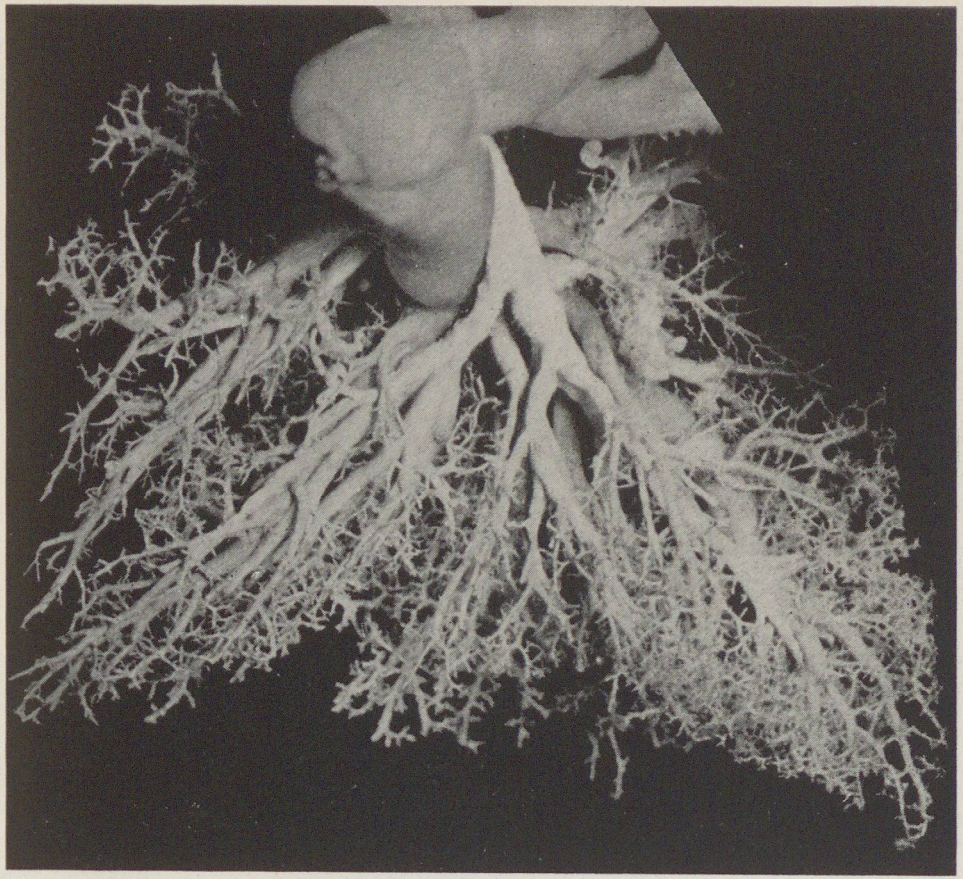

51. ábra. Corrosiós celluloidkészítmény. A jobbtüdő a hilus felől nézve. Hörgők és arteriák együtt. Az I. dorsalis arteria magasabban ered, mint a középső lebeny arteriája. A segmentum basale medialét — éppen úgy, mint az 50. ábrán — két, az art. pulmonalisból külön-külön eredő ág látja el. Az egyik elülről, a másik hátulról kerüli meg az alsó lebenyhörgőt és a basalis medialis hörgő elülső, illetve hátsó ágához csatlakozik (14 %).

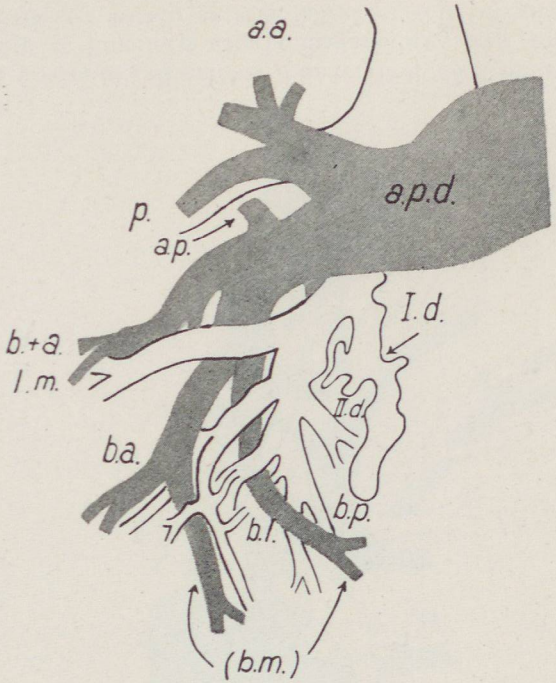

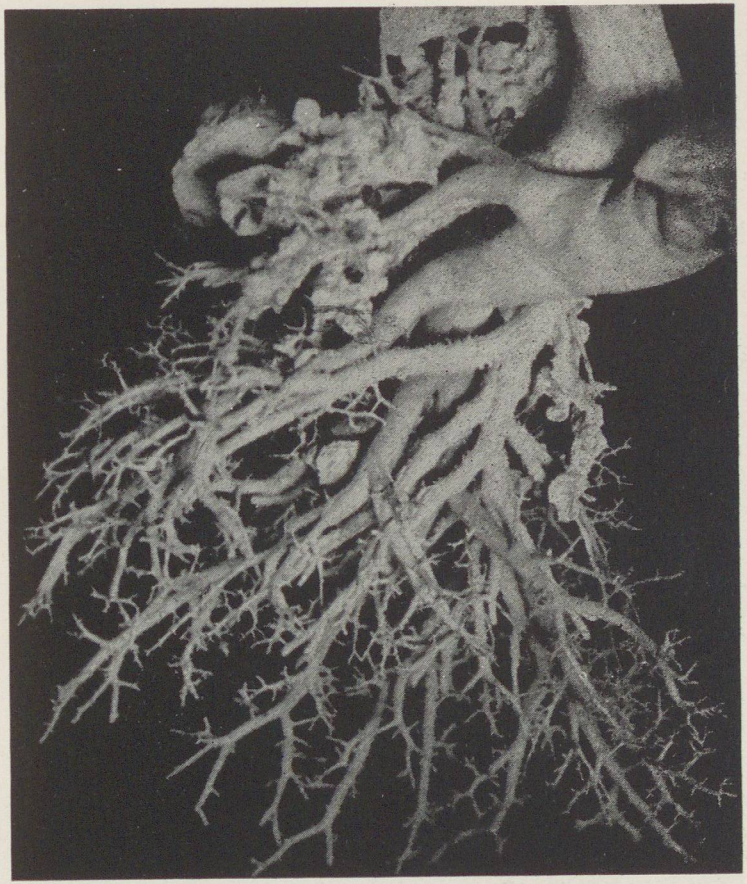

52. ábra. Corrosiós celluloidkészítmény. Jobbtüdő a hilus felől nézve. Hörgők és arteriák együtt. Jól látszik a felső lebeny truncus anteriorjának (a pectoralis és apicalis anterior arteria közös törzsének) eredése az arteria pulmonalis felső felszínéből és az apicalis posterior arteria eredése az arteria pulmonalis oldalsó-felső részéből, a középső lebenyarteria és az I. dorsalis arteria között és fölött (24%). Az alsó lebenyhörgőnek II. dorsalis ága is van a basalis anterior ággal szemben (40.6%). A basalis medialis hörgő hiányzik. (1.2%). A segmentumot mind hörgővel, mind arteriával a basalis anterior, illetve a basalis posterior hörgőből, illetve arteriából eredő egy-egy ág látja el. Ezekre az ágakra a (b.m.) jelzésből kiinduló nyilak mutatnak.

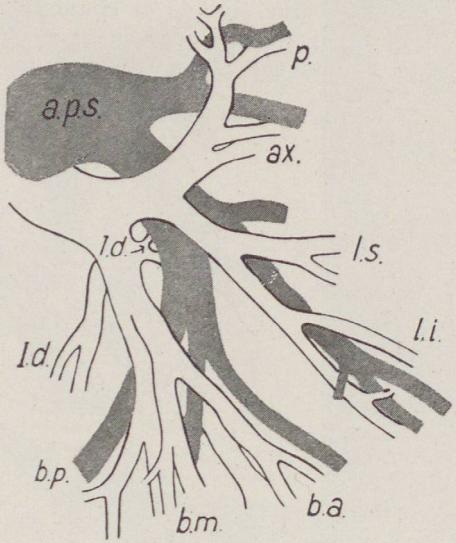

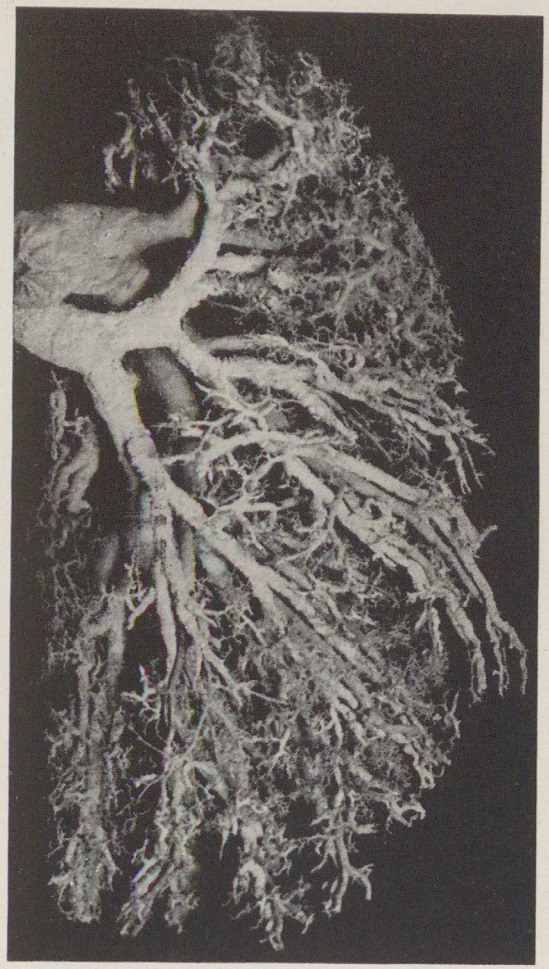

53. ábra. Corrosiós celluloidkészítmény. Baltüdő a hilus felől. Hörgők és arteriák együtt. A lingularis arteria magasabban ered, mint a hörgő. A basalis medialis arteria a basalis anterior hörgő mögött fut saját hörgőjéhez (12%).

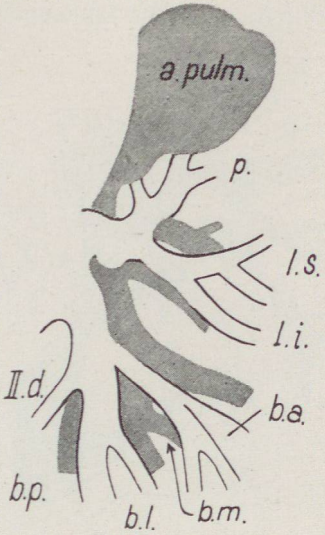

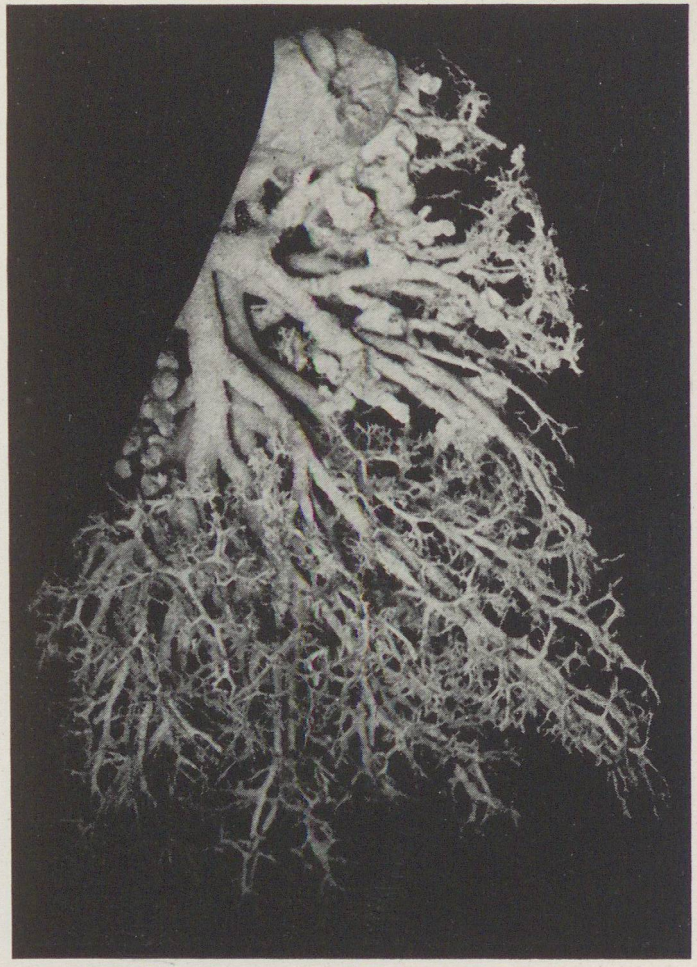

54. ábra. Corrosiós celluloidkészítmény. A baltüdő a hilus felől nézve. Hörgők és arteriák együtt. Az alsó lebenynek II. dorsalis hörgője is van a basalis anterior ággal szemben (7.3%). A basalis medialis arteria külön (a basalis anterior arteria alatt, nyíl mutat rá) ered az arteria pulmonalisból (2%).

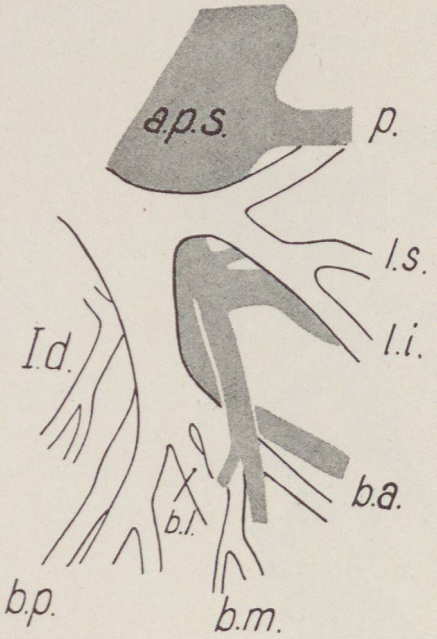

55. ábra. Corrosiós celluloidkészítmény. Baltüdő a hilus felől nézve. Hörgők és arteriák együtt. A lingularis arteria mélyebben ered, mint a hörgő és belőle ered a hörgő előtt futó basalis medialis arteria (2%). Igen ritka változat! A basalis hörgőágak eredése közel fekszik egymáshoz.

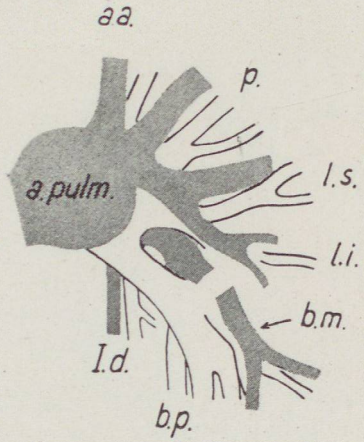

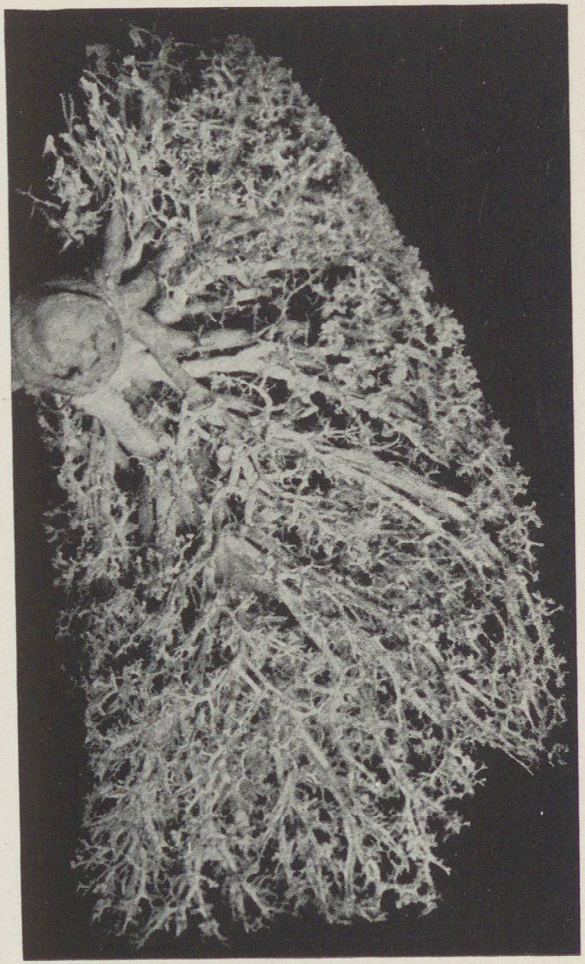

56. ábra. Corrosiós celluloidkészítmény. Baltüdő a hilus felől nézve. Hörgők és arteriák együtt. Az apicalis anterior, a pectoralis és a lingularis arteria közös törzsből ered (16%). A lingularis arteria belül kerüli meg a csonkalebeny hörgőjét. A basalis medialis arteria a hörgő előtt fut (74%).

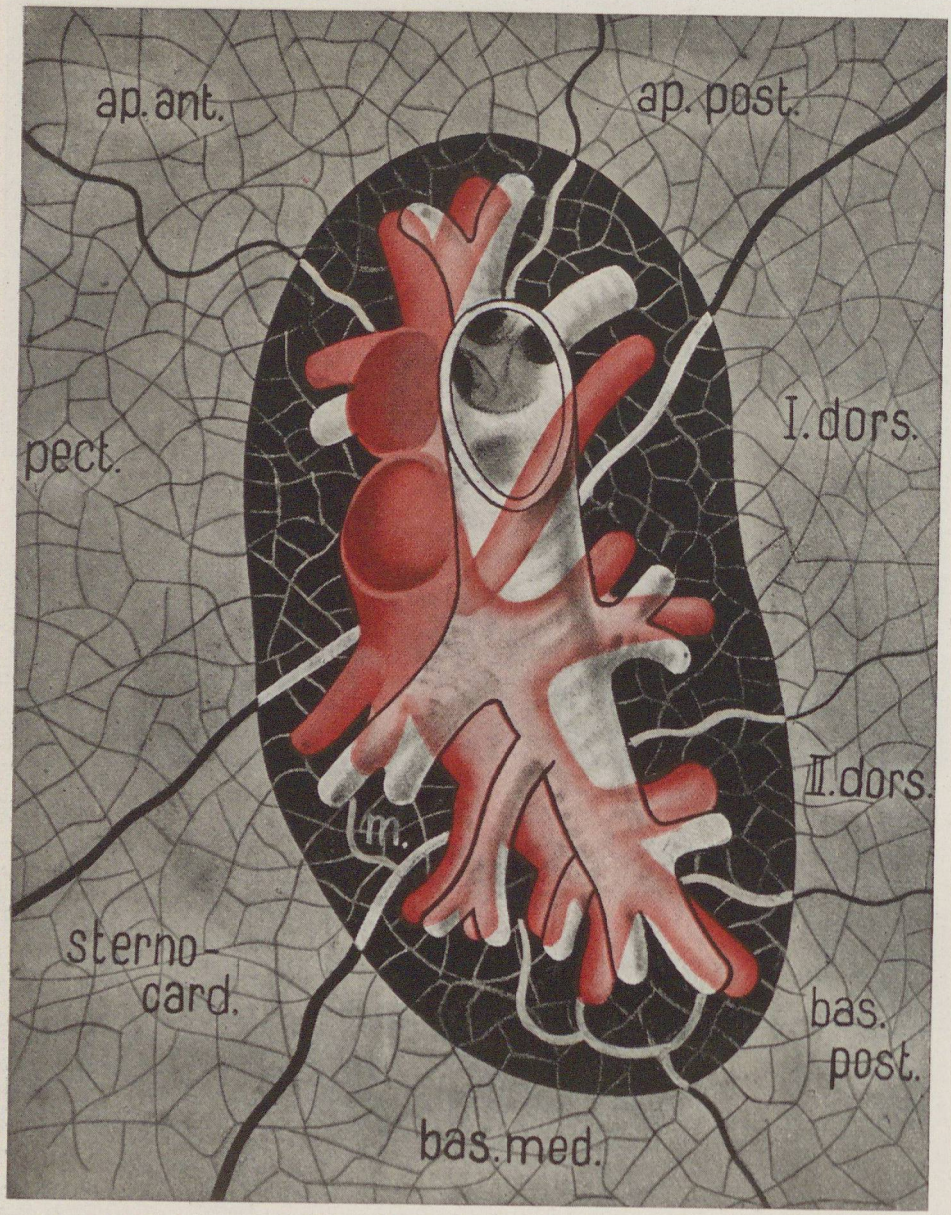

57. ábra. A jobb tüdőkapuban szabaddá tett hörgők és arteriák. Piros színű az arteria pulmonalis és annak segmentumágai.

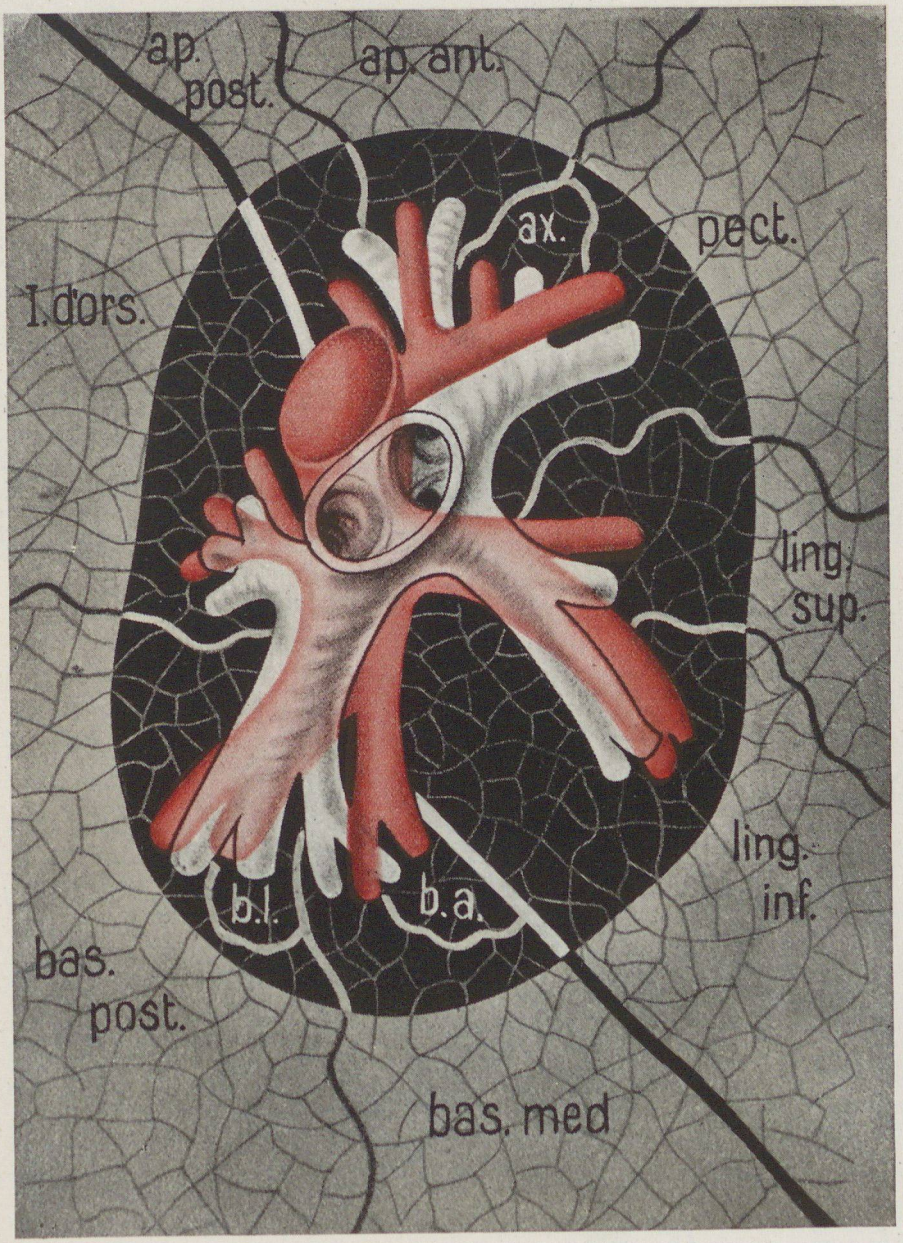

58. ábra. A bal tüdőkapuban szabaddá tett höngők és arteriák. Az arteria pulmonalis és annak segmentumágai piros színűek.

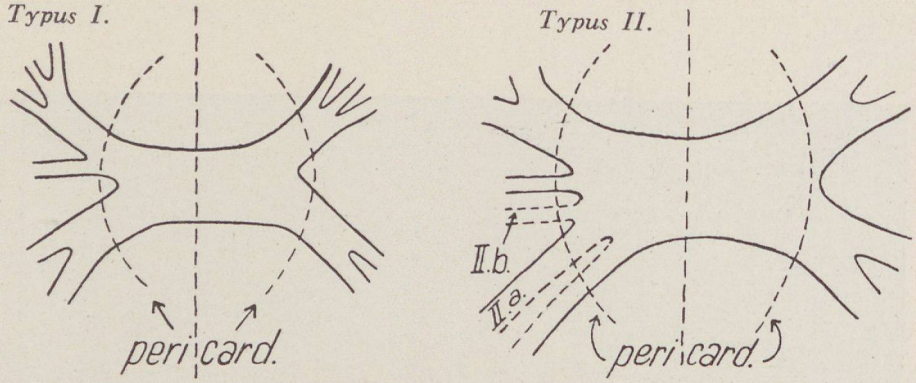

59. ábra. A tüdővenák pitvarba szájadzásának két változata elülről nézve *Valkányi* szerint (1935.). *Valkányi* (26) ábrája a jelzések egyszerűsítésével. A középen húzott, szaggatott vonal a szegycsont közepét jelzi. Az első változatban (Typus I., 66%) a középső lebeny venája először egyesül a felső lebeny venájával és csak azután ömlik a pitvarba. A második változatban (Typus II., 35%) a középső lebeny venája közvetlenül a pitvarba ömlik. Gyakran szájadzik az alsó lebeny venája két ággal a pitvarba (T. II. a.). Ritkább eset, amikor a középső lebeny venája ömlik két ággal a bal pitvarba (T. II. b.).

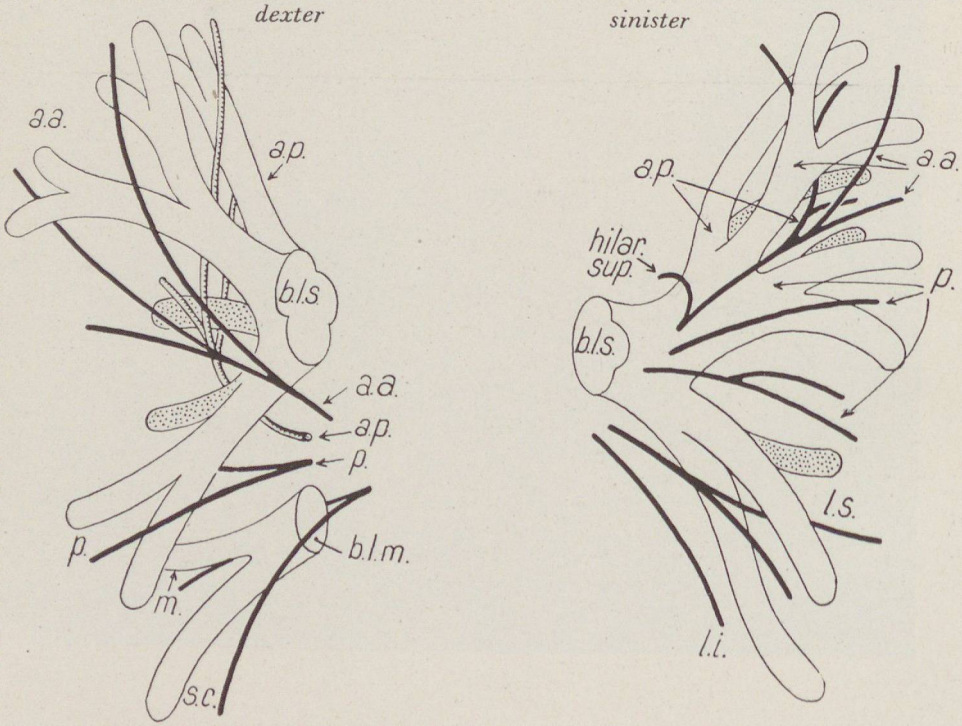

60. ábra. Boyden és *Hartmann* (6) vázlatos rajza. A jobb felső, középső és a bal felső lebeny venáinak intersegmentális helyzetét és az elnevezések módját mutatja. Minden vena a felette levő hörgő nevét viseli. A jelzések szerzőtől származnak.

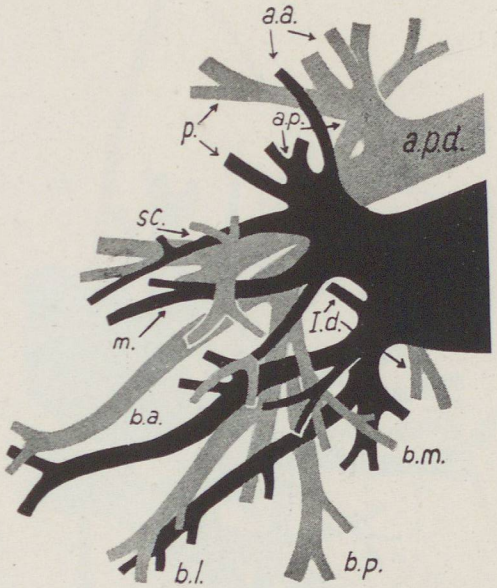

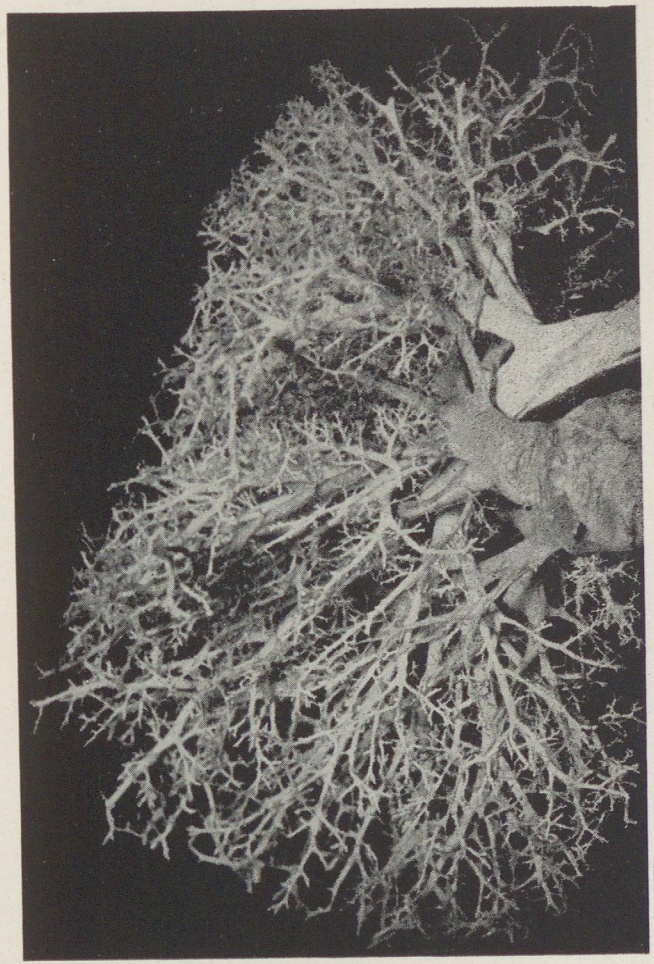

61. ábra. Corrosiós celluloidkészítmény. Jobbtüdő a hilus felől nézve. Arteriák és venák együtt. A truncus anterior — a pectoralis és az apicalis anterior arteria közös törzse — alatt látszik az art. pulmonalis felső-oldalsó felszínéből hátrafelé futó apicalis posterior arteria (24%). A bal pitvarba ömlő felső és alsó vena és azok ágai jól elkülönülnek. A középső lebenynek két vénája van.

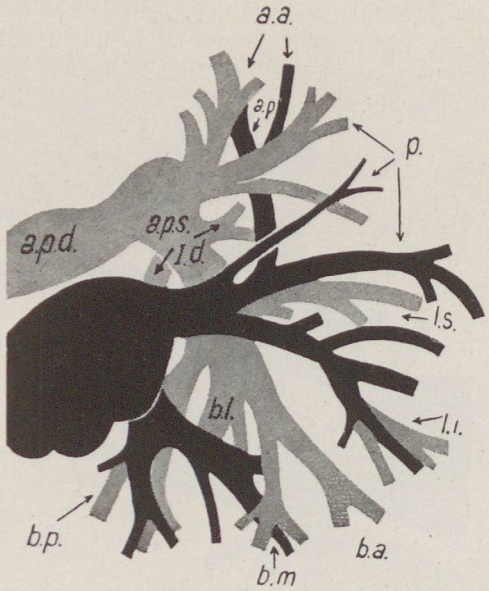

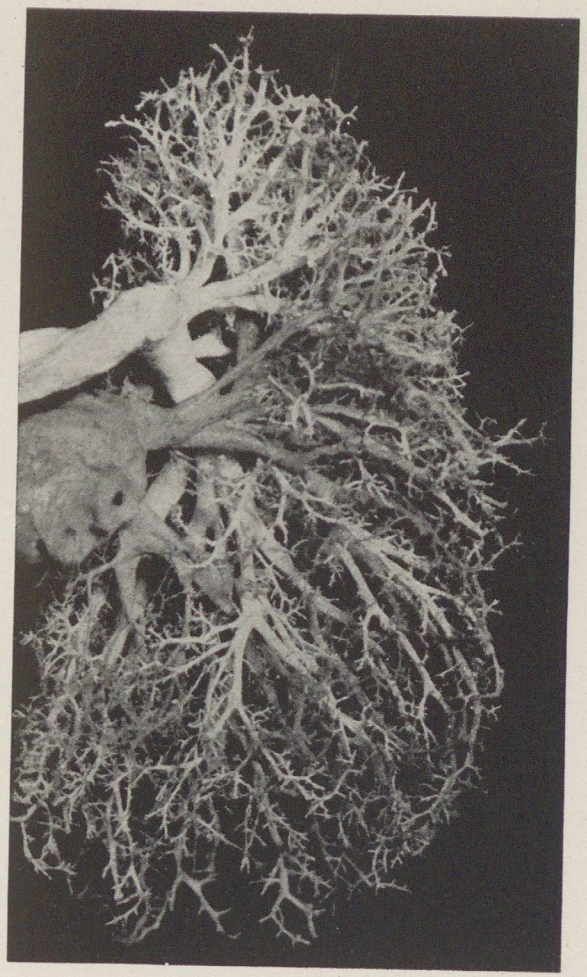

62. ábra. Corrosiós celluloidkészítmény. Baltüdő a hilus felől nézve. Arteriák és venák együtt. A csonkalebeny arteriái közös törzsön erednek (4%). A bal pitvarba ömlő, felső és alsó vena messze elkülönül egymástól. Ágainak oszlását is jól meg lehet figyelni. A lingulának csak egy venája van. A pectoralis ágak közül külön kis venába egyesülnek az apró venák. Az I. dorsalis arteria szokatlanul magasabban ered, mint a lingula arteriája.

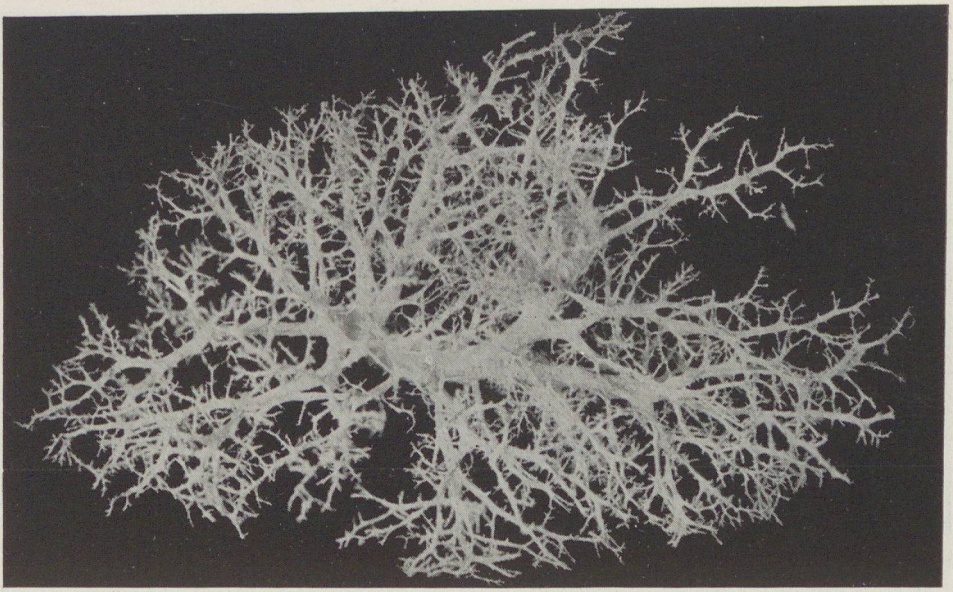

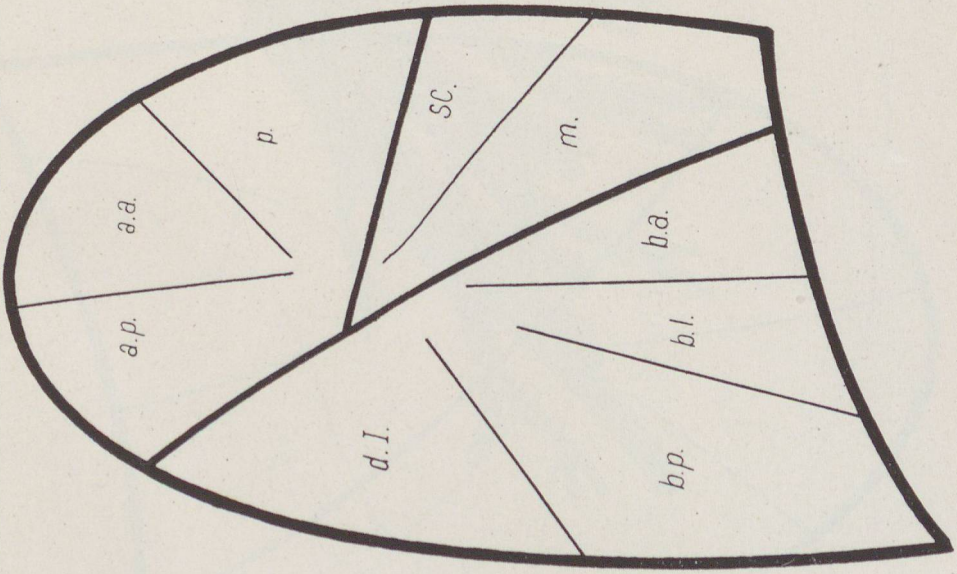

63. ábra. Corrosiós celluloidkészítmény. A jobbtüdő venái oldalról nézve. Tudjuk, hogy a venás törzsek az intersegmentalis sövényekben helyezkednek el, azért a magyarázó rajzon a segmentumok közötti sövények helyén, tehát a nagyobb venák lefutásában rajzoltuk meg a vonalakat.

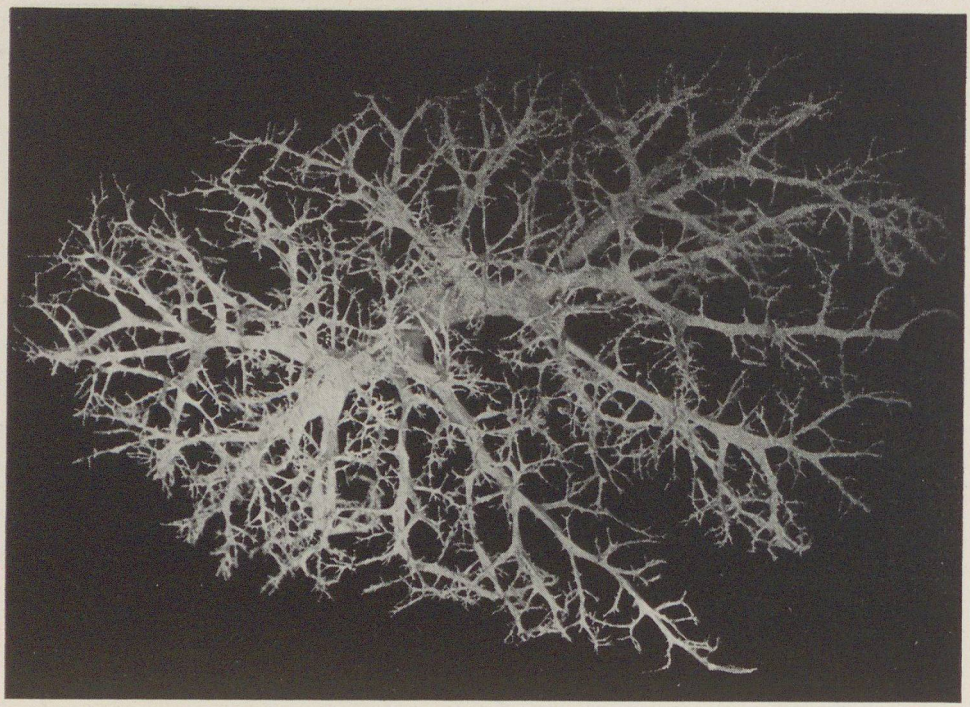

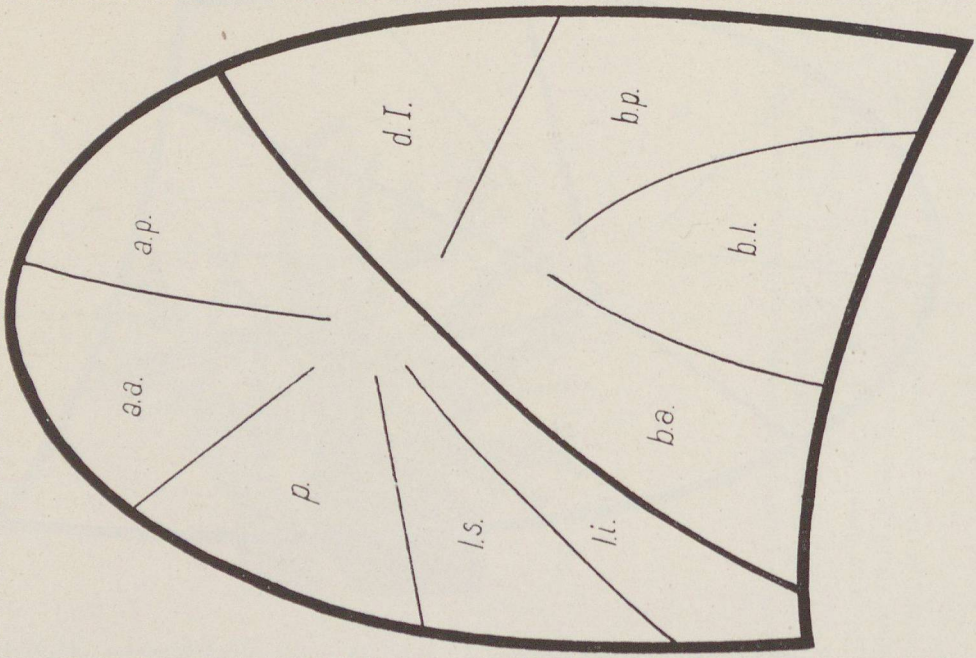

64. ábra. Corrosiós celluloidkészítmény. A baltüdő venái oldalról nézve. A magyarázó ábrán a vonalak az intersegmentális sövények, illetve a nagyobb venák lefutásának vonalában vannak megrajzolva.

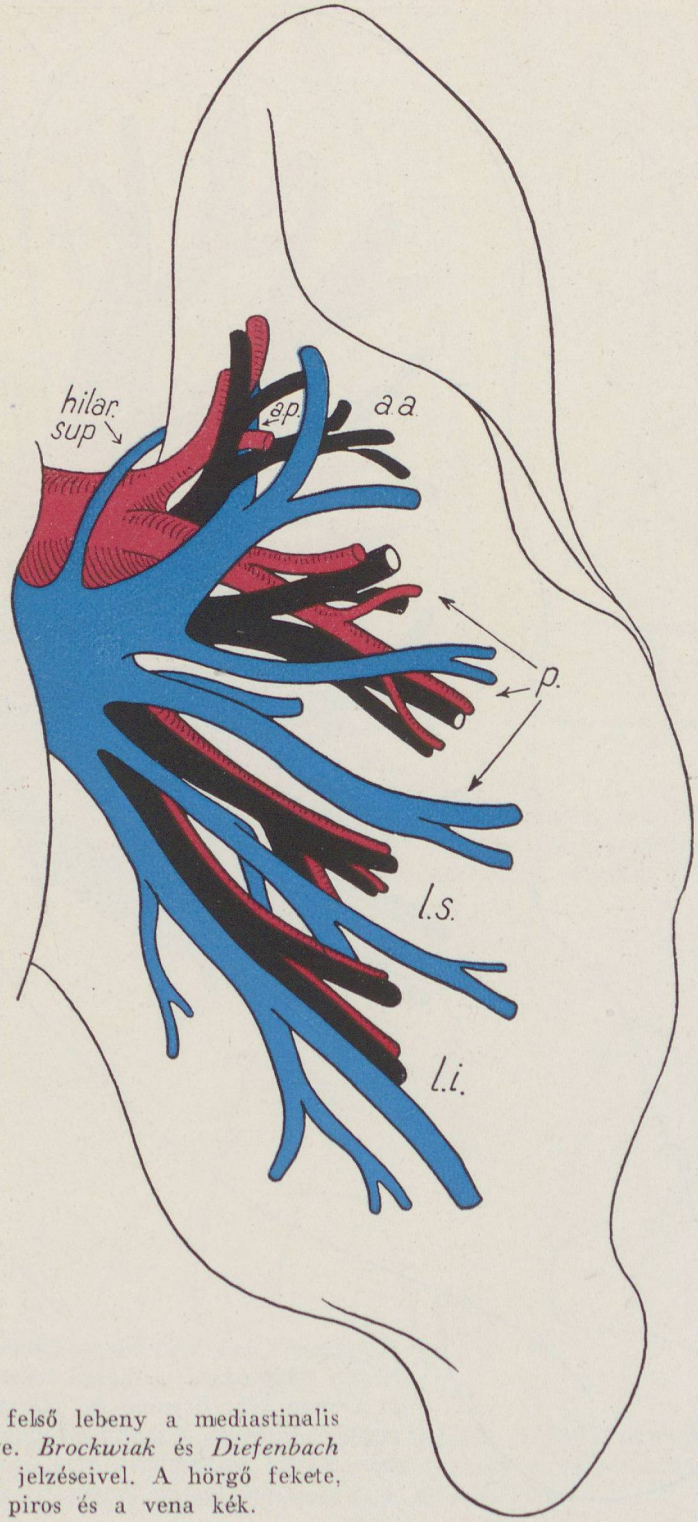

65. ábra. A bal felső lebeny a mediastinalis felszín felől nézve. *Brockwiak* és *Diefenbach* ábrája (6), szerző jelzéseivel. A hörgő fekete, az arteria piros és a vena kék.

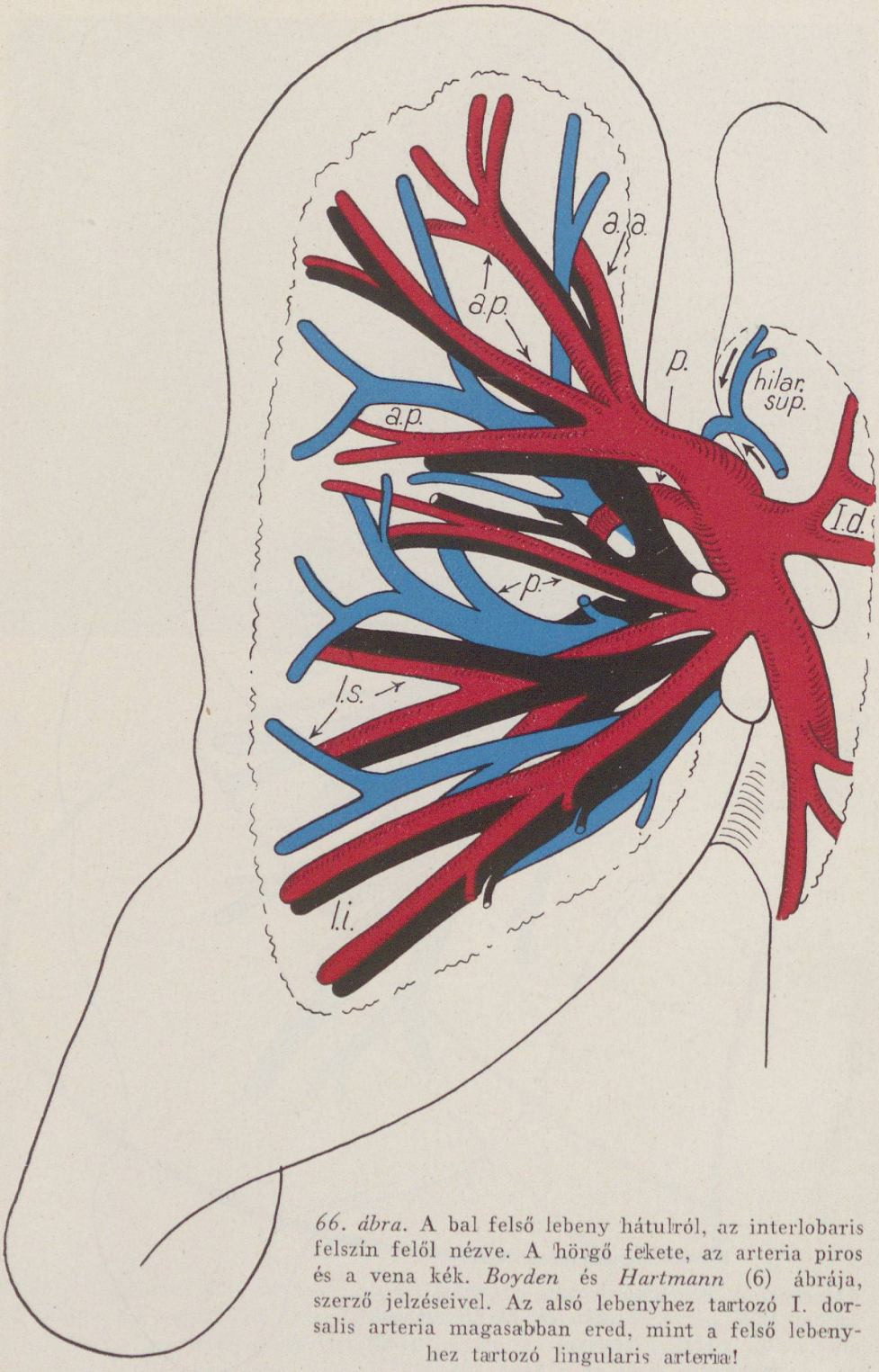

66. ábra. A bal felső lebeny hátulról, az interlobaris felszín felől nézve. A hörgő fekete, az arteria piros és a vena kék. *Boyden* és *Hartmann* (6) ábrája, szerző jelzéseivel. Az alsó lebenyhez tartozó I. dorsalis arteria magasabban ered, mint a felső lebenyhez tartozó lingularis arteria!

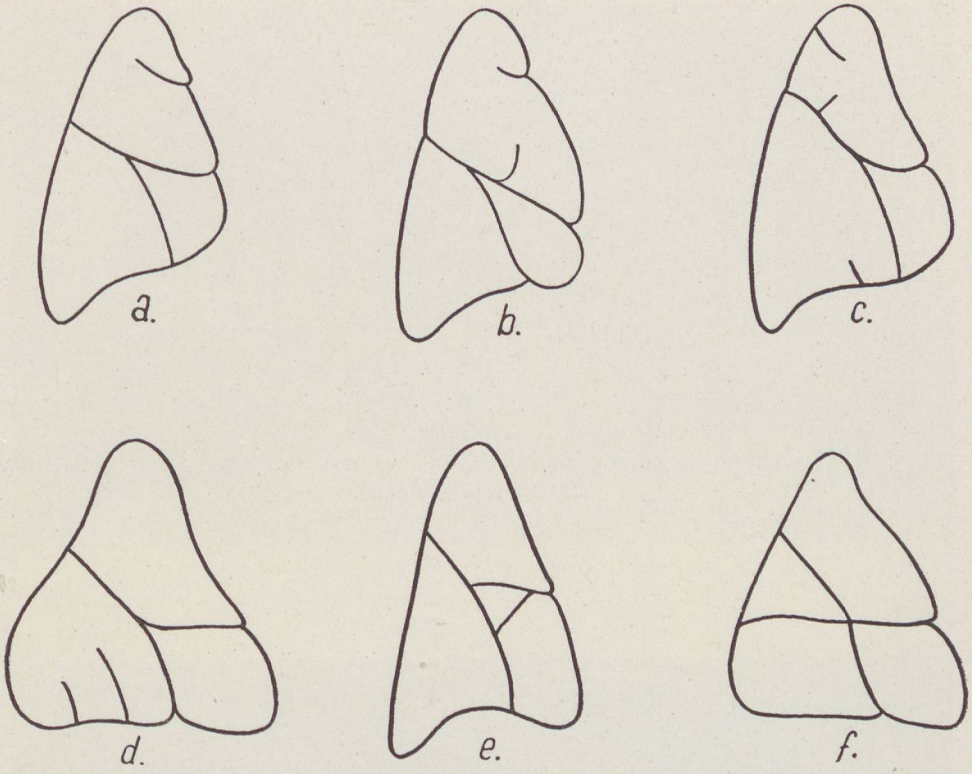

67. ábra. Számfeletti lebenyek *Lucien* (27) szerint. Jobbtüdő. *a)* lobus apicalis anterior, *b)* lobus apicalis anterior és pectoralis, *c)* lobus apicalis anterior, posterior és basalis anterior, *d)* basalis lobusok, *e)* lobus mammaris, *f)* I. dorsalis lobus.



68. ábra. Számfeletti lebenyek *Lucien* (27) szerint. Baltüdő. *a)* bal középső lebeny, *b)* lobus apicalis anterior és I. dorsalis, *c)* lobus apicalis anterior és posterior, lobus pectoralis, bal középső lebeny és I. dorsalis lobus.

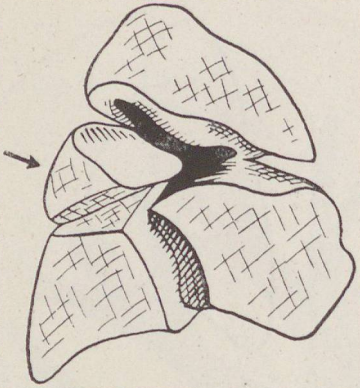

69. ábra. A jobbtüdő hátsó, középső lebenye (*Dévé* nyomán, *Warembourg* és *Graux* (27) módosításában).

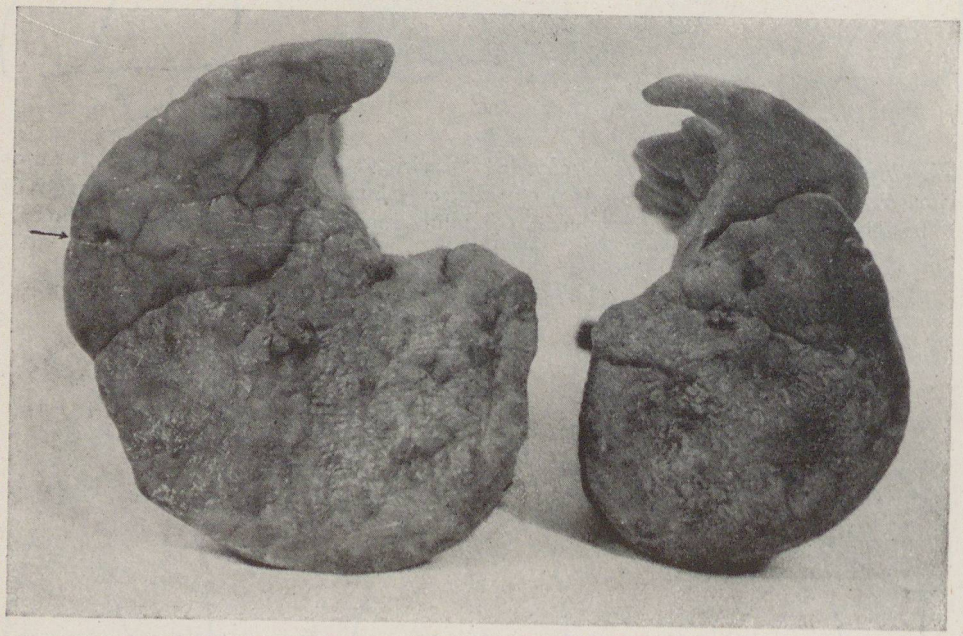

70. ábra. Kétéves leánygyermek jobb- (bal oldalon) és bal- (jobb oldalon) tüdeje alulról, oldalról és a hilus felől nézve. A jobbtüdő belső felszínén hiányzik a felső

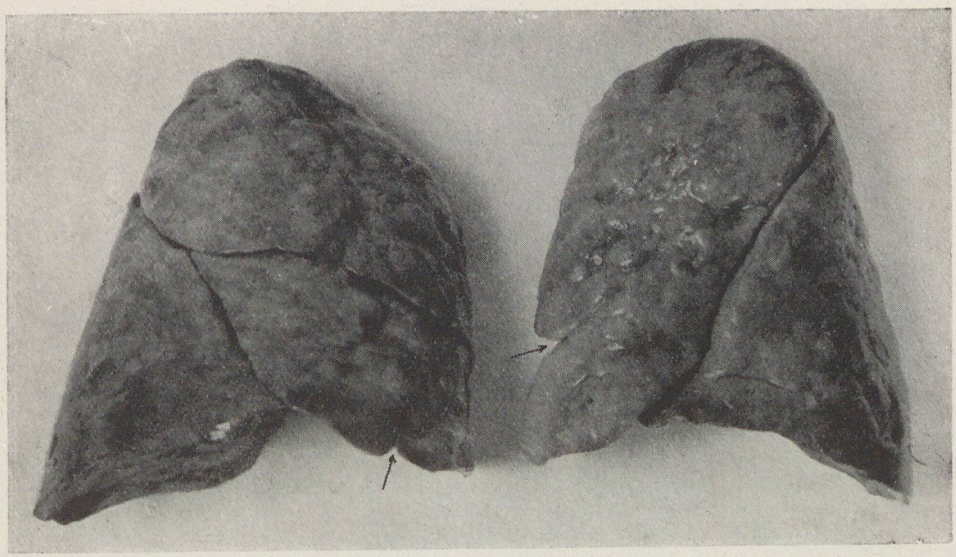

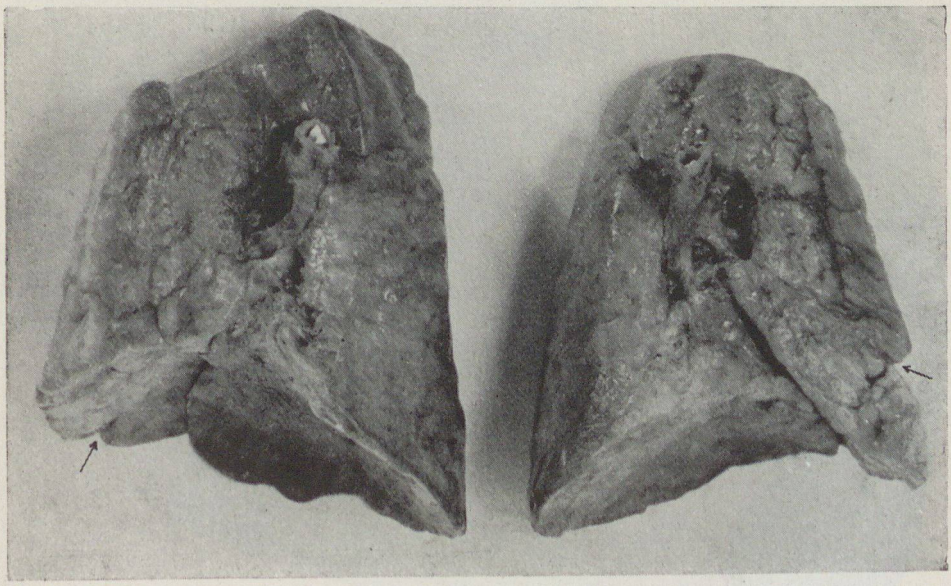

és középső lebeny közötti rés. Számfeletti pleuralis incisura van a jobb segmentum sternocordiale és mammarium, valamint a két segmentum lingulare között (l. a nyilakat).

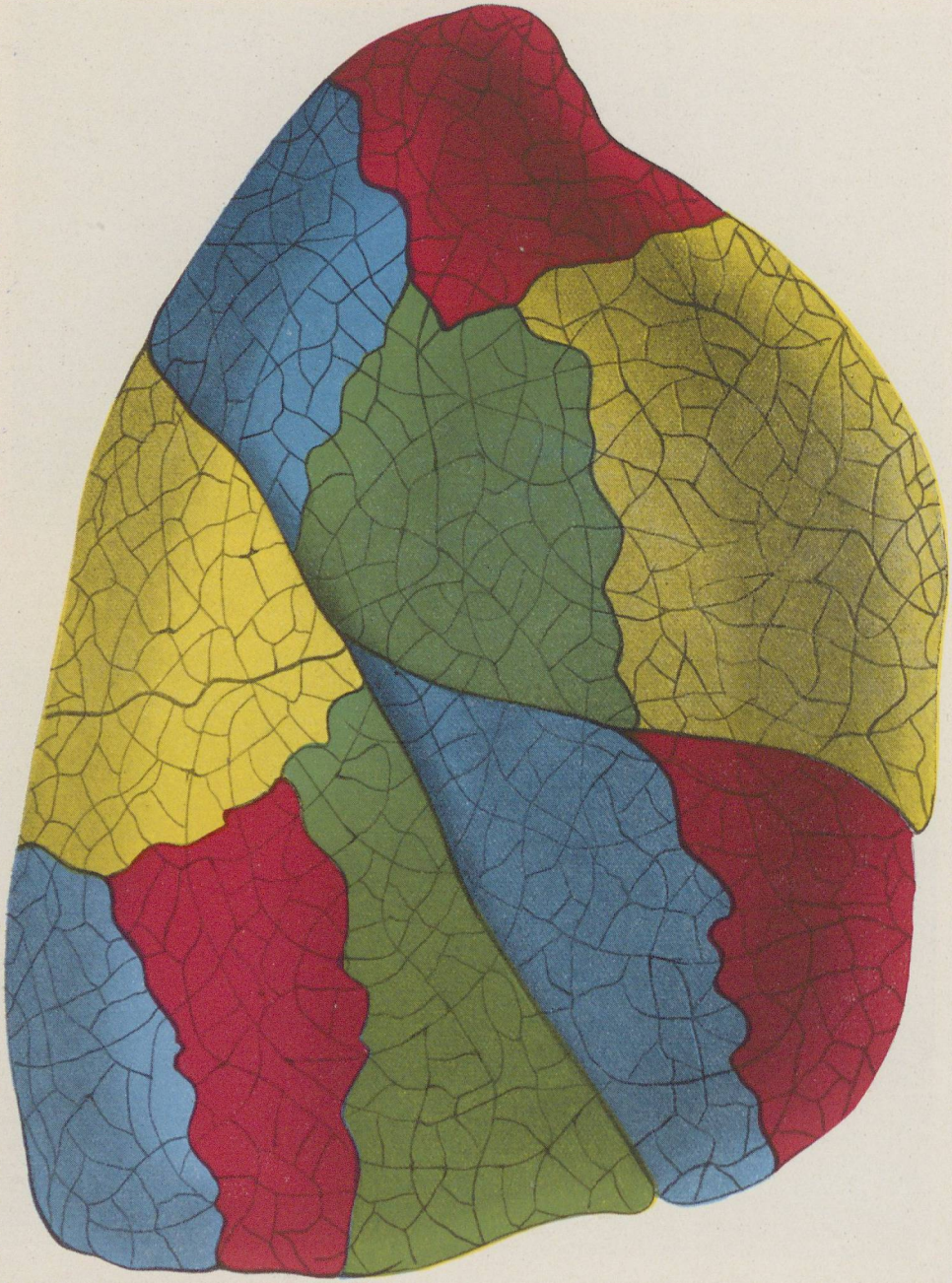

71. ábra. Jobbtüdő jobboldalról nézve. Piros a segmentum apicale anterius, a segmentum sternocardiale és a segmentum basale laterale. Zöld a segmentum axillare és a segmentum basale anterius. Kék a segmentum apicale posterius, a segmentum mammarium és a segmentum basale posterius. Sárga a segmentum pectorale és a két segmentum dorsale.

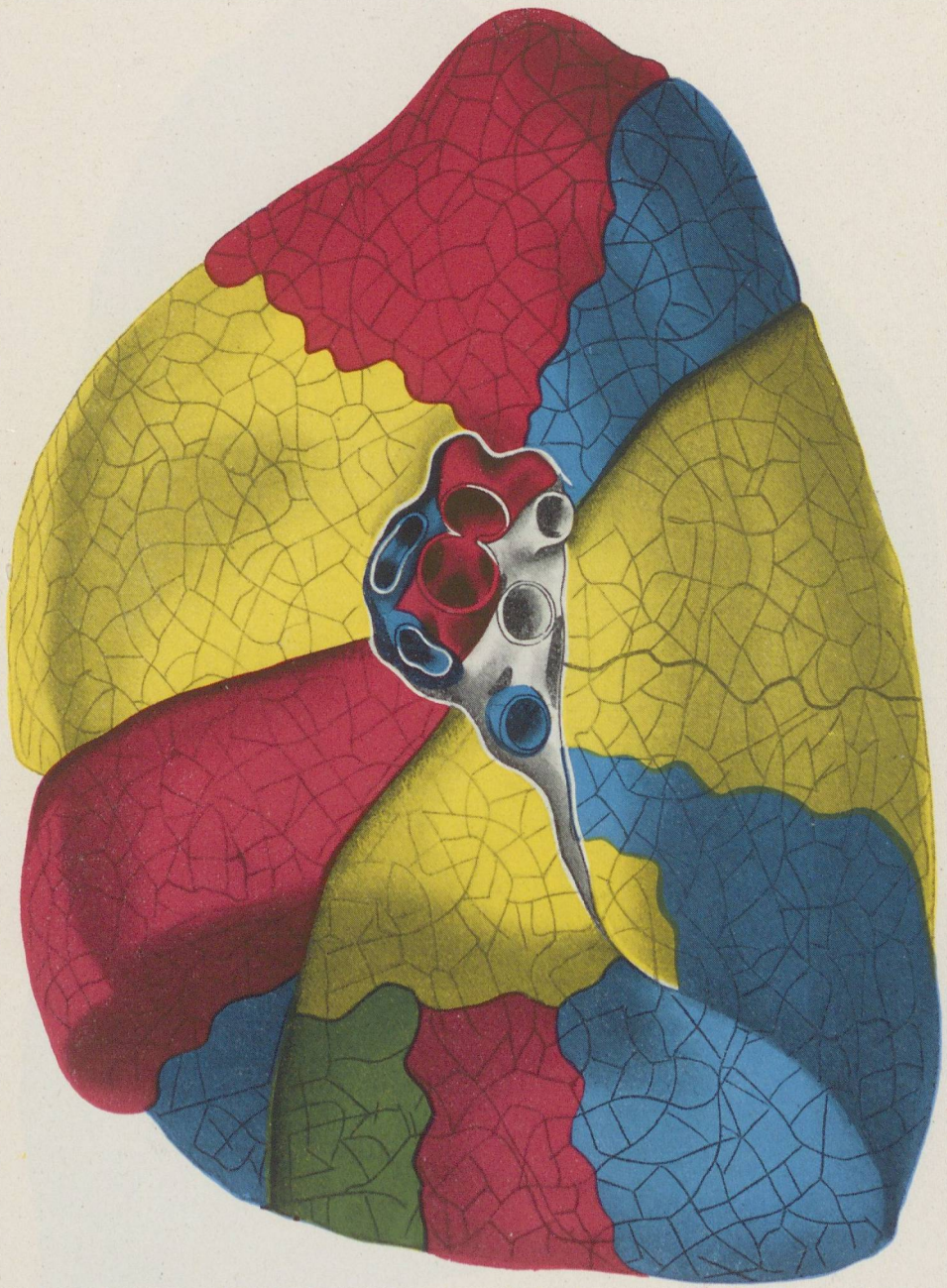

72. ábra. Jobbtüdő a hilus felől nézve. Piros a segmentum apicale anterius, a segmentum sternocardiale és a segmentum basale laterale. Zöld a segmentum basale anterius. Kék a segmentum apicale posterius, a segmentum mammarium és a segmentum basale posterius. Sárga a segmentum pectorale, a két segmentum dorsale és a segmentum basale mediale. Az arteriák piros-, a venák kékszínűek.

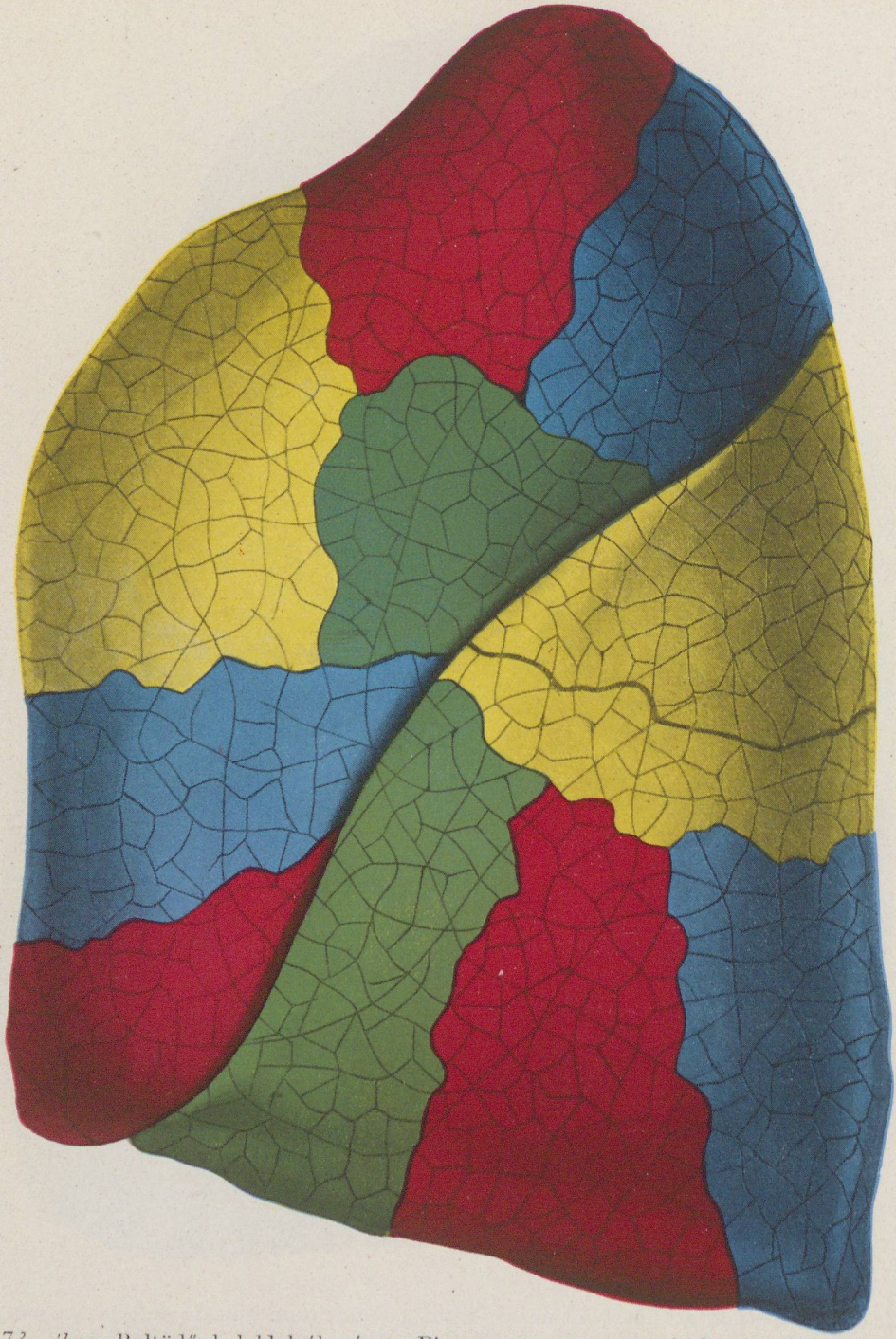

73. ábra. Baltüdő baloldalról nézve. Piros a segmentum apicale anterius, a segmentum lingulare inferius és a segmentum basale laterale. Zöld a segmentum axillare és a segmentum basale anterius. Kék a segmentum apicale posterius, a segmentum lingulare superius és a segmentum basale posterius. Sárga a segmentum pectorale és a két segmentum dorsale.

74. ábra. Baltüdő a hilus felől nézve. Piros a segmentum apicale anterius, a segmentum lingulare inferius és a segmentum basale laterale. Zöld a segmentum basale anterius. Kék a segmentum apicale posterius, a segmentum lingulare superius és a segmentum basale posterius. Sárga a segmentum pectorale, a két segmentum dorsale és a segmentum basale mediale. Pirosszínű az arteria, kékek a venák.

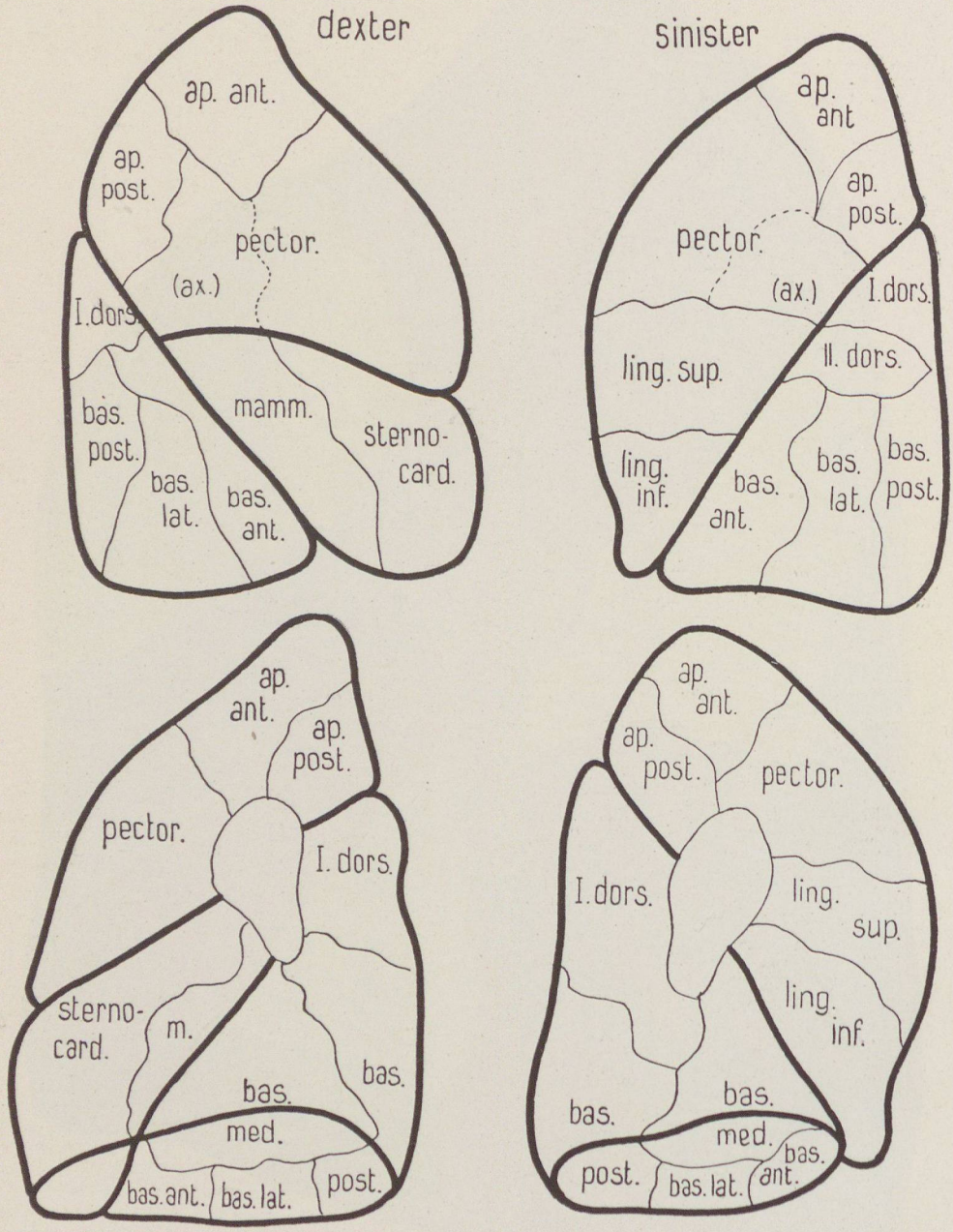

75. ábra. A segmentumok elrendeződésének egyik változata. Szerző corrosiós készítményének elemzése alapján készült. A készítményen a hörgők in situ a legfinomabb ágakig, helyenként az alveolusokig meg voltak töltve. Az axillaris ágak mindkét oldalon a pectoralis hörgőből eredtek. A jobb mammaris segmentum a cardialis felszínig terjedt. Csak baloldalon találtam II. dorsalis ágat és az csak a külső és részben a hátsó felszínig bocsátotta ágait. A belső felszínen a segmentum dorsale I. igen mélyre terjedt és elérte a segmentum basale medialét is.

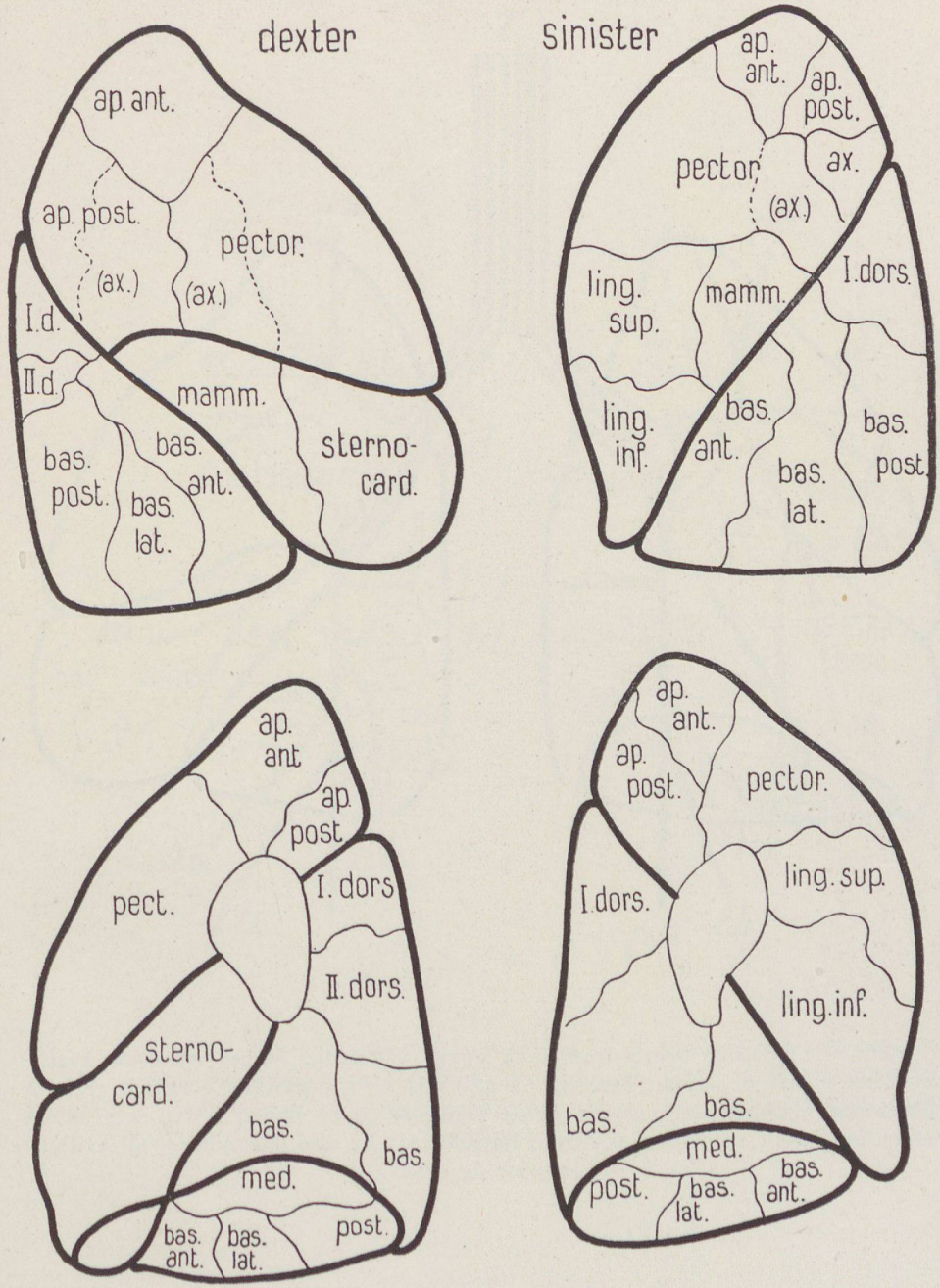

76. ábra. A segmentumok elrendeződésének egyik változata. Szerző corrosiós készítményének elemzése alapján készült. A készítményeken a hörgők a legfinomabb ágakig voltak megtöltve. A jobb felső lebenyben két axillaris ág szerepel: egyik a pectoralis, másik az apicalis posterior hörgőből. A bal csonkalebenyben az egyik axillaris ág az apicalis törzsből ered, a másik a pectoralis hörgő ága. A lingularis hörgő előbb mammaris ágat bocsát ki és csak azután oszlik felső és alsó ágra.

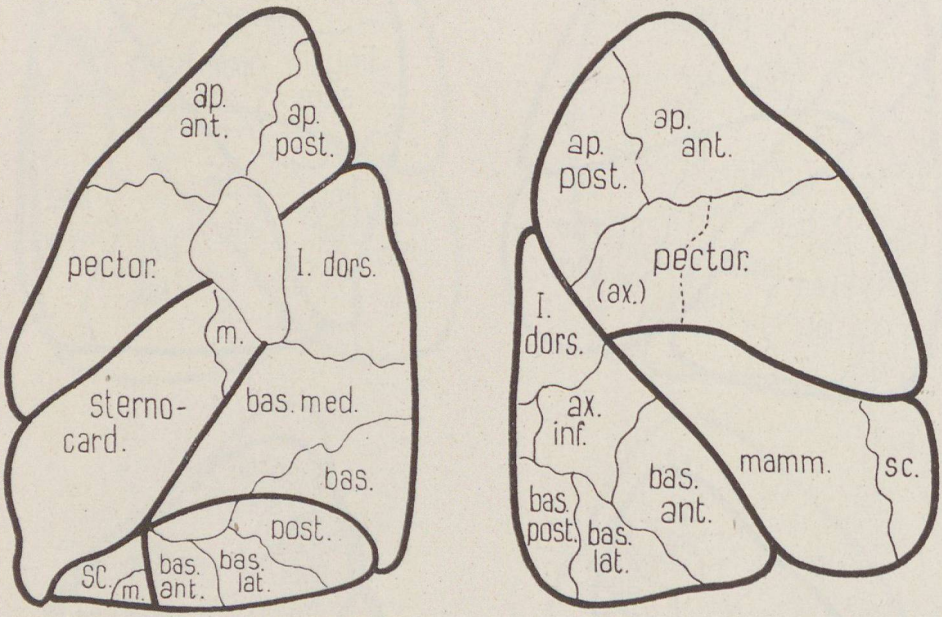

77. ábra. A jobbtüdő segmentumainak egyik változata. Szerző corrosiós készítményének elemzése alapján készült. Az axillaris ág a pectoralis hörgőből ered. A segmentum mammarium mind a belső, mind az alapi részen a felszínig ér. A segmentum basale mediale szokatlanul hátraterjed. Az alsó lebenyhörgőből axillaris inferior ág ered.

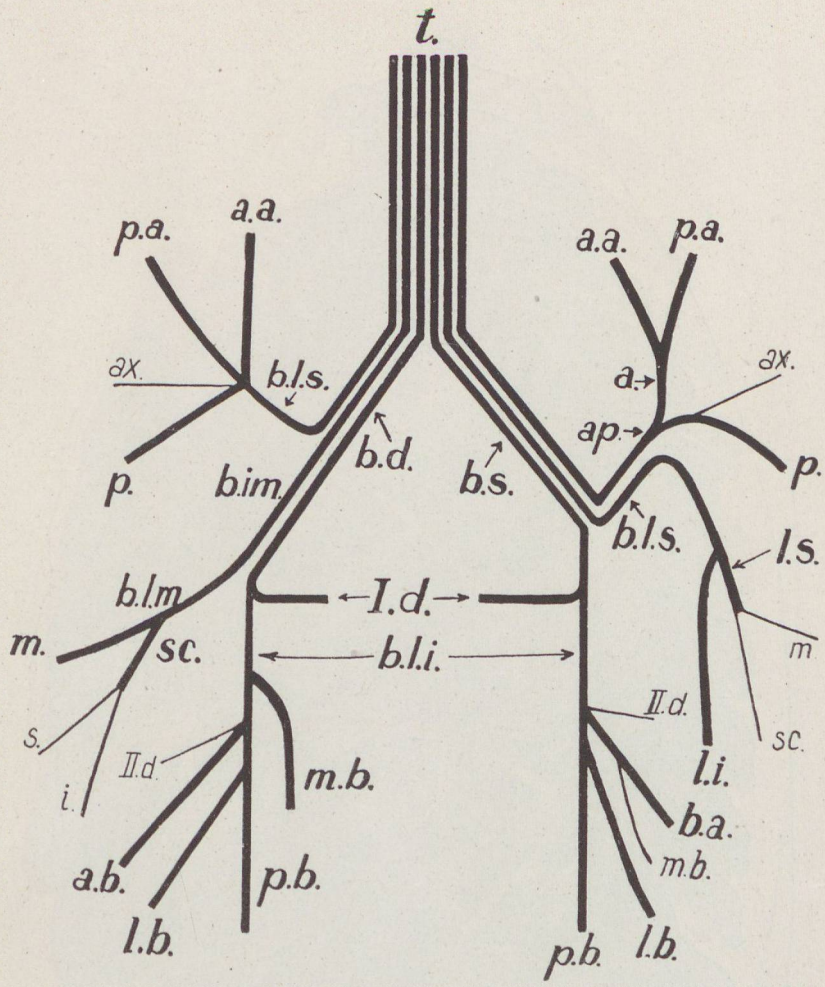

78. ábra. A rajz a két tüdő egyezését domborítja ki. A tracheát ábrázoló hat vonal a jobb és bal főhörgőnek megfelelően három-három ágra oszlik. Szimmetrikus vonalak vezetnek az egyező tüdőrészekhez. Az egyező vonalak ugyanolyan ágakra oszlanak.

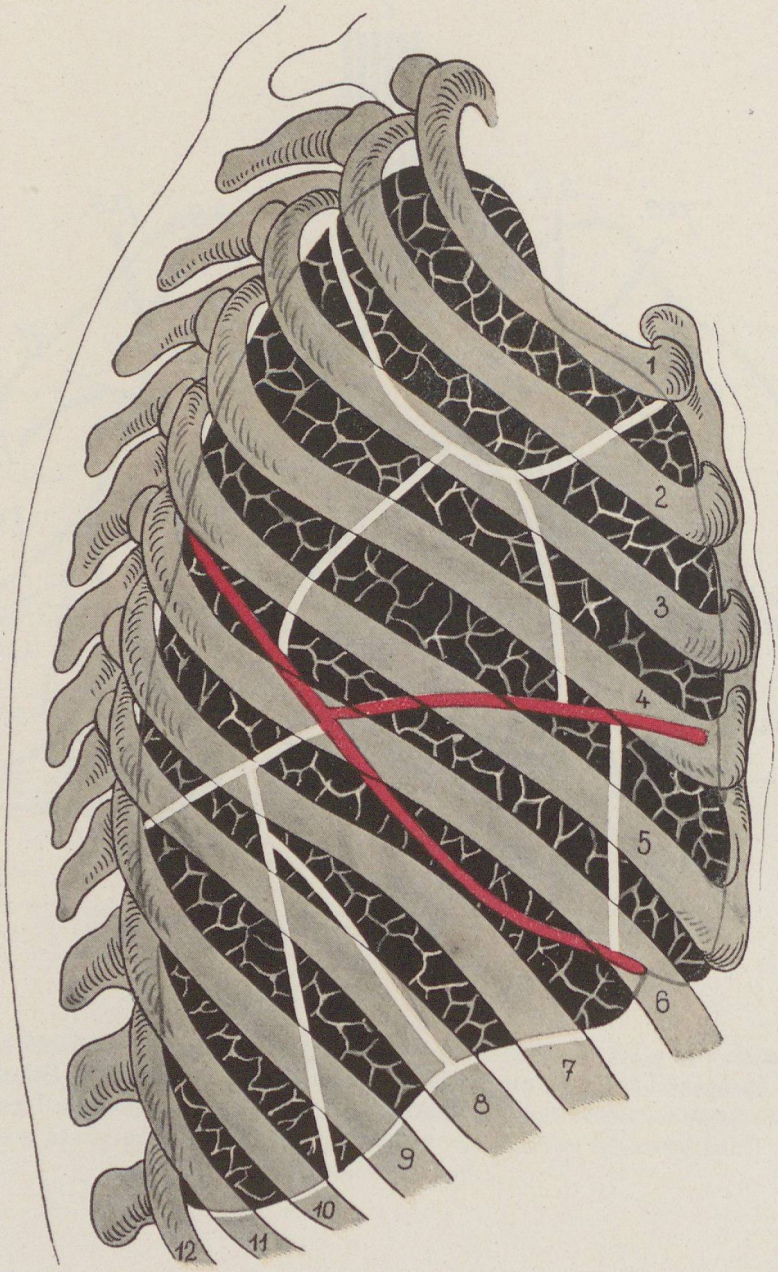

79. ábra. Jobbtüdő oldalról nézve. A kép a segmentumoknak a bordákhoz való viszonyát mutatja. Alkalmas annak a megállapítására, hogy az egyes segmentumokat (pl. tüdőtályog megnyitása alkalmával) hol kell megközelíteni. (*Brock* (8) ábrájának felhasználásával készült.)

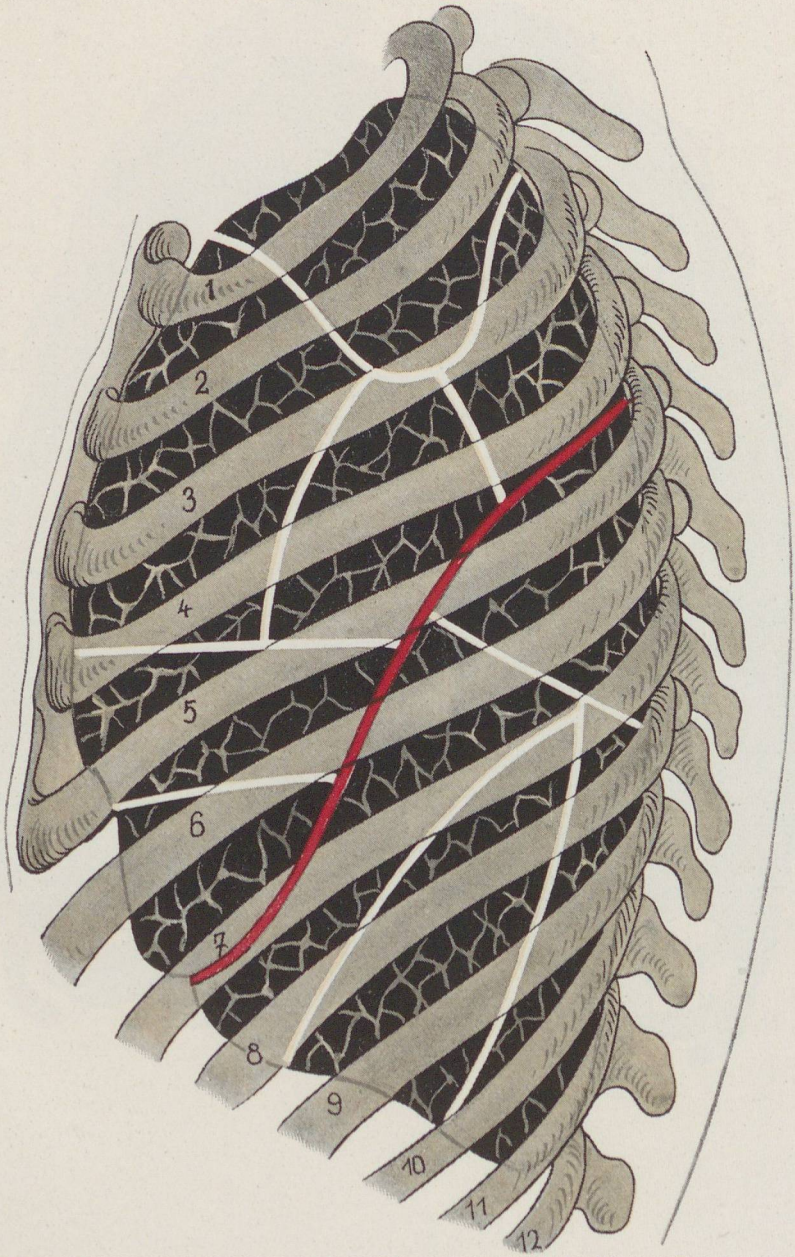

80. ábra. Baltüdő oldalról nézve. Segmentumok viszonya a bordákhoz. (*Brock* (8) ábrájának felhasználásával készült.)

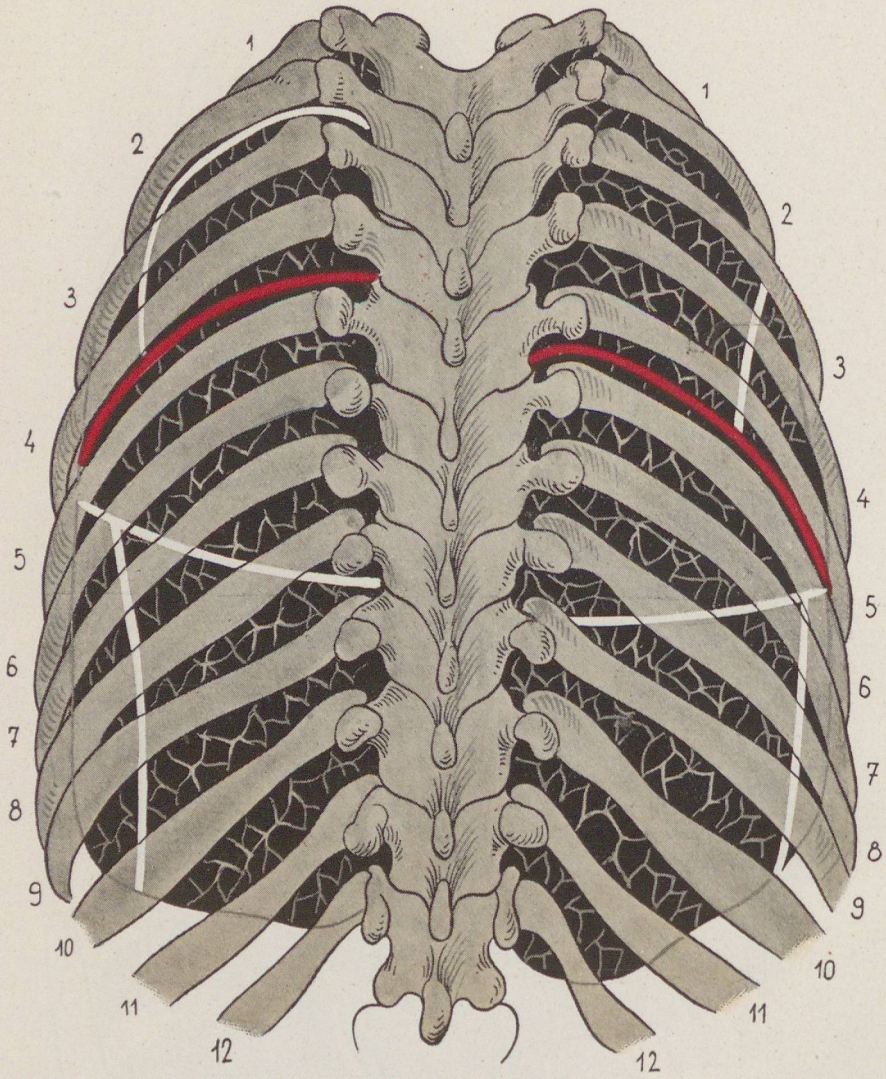

81. ábra. A két tüdő hátulról nézve. A segmentumok viszonya a bordákhoz. (*Brock* (8) ábrájának felhasználásával készült.)

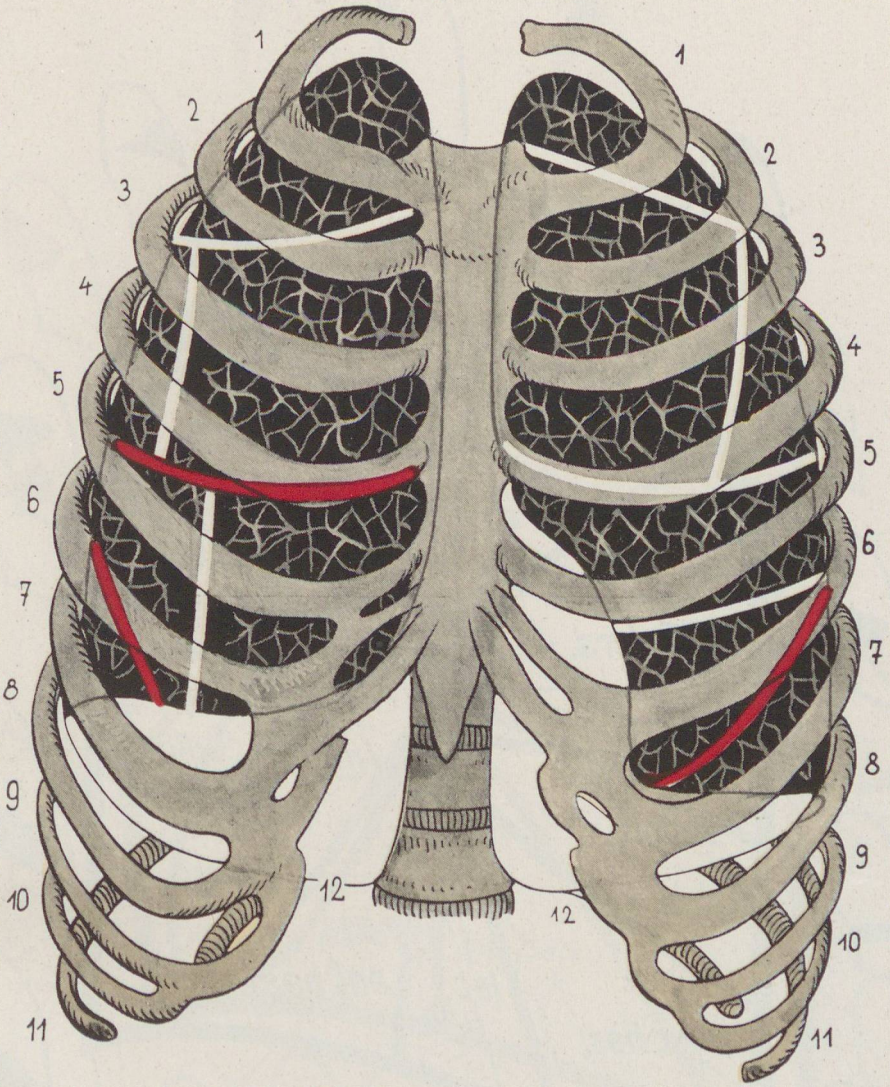

82. ábra. A két tüdő elülről nézve. A segmentumok viszonya a bordákhoz.

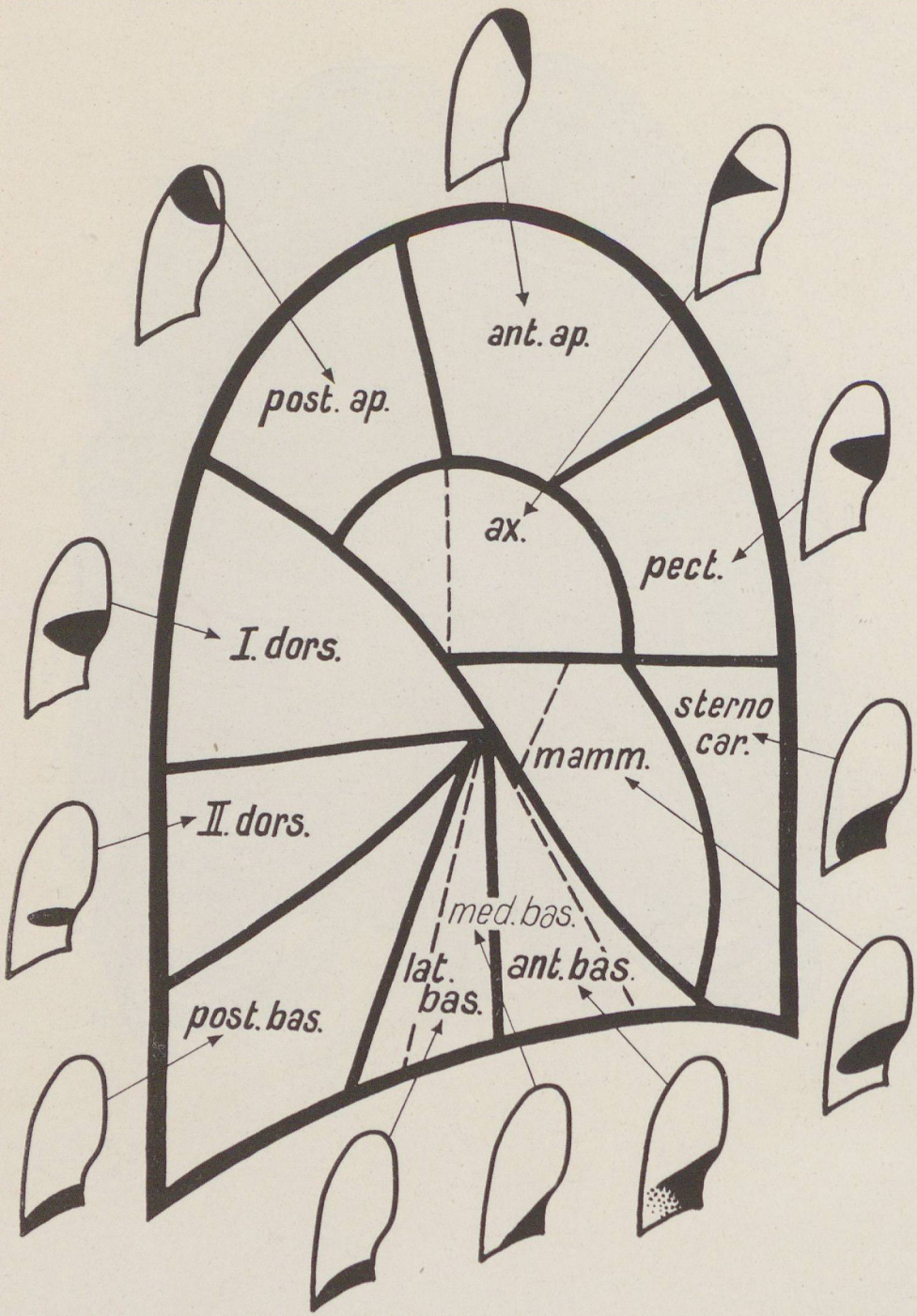

83. ábra. Vázlatos ábra a segmentumok röntgenképének olvasásához. Balra a jobbtüdő, jobbra a baltüdő. A nagy központi ábra az oldalsó felvételek, a körben lévő kis ábrák az antero-posterior felvételek képét mutatják. Az összetartozó képeket nyilak kötik össze egymással. A két felvételen megjelenő árnyékok összehangolásával talál-

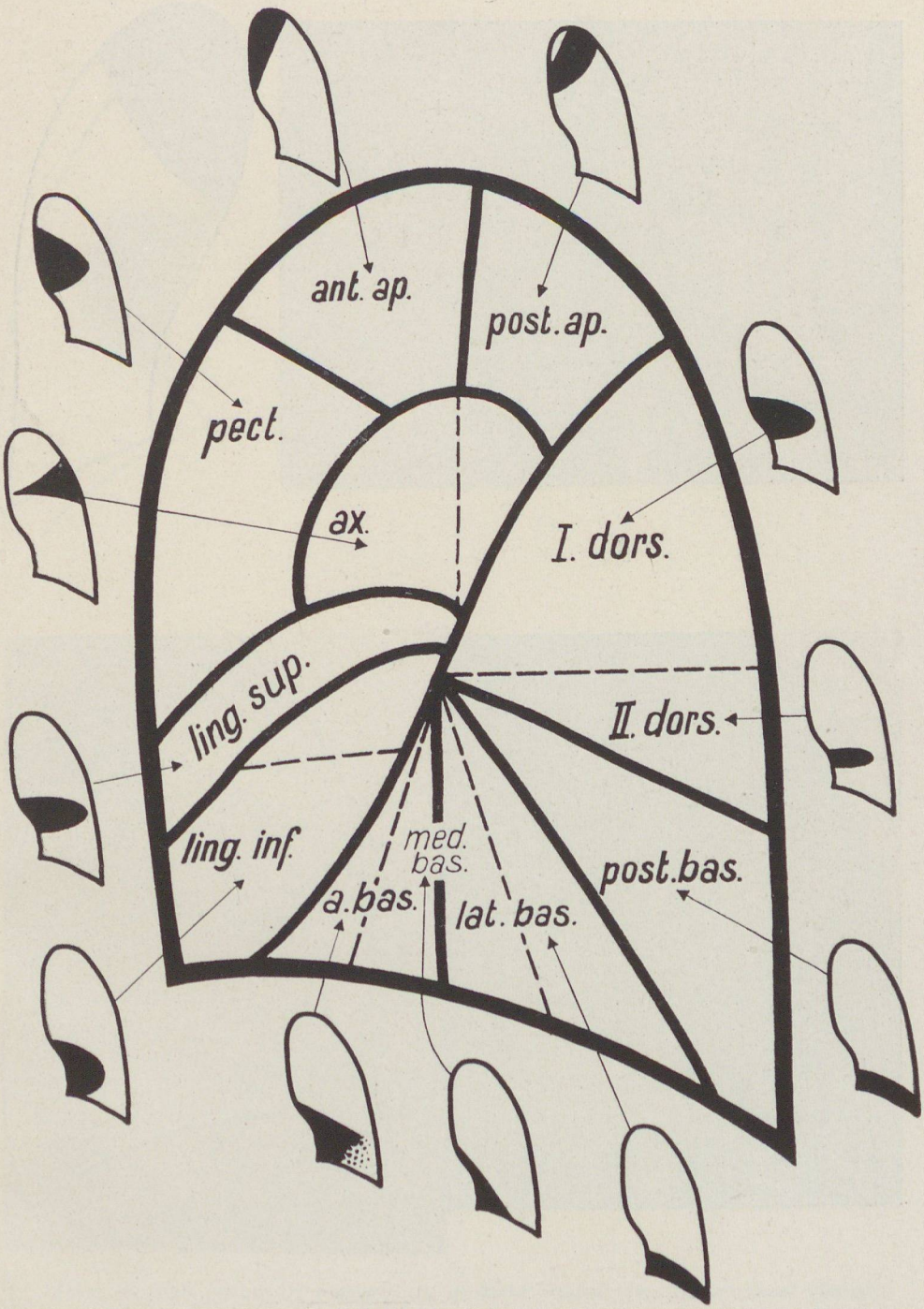

juk meg a segmentum helyét a térben (három dimenzióban), vagy ebből az összehangolásból tudjuk megállapítani, hogy árnyékuk segmentalis alakú és elhelyezkedésű-e? Meg kell jegyeznünk azonban, hogy a vázlatos rajz nem mutathatja meg minden változatban a segmentum pontos alakját a röntgenképen.

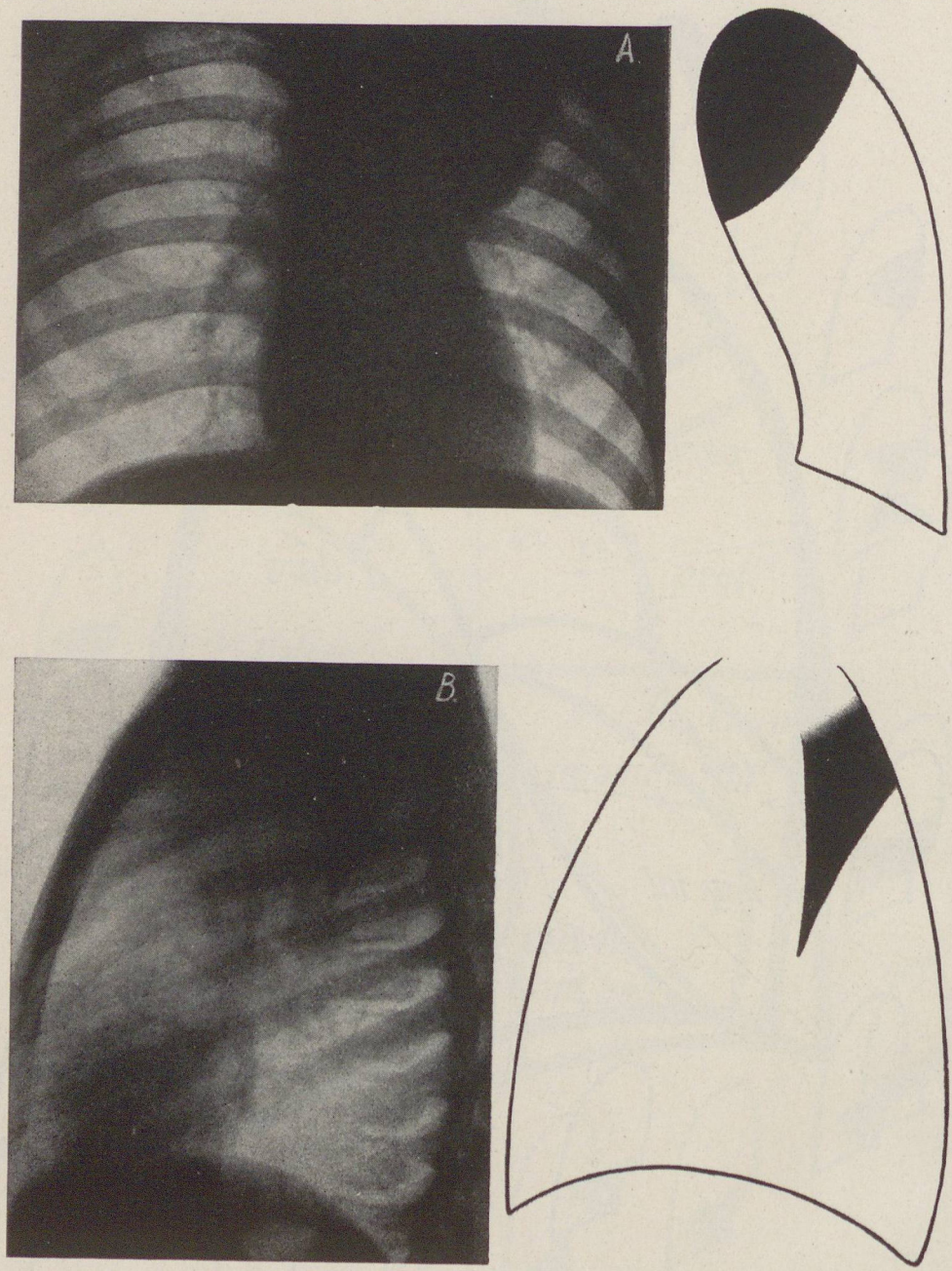

84. ábra. A bal apicalis posterior segmentum atelektasiájának (epituberculosis) képe. *A* anteroposterior, *B* oldalsó felvétel, 8 éves leánygyermek.

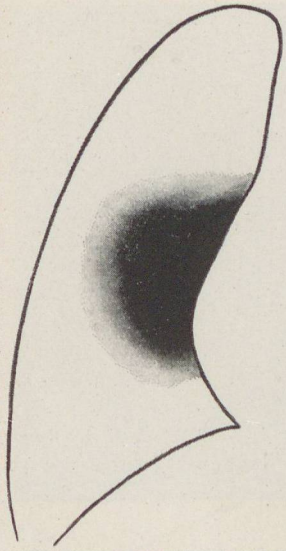

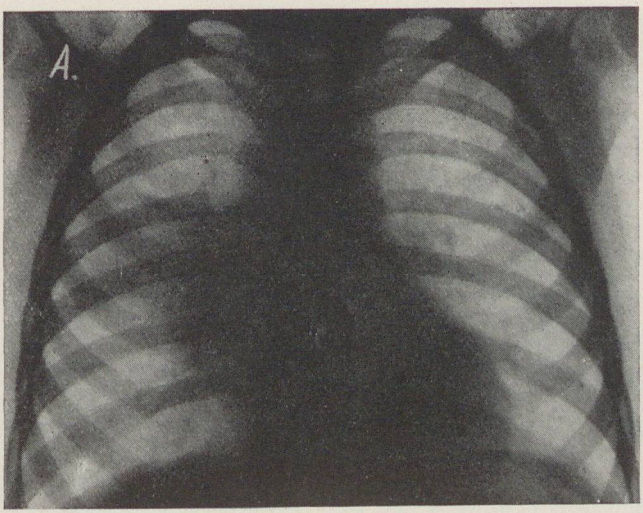

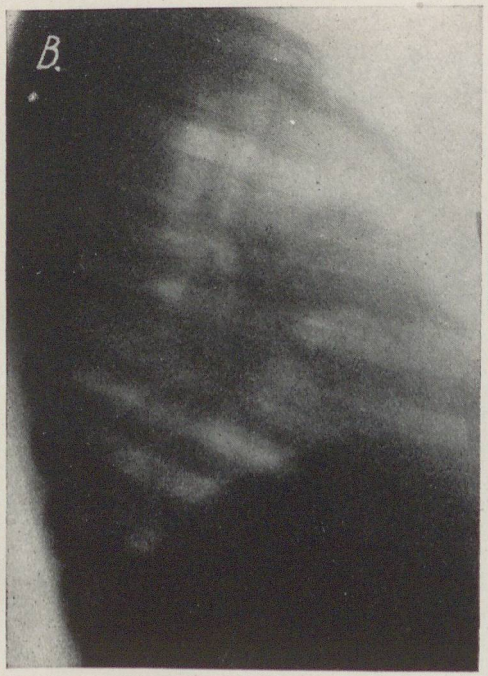

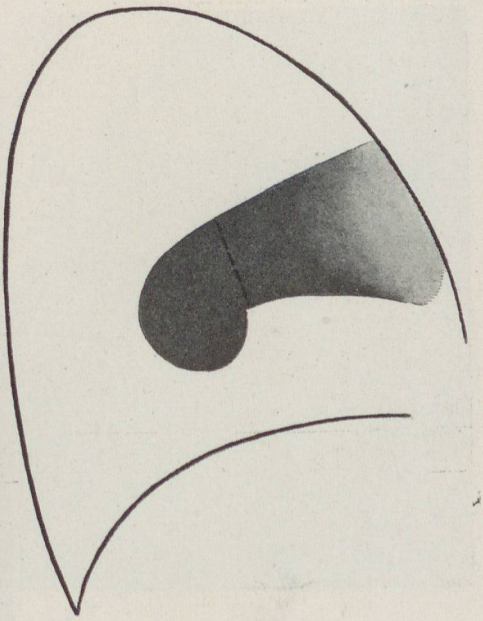

85. ábra. A jobb pectoralis segmentum atelektasiájának (epituberculosis) röntgenképe. A hilusban nyirokcsomó-árnyék. *A* anteroposterior, *B* oldalsó felvétel, 3 éves fiúgyermek. *Görgényi-Göttche* gyüjteményéből. Vesd össze a 91. és 95. ábrákkal, mindegyik anteroposterior felvételen ugyanazt a *Sluka*-féle háromszöget látjuk és csak oldalsó felvételen lehet eldönteni, hogy mind más és más segmentum árnyéka.

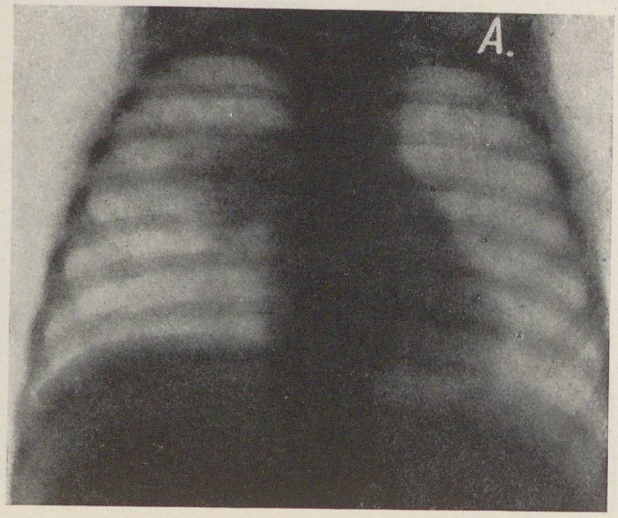

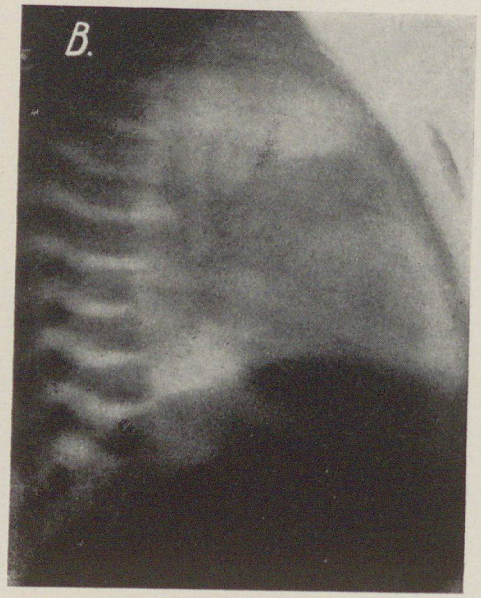



86. ábra. A jobb segmentum pectorale atelektasiájának (epituberculosis) röntgenképe. *A* anteroposterior, *B* oldalsó felvétel. 9 hónapos leánygyermek. *Görgényi-Göttche* gyűjteményéből.

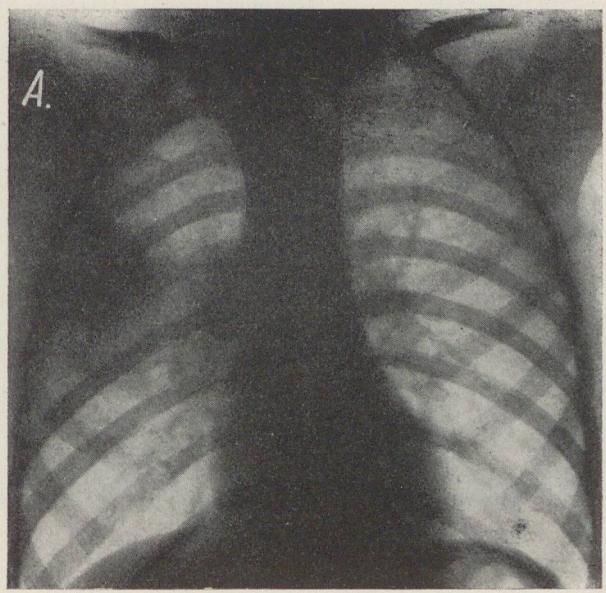

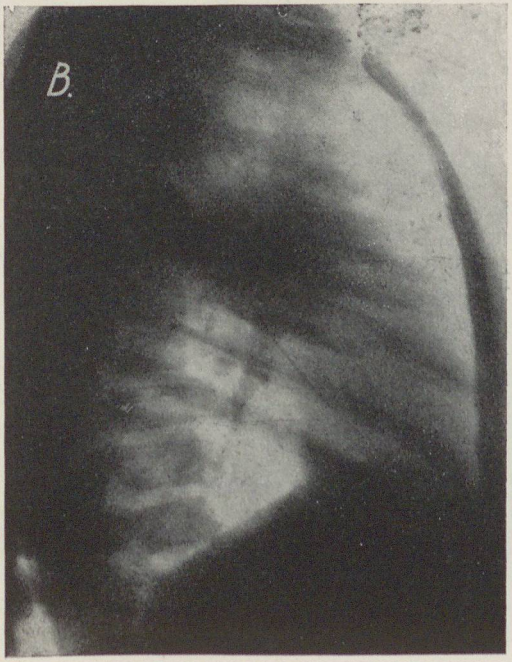

87. ábra. A jobb segmentum axillare atelektasiájának (epituberculosis) röntgenképe. *A* anteroposterior, *B* oldalsó felvétel, 4 éves fiúgyermek, *Görgényi-Göttche* gyüjteményéből.

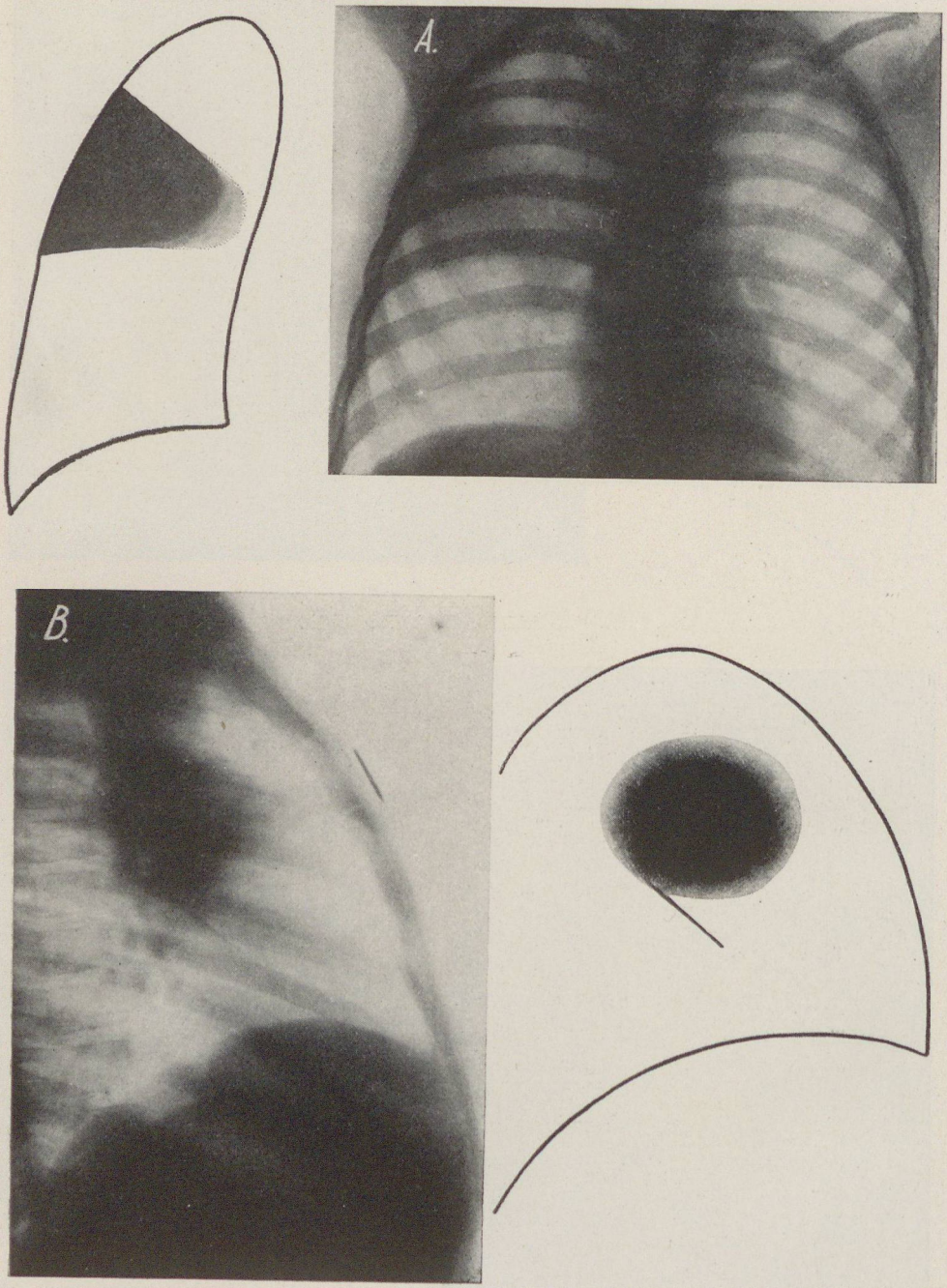

88. ábra. A jobb axillaris segmentum atelektasiájának (epituberculosis) röntgenképe. *A* anteroposterior, *B* oldalsó felvétel. *Görgényi-Göttche* gyüjteményéből.

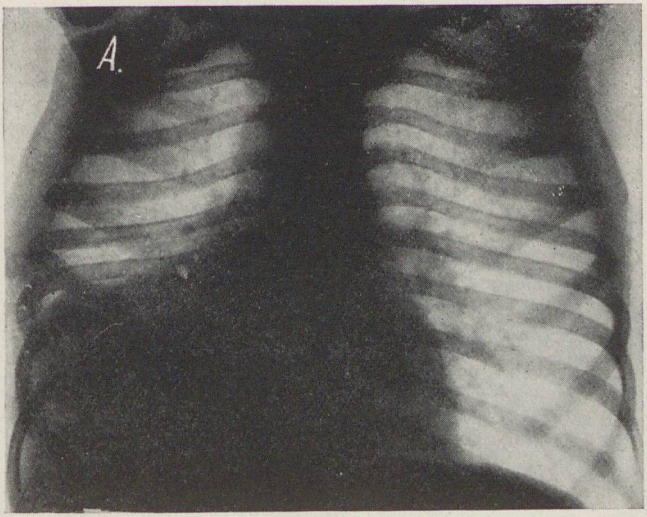

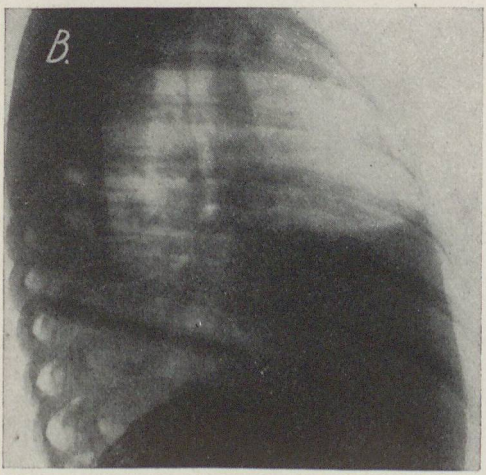



89. ábra. Az egész középső lebeny sajtos pneumoniájának röntgenképe, 8 éves fiú. Vesd össze a 90. ábra röntgenképein levő atelektasiával. *A* anteroposterior, *B* oldalsó felvétel.

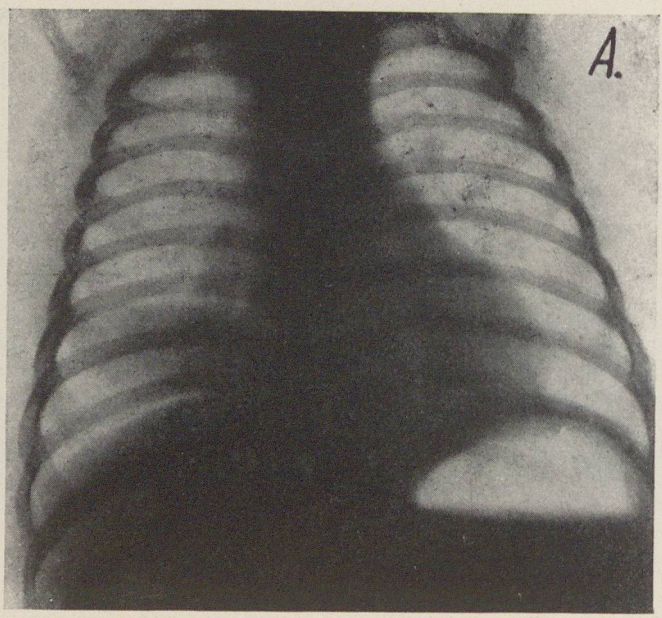

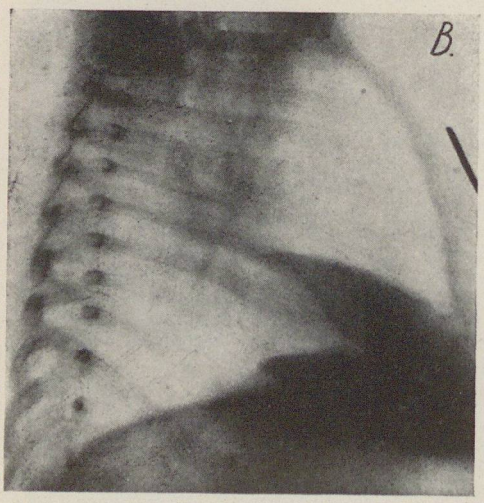



90. ábra. A jobb középső lebeny atelektasiájának (epituberculosis) röntgenképe. *A* anteroposterior, *B* oldalsó felvétel. Vesd össze a 89. és a 91. ábrával. Elsővel összehasonlítva megállapítható a lebeny megkisebbedése. A másodikkal való összehasonlításban láthatjuk, hogy annak árnyéka nem éri el a mellső mellkasfalat, ez az árnyék viszont eléri. Ezért ez nem mammaris segmentum-árnyék. Ha viszont sternocordialis árnyék volna, akkor az árnyék hegye le volna csapva. Azért lebenyatelektasia képe, mert nincsen lecsapva az árnyék hátsó hegye (mint sternocardialis atelektásiánál) és mert eléri az elülső mellkasfalat (ellentétben a mammaris atelektasiával). Boncolással igazolt eset, 6 hónapos fiú. *Görgényi-Göttche* gyűjteményéből.



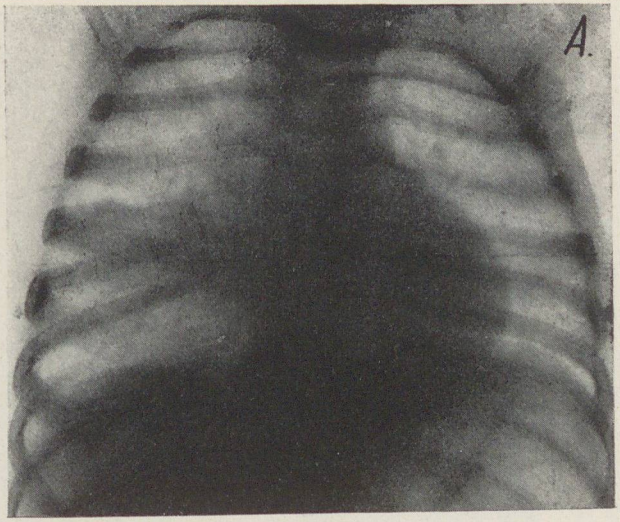

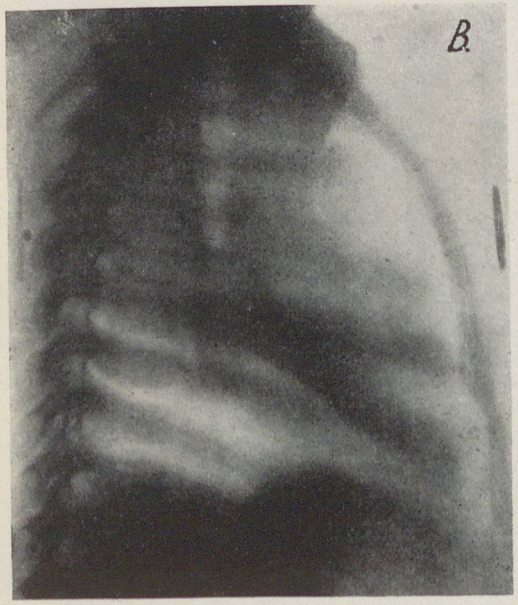



91. ábra. A jobb segmentum mammarium atelektasiájának (epituberculosis) röntgenképe. *A* anteroposterior, *B* oldalsó felvétel. 17 hónapos fiú. A mammaris atelektasiára jellemző, hogy (ellentétben a sternocardialis atelektasiával) hátsó hegye van és nem éri el az elülső mellkasfalat. (Vesd össze a 89. és 90. ábrával.) *Görgényi-Göttche* gyüjteményéből.

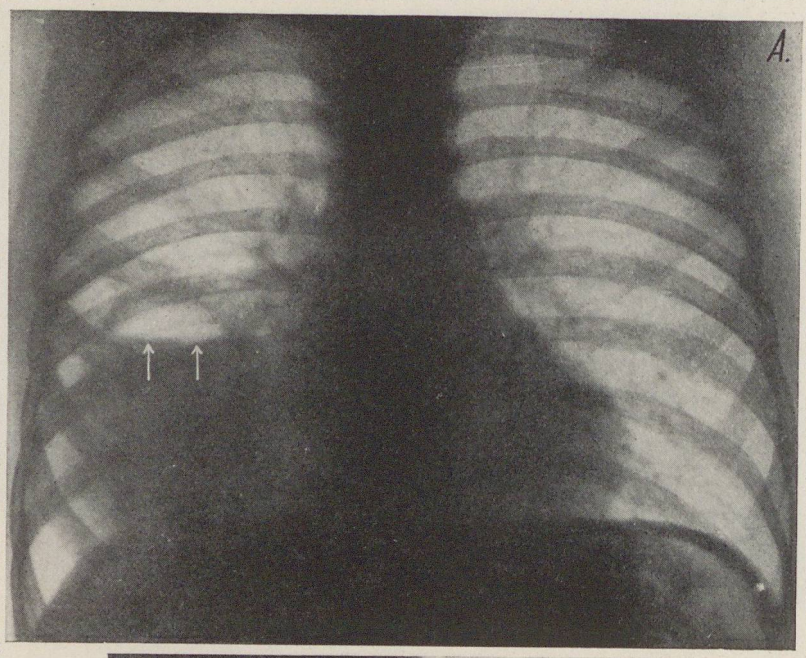

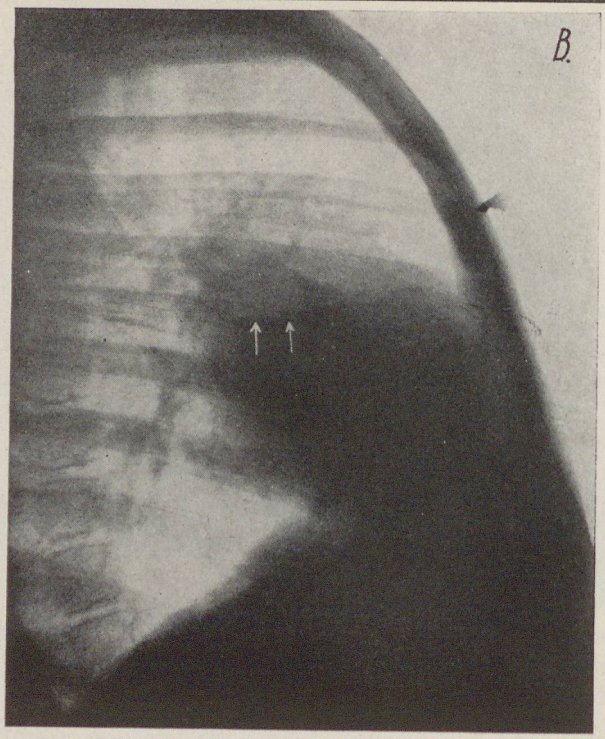

92. ábra. A jobb segmentum mammariumban levő tályog röntgenképe. *A* anteroposterior, *B* oldalsó felvétel. Mindkét felvételen jellemző „füleskosár-árnyékot" látunk. A nyilak a folyadékfelszínt mutatják. 5 éves leánygyermek.

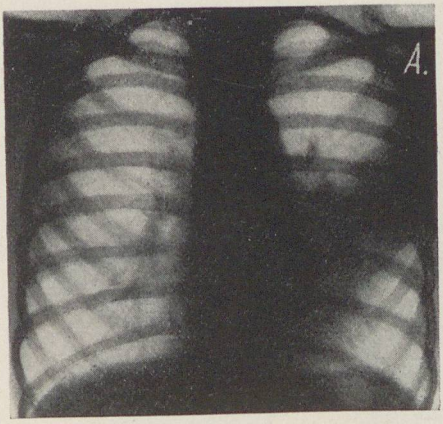



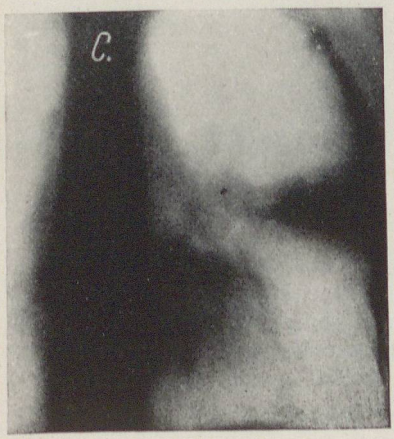

93. ábra. A bal lingula atelektasiájának (epituberculosis) röntgenképe. *A* anteroposterior, *B* oldalsó felvétel, *C* tomogramm. Oldalsó felvételen az árnyék hátsó végét nyirokcsomó-árnyék kerekíti le. A tomogrammon *(C)* a lingularis hörgőt roncsoló két nyirokcsomó árnyéka látszik. 11 éves fiú. *Görgényi-Göttche* gyűjteményéből.

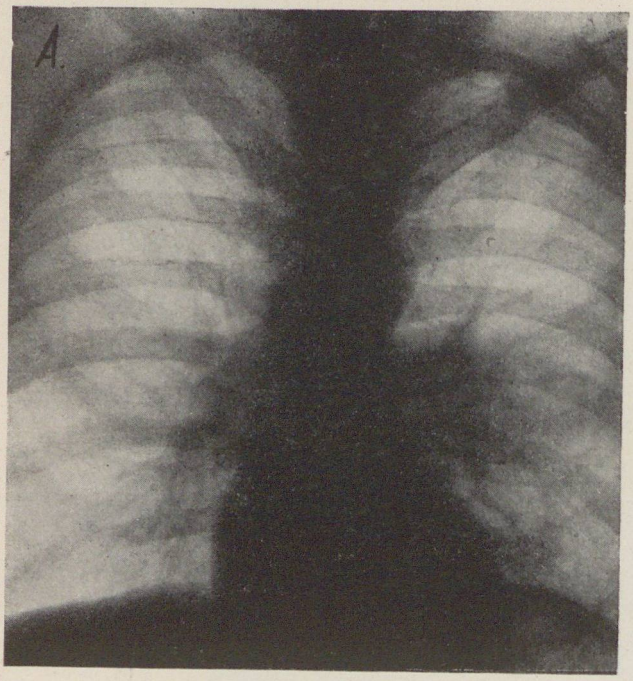

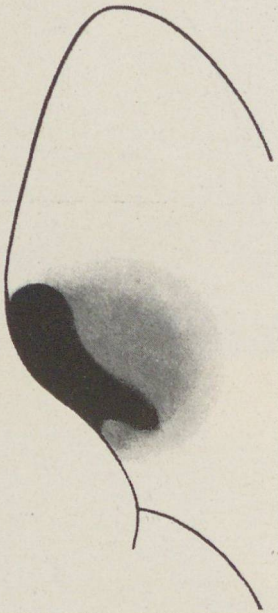

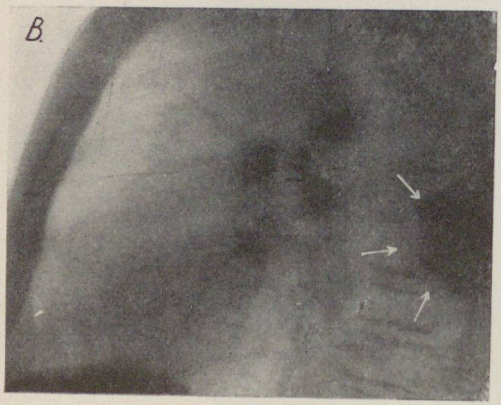

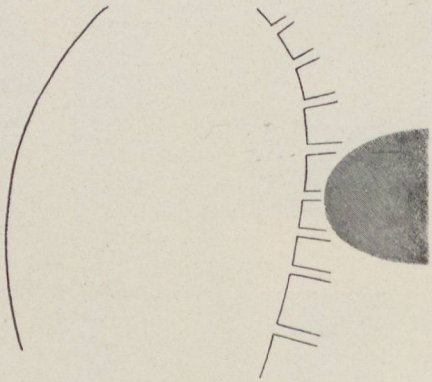

94. ábra. A bal segmentum dorsale I. tályogjának röntgenképe. *A* anteroposterior, *B* oldalsó felvétel. 45 éves férfi. A budapesti II. sz. belklinika anyagából. Még nincsen beolvadás, ezért nincsen meg a jellemző „füleskosár-árnyék". Tumorra volt gyanú, de jellemző elhelyezkedése miatt tályogra kellett gondolni. A beszűrődés rövid idő alatt be is olvadt, kiürült és a beteg meggyógyult.

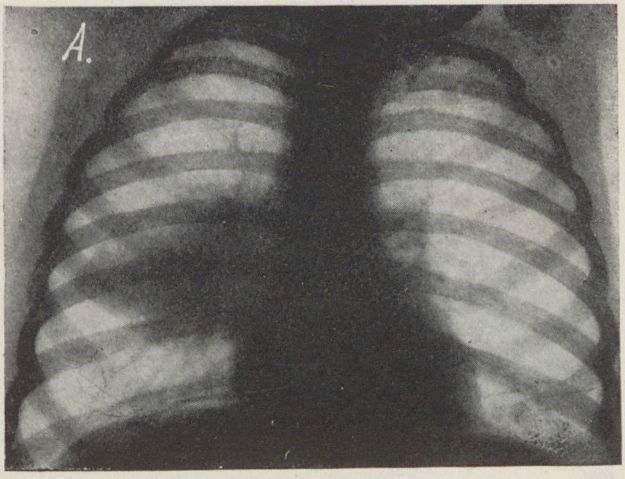

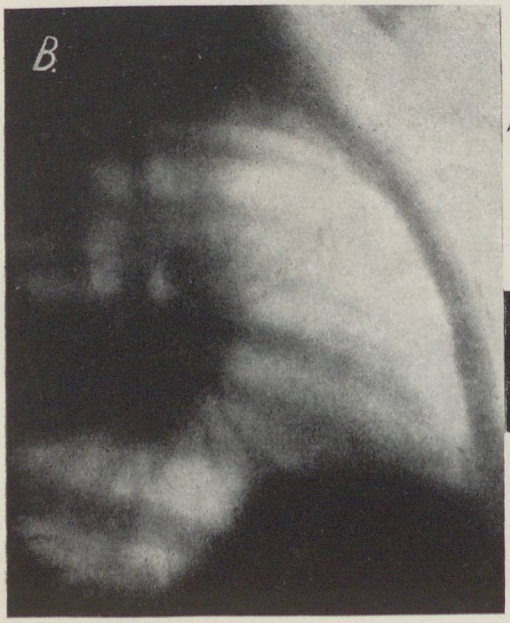



95. ábra. A jobb I. dorsalis segmentum atelektasiájának (epituberculosis) röntgenképe. *A* anteroposterior, *B* oldalsó felvétel. Vesd össze a 85. és a 91. ábrával. Anteroposterior felvételen mindegyik esetben ugyanazt a *Sluka*-féle háromszöget, oldalsó felvételen viszont más és más segmentum árnyékát látjuk. Megkülönböztetésre tehát elsősorban az oldalsó felvétel alkalmas. 8 éves leánygyermek. *Görgényi-Göttche* gyüjteményéből.

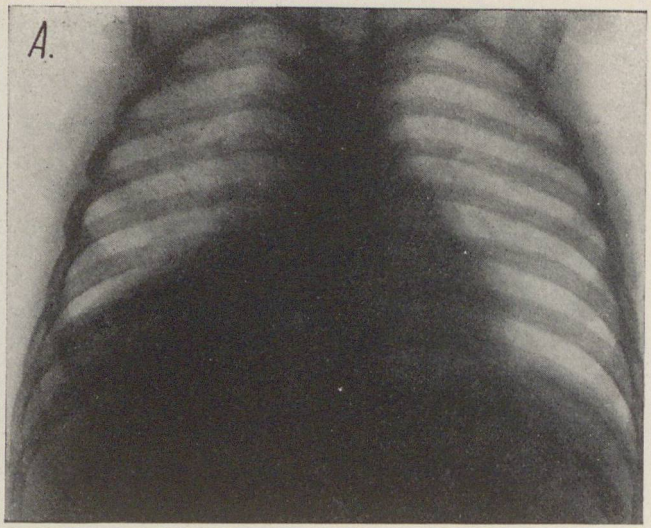

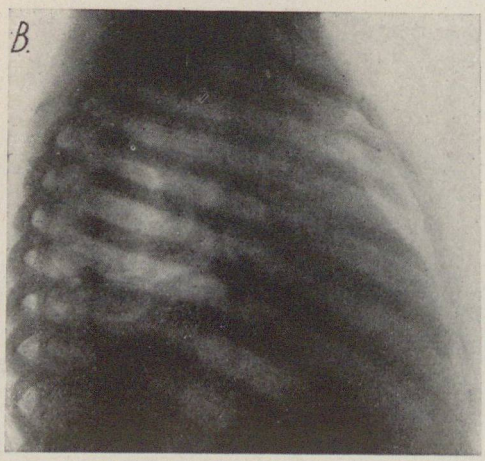



96. ábra. A jobb alsó lebenyben az egész basalis rész atelektasiájának (epituberculosis) röntgenképe. *A* anteroposterior, *B* oldalsó felvétel. Oldalsó felvételen hiányzik az alsó lebeny csúcsának (a segmentum dorsale I.-nak) jellemző árnyéka. 2 és fél éves fiúgyermek.

97. ábra. Lipiodologramm. A középső lebeny két hörgője el van záródva. A középső lebeny atelektasiás. Tumorgyanú miatt végeztük a bronchoskopiát és a bronchographiát. A középső lebenybe vezetett katheteren át, álló helyzetben fecskendeztük be a lipiodolt, mely a középső lebenyhörgőből a segmentum basale medialéba folyt és csak azt töltötte meg. *A* anteroposterior, *B* oldalsó felvétel.

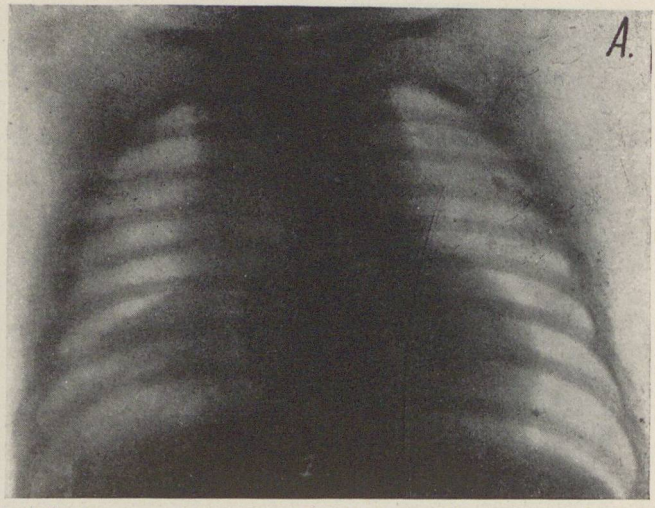

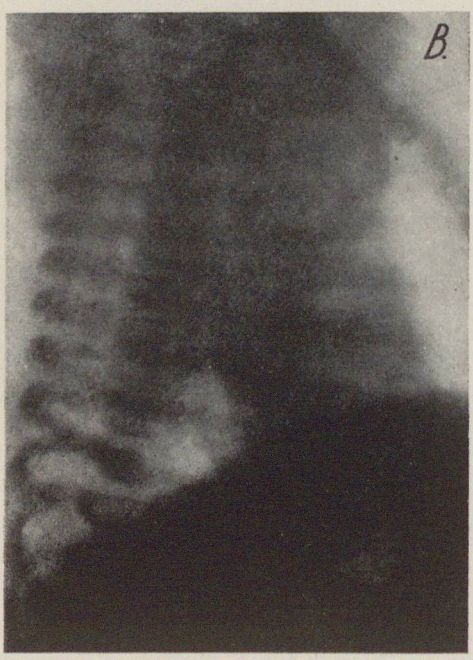

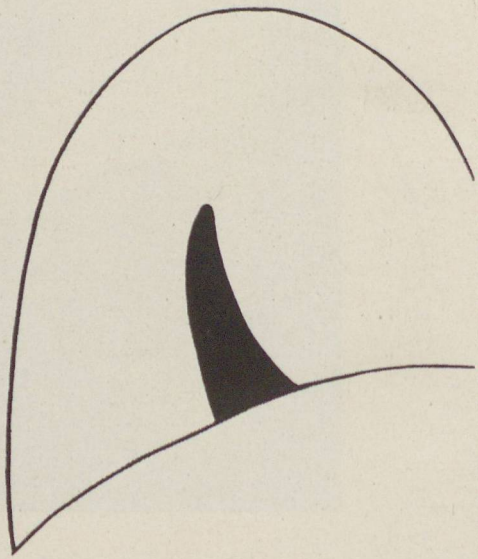

98. ábra. A jobb segmentum basale anterius atelektasiájának (epituberculosis) röntgenképe. *A* anteroposterior, *B* oldalsó felvétel. 4 éves leánygyermek. *Görgényi-Göttche* gyüjteményéből.

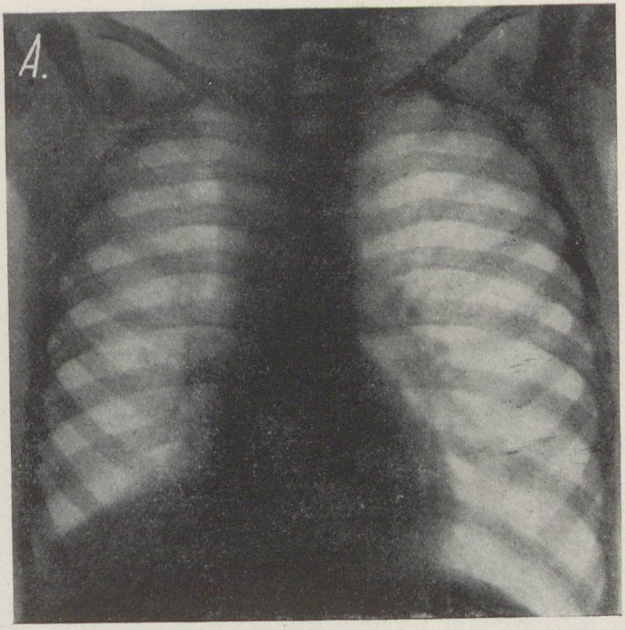

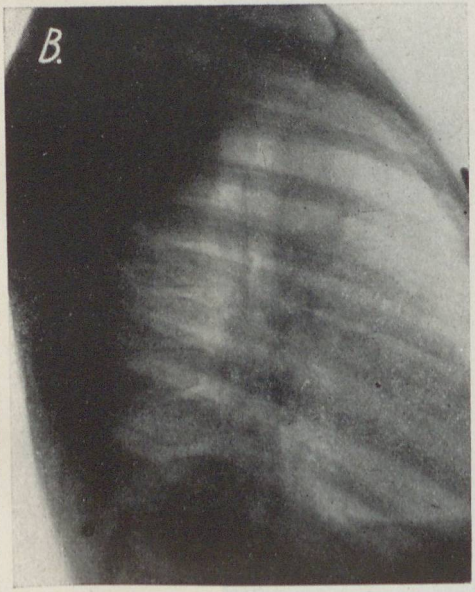

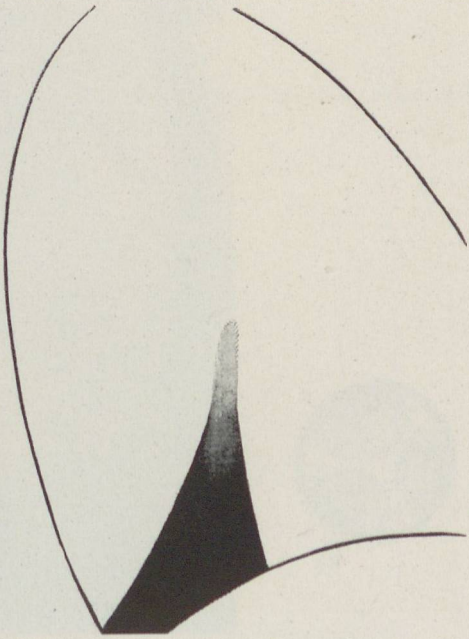

99. ábra. A jobb segmentum basale posterius atelektasiájának (epituberculosis) röntgenképe. *A* anteroposterior, *B* oldalsó felvétel. 3 és fél éves fiúgyermek. *Görgényi-Göttche* gyüjteményéből.

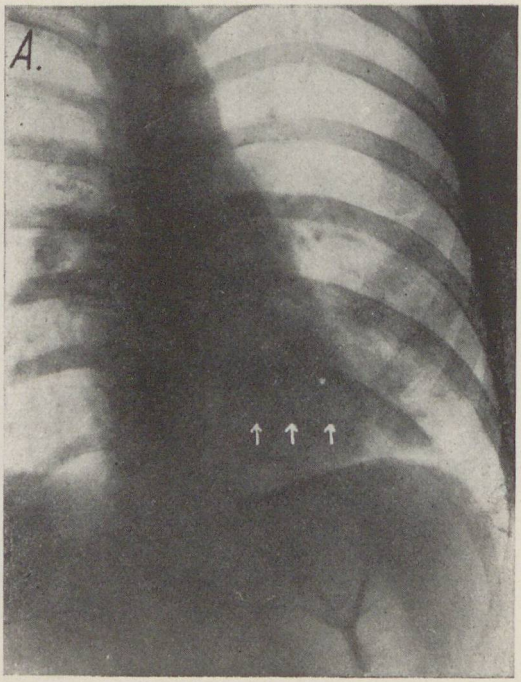

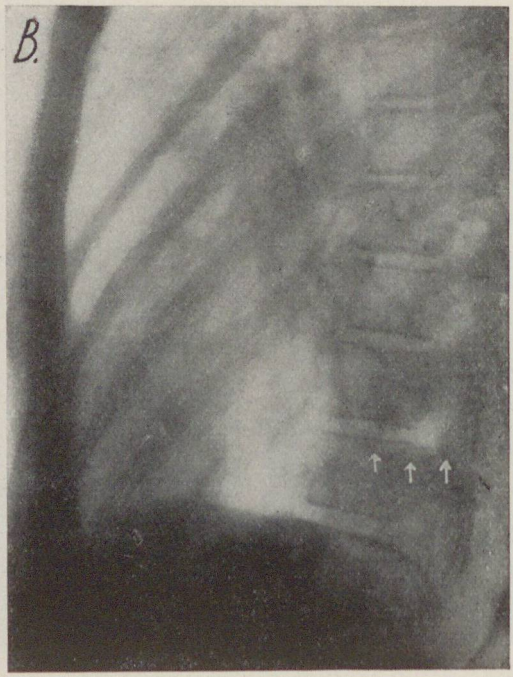

100. ábra. A bal segmentum basale posterius tályogjának röntgenképe. A nyilak a folyadékfelszínt mutatják. 35 éves nő. A budapesti I. sz. belklinika anyagából.

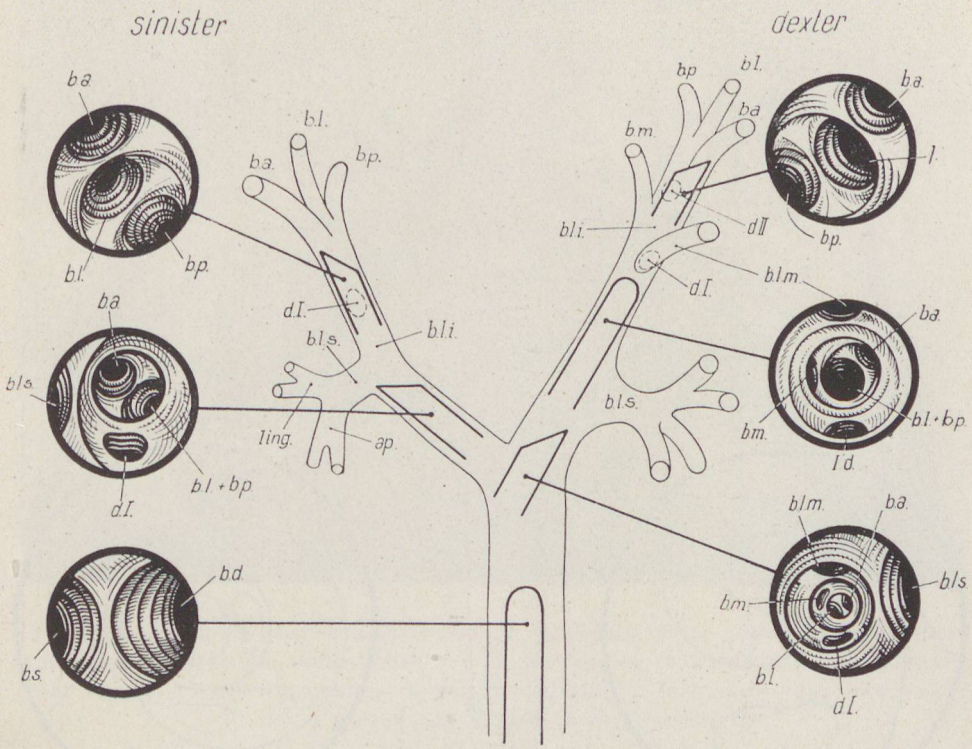

101. ábra. Bronchoskopos tájékoztató. Egyenes csőtükör-képben mutatja a hörgők és a cső egymásnak megfelelő helyzetét.

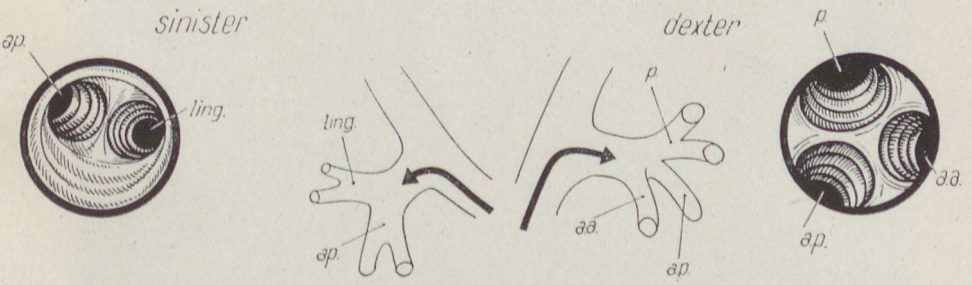

102. ábra. A felső lebenyek egyenes csőtükör-képe. Különleges esetekben, pl. pneumotorax miatt süllyedt tüdőcsúcsok esetében látjuk. A teleskopos kép ennek tükörképe.

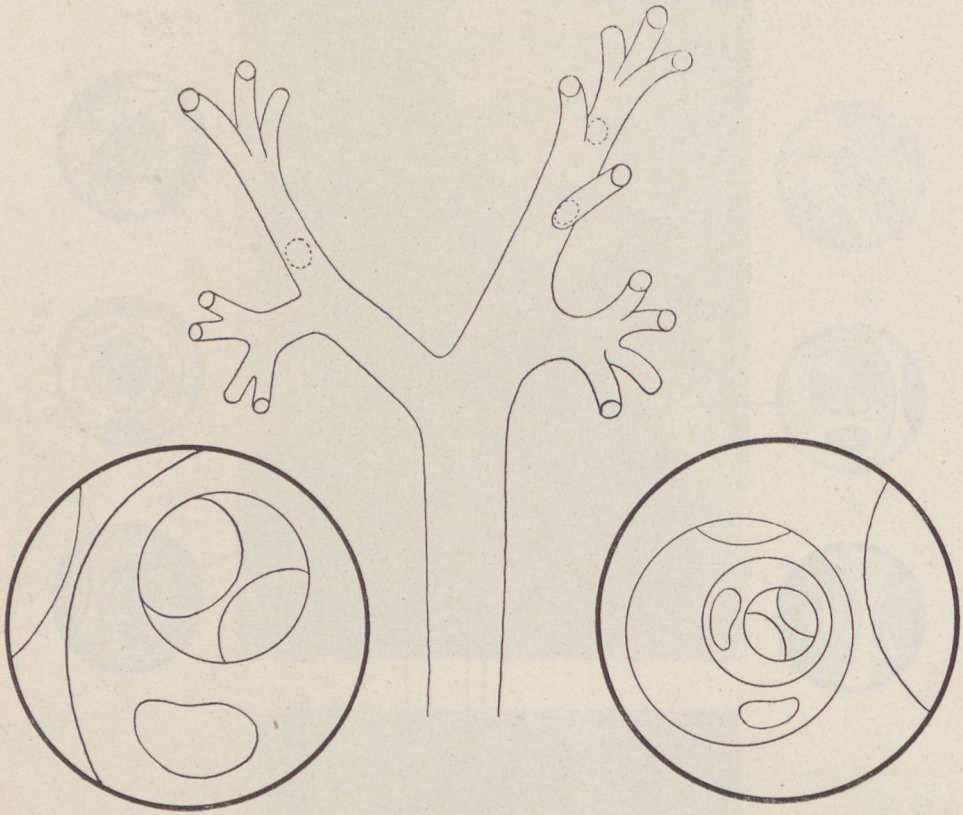

103. ábra. Vázlatos rajz, amely a légcsövet, a két hörgőtörzset és a két hörgőtörzs csőtükör-képét ábrázolja. Alkalmas kórrajzokban a bronchoskopos lelet berajzolására.

MAGYAR
TUDOMÁNYOS
AKADÉMIA
KÖNYVTÁRA

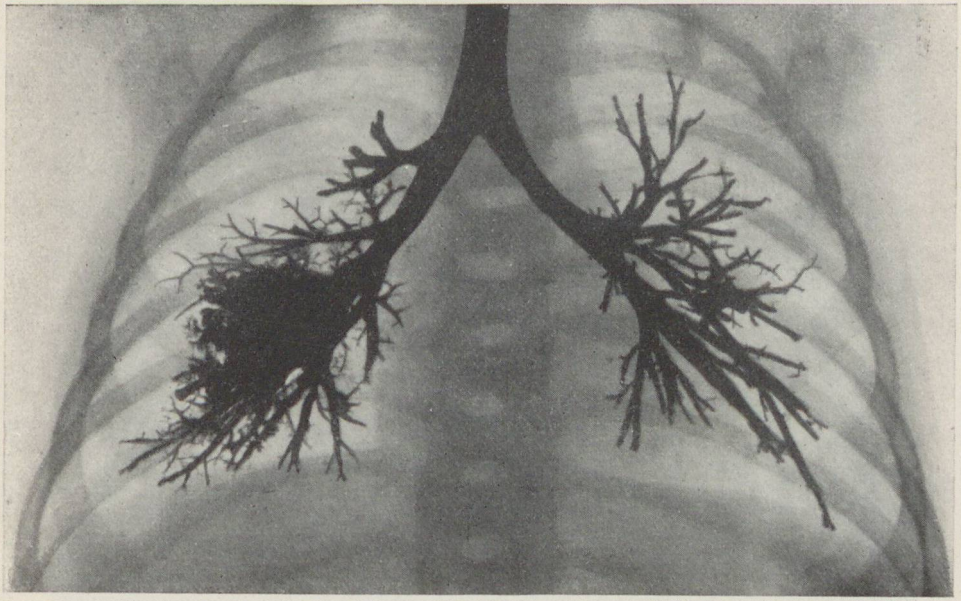

104. ábra. Minium-befecskendéssel készült bronchogramm csecsemő hullájában. Anteroposterior felvétel. Jobboldalon a II. dorsalis ág túltelődött; a tömör árnyék tehát ennek a segmentumnak a helyzetét mutatja. A felvételen nagy nehézségbe ütközik a segmentum-hörgők megkülönböztetése.

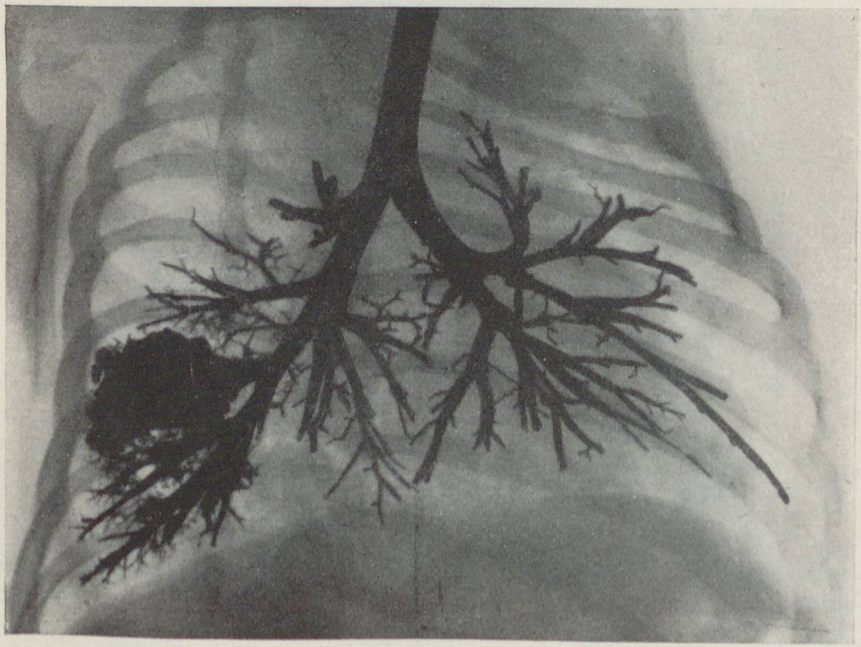

105. ábra. Az előbbi eset (104. ábra) jobb (első) ferdében készült felvétele. A bal hörgőfa ágait könnyen felismerjük. Érdekes, hogy a felső lebenyhörgő három ágra oszlik és hogy a három ág között a középső a pectoralis hörgő.

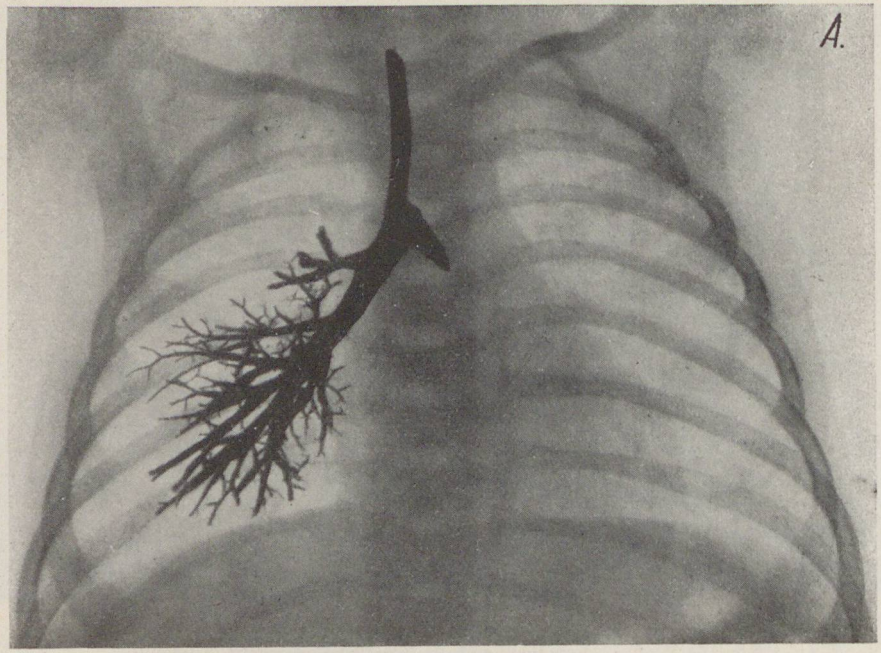

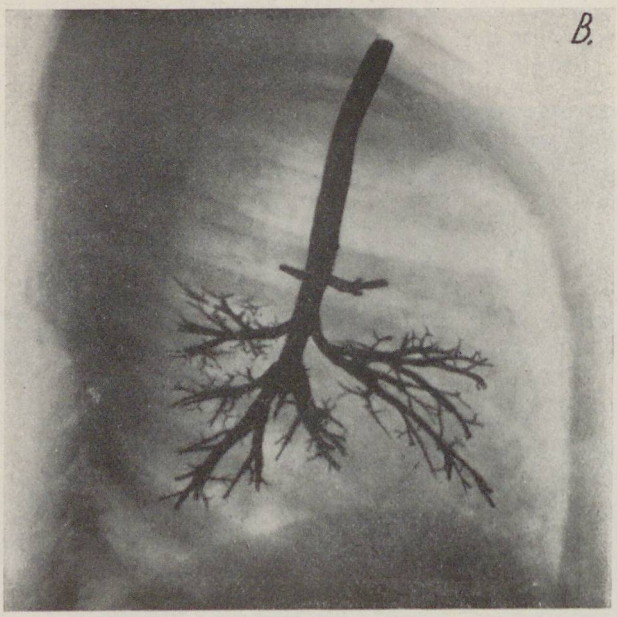

106. ábra. A jobbtüdő hörgőfája. Bronchogramm miniumos töltéssel csecsemő hullájában. *A* anteroposterior, *B* oldalsó felvétel. Anteroposterior felvételen alig lehet megkülönböztetni a hörgőket, különösen a középső és az alsó lebeny ágai alkotnak felismerhetetlen szövedéket, azonban oldalsó felvételen kitűnően felismerjük a felső lebeny három ágát, a középső lebeny két segmentum-ágát, az alsó lebenyben a I. és II. dorsalis ágat, a basalis anterior, lateralis és posterior ágat. Csupán a basalis anterior és medialis ágak vetődnek össze.

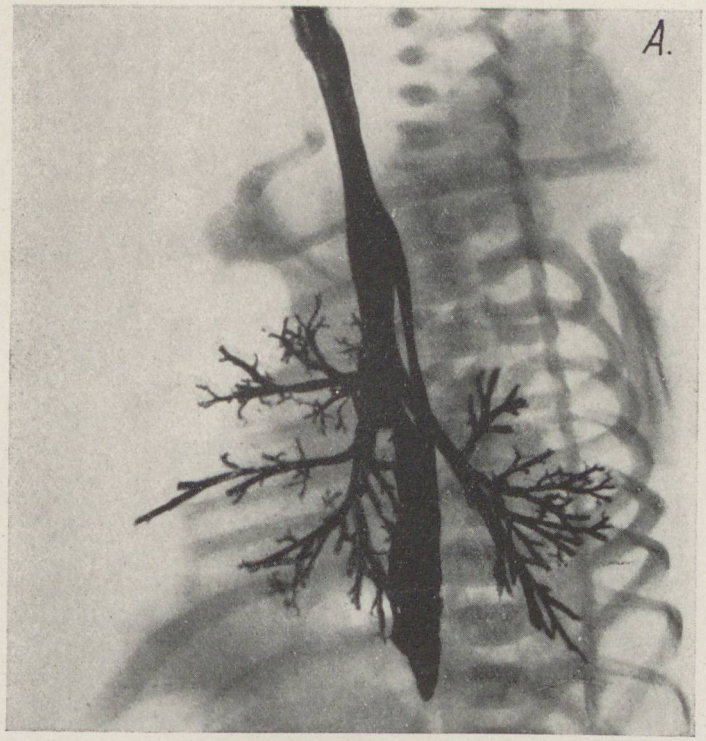

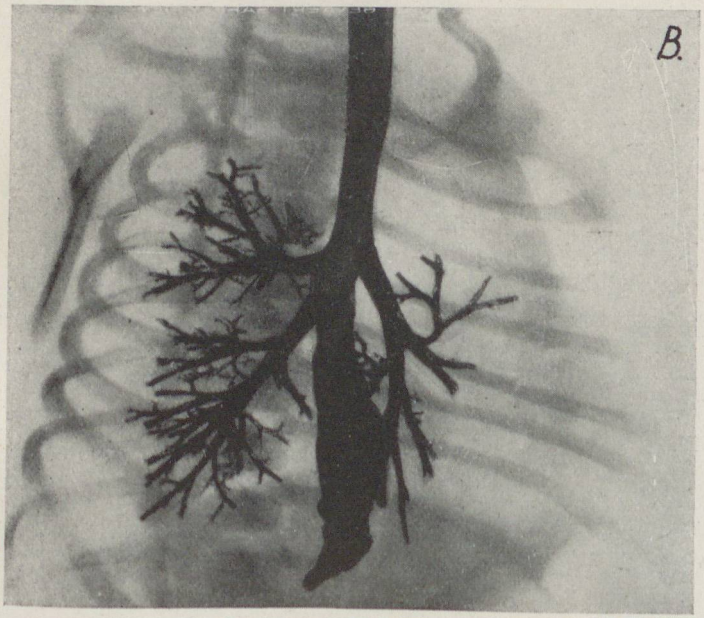

107. ábra. Újszülött bronchogrammja miniumos töltéssel néhány órával az exitus után. Tracheo-oesophagealis fistulán át telődött a nyelőcső alsó része is. *A* bal (második) ferdében, *B* jobb (első) ferdében készült felvétel. Jobb ferdében sokkal jobban válnak szét a baltüdő ágai, mint bal ferdében a jobbtüdő ágai.

MAGYAR TUDOMÁNYOS AKADÉMIA
KÖNYVTÁRA 25024/1950 N. SZ.

Ann 453—114

KASSAI DEZSŐ: A TÜDŐ SEGMENTUMAI