ANATOMIAI GYAKORLATOK

HÁZIÁLLATOKON

ÚTMUTATÁS ANATOMIAI GYAKORLATOKHOZ,
AZ ANATOMIAI NOMENKLATURÁVAL

MÁSODIK KIADÁS

ÍRTA:

DR. ZIMMERMANN ÁGOSTON és DR. ZIMMERMANN GUSZTÁV
egyetemi ny. r. tanár, egyetemi m.-tanár
a M. Tud. Akademia r. tagja és adjunktus

30 KÉPPEL

BUDAPEST, 1938.

ANATOMIAI GYAKORLATOK

HÁZIÁLLATOKON

ÚTMUTATÁS ANATOMIAI GYAKORLATOKHOZ,
AZ ANATOMIAI NOMENKLATURÁVAL

MÁSODIK KIADÁS

ÍRTA:

DR. ZIMMERMANN ÁGOSTON és **DR. ZIMMERMANN GUSZTÁV**
egyetemi ny. r. tanár, egyetemi m.-tanár
a M. Tud. Akademia r. tagja és adjunktus

30 KÉPPEL

BUDAPEST, 1938.

Sylvester Irodalmi és Nyomdai Intézet Rt., Budapest.
Felelős vezető: Schlitt Henrik.

Előszó.

Az *Anatomiai Gyakorlatok Háziállatokon* első kiadása 1911-ben jelent meg a m. kir. földmívelésügyi minister támogatásával, 191 ábrával. Az elmúlt, negyedszázadot meghaladó idő alatt a könyv teljesen elfogyott, úgyhogy újabb kiadásának szüksége merült fel. Ez új kiadást a megváltozott viszonyoknak megfelelően, költségkímélés céljából is lényegesen rövidítve, a képek számát erősen csökkentve, azokat csaknem teljesen elhagyva, de más tekintetben kiegészítésekkel és javításokkal, jelen alakjában adjuk ki.

Az anatomia demonstrativ tudomány, melynek tanulása alkalmával mindent látni, érzékelni kell, sőt a szellemi munka itt némely tekintetben részben a kezek ügyességétől is függ. Az anatomiát nem lehet a tanteremben hallás után és a készítmények, modellek, képek futólagos megtekintésével, még kevésbbé egyedül a kézikönyvek nyomán és az atlaszokból elsajátítani; ezek legfeljebb múlékony és többnyire csak felületes, hamar elhalványuló ismereteket nyujthatnak. Evvel szemben a gyakorlattal, a praeparálás közben szerzett, közvetetlen anatomiai megismerés, az egyes testrészek, szervek sajátkezű szétbontása és tanulmányozása útján lehet az állati szervezet bonyolult szerkezetéről helyes képzetet és tartós benyomást nyerni.

Az anatomia tanításának egyik legfontosabb része tehát az *anatomiai gyakorlat*. A hallgató az előadáson hallottakat és látottakat csak itt tanulja meg közelebbről és igazán megismerni. E gyakorlatnak azonban csak úgy van meg a kellő haszna és foganatja, ha a dolgozás, a boncolás szakszerűen, az anatomiai oktatás tapasztalataiban megérlelődött módszer szerint történik. Terv és cél nélkül, vaktában nem lehet hullán sem dolgozni, sőt egyenesen károsnak és hátrányosnak kell minősíteni az ilyen munkát, mert az eredménytelenség elkedvetlenít, elveszi az örömet a további dolgozástól.

Az anatomiai gyakorlatok helyes vezetése mindenütt sok nehézségbe ütközik, mert e célra sehol sem áll oly nagy személyzet a rendelkezésre, hogy a dolgozás minden készítménynél állandó útbaigazítás és felügyelet mellett történjék. Más részről azonban nem is lenne helyes és célszerű, már a jövőre való

tekintettel sem, a folytonos gyámkodás megszokása; bizonyosfokú önállóság a dolgozás közben csak előnyére válik az alaposabb tanulásnak, megismerésnek. A hullák, hullarészek és készítmények megfelelő kihasználása az, mely az anatomiai gyakorlathoz való útmutatást kívánatossá, sőt szükségessé teszi. Ilyen állandóan kéznél levő útmutatás e vezérfonal, mely lehetőleg röviden és találóan ismerteti az egyes anatomiai készítmények kidolgozási módját, menetét. Még megfelelő alapismeretek birtokában is könnyen és gyakran megesik, hogy az anatomiai gyakorlat közben valami elkerüli a dolgozó figyelmét és ezután tanácstalanul áll az a készítményével szemben mindaddig, míg megfelelő felvilágosítást nyer; megfelelő vezérfonal birtokában ilyen esetek is inkább elkerülhetők.

A felsoroltakból kitűnik, hogy az anatomiai gyakorlatok közben érezhető szükség késztetett ez útmutató kiadására. Minden egyes készítménynél lehetőleg a legegyszerűbb és legjobban használható dolgozási eljárás röviden, világosan, szabatosan, jól érthetően kerül ismertetésre, úgyhogy az útmutatás nyomán módjában áll a dolgozónak jó, használható készítményeket előállítani.

Miután a gyakorlataink hullaanyagául elsősorban a ló szolgál, a praeparálási eljárások ismertetésénél erre kellett tekintettel lenni, de a többi, itt figyelembe veendő állatfajról a lényegesebb különbségek is ismertetésre kerülnek. Az összehasonlító anatomiai adatok bővebb részletezése itt annál inkább mellőzhető, mert — kiemeljük — e vezérfonal újabb kiadása mellett az anatomiai tan- és kézikönyvek használata továbbra is szükséges.

A műszavak általában a *baseli nemzetközi anatomiai nomenklaturá*nak (B. N. A. 1895.) megfelelő, majd a berni—badenbadeni bizottság (1899) által revideált és legújabban a *jenai* anatomiai összejövetelen (1935) elfogadott alakban *(J. N. A. 1935.)* vétettek fel; felsorolásuk repetitoriumúl szolgáljon.

A képek, melyek száma az útmutató első kiadásában megközelítette a kétszázat, az új kiadásban egy-kettő kivételével nem nyertek felvételt, egyfelől, mint már jeleztük, költség és terjedelem kímélése céljából, másfelől ezek nagyrésze a „Háziállatok anatomiája“ (II. kiadás, 850 képpel. Budapest, 1922.) és „Háziállatok anatomiájának kézi atlasza“ (895 képpel. Budapest, 1922.) című, könnyen hozzáférhető könyvekben fellelhetők.

Bízunk benne, hogy e vezérfonal is hathatósan hozzájárulhat az anatomia tanulásának előmozdításához.

Budapest, 1938. július.

A szerzők.

TARTALOM:

Bevezető.

Anatomiai gyakorlataink *célja* az állati szervezet szerkezetének megismerésében az anatomiai előadásokat kiegészíteni. Az előadásoknak és a gyakorlatoknak ezért karöltve kell járni; anatómiai gyakorlatainkon csak az vehet részt sikerrel, aki az anatomiai előadásokon megfelelő előismeretre tett szert.

Az anatomiai gyakorlataink *tárgya* az első két félévben az anatomiai alapismeretek, a mozgás passzív és aktív rendszerei, a csontok és csontösszeköttetések, az ízületek, szalagok, továbbá a második félévben az ízmok és segítő szerveik (inak, inhüvelyek, nyálkatüszők, izompólyák) praeparálása, a nagy testüregek és a bélcső (mirígyeivel); a harmadik és negyedik félévben a lélekző készülék, a húgy- és nemi készülékek (ereikkel és idegeikkel), azután a végtagok, a törzs, a fej és nyak erei és idegei, tájanatomiai vonatkozásaikban is, a középponti idegrendszer, a látás készüléke, mellékszerveivel, a madár emésztő-, lélekző-, húgy- és nemi szervei, összesen húsz gyakorlat (l. a 82. és 83. oldalon). A gyakorlatokra a résztvevők csoportokban íratnak ki már az első héten, hogy így kellően elkészülve vehessenek azokon részt.

Az anatomiai gyakorlataink *anyaga* elég változatos; Patások, Húsevők, Rágcsálók, Tyúkfélék, Úszómadarak és Galambok, részben kiírtott állatok hullái, részben az egyetemi állatkórházakban kimúlt és a kórboncolás után e célra átengedett hullák, ill. hullarészek, továbbá a közvágóhidakról és az állategészségügyi telepről beszerzett hullák, konzerválva (formalinnal, karbolsavval, konyhasóval), az érkészítményekhez injiciáltan (alabástromgipsszel) kerülnek feldolgozásra.

1. kép. *Domború élű szike.*

2. kép. *Porckés.*

Az anatomiai gyakorlatainkhoz a következő *felszerelés* szükséges:

a) 2—3 *kés* fix nyélben (l. az 1. képen), ú. n. *szike, scal-*

pellum, közöttük egy nagyobb *porckés* (l. a 2. képen), valamennyi domború élű (egyenes élű, hegyes csúcsban végződő ú. n. idegkés felesleges). A kést írótoll módjára tartva, a porckést marokra fogva használják, nem a kés hegyével, hanem élével, lehetőleg nem rövid, apró, zegzúgos, hanem határozott metszésekkel. A régebbi szerkezetű, behajtható kések, ú. n. kusztorak (bistourie) praeparálás céljára kevésbbé alkalmasak.

3. kép. *Csipő* (pincetta).

4. kép. *Olló.*



5. kép. *Hármas izomhorog.*

6. kép. *Kettős izomhorog.*

7. kép. *Gombos kutató* (sonda).

8. kép. *Vájt szonda.*



9. kép. *Tubus.*

b) Csipő (l. a 3. képen), csipesz, *pincetta* fínomabb részek megfogására szolgál. Praeparálás céljára jók a hosszabb, kívül recés szárú csipők, melyek csúcsai pontosan összeilleszkednek és egymásról könnyen le nem csúsznak. A csipő ne legyen nagyon merev járású; jobb a könnyebben járó, mely kevésbbé fárasztja ki az ujjakat. A csipőt a balkéz hüvelyk- és mutatóujjával írótoll módjára fogják, miáltal annak szárai mintegy a két ujj folytatását képezik.

c) Egy középnagyságú *egyenes olló* (l. a 4. képen), melynek metszőkarjai rövidebbek, jól egymásra illeszkednek, forgási pontja nem laza. Fínomabb praeparáláskor kisebb egyenes vagy hajlott, görbe olló is jó szolgálatokat tehet.

d) Izomhorog, lánccal vagy enélkül (l. az 5. és 6. képen), mélyebb részek praeparálásánál szükséges, a helyükből kimozdított felületes részeknek a helyzetükben való megtartására. A horgok alkalmazása esetén óvatosan kell dolgozni, különben könnyen súlyos szakított sebeket okozhatnak.

e) Kutató, szonda (l. a 7. képen), fémből vagy kaucsukból, szűkebb mélyedések, csatornák vizsgálatára szolgál; *vájt szonda* (l. a 8. képen) ily csatorna feltárására használatos.

f) Tubus, fúvócső (l. a 9. képen), üreges szervek, kivezető csövek, nyálkatüszők stb. felfúvására alkalmas.

A praeparáláshoz szükséges egyéb műszereket és eszközöket: fűrészt, vésőt, kalapácsot, csontkaparót (raspatórium) stb. az anatomiai intézet szolgáltatja. Feltétlenül szükséges azonban fehér dolgozókabát, *boncoló köpeny* (l. a 30. képen), mely a ruhát a szennyezéstől óvja.

Az anatomiai gyakorlatokon a *tisztaságra* fokozottabb mértékben kell ügyelni, nem szabad a készítmény mellett hulladékokat hagyni, mégkevésbbé a padlóra dobni, hanem ilyeneket mindjárt az e célra rendelkezésre bocsátott edénybe kell helyezni. A hullából esetleg kiömlő folyadék felitatására szivacsok szolgálnak. Gyomor, belek és egyéb csöves zsigerek kiöblítésére külön medencék, bélmosó kádaink vannak.

Az eszközöket és műszereket minden egyes gyakorlat végén alaposan le kell mosni és utána gondosan szárazra törülni; e célra használt vászonruhát, törülközőt hozzon magával a dolgozó. Rozsdásodás ellen célszerű az eszközöket vazelinnal bekenni.

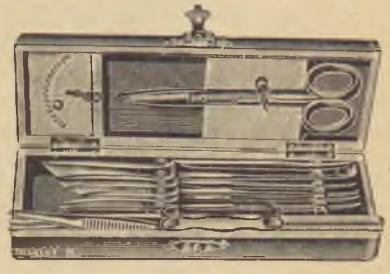

10. kép. *Boncoló eszközök tokban.*

A praeparálás közben elkerülhetetlen, hogy a késeket többször fenjék. A *fenésre* kövek és szijak szolgálnak. Az olajozott *fenőkövön* a kést élével előre vezetve kell levonni, a száraz vagy carborund-porral bekent fenőszíjon ellenben hátával előre (l. a 11. képen). Fenés előtt a kés puha ruhával megtörlendő, a késnek fenéskor tisztának kell lenni. Az ollót a lejtős felületén, nem az egymásra fekvő síma felületén, kell fenni.

11. kép. *A kés élesítése fenőszíjon.*

Dolgozás közben esetleg ejtett sebet hagyjuk jól kivérezni, azután kimosva, Bruns-vattával befedve bekötik.

Az anatomiai intézetünkben a dohányzás tilos; fertőzést, hullamérgezést közvetíthet a hullarészek útján szennyezett ujjakkal megfogott szivar vagy cigaretta.

A dolgozás bevégzése után a kezek alapos mosása (körömkefe!) következik, azután ajánlatos a séta friss levegőn, kiszellőződés végett.

Hullákat vagy hullarészeket a dolgozóteremből elvinni szigorúan tilos.

Célszerű a készítményekről vázlatot rajzolni, így az alakbeli és térbeli viszonyok jobban bevésődnek az emlékezetbe.

A kidolgozott részletekre azok nevével ellátott papírszeletek illesztendők, ami a helyes felismerés ellenőrzése végett kívánatos

Anatomiai nomenklatura. (Anatomische Gesellschaft Baselben 1895. B. N. A., Jénában 1935. J. N. A.). Termini situm et directionem partium corporis indicantes. *Termini generales.* Medianus, sagittalis; frontalis, transversalis; longitudinalis; medialis, lateralis; ventralis, dorsalis; cranialis, caudalis, nasalis, intermedius; superficialis, profundus; internus, externus. Proximalis, distalis; dorsalis, volaris, plantaris; basialis.

Bilateralis symmetria; vegetativ s. visceralis, animalis s. neuralis cső. Partes corporis.

Homologia, analogia.

Csonttani gyakorlatok.

Osteologia.

Általános csonttan. Sceletum. Autostosis (chondralis), allostosis (desmalis), puncta ossificationis. Appositionalis növekedés. Calcinatio, decalcinatio. Szilárdság, rugalmasság. *Architectura:* substantia compacta, s. spongiosa, trajectoria, Culmann—Meyer graphikai statika. Ossa plana, o. brevia, o. longa (epiphysis, diaphysis). *Sculptura:* facies, margo, angulus, foramen, fissura, canalis.

Medulla ossium rubra, m. o. flava. *Periosteum,* adventicia, fibroelastica; endosteum.

Csontok száma: ló 197 (57 páratlan), Kérődző 197 (55), sertés 271 (61), Húsevő 256 (56).

*

Részletes csonttan. Csontok praeparálása, maceratorium, szódaoldat (10%), kálilúg (5%), zsirtalanítás (benzin), fehérítés (mészvíz, H_2O_2).

A törzs csontjai, ossa trunci.

Columna vertebralis. Vertebrae verae, v. spuriae (immobiles). Corpus, caput craniale, fossa caudalis (opisthocoel; facies terminalis cranialis, f. t. caudalis). Arcus, neurapophyses. Foramen vertebrae, canalis vertebralis. Incisurae, foramen intervertebrale. Processus spinalis (neurospina). Processus articulares, zygapophyses; pr. mamillares, metapophyses; pr. accessorii, anapophyses. Pr. laterales, diapophyses; pr. transversi, parapophyses, pr. costarii, pleurapophyses. Haemapophyses, haemospinae.

Vertebrae cervicales, 7. (Aves 8—23). Foramen transversarium. Processus costotransversarius.

Atlas; arcus ventralis, a. dorsalis, tuberculum dorsale, t. ventrale; massa lateralis, alae atlantis, fossa atlantis; foramen alare, incisura alaris; fovea articularis cranialis; facies articularis caudalis.

Epistropheus; dens; facies articularis ventralis.

Vertebra cervicalis septima v. prominens; fovea costalis caudalis.

Vertebrae thoracicae. Equus 18, Ruminantia 13, Sus 14,

Carnivora 13, Oryctolagus, Homo 12, (Aves 7—9). Fovea costalis cranialis, f. c. caudalis; fovea costalis proc. transversi; foramen costotransversarium. Vertebra diaphragmatica (Equus 16., Ruminantia 13., Sus 12., Carnivora 11.).

Vertebrae lumbales. Equus 6 (Asinus, Homo 5), Ruminantia 6, Sus, Carnivora, Oryctolagus (processus triangularis) 7, (Aves 4, vertebrae urosacrales 14). Processus costarius.

Os sacrum, vertebrae sacrales. Equus, Bos, Homo 5, Ovis, Sus, Oryctolagus 4, Carnivora 3, (Aves 5). Basis, apex, canalis-, hiatus sacralis; corpus, pars lateralis, ala sacralis; facies pelvina, lineae transversae, promunturium, linea terminalis, foramina sacralia pelvina; facies dorsalis, f. auricularis, foramina sacralia dorsalia; crista sacralis media, c. s. lateralis.

Vertebrae coccygeae. Equus, Bos 15—20, Ovis 3—24, Sus, Carnivora 3—25, Oryctolagus 16, Homo 4—5, (Aves 5 spuriae, 7 verae. Pygostyl). Arcus haemalis. Os coccygis.

Thorax. Apertura thoracis cranialis, a. th. caudalis. Arcus costarum. Spatia intercostalia.

Costae. Equus 18 (verae 8), Ruminantia 13 (8), Sus 14 (7), Carnivora 13 (9), Oryctolagus 12 (7), Homo 12 (7), (Aves 12). Costae arcuariae (= spuriae s. asternales). Costae fluctuantes. *Os costale.* Extremitas vertebralis; capitulum costae, facies articulares capituli costae, crista capituli cost.; collum costae; tuberculum costae, facies articularis tuberculi costae; angulus costae; tuberculum musculi scaleni Lisfranci. Corpus costae, sulcus costae. Extremitas sternalis. *Cartilago costae.* (Os costae vertebrale, os costae sternale, processus uncinati, Aves).

Sternum. Manubrium sterni (incisura clavicularis). Corpus sterni, sternebrae: Equus, Ruminantia 7, Sus 6, Carnivora 8, Oryctolagus 6; incisurae costales; planum sternale; crista sterni. Processus xiphoides (ensiformis). Ossa episternalia (prosternum, ossa suprasternalia). (Foramina obturata, Aves).

A végtagok csontjai, ossa extremitatum.

Ossa extremitatis thoracicae.

Ossa cinguli extremitatis thoracicae. Trinitas.

Scapula; facies dorsalis, spina scapulae, tuber spinae, acromion, processus hamatus (Canis), pr. suprahamatus (Felis), fossa supra spinam, fossa infra spinam; facies costalis, fossa subscapularis, facies serrata, lineae musculares; basis = margo vertebralis, margo cranialis, incisura scapulae, margo caudalis; angulus cranialis, a. caudalis, a. articularis = capitulum scapulae, cavitas glenoidalis = fossa articularis, incisura glenoidalis, collum scapulae, tuber scapulae (supraarticulare, bicipitale), tuberositas infraarticularis (Canis), processus coracoides. Cartilago scapulae, margo dorsalis.

Clavicula; extremitas sternalis, extr. acromialis. (Furcula, Aves).

Os coracoides (Aves).

Ossa extremitatis thoracicae liberae. (Archipterygium. Pentadactylia, reductio).

Os brachii, humerus (stylopodium); caput humeri, collum anatomicum, c. chirurgicum, tuberculum majus (laterale: anterius, posterius), t. minus (mediale: anterius, posterius), t. intermedium, sulcus intertubercularis (bicipitalis); corpus humeri, crista tuberculi majoris, tuberositas deltoidea, crista tuberculi minoris, margo ulnaris, m. radialis, incisura musculi brachialis, sulcus nervi radialis; trochlea humeri, capitulum humeri (Felis), fossa supratrochlearis (foramen supratrochleare, Canis, Oryctolagus), epicondylus radialis (flexorius), e. ulnaris (extensorius), crista epicondyli ulnaris, fossa olecrani; foramen supracondyloideum (Felis).

Ossa antebrachii (zeugopodium). *Radius;* capitulum radii, fovea capituli, collum radii, circumferentia articularis (Canis); corpus radii, tuberculum radii, facies dorsalis, fossae tendineae, facies volaris, lineae asperae, facies articularis carpica, processus styloides, incisura ulnaris radii (Canis). — *Ulna;* olecranon, processus anconaeus, incisura semilunaris, processus coronoides; tuberositas ulnae; incisura radialis ulnae, processus styloides.

Ossa carpi (autopodium, manus: basipodium). *Ordo antebrachialis* (proximalis; procarpus): os carpi radiale (C_r, os naviculare), os carpi intermedium (C_i, os lunatum), os carpi ulnare (C_u, os triquetrum), os carpi accessorium (C_a, os pisiforme). *Ordo metacarpea* (distalis; mesocarpus): os carpale primum (C_1, os multangulum majus), os carpale secundum (C_2, os multangulum minus), os carpale tertium (C_3, os capitatum), os carpale quartum (C_4, os hamatum); os carpi centrale. Equus: 7 (C_1), Ruminantia: 6 (C_1; C_{2+3}), Sus: 8, Carnivora: 7 (C_r+i), (Aves: 2: C_r, C_u).

Ossa metacarpi (metapodium); basis; corpus, tuberositas extensoria; trochlea, crista glenoidalis, sulcus longitudinalis, foramen interosseum, sulcus intertrochlearis (Bos). Equus: ossa metacarpi II—IV (Mc_2—Mc_4), Ruminantia: os metacarpi III + IV, V, Sus: ossa metacarpi II—V, Carnivora: ossa metacarpi I—V, (Aves: ossa metacarpi ab origine I—III, IV, in unum).

Ossa digitorum manus (akropodium). *Os phalangis primae* (proximalis); basis, facies articularis metacarpea; corpus, lineae asperae: facies triangularis; trochlea; Equus: P_1 digiti III, Ruminantia: P_1 digiti III—IV., Sus.: P_1 digiti II—V, Carnivora: P_1 digiti II—V, (Aves: P_1 digiti II—IV). — *Os phalangis secundae* (mediae); basis, corpus, trochlea, statumen; Equus: P_2 digiti III, Ruminantia: P_2 digiti III—IV, Sus: P_2 digiti II—V, Carnivora: P_2 digiti I—V, (Aves: P_2 digiti I—III). — *Os phalangis tertiae* (distalis); facies articularis, crista sagittalis; facies parietalis, sulcus dorsalis (parietalis), incisura dorsalis (foramen dorsale), foramina marginalia; facies solearis, crista

semilunaris, planum cutaneum, facies flexoria, crista solearis, sulcus solearis, foramen soleare, canalis semilunaris; margo coronalis, m. solearis s. liber, m. articularis volaris; processus extensorius, pr. volaris s. angulus medialis, a. lateralis; foramen interdigitale (Artiodactyla); crista et sulcus unguicularis (Carnivora); Equus P_3 digiti III, Ruminantia: P_3 digiti III—IV, Sus: P_3 digiti II—V, Carnivora: P_3 digiti I—V, (Aves: P_3 digiti II (III). *Cartilago ungulae* (Equus); facies lateralis, f. medialis; margo proximalis, m. distalis; angulus dorsalis, a. volaris.

Ossa sesamoida phalangis primae (superiora, aequalia); basis, apex; facies articularis, f. flexoria, f. lateralis. *Os sesamoidum phalangis tertiae* (naviculare); facies articularis, f. flexoria; margo ligamenti, m. liber. *Ossa sesamoida dorsalia* (Canis).

Ossa extremitatis pelvinae.

Ossa cinguli extremitatis pelvinae.

Os coxae (innominatum); foramen obturatum, acetabulum, limbus acetabuli, labrum fibrocartilagineum, incisura acetabuli, fossa acetabuli, facies lunata.

Os ilium (ilei); corpus, ala ossis ilium; facies glutaea, linea glutaea, cranialis, dorsalis, supraacetabularis (Carnivora), facies pelvina, linea arcuata: pars articularis, facies auricularis, pars ilica, crista iliopectinea, tuberculum psoadicum; crista ilica, margo lateralis, incisura ischiadica major, spina ischiadica; tuber sacrale, tuber coxae.

Os pubis; corpus, ramus acetabularis, r. symphyseos; facies pelvina, f. externa; pecten ossis pubis, eminentia iliopectinea, tuberculum pubicum.

Os ischii; corpus, ramus acetabularis, r. symphyseos; facies pelvina, f. externa; incisura ischiadica minor, arcus ischiadicus, tuber ischiadicum; (foramen ischiadicum, Aves).

Ossa extremitatis pelvinae liberae.

Os femoris, femur (stylopodium); caput femoris, fovea capitis, collum femoris; corpus femoris, trochanter major: t. superior, t. medius, fossa trochanterica, trochanter minor, t. tertius, linea intertrochanterica, lineae asperae, labium mediale, l. laterale, planum popliteum, fossa plantaris; condylus tibialis, c. fibularis, fossa intercondylica, epicondylus tibialis, e. fibularis, fossa musculi poplitei, facies patellaris, trochlea patellaris tibialis, tr. p. fibularis, fossa suprapatellaris, fossa extensoria.

Ossa cruris (zeugopodium). *Tibia;* condylus tibialis, c. fibularis, incisura poplitea, eminentia intercondylica s. dens tibiae: tuberculum intercondylicum tibiale et fibulare, fossae intercondylicae anteriores, fossa intercondylica posterior, margo infraglenoidalis, sulcus muscularis; facies articularis fibularis; corpus tibiae, tuberositas tibiae, crista tibiae, facies

tibialis, f. fibularis, f. posterior, lineae musculares; cochlea tibiae, malleolus tibialis, m. fibularis, sulcus malleoli tibialis; processus fibularis tibiae, facies articularis malleoli (Ruminantia). — *Fibula;* capitulum fibulae, facies articularis capituli, apex capituli; corpus fibulae, facies tibialis, f. fibularis, spatium interosseum cruris; malleolus fibularis (Sus, Carnivora); os malleolare (Ruminantia). — *Patella;* basis patellae, apex patellae, fibrocartilago patellae; facies libera, f. articularis; angulus medialis, a. lateralis. — *Ossa sesamoida Vesalii* (fabellae).

Ossa tarsi (autopodium, pes: basipodium). *Ordo cruralis* (proximalis; protarsus): os tarsi tibiale (+ intermedium) s. talus s. astragalus (T_t), corpus tali, caput tali, collum tali, trochlea (cochlea) tali, sulcus tali; os tarsi fibulare s. calcaneus (T_f), corpus calcanei, tuber calcanei, sustentaculum tali, sulcus tendinis musculi flexoris hallucis longi, sulcus calcanei, sinus tarsi, processus coracoideus. *Ordo medius* (medialis): os tarsi centrale (T_c, os naviculare). *Ordo metatarseus* (distalis; mesotarsus): os tarsale primum (T_1, os cuneiforme primum, entocuneiforme); os tarsale secundum (T_2, os cuneiforme secundum, mesocuneiforme); os tarsale tertium (T_3, os cuneiforme tertium, ectocuneiforme): os tarsale quartum (T_4, os cuboideum). Equus: 6 (T_{1+2}), Ruminantia: 5 (T_{2+3}; T_{c+4}, os centrotarsale s. skaphocuboideum), Sus: 7, Carnivora: 7, (Aves: os tarso-metatarseum).

Ossa metatarsi (metapodium); Equus: ossa metatarsi II—IV, (sulcus arteriae metatarseae dorsalis lateralis); Ruminantia: ossa metatarsi III+IV, II; Sus: ossa metatarsi II—V; Carnivora: ossa metatarsi II—V; (Aves: os metatarsi II—IV [os tarsometatarsale]).

Ossa digitorum pedis (akropodium). *Os phalangis primae* (proximalis); Equus: P_1 digiti pedis III, Ruminantia: P_1 digiti pedis III—IV, Sus: P_1 digiti pedis II—V, Carnivora: P_1 digiti pedis II—V. — *Os phalangis secundae* (mediae); Equus: P_2 digiti pedis III, Ruminantia: P_2 digiti pedis III—IV, Sus: P_2 digiti pedis II—V,Carnivora: P_2 digiti pedis II—V. — *Os phalangis tertiae* (distalis); Equus: P_3 digiti III, Ruminantia: P_3 digiti III—IV, Sus: P_3 digiti II—V, Carnivora: P_3 digiti II—V, (Aves: digitus pedis II—P_{1-2}, digitus pedis III—P_{1-3}, digitus pedis IV—P_{1-4}, digitus minimus pedis (V) — P_{1-5}).

Ossa sesamoida tarsometatarsea; ossa sesamoida phalangis primae (superiora, aequalia); *ossa sesamoida phalangis tertiae* (naviculare) digiti pedis. *Ossa sesamoida dorsalia* digitorum pedis (Canis).

A fej csontjai, ossa capitis.

Cranium cerebrale, c. viscerale (Cuvier 3:1, 1:1, 1:3.).

Ossa cranii (cerebralia).

Os occipitale; foramen occipitale magnum; basioccipitale: facies cerebralis, sulcus pontis, s. medullae oblongatae, syn-

chondrosis sphenoccipitalis, crista sphenoccipitalis; facies externa, tuberculum pharyngicum, foramen lacerum anterius, incisura carotica, i. ovalis, i. spinosa, foramen lacerum posterius (jugulare); exoccipitalia (partes laterales): condyli occipitales, incisura intercondylica, fossa condylica superior, f. c. inferior, foramen nervi hypoglossi (canalis n. hypoglossi, Bos, canalis condylicus, Bos, Sus, Canis), processus jugularis; supraoccipitale (squama occipitalis): pars nuchalis, planum nuchale, linea nuchalis superior, protuberantia occipitalis externa, planum parietale, crista sagittalis externa; facies interna s. cerebralis.

Os sphenoides; basisphenoideum, praesphenoideum, synchondrosis intersphenoidalis; corpus, facies cerebralis, sella turcica, fossa hypophyseos, dorsum sellae (tuberculum sellae, processus clinoideus), clivus, sulcus caroticus, sulcus transversus, sulcus chiasmatis, foramen opticum, sinus sphenoideus, saeptum sinuum, facies externa; alae temporales (alisphenoidalia), facies cerebralis, sulci nervorum, fissura orbitalis, foramen trochleare, foramen rotundum, fossa piriformis, facies infratemporalis, foramen lacerum anterius (foramen ovale, foramen caroticum); alae orbitales (orbitosphenoidalia), facies cerebralis, impresssiones digitatae, facies orbitalis, incisura ethmoidalis, crista pterygoidea; processus pterygoides, canalis alaris, foramen alare posterius, f. a. anterius, f. a. parvum, canalis pterygoideus Vidii.

Os ethmoides; lamina perpendicularis (mesethmoidale), crista galli, lamina cribriformis, foramina cribrosa, fossa ethmoidea, lamina lateralis, l. orbitalis, labyrinthus ethmoideus; ethmoturbinalia, ectoturbinalia (25), endoturbinalia (6), meatus ethmoideus, concha nasalis media; (saeptum interorbitale, Aves).

Ossa parietalia; facies cerebralis, impressiones digitatae, juga cerebralia, crista sagittalis interna, sulcus sagittalis, s. transversus, s. arteriae meningeae mediae; facies parietalis, planum parietale, tuber parietale, (planum temporale), linea semicircularis anterior, crista sagittalis externa; sutura lambdoidea, s. squamosa, s. coronalis, s. sagittalis; angulus frontalis, a. occipitalis, a. sphenoideus, a. mastoideus.

Os interparietale (falciforme, Wormianum); protuberantia occipitalis interna, processus falciformis, tentorium osseum.

Ossa frontalia; pars nasofrontalis, crista frontalis externa, cr. fr. interna (sagittalis), incisura ethmoidalis; processus zygomaticus, fossa glandulae lacrimalis, foramen supraorbitale, (sulcus supraorbitalis, canalis supraorbitalis), sinus frontalis, saeptum sinuum frontalium, processus cornus (apophysis), collum cornus, corona cornus, sinus processus cornus; pars orbitalis, fossa trochlearis, incisura sphenoidea, foramen ethmoideum; pars temporalis.

Ossa temporalia. Squama temporalis; facies cerebralis,

f. temporalis, processus zygomaticus, tuberculum articulare, fossa mandibularis, processus retroarticularis, arcus zygomaticus, crista temporalis, linea semicircularis posterior, processus posterior, meatus temporalis, fossa temporalis. — *Os petrosum;* pars petrosa, crista petrosa, porus acusticus internus, meatus acusticus internus, apertura interna canalis nervi facialis Fallopiae, foramina acustica interna, apertura externa aquaeductus vestibuli, ap. ext. aqu. cochleae; pars mastoidea, sulcus meatus temporalis, processus mastoides, incisura mastoidea, foramen stylomastoideum, canaliculus mastoideus; pars tympanica, lamina tympanica, bulla ossea, cavum tympani osseum, processus muscularis, tuba auditiva ossea Eustachii, canalis petrosus, porus acusticus externus, meatus acusticus externus, fissura petrotympanica Glaseri, processus hyoideus, (canalis caroticus, canalis nervi trigemini, canalis petrobasilaris, Carnivora).

Ossa faciei.

Maxillae; corpus maxillae, facies lateralis, planum faciale, fovea maxillaris s. canina, crista facialis, foramen infraorbitale, canalis infraorbitalis, canalis alveolaris anterior; facies nasalis, sulcus lacrimalis, canalis nasolacrimalis, crista conchalis inferior, canalis palatinus; sinus maxillaris s. antrum Highmori; tuber malare; processus temporalis, tuber maxillare, fossa pterygopalatina: foramen maxillare, f. palatinum posterius, f. nasale aborale; processus alveolaris, alveoli molares, saepta interalveolaria, juga alveolaria, foramen alveolare, margo interalveolaris; processus palatinus, sutura palatina, sulcus palatinus, foramen palatinum majus, fissura palatina, crista nasalis inferior.

Ossa incisiva; corpus ossis incisivi, facies labialis, f. palatina, f. medialis, foramen incisivum, (fissura incisiva), limbus alveolaris, alveoli incisivi, saepta interalveolaria, margo interalveolaris; processus nasalis, incisura nasomaxillaris; processus palatinus, fissura palatina.

Ossa nasalia; crista conchalis dorsalis, c. nasalis superior, sinus nasalis, processus nasalis, (incisura nasalis, Canis), incisura nasomaxillaris, apertura nasalis ossea. — *Os rostri* (Sus).

Ossa zygomatica; facies facialis (malaris), crista faciei, facies masseterica, f. orbitalis, margo orbitalis, facies nasalis; processus temporalis, (processus frontalis, Ruminantia), arcus zygomaticus. (Os quadratojugale, os jugale, Aves).

Ossa lacrimalia; facies facialis, processus lacrimalis oralis, (fossa lacrimalis externa, Ovis, Sus); facies orbitalis, fossa sacci lacrimalis, foramen lacrimale, fossa muscularis, margo orbitalis, processus lacrimalis aboralis; facies nasalis, canalis lacrimalis osseus; (bulla lacrimalis, Ruminantia).

Ossa palatina; pars horizontalis, sutura palatina, facies nasalis, crista nasalis ventralis, facies palatina, margo choaneus; pars perpendicularis, facies nasalis, f. maxillaris, fossa

pterygopalatina, foramen palatinum aborale, (semi-)canalis palatinus, foramen palatinum majus, foramina palatina minora, foramen sphenopalatinum; sinus (spheno-)palatinus; processus pterygoideus.

Ossa pterygoidea; hamulus, canalis pterygoideus Vidii.

Vomer; alae vomeris, sulcus saepti nasi, incisura vomeris.

Conchae nasales superiores; sinus conchae superioris oralis, s. c. s. aboralis (sinus conchofrontalis).

Conchae nasales inferiores; sinus conchae inferioris oralis, s. c. i. aboralis (sinus conchomaxillaris).

Ossa sceleti visceralis capitis.

Mandibula; corpus mandibulae, pars incisiva: facies lingualis, f. mentalis, symphysis mandibularis, limbus alveolaris, collum mandibulae, margo interalveolaris; pars molaris: angulus mentalis, spatium mandibulare, facies lateralis, foramen mentale, canalis mandibularis, c. alveolaris, facies medialis, linea mylohyoidea, limbus alveolaris, incisura vasorum; ramus mandibulae, angulus mandibulae, facies masseterica, f. pterygoidea, foramen mandibulare; processus coronoideus, incisura mandibularis, processus condyloideus, (fossa masseterica, processus angularis, Carnivora); (pars dentalis, p. angularis, p. supraangularis, p. articularis, p. opercularis, p. complementaris, Aves).

Os hyoides; corpus ossis hyoidis s. basihyoideum s. copula, processus lingualis, cornua majora s. laryngea s. thyreohyoidea, cornua minora s. keratohyoidea, cornua media s. epihyoidea, stylohyoidea, tympanohyoidea, (os entoglossum, Aves).

Os quadratum (Aves).

Cranium; angulus faciei Camperi; calvaria, lamina externa, diploë, canales diploici Brescheti, lamina interna (vitrea); dolichocephalia, brachycephalia; basis cranii, fossa cranii posterior, f. c. media, f. c. anterior. *Cavum nasi;* meatus nasi communis, m. n. superior, m. n. medius, m. n. inferior; choanae; sinus nasalis, s. frontalis, s. maxillaris major s. posterior, s. maxillaris minor s. anterior, s. sphenopalatinus, s. conchae dorsalis, s. c. ventralis. *Orbita;* margo orbitalis, anulus orbitalis.

Dentologia; heterodontia s. anisodontia, diphyodontia: dentes decidui s. caduci, dentes permanentes (monophyodontia: M); corona, tubercula coronae, collum, radix, apex radicis, foramen apicis, canalis radicis, cavum dentis, pulpa; facies labialis, f. buccalis, f. lingualis, f. contactus, f. masticatoria; *substantia eburnea* (dentin), canaliculi dentales, *substantia adamantina* (email), prismata adamantina, cuticula dentis, *substantia ossea* (cement), periosteum alveolare; arcus dentalis maxillaris, a. d. mandibularis; dentes incisivi, d. canini, d. praemolares, d. molares, dens sectorius s. lacerans; selenodontia, bunodontia, secodontia.

Equidae 40 :	3. 3. 1. 3. / 3. 3. 1. 3.	3. 1. 3. 3. / 3. 1. 3. 3.	Ruminantia 32 :	3. 3. 0. 0. / 3. 3. 0. 4.	0. 0. 3. 3. / 4. 0. 3. 3.
Suidae 44 :	3. 4. 1. 3. / 3. 4. 1. 3.	3. 1. 4. 3. / 3. 1. 4. 3.	Canidae 42 :	2. 4. 1. 3. / 3. 4. 1. 3.	3. 1. 4. 2. / 3. 1. 4. 3.
Felidae 30 :	1. 3. 1. 3. / 0. 3. 1. 3.	3. 1. 3. 1. / 3. 1. 3. 0.	Leporidae 28 :	3. 3. 0. 2. / 3. 2. 0. 1.	2. 0. 3. 3. / 1. 0. 2. 3.
Homo 32 :	3. 2. 1. 2. / 3. 2. 1. 2.	2. 1. 2. 3. / 2. 1. 2. 3.	(d. lactei 20.)		

Izület- és szalagtani gyakorlatok.

Arthrologia et syndesmologia.

Általános izület- és szalagtan. Junctura ossium mobilis et immobilis. *Synarthrosis:* sutura (serrata, dentata, squamosa, foliosa). s. laevis = harmonia, gomphosis, schyndilesis; synostosis (praecox), syndesmosis, synchondrosis, synsarkosis, symphysis. *Diarthrosis:* articulus (simplex, compositus); a. sphaeroideus (arthrodia), enarthrosis, amphiarthrosis, a. sellaris, condylarthrosis (a. ellipsoidea); ginglymus, a. cochlearis, a. trochoides. Cartilago articularis, cavum articulare, discus (meniscus) articularis, facies articularis (glenoidalis), labium articulare, (fossa synovialis); capsula articularis: stratum fibrosum, str. serosum s. synoviale, plicae synoviales, villi synoviales, synovia s. serum articulare; ligamentum flavum (elasticum), l. fibrosum.

Az izületek praeparálásáról.

Az izületek kikészítése előtt a körülöttük levő izmokat lehetőleg teljesen le kell fejteni; azokból, melyeket az izületi tok megsértése nélkül nem lehet teljesen eltávolítani. kis részlet meghagyható az izületen. Ezután az izületre térve az izületi tok tisztára kidolgozandó. Az egyes szalagok elkülönítésekor a metszések a rostozat irányában vezetendők.

Az izülettel szomszédos csontrészek csontkaparóval alaposan megtisztítandók.

Praeparálás közben ügyelni kell az izületi tok épen maradására. Mielőtt ezt megnyitjuk, terjedelmének, kiöblösödéseinek tanulmányozása céljából a tokon ejtett kis nyíláson át tubussal felfujjuk. A tokszalag átmetszése előtt az izület mozgathatóságáról, kitéréseiről, mechanizmusáról kell tájékozást szerezni.

Az izület megnyitása után az izületi tokon belül foglalt részek tekintendők meg: az izületi felületek, synovialis gödrök, redők stb.

Minden egyes szalagra kikészítése után annak latin nevével ellátott papírszelet illesztendő, mely a nedves alapon könnyen megtapad. Így a helyes felismerés, elnevezés ellenőrizhető, de a dolgozó emlékezetébe is jobban bevéshető.

Részletes izület- és szalagtan.

I. A törzs csontjainak összeköttetései. Juncturae ossium trunci.

Juncturae columnae vertebralis.

Symphysis intervertebralis; fibrocartilago s. discus intervertebralis, anulus fibrosus, nucleus pulposus.

Syndesmosis intervertebralis; ligamentum s. saeptum nuchae, pars occipitalis, p. cervicalis, bursa mucosa, ligamentum supraspinale, foramen ovale; ligamentum longitudinale commune dorsale; lig. l. c. ventrale; ligamenta flava (interarcualia), ligamenta interspinalia, ligamenta intertransversaria.

Articuli intervertebrales; capsula articularis; articuli intertransversarii lumbares (Equus), capsula articularis.

Articulus atlantooccipitalis; capsulae articulares, membrana atlantooccipitalis dorsalis (lig. interarcuale), membrana atlantooccipitalis ventralis, ligamenta lateralia atlantis.

Articulus atlantoepistrophicus; capsula articularis, lig. interarcuale, lig. interspinale, lig. dentis externum, lig. dentis internum, ligamenta alaria dentis (Sus, Carnivora), lig. transversum dentis (Sus, Carnivora).

Articuli costovertebrales; articuli capitulorum costarum, capsulae articulares, lig. capituli costae radiatum, lig. conjugale costarum; articuli costotransversarii, capsula articularis, lig. costotransversarium dorsale (foramen costotransversale), lig. colli costae.

Synchondroses costocartilagineae; articuli costocartilaginei (Ruminantia, Sus), capsula articularis.

Articuli sternocostales; capsula articularis, lig. sternocostale intraarticulare, lig. sternocostale radiatum, (ligamenta intercostalia v. coruscantia, Ruminantia).

Synchondroses intersternales; lig. sterni proprium internum, lig. sterni proprium externum (Ruminantia, Sus).

Articulus intersternalis (Ruminantia, Sus); capsula articularis, lig. intraarticulare.

II. A fej csontjainak összeköttetései. Juncturae ossium capitis.

Suturae cranii: sutura coronalis, s. sagittalis, s. lambdoidea, s. occipitowormiana, s. foliosa, s. squamosa, s. occipitomastoidea, s. sphenotemporalis, s. sphenofrontalis, s. sphenoethmoidalis, s. sphenoparietalis, s. orbitotemporalis, s. zygomaticotemporalis, s. squamosomaxillaris, s. petrosquamosa, s. squamosooccipitalis, s. parietomastoidea; sutura frontolacrimalis, s. nasolacrimalis, s. nasomaxillaris, s. nasoincisiva; s.

lacrimomaxillaris, s. zygomaticomaxillaris, s. lacrimozygomatica, s. maxilloincisiva, s. incisiva, s. palatina, s. palatomaxillaris, s. palatofrontalis, s. frontomaxillaris, s. frontoethmoidalis, s. palatoethmoidalis, s. maxilloethmoidalis, s. vomeroethmoidalis, s. vomeromaxillaris, s. vomeroincisiva, s. vomerosphenoidea, s. vomeropalatina, s. vomeropterygoidea.

Synchondroses cranii; s. sphenoccipitalis, s. intersphenoidea, s. occipitopetrosa, s. intraoccipitalis.

Fonticulus major s. frontalis, f. minor s. occipitalis s. obelica.

Articulus mandibularis; discus articularis, articulus meniscotemporalis, a. meniscomandibularis, capsula articularis (lig. collaterale), lig. posticum.

Symphysis ossis hyoidei, articulus ossis hyoidei (Carnivora). *Articuli interhyoidei. Articulus hyothyreoideus.*

III. A végtagok csontjainak összeköttetései. Juncturae ossium extremitatum.

A. Juncturae ossium extremitatis thoracicae.

Articulus axillaris s. scapulo-humeralis (vállizület); capsula articularis, recessus subscapularis, labium articulare (Sus, Carnivora), lig. intraarticulare (Carnivora).

A környező izmok eltávolításakor a musculus infra spinam mint a lateralis, a m. subscapularis mint a medialis oldalsó szalag helyettesítője érdemel figyelmet. Még jobban kell ügyelni a m. biceps brachii itt porcketénységű ína alatt található *bursa bicipitalis*ra, mely Juhféléken, sertésen és Húsevőkön az izületi tokkal közlekedik. A m. supra spinam, mely részben az izületi tokon tapad, óvatosan eltávolítandó. Az izületi tokon dorsalisan zsírpárna foglal helyet; dorsalisan erősebb rostkötegek is térnek a tuber scapulactól a tokhoz, mely a caput humerin való tapadásán a legvékonyabb és könnyen átmetszhető.

Articulus cubiti (könyökizület); articulus humeroradialis; capsula articularis, ligamentum obliquum, recessus sacciformis, ligamentum collaterale ulnare, ligamentum collaterale radiale (musculus pronator teres, Equus); ligamentum olecrani (Canis).

Miután az izületet kifeszítve az izmokat átmetszettük, az izületi tok lateralis és dorsalis felülete válik szabaddá; azután a medialis felületen levő hajlító izmok eltávolítására kerül a sor, majd erősen meghajlítva az izületet, a volaris izomtömeget választjuk le óvatosan, fokozatosan praeparálva. Ezután a lateralis, rövidebb és a medialis, hosszabb (kétszárú) oldalsó szalag kidolgozása következik; utóbbi elülső, a radius dorsomedialis szélére húzódó szárában izomrostok is mutathatók ki,

a hátulsó erősebb, rövidebb szár a radius medialis szalagdudorán végződik.

Articulus (syndesmosis) radioulnaris proximalis; ligamentum transversum ulnare et radiale ulnae et radii, membrana interossea antebrachii; ligamentum anulare radii (Carnivora).

Articulus (synostosis) radioulnaris distalis; capsula articularis (Carnivora).

A zeugopodium két csontját összekötő rövid, fénylő rostok az izmok leválasztása után tünnek elő.

Articuli manus.

Articulus carpi; articulus radiocarpicus, a. intercarpicus, a. carpometacarpicus, articuli interossei; capsula articularis, lig. carpi collaterale ulnare longum, lig. c. c. radiale longum, (lig. carpi transversum — fascia antebrachii), lig. carpi collaterale ulnare proximale breve, lig. c. c. u. distale breve, lig. carpi collaterale radiale proximale breve, lig. c. c. r. distale breve, lig. antebrachioaccessorium, lig. carpoaccessorium, lig. metacarpoaccessorium; lig. dorsale obliquum (radiocarpicum, intercarpicum, carpometacarpicum); lig. radiocarpicum volare obliquum, lig. intercarpicum volare radiale, lig. i. v. ulnare, lig. carpometacarpicum volare; ligamenta intercarpica dorsalia, l. i. interossea, l. i. volaria.

Az inak és ínhüvelyek, valamint a pólyák (ligamentum carpi transversum — fascia antebrachii) eltávolítása után az os carpi accessorium (pisiforme) szabadítandó fel a borító kötőszövettől, ezután a hosszú oldalsó szalagok, az ízületi tok (synovialisa az egyes csontsorokon megtapad), a rövid oldalsó, dorsalis és volaris hosszanti, ferde és harántszalagok többékevésbbé élesen különíthetők el.

Syndesmosis (synostosis) intermetacarpica, ligamenta interossea metacarpi.

Articulus metacarpophalangicus s. *phalangis primae,* (csüdízület); capsula articularis (recessus volaris), ligamentum collaterale radiale, l. c. ulnare; lig. intersesamoidum, lig. sesamoidum ulnare et radiale, lig. sesamoidum rectum, ligamenta sesamoida obliqua, l. s. decussata (cruciata), l. s. brevia, ligamentum metacarpointersesamoidum; ligamenta collateralia interdigitalia, lig. interdigitale superius, ligamenta phalangosesamoida (Ruminantia), lig. transversum, lig. suspensorium (Carnivora).

Articulus phalangis secundae s. interphalangica prima (pártaízület); capsula articularis, lig. phalangosesamoidum, lig. collaterale ulnare, l. c. radiale, ligamenta volaria (recta, obliqua).

Articulus phalangis tertiae s. interphalangica secunda (pataízület); capsula articularis, lig. phalangosesamoidum, lig. collaterale ulnare, l. c. radiale; lig. collaterale ulnare et radiale ossis sesamoidi inferioris (lig. suspensorium); lig. inter-

digitale inferius s. distale, ligamenta interdigitalia decussata s. cruciata (Ruminantia); ligamenta dorsalia (Carnivora).

Az újjízületek praeparálása a carpustól leválasztott lábvégnek a metacarpuson satuba erősítése után könnyebben végezhető, de a teljes végtag is alkalmas arra. Az inak lefejtésekor ínhüvelyeik, a csüdízület dorsalis- s a pataízület volaris felületén levő bursa is figyelemben részesíthető; utóbbi csak a szarutok eltávolítása után, ami meleg víz alkalmazásával történik (exungulatio), közelíthető meg.

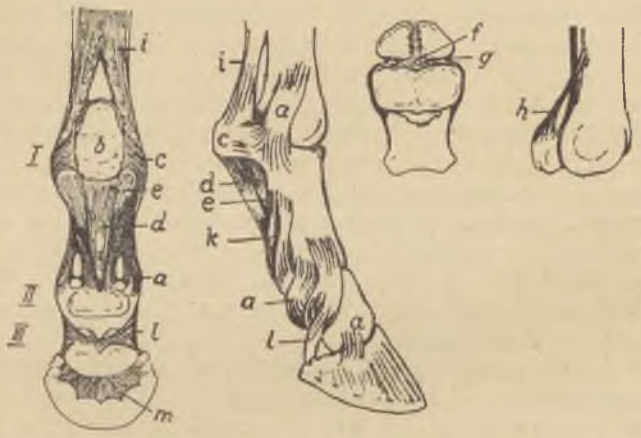

12—15. kép. *A ló ujjízületei.* I. Csüdizület, II. Pártaizület, III. Pataízület, *a* ligamentum collaterale, *b* l. intersesamoidum, *c* l. sesamoidum collaterale, *d* l. sesamoidum rectum, *e* l. sesamoidum obliquum, *f* l. sesamoidum decussatum, *g* l. sesamoidum breve, *h* l. metacarpointersesamoidum, *i* musculus interosseus medius, *k* l. volare, *l* l. suspensorium (sesamoidum collaterale), *m* l. phalangosesamoidum.

A csüdön a csüdpólya által képezett gyűrűszalag különíthető el. A csüdízület fénylő oldalszalagjai után az oldalsó, alsó, „felső", befejezésül a csüdízület megnyitását követőleg a belső egyenítőszalagok dolgozandók ki (l. a 12—15. képen); az utóbbiak az egyenítő csontoknak lefelé nyomásakor kifeszülnek és tünnek elő.

A pártaízület és a pataízület tokja a dorsalis felületen az újnyújtó ínnal részben összenőtt, ezért csak óvatosan fejthető le. A rövid, erős oldalsó szalagok kissé ferdén követhetők; a pártaízületen két pár volaris szalag, a pataízületen és a nyircsont két végéről a csüdcsont oldalsó széléhez ívben felfelé haladó függesztő szalag keresendő fel.

B. Juncturae ossium extremitatis pelvinae.

Junctura ossium cinguli extremitatis pelvinae. *Symphysis ossium pubis et ossium ischii;* ligamentum arcuatum, la-

mina fibrocartilaginea interpubica et interischiadica (os interischiadicum).

Articulus sacroilicus; capsula articularis, ligamentum sacroilicum ventrale, ligamentum sacroilicum dorsale breve, lig. s. d. longum, lig. sacrospinale et sacrotuberale, foramen ischiadicum majus, f. i. minus; membrana obturatoria. Linea terminalis, aditus pelvis, exitus pelvis, axis pelvis, diameter medianus (conjugata vera, c. diagonalis; diameter transversus, distantia interpsoadica).

A nagy izomtömegek eltávolítása a szalagokkal való összenövésük miatt kellő óvatossággal végezendő. A belső és alsó medencei izmok is leválasztandók. A tuber sacraletól és a keresztcsont töviséről indul ki a medencei szalagok kidolgozása, a széles medenceszalagon figyelembe veendők rései is (l. a 16. képen); Húsevőkön csak a keskenyebb erős ligamentum sacrotuberale található a keresztcsont és az ülőgumó között. A fülfelületeket rostos porc borítja.

16. kép. *A ló medencéjének és csípőízületének szalagai,* bal oldalról: *a* ligamentum sacroilicum dorsale breve, *b* l. sacroilicum dorsale longum, *c* l. sacrospinale et tuberale, *d* l. transversum acetabuli, *e* l. accessorium, *f* l. teres, *g* kötőszöveti rostok a keresztcsont töviseinek oldalán, *1.* medencecsont, *2.* foramen ischiadicum majus, *3.* for. isch. minus.

Articulus coxae (csípőízület); labium articulare, ligamentum transversum acetabuli, pulvinar acetabuli; capsula articularis, ligamentum iliofemorale Bertini (Homo); lig. capitis femoris (= teres), lig. accessorium (Equus).

A csípőízület a medialis oldal felől közelíthető meg, itt lovon a járulékos szalag (l. a 16. képen), az egyenes hasizom végső ínrészletének megtartására ügyelünk. A far- és ágyékizmok, de a belső medencei izmok és az egyenes combizom is az ízületi tokhoz bocsátanak rostokat, sőt az ízületi toknak még saját izma is van, mely az ízületi vápa széléről a combcsont elülső felületére húzódik. Az ízületi tokot körülmetszéssel megnyitva, az egyes szalagok válnak hozzáférhetőkké (l. a 16. képen).

Articulus genus (térdízület); corpus adiposum genus, meniscus fibularis, m. tibialis, ligamentum tibiale anterius et posterius menisci fibularis et tibialis, lig. femorale menisci fibularis. *Articulus femorotibialis;* capsula articularis, lig. collaterale fibulare, lig. c. tibiale, lig. decussatum posterius (mediale), lig. d. anterius (laterale). *Articulus femoropatellaris;* capsula articularis, recessus (bursa) suprapatellaris, lig. (retinaculum) femoropatellare fibulare, l. f. tibiale, ligamenta patellae (bursa

infrapatellaris proximalis, b. i. distalis s. subpatellaris; bursa praepatellaris s. subcutanea).

Articulus tibiofibularis; capsula articularis. *Syndesmosis tibiofibularis,* membrana interossea cruris; ligamentum malleoli lateralis anterius et posterius (Ruminantia).

A térdízületen a négyfejű combizmot óvatosan lefelé követve, folytatása a térdkalács alatt a térd hajlított helyzetében a térdkalács egyenes szalagjai alakjában dolgozható ki; a középső alatt a *bursa subpatellaris* = b. infrapatellaris distalis keresendő fel (tubussal felfújható). Ezután a retinaculumok követhetők a combcsont felé (a medialis gyengébb), mindkettő a térdkalács ízületi tokjával összenőtt. Az ízületi tokon kis nyílást készítve, a térdkalács basisán három vakzugszerű recessusa fújható fel tubus segélyével, a középső a *bursa suprapatellaris.*

A térdhajlás ízülete, a femorotibialis ízület tokjáról a plantaris felületén a vele összefüggő térdalji, lábikra- és hátulsó farizmok választandók le; azután a kereszteződő szalagokat keressük fel, mihez az ízületi tok megnyítása szükséges. Az ízületi tok a C-porcokon is megtapad, kettős zsákokat képez a két bütyökpárnak megfelelően, két-két alosztállyal; közlekedéseik felkeresendők (a lateralis zsák a hosszú ujjnyujtóizom eredése alatti bursaval, a medialis a térdkalács ízületi tokjával a medialis trochlea alatt). Az oldalsó szalagok közül a medialis a meniscuson is megtapad, a lateralis a szárkapocs fejecskéjén tapad és a térdalji izom ínán halad át. A meniscusok rövid erős szalagjai a tibia fossuláihoz, a lateralis porcról a femur fossa intercondylicajához követhetők.

Articuli pedis.

Articulus tarsi (csánkízület); articulus talocruralis, talocalcanearis, intertarseus Choparti, tarsometatarseus Lisfranci, interosseus; capsula articularis; ligamentum tarsi collaterale fibulare longum et tibiale longum, lig. tarsi collaterale fibulare breve et tibiale breve; lig. tarsi dorsale radiatum; lig. tarsi plantare rectum (longum); ligamenta tarsi longitudinalia lateralia, l. t. l. medialia, l. t. l. dorsalia, l. t. l. obliqua, l. t. l. plantaria, l. t. l. interna; ligamenta tarsi transversa, ligamentum talocalcaneum mediale, lig. t. laterale, lig. t. proximale, sinus tarsi, ligamenta tarsi interossea.

A csánkízület dorsalis, hajlító felületéről az ujjnyújtók és csánkhajlítók eltávolítandók, mire a dorsalis ferde szalag rostjai tünnek elő. Az ízületi tok négy zsákja közül a proximalis a legtágabb. Kétoldalt a felületes hosszú és a mélyebben fekvő kétszárú rövid oldalszalagok készítendők ki, melyek a malleolustól az illető oldali csánkcsontokra és a metatarsusra követhetők. A csánk feszítő odalán az ujjhajlító inak alatt a lig. plantare longum különíthető el. A nagyszámú különös sza-

lagok részint hosszant-, részint harántirányú lefutással készíthetők ki.

Az *ujjízületek* a medencei végtagokon ugyanolyan módon dolgozhatók ki, mint a mellső végtagokon.

Izomtani gyakorlatok.

Myologia, systema musculorum.

Általános izomtan. Musculus; caput, venter, cauda musculi; perimysium externum, p. internum; origo (punctum fixum), insertio (punctum mobile); synergeta s. socius s. coadjutor, antagonista. Tendo terminalis, t. intermedius; aponeurosis; vagina tendinis serosa (mucosa), mesotenon, cavum intervaginale; vagina tendinis fibrosa, arcus fibrosus, retinaculum tendinis. Bursa serosa (nem: mucosa) submuscularis, b. subtendinea, b. subfascialis, b. subcutanea; bursa constans, b. inconstans; bursa simplex, b. multilocularis. Fascia, saeptum intermusculare, spatium interfasciale, sp. subfasciale.

Az izmok praeparálásáról.

Az izomtani gyakorlatokon a hullák, illetőleg hullarészek lehetőleg lebőrözve kerülnek dolgozásra. Miután a bőr értéket képvisel, ezért a bőr lefejtésekor ügyelni kell, hogy az lehetőleg sértetlenül kerüljen le. Nagyobb hullák *lebőrözését* külön e célra szolgáló szélesebb és kevésbbé éles késsel végzik.

Az állszöglettől kezdve a torokjárat és a nyak ventralis felületének középvonalában, végig a mellkas és a has alján megy a metszés, megkerülve a tejmirigyet, a praeputiumot, a herezacskót, fiatal állatokon a köldököt is. Ezután a mellső végtagok medialis felületén, az előbbi metszésre merőlegesen, lefelé a carpusig, itt a dorsalis felületre térve a csüdig metszszük át a bőrt, melyet itt körmetszéssel elhatárolunk. A medencei végtagokon ugyancsak fenn a medialis felületen kezdődik a metszés, azután a sarokgumóra térve, a hajlító inak mentén a csüdig halad, hol szintén körmetszéssel végződik. A fejen a szájzug magasságában kell a bőrt körben lefejteni. A szemhéjakon, a fülön és a farokvégén a bőrt rajta szokás hagyni. Az anatomiai gyakorlatra kerülő hullákon a bőrizmokat, különösen a fejen, kímélni kell a lebőrözés alkalmával.

A bőrt a bőralatti kötőszövet átmetszésével fejtjük le. A bőrt ilyenkor kifeszítve kell tartani és a metszéseket a bőralatti kötőszövet és az alatta fekvő szerv (pólya, izom) között vezetni.

Mielőtt az izmok praeparálását megkezdjük, a hullarész külső idomát kell szemügyre venni és az egyes izmokat, izom-

rendszereket és izomcsoportokat összefüggésükben áttekinteni.

Az *izompólyák* és *inlemezek*, aponeurosisok megtartása egyes helyeken nehezebben sikerül, mert nem különülnek el élesen a bőralatti kötőszövettől és egyes izomcsoportok közé is behatolnak. Az izompólyák többféle lefutású kötőszöveti rostból állnak, praeparálásuk alkalmával a legerősebb vagy a felületesen fekvő rostok mentén történik a metszés.

Az *izmok* praeparálása abban áll, hogy az izmokat az őket körülfoglaló szövetekből kikészítjük. A praeparálás mindig az izomrostok hosszanti lefutása mentén történik, a kötőszövetet lehetőleg összefüggő lemezekben kell lefejteni, nem kisebb cafatokban.

A praeparálás előtt az illető hullarész úgy helyezendő el, hogy a kipraeparálandó izom megfeszüljön. A praeparáláskor mindjárt az izomig hatoljunk, először egy hosszú metszést ejtünk az izom jobb oldalán az izomrostok lefutásában, ezután a kötőszövetet csípővel felemelve és megfeszítve, magunk felé vezetett metszésekkel azt lehetőleg egy lemezben eltávolítjuk.

Az izomrostot eredésétől tapadásáig kell követni és amikor már az izom szabadon álló felülete teljesen felszabadult, az izom alatt folytatandó a praeparálás mindaddig, míg az szabadon felemelhető.

Az izom kikészítése után vegyük közelebbről szemügyre nagyságát, alakját, eredését, tapadását, szomszédságához való viszonyát és végül működését is.

Ha valamely izmot egy másik fed, úgy ennek kikészítése után ezt a további praeparálás érdekében a közepén átmetsszük és visszahajtjuk úgy, hogy bármikor ismét eredeti helyzetébe visszahozható legyen.

Ahol az izmok inakba mennek át és ezeket *inhüvelyek* foglalnak be, vagy *harántszalagok* tartanak meg helyükben, esetleg rajtuk vagy alattuk *tüszők* foglalnak helyet, mindezeket, melyeknek többnyire gyakorlati, sebészi jelentőségük is van, szintén tisztán kikészíteni, szomszédságuktól elhatárolni kell.

*

Részletes izomtan.

Musculi cutanei.

Musculus cutaneus maximus, plica genu; m. cutaneus scapulae et humeri; m. cutaneus colli, platysma myoides; m. cutaneus faciei, m. cutaneus labiorum s. risorius Santorini, m. occipitalis (Canis), m. frontalis (Ruminantia).

Musculi sceleti.

Musculi extremitatis thoracicae.

Fascia superficialis (suprascapularis); f. profunda, f. subscapularis, f. omobrachialis; f. antebrachii, ligamentum transversum carpi, ligamentum anulare, arcus fibrosus.

Musculi cinguli extremitatis thoracicae.

M. trapezius cervicalis et thoracalis, m. omotransversarius (Ruminantia, Sus, Carnivora); m. rhomboides cervicalis et thoracalis, m. rh. capitis (Sus, Carnivora); m. latissimus dorsi; m. pectoralis superficialis, pars clavicularis et pars sternocostalis; m. pectoralis profundus, pars praescapularis (Equus, Sus) et pars humeralis, pars subscapularis (Oryctolagus); m. pectoralis medius (Aves); mm. tensores patagii (Aves); m. serratus ventralis cervicis et thoracis; m. sternocleidomastoideus: *a)* m. brachiocephalicus, pars clavicularis (m. deltoidei), m. cleidomastoideus, m. cleidotransversarius (Equus), m. cleidooccipitalis (Ruminantia, Sus), m. cleidocervicalis (Carnivora); *b)* m. sternocephalicus, m. sternomandibularis (Equus, Ruminantia), m. sternomastoideus (Ruminantia, Sus, Carnivora); m. subclavius (Ruminantia).

*

Az elülső végtagnak a törzzsel közös izmait a m. sternocleidomastoideuson kezdjük kipraeparálni. Az oldalsó szűgybarázda és a torkolati barázda, az ezeket képező izmok egyes portióinak elkülönítése után a m. trapeziusra térünk át, majd az ennek háti részlete alatt kezdődő m. latissimus dorsit praeparáljuk; ennek alsó szélét felemelve a m. serratus ventralis thoracis tűnik elő, melynek fogai a külső ferde hasizoméival váltakoznak. Ha a m. trapeziust a tarkószalag mentén átmetsszük és leválasztjuk, a lapockaporc és az ennek medialis felületén tapadó m. rhomboides válik láthatóvá, melyet, valamint a m. serratus nyaki részletét is kidolgozzuk.

A mellizmok kidolgozásához az egyik mellső végtagot oldalt felemeltetjük, mire a felületes mellizom pars clavicularisa egy barázda, részben sötétebb színe által elkülönül a pars sternocostalistól; ezeket elhatárolásuk után a szegycsontról lemetszük és a végtag felé visszahajtjuk. Ekkor előtünnek a mély mellizmok, melyek közül a pars praescapularist ívben felfelé, az erős pars humeralist a karcsont tuberculumai felé követjük.

Ezután a mellső végtagot a törzsről leválasztjuk; oldalt felemelve a mellkasról, egy marokra fogott nagyobb erős késsel a szegycsonttól kb. tenyérnyire átmetsszük a mellizmokat, az ereket és idegeket (axillarisokat, plexus brachialist), a m. sternocleidomastoideust és a m. latissimus dorsit, végül a m. trapeziust, m. rhomboidest és m. serratus ventralist.

*

Musculi extremitatis thoracicae liberae.

Musculi scapulae et humeri. M. deltoides (pars clavicularis, pars scapularis, pars acromialis), m. supra spinam, m. infra spinam, m. teres minor; m. teres major, m. subscapularis, m. coracobrachialis, m. capsularis (Equus); m. biceps brachii,

caput longum, bursa bicipitalis s. intertubercularis, caput breve (coracobiceps; Homo), lacertus fibrosus; m. brachialis; m. tensor fasciae antebrachii, m. triceps brachii, caput longum, c. laterale, c. mediale (c. accessorium Canis), m. anconaeus.

Musculi antebrachii et manus. M. extensor carpi radialis (radialis dorsalis; longus, brevis, Carnivora), m. extensor digitalis communis, caput humerale, caput antebrachiale (ulnare, Thiernesse, II; radiale, Phillips, III et IV), m. extensor digiti III proprius (Ruminantia), m. extensor digitalis lateralis (IV, V), m. abductor pollicis longus et extensor pollicis brevis; m. brachioradialis s. supinator longus (Carnivora), m. supinator (brevis, Carnivora); m. extensor carpi ulnaris (ulnaris lateralis), m. flexor carpi ulnaris (ulnaris medialis; caput humerale, caput ulnare), m. flexor carpi radialis (radialis volaris); m. pronator teres (Ruminantia, Sus, Carnivora), m. pronator quadratus (Carnivora); m. flexor digitalis superficialis (perforatus, phalangis II; caput tendineum; m. interflexorius, Ruminantia; retinaculum, Carnivora), m. flexor digitalis profundus (perforans, phalangis III; caput humerale, c. ulnare = m. palmaris longus, c. radiale = m. flexor pollicis longus, c. tendineum; bursa podotrochlearis Brauelli); mm. interossei (m. interosseus medius, tendo interosseus; mm. interossei laterales), mm. lumbricales; mm. digitales breves: m. flexor-, ad-, abductor-digiti II, V (Sus), m. palmaris longus, m. p. brevis, m. abductor pollicis brevis et opponens pollicis, m. flexor pollicis brevis, m. adductor pollicis, m. adductor incidis, m. adductor-, abductor-, flexor digiti V (Carnivora).

•

A mellső végtag izmainak kidolgozását célszerű a lapocka *medialis felületén* elkezdeni. Itt a fascia subscapularison a m. omohyoideus eredési ína található. A m. pectoralis profundus portio praescapularisa a töviselőtti izomról lefejtendő. A fascia subscapularist a m. subscapularis hosszában átmetszve, azt a töviselőtti izomról, hátrafelé a m. teres majorról is lefejtjük. Ezután a hátulsó szél felől a m. latissimus dorsi részletei és a tensor fasciae antebrachii készíthetők ki a m. teres majorról leválasztva. A latissimus-részletek eltávolítása után a triceps kerül kidolgozásra, melyről a m. pectoralis superficialis pars sternocostalis- (antebrachialis) részletei távolítandók el. Majd a m. coracobrachialisra (bursa, ínhüvely), a m. brachialisra, a mélyben a m. capsularisra térünk reá és a medialis felületet a könyökig kikészítve, ezután a *lateralis felületre* kerül a sor, hol a dolgozás a tövis előtti és mögötti izom, utóbbi bursával, továbbá a deltaizom határolandó el; itt elegendő a pólyát a reátapadó részektől megszabadítani, magát a pólyát nem kell lefejteni. A deltaizom felemelésével a lapocka

hátulsó széle felől a m. teres minor tűnik elő, majd a triceps lateralis részletei, alattuk a kampóizom dolgozható ki.

A mély szegyizom pars humeralisának eltávolítása után a tövis előtti és mögötti izom tapadását (utóbbi felületes ína alatt bursával) készítjük ki. A dorsalis felületen a töviselőtti izom villaszerű vége között előtűnik a m. biceps, melynek praeparálásakor a lacertus fibrosusra különös figyelem fordítandó. A karcsonton közvetetlenül a m. brachialis található. A kétfejű karizom eredéséhez közel a sikló felülete alatti bursa is figyelembe veendő.

Az antebrachiumon a lacertus fibrosusszal a m. extensor carpi radialist továbbkövetjük a m. abductior pollicis longus keresztezéséig, mindkét izom ínhüvelyeire is gond fordítandó. A m. extensor digitalist eredésétől a Phillips- és Thiernesse-féle izom kilépését követőleg, a carpuson ínhüvelyeivel, a csüdre (bursa), a m. interosseus medius két erősítő ínkötegével, dolgozzuk ki. Ezután az oldalsó ujjnyújtóra kerül a sor, a carpuson ínhüvellyel; a metacarpuson a Phillips-izom ína társul hozzá, a csüdízületen bursán halad át.

A *volaris felület*re térve át az alkarpólyát a carpus hajlító felületén a ligamentum transversum carpi alakjában, a csüdízületen mint gyűrűszalagot különíthetjük meg. A pólyát hosszában átmetszve a carpalis hajlító izmokat és ujjhajlítókat készítjük ki, utóbbiakon figyelemmel a caput tendineumokra (a radiusról a perforatusra, a metacarpuson a ligamentum carpi volareről a perforansra) és az átfúrás helyén a perforans gyűrűszerű övére. Végül a metacarpus közepén az inakat átmetszve, a m. interosseus medius dolgozandó ki.

Húsevőkön a pronator könnyen, a supinatorok valamivel nehezebben praeparálhatók ki az antebrachiumon, mert a m. brachioradialis csak óvatosabb lebőrözés esetén tartható meg; a supinator a m. extensor carpi radialis és m. extensor digitalis communis között keresendő fel. A *többujjú* házi emlősállatok ujjnyujtó és ujjhajlító és egyéb izmai inaik felől követendők és különítendők el.

*

Musculi extremitatis pelvinae.

Fascia superficialis; fascia profunda, f. ilica, f. pelvis (lamina parietalis, l. visceralis), f. glutaea, f. lata, f. cruris, retinacula tendinum: ligamentum laciniatum, lig. anulare.

Musculi cinguli extremitatis pelvinae. *Mm. pelvis et femoris.*

M. psoas minor, m. iliopsoas: m. psoas major + m. ilicus (caput laterale, c. mediale), m. quadratus lumborum; m. tensor fasciae latae (tractus iliotibialis Maissiati), m. glutaeus superficialis (m. glutaeobiceps, Ruminantia, Sus), m. glutaeus medius (bursa trochanterica), m. glutaeus accessorius (pars

profunda m. glutaei medii), m. glutaeus profundus, m. piriformis; m. biceps femoris (caput vertebrale, m. glutaeobiceps; c. pelvinum), m. abductor cruris posterior (Carnivora; pseudohomologia, Equus), m. abductor cruris anterior (Felis), m. semitendineus (caput vertebrale, c. pelvinum), m. semimembranaceus (caput vertebrale, c. pelvinum); m. sartorius, m. gracilis, m. pectineus, canalis femoralis adductorius Hunteri, trigonum subinguinale Scarpae, fossa ovalis, m. adductor (longus + brevis + magnus); m. obturator internus, m. obturator externus, mm. gemelli, m. quadratus femoris; m. quadriceps femoris (m. rectus femoris, m. vastus fibularis, m. vastus tibialis, m. vastus intermedius).

Musculi cruris.

M. tibialis anticus, m. extensor hallucis longus, m. extensor digitalis longus, m. extensor digitalis lateralis, ligamentum transversum (cruris) proximale (anulare), m. fibularis longus (Ruminantia, Sus, Carnivora), m. fibularis brevis (Carnivora), m. fibularis tertius = tendo femorotarseus (Equus, Ruminantia, Sus), lig. transv. medium (fundiforme), l. tr. distale (cruciforme); m. triceps surae: m. gastrocnemius (caput laterale, c. mediale; fabellae, Vesalius) + m. soleus (Equus, Ruminantia, Sus, Felis), tendo Achillis; m. popliteus, m. flexor digitalis pedis superficialis (m. plantaris + m. flexor digitalis brevis), m. flexor digitalis pedis profundus: m. tibialis posterior + m. flexor hallucis longus + m. flexor digitalis pedis longus, caput tendineum.

Musculi metatarsi.

M. extensor digitalis brevis, mm. interossei, mm. lumbricales, m. quadratus plantae (Sylvii; Carnivora), m. abductor digiti V, m. adductor digiti V, m. adductor digiti II (Carnivora), mm. accessorii (Felis).

*

A hátulsó végtagot medialis felületére fordítva a praeparálást az elülső szélén a m. tensor fasciae latae elhatárolásával kezdjük meg, melyet a glutaeus superficialistól a térdkalács külső egyenes szalagáig és a sípcsonti tarajig követünk. A fascia glutaeara térve át, a glutaeusokat dolgozzuk ki, a pólya tökéletes leválasztása nehezen sikerül; a kétfejű combizmot kettős fejétől hármas tapadásáig követjük, ezek közül a Achilles-ínre térő részlet felkeresése igényel nagyobb óvatosságot. A m. semitendineustól alulról felfelé haladva határoljuk el a m. bicepset, miközben a széles medenceszalagra jutunk el. Majd a m. semimembranaceust követjük a medialis felületre.

A m. gluteus superficialist ezután a külső csipőszögletről leválasztva tapadásáig visszahajtjuk, hogy a m. glutaeus medius hozzáférhető legyen, melyet azután a belső csipőszöglettől óvatosan lefejtve, a linea glutaean túl a m. glutaeus acces-

sorius válik láthatóvá. A m. piriformis csak a Húsevőkön vált külön, a többi háziállatfajon a m. glutaeus mediustól alig különíthető el. A m. glutaeus profundushoz a kétfejű combizomnak átmetszése után lehet jutni, mellette a mm. gemelli (m. g. spinalis és m. g. tuberalis) és a m. quadratus femoris található.

A lateralis felületre fektetve a végtagot az ágyéki izmokat dolgozzuk ki a hashártya, a fascia ilica és f. pelvis leválasztása után. Esetleg a hasizmok egyes részletei, a Poupart-szalag, a lágyékgyűrűk is figyelembe vehetők ekkor, továbbá az egyenes hasizomnak a csípőizülethez térő ina, a ligamentum accessorium.

A medencében a m. obturator internus, továbbá a m. levator ani maradványai készíthetők ki. Ezután a m. sartoriust, a m. gracilist, a m. pectineust és a combcsatornát praeparáljuk, a mélyben a m. ilicust és a m. quadratus lumborumot is.

A farok és a gát izmai esetleg szintén a hátulsó végtaggal együttesen dolgozhatók ki.

A m. obturator internus, mm. gemelli és m. quadratus femoris teljes kidolgozásához az adductorokat a medence ventralis felületéről lefejteni kell, ezért ezt lehetőleg a praeparálás végére hagyjuk.

A comb elülső felületén a négyfejű combizom három felületes feje könnyen elkülöníthető egymástól, a három között a mélyben levő m. vastus intermedius ellenben csak nehezen, mesterségesen tüntethető elő. A m. capsularis a m. rectus femoris átmetszése után válik láthatóvá.

A szárpólya felületes lemezét követve a tibia lateralis felületén a vékony m. soleusra kell ügyelni, melyet gyakran a fasciával együtt eltávolítanak. A plantaris felületen a m. gastrocnemius és az Achilles-ín componenseinek kidolgozása következik; a medialis gastrocnemiust eredésénél átmetszve, a felületes ujjhajlító érhető el, melyet követve az Achilles-ínra, sapkaszerűen kiszélesedett részlete alatt a bursa subtendinae (subachillea, retrocalcanea) található. A tibia felső végének plantaris felületén a m. popliteus és mély ujjhajlító három részlete keresendő fel, melynek ínai a sustentaculum és a medialis malleolus ínvályúján, ínhüvelybe foglaltan követhetők; itt a ligamentum laciniatum tartja helyben. A metatarsuson a m. flexor digitalis longus ina a másik kettő közös inához társul.

A tibia dorsalis felületén levő izmokat a csánk behajlításával lazítjuk, hogy könnyebben szétválaszthatók legyenek. Először a csánk táján levő három harántszalagot praeparáljuk ki, a ligamentum anulare a sípcsont alsó harmadában, a funda Retzii a T_4-től hurkolja át a hosszú ujjnyujtójáét és a m. fibularis tertius lateralis inszárával közösen tapad, a ligamentum cruciforme a két ujjnyujtó inat hídalja át a metatarsus felső harmadában (l. a 17. és 18. képen). Az oldalsó ujjnyujtót

praeparálva a lateralis malleolus ínvályúján, ínhüvelybe foglalva, követjük, míg a metatarsus közepe táján hegyes szögben a hosszú ujjnyujtóinhoz csatlakozik; a kettő között a m. extensor digitalis brevis található. Az elülső sípizom kettős, a harmadik szárkapcsi izom hármas tapadása, utóbbinak szétválása a sípizom átlépésére, lovon (l. a 17. képen) különös figyelmet érdemel, úgyszintén a két izom medialis inszára alatti bursa (csánkpók).

17. kép. *Inak a ló csánkja hajlító felületén, a* musculus fibularis tertius, *b* medialis-, *b'* középső-, *b''* lateralis inszára, *c* m. tibialis anticus, *d* medialis-, *d'* lateralis inszára, *e, e'* a hosszú ujjnyujtó izom ina (egy darab kimetszve), *f, f'* az oldalsó ujjnyujtóizom ina (szintén egy darab kimetszve), *g* proximalis-, *h* középső-, *i* distalis harántszalag, *k* canalis tarsi, *1.* tibia, *2.* os metacarpale tertium.

18. kép. *A ló lábszárának és lábának izmai* (medialisan), *1.* ligamenta recta patellae, *2.* m. gastrocnemius (lateralis; a m. g. medialis lemetszve), *3.* m. flexor digitalis superficialis, *4.* m. tibialis posterior, *5.* m. flexor hallucis longus, *6.* m. flexor digitalis longus, *7.* caput tendineum, *8.* m. extensor digitalis longus, *9.* m. tibialis anticus, *10.* m. fibularis tertius, *11.* m. interosseus medius.

A metatarsuson az ujjnyujtók és -hajlítók ugyanúgy praeparálandók, mint a mellső végtagon.

Kérődzőkön, sertésen és *Húsevőkön* a m. fibularis longus az oldalsó ujjnyujtó mellett, majd plantaris ívben medialisan a T_1-re követhető; a Húsevők m. fibularis brevise a longus alatt keresendő fel. A m. quadratus plantae a calcaneustól és T_4-ről a mély hajlító inra terjed.

*

Musculi trunci (colli, dorsi, thoracis, abdominis, caudae).

Fascia superficialis trunci; f. profunda trunci: f. lumbodorsalis (f. spinotransversalis, ligamentum dorsoscapulare),

tunica flava abdominis (ligamentum fundiforme penis, ligamentum suspensorium mammae); f. profunda colli, (f. praevertebralis, vagina vasorum cervicalium, f. propria tracheae).

Musculi columnae vertebralis.

Mm. epaxonales. Mm. spinohumerales (= mm. cinguli extremitatis thoracicae (l. a 30. oldalon). *Mm. spinodorsales* (Henle-Gegenbaur): mm. spinotransversales, m. serratus dorsalis, (m. s. d. cranialis; m. s. d. caudalis = m. s. d. exspiratorius), m. splenius (capitis, cervicis); mm. sacrospinales, m. iliocostalis (cervicis, dorsi, lumborum), m. longissimus spinae (dorsi, cervicis, capitis et atlantis); m. spinalis (capitis, cervicis, dorsi); mm. transversospinalis, m. semispinalis (capitis, inscriptiones tendineae; dorsi et cervicis), m. multifidus, m. rotator (submultifidus).

Mm. profundi trunci breves: mm. interspinales, mm. intertransversarii, m. rectus capitis dorsalis major, m. rectus capitis dorsalis minor, m. obliquus capitis, m. obliquus atlantis.

Mm. hypaxonales (praevertebrales): m. longus colli (pars thoracalis, pars cervicalis), m. longus capitis, m. rectus capitis ventralis, m. rectus capitis lateralis; m. scalenus (ventralis = anterior, medius = m. scalenus primae costae, m. scalenus minimus Albini, m. sc. dorsalis = posterior = m. scalenus supracostalis, Ruminantia, Sus, Carnivora).

Mm. caudae: m. coccygicus, m. sacrococcygicus dorsalis lateralis, m. s. d. medialis, m. sacrococcygicus ventralis lateralis, m. s. v. medialis, mm. intertransversarii caudae.

Musculi thoracis proprii.

Mm. intercostales externi, m. i. interni, mm. intercartilaginei, mm. levatores costarum, m. retractor costae ultimae (m. lumbocostalis), m. transversus costarum (pars thoracica m. recti abdominis), m. transversus thoracis, m. phrenicus (diaphragma): pars carnosa s. corona muscularis (pars lumbalis, crus mediale, cr. laterale; pars costalis, arcus lumbocostalis s. trigonum lumbocostale, Bochdalek; pars sternalis, trigonum sternocostale, Larrey), hiatus aorticus, hiatus oesophagicus (membrana phrenicooesophagica, sphincter Rouget, Rodentia), centrum tendineum (speculum Helmonti), foramen venae cavae (quadrilaterum); fascia endothoracica (ligamenta intercostalia s. coruscantia).

Musculi abdominis.

M. obliquus abdominis externus (crus costocoxale; crus mediale, vagina externa m. recti abdominis, linea alba, anulus umbilicalis, adminiculum lineae albae; crus laterale, ligamentum inguinale Pouparti, ligamentum lacunare Gimbernati; lamina ilica, lamina femoralis), canalis inguinalis, anulus inguinalis subcutaneus (crus mediale, cr. laterale), anulus inguinalis abdominalis; m. obliquus abdominis internus (crus costocoxale, Equus, Carnivora); m. rectus abdominis (inscriptiones tendi-

neae, ligamentum accessorium, tendo pectineus transversus s. praepubicus); m. transversus abdominis (pars costalis, pars lumbalis, linea semilunaris Spigelii, vagina interna m. recti abdominis); fascia transversa abdominis.

*

A praeparálás előtt a testfelület plastikáját, külső idomát vegyük szemügyre (torkolati barázda, szügybarázdák, m. serratus ventralis, stb.).

A praeparálást a felső nyakélen és a maron kezdjük meg a m. trapezius, rhomboides, latissimus dorsi kidolgozásával; utóbbi eltávolítása után a m. serratus dorsalis válik szabaddá, cranialis részét még a m. serratus ventralis thoracis borítja. Ennek nyaki részletére, m. levator scapulaera térve át, ez a szomszédos m. spleniusról fejtendő le; a m. splenius, a m. longissimus cervicis, a m. semispinalis capitis, a m. serratus dorsalis cranialis és a m. rhomboides is a fascia spinotransversalisból aponeurotikusan ered, a m. splenius capitis a m. brachiocephalicus cleidomastoideus-részletével és a m. longissimus capitisszel egybefolyik és a sziklacsont csecsnyúlványán tapad, a m. splenius cervicis a nyakcsigolyák harántnyúlványain.

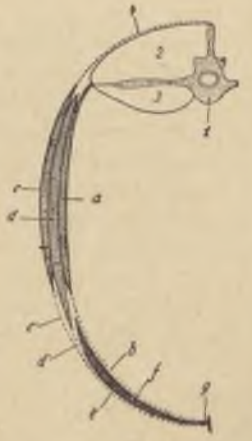

19. kép. *A hasizmok* vázlatosan, *a* musculus transversus abdominis, *b* ennek ina, belső rectushüvely, *c* m. obliquus abdominis externus, *c* ennek ina, *d* m. obliquus abdominis internus, *e* ennek ina, külső rectushüvely, *f* m. rectus abdominis, *g* xiphosternum, *1.* ágyékcsigolya, *2.* hosszú hátizmok, *3.* ágyéki izmok, *4.* fascia lumbodorsalis.

A m. serratus dorsalis aponeurosisát átmetszve a hosszú hátizomrendszereket, lateromedialisan haladva, praeparáljuk ki, a m. iliocostalis két rétegét, a m. longissimust, felső szélén a m. spinalist és semispinalist, majd a longissimust lefejtve a m. multifidust és a bordaemelőket.

A bordaíven a külső és belső ferde hasizmok (utóbbi crus costocoxaleja), a bordák belső felületén a haránthasizom pars costalisának fogai, a szegycsonton az egyenes hasizom található (l. a 19. képen). Ezután a bordaközi izmokat dolgozzuk ki, néhány bordaközben lefejtjük a lateralisokat, hogy a belsők

rostlefutása is előtűnjön. Az első 4—5 bordán a m. transversus costarum, a szegycsonton a mm. pectorales visszamaradt részletei, belső felületén a m. transversus thoracis dolgozható ki. A rekeszoszlopok kipraeparálásakor a rekesz egyéb részletei is áttekintendők.

A nyakon a platysma visszahajtása után a m. sternomandibularist, sternohyalist és sternothyreoideust, baloldalt a nyelőcsövet, a mellkas bejáratán a m. iliocostalis cervicist és a bordatartó izmokat határoljuk el.

Végül a gégecső leválasztása után a m. longus colli nyalábait dolgozzuk ki.

Kérődzőkön, *sertésen* és *Húsevőkön* a m. scalenus posterior (supracostalis) követhető az 5., ill. 3., Húsevőkön a 8. bordáig.

*

Musculi capitis.

Fascia superficialis: f. parotideomasseterica, f. temporalis superficialis, f. nasobuccalis s. galea aponeurotica, f. submandibularis et subhyalis; f. profunda: f. buccopharyngica (lig. pterygomandibulare), f. temporalis profunda.

Musculi cutanei capitis. M. epicranius, m. occipitalis (Carnivora), m. frontalis (Bos, Sus), m. cutaneus labiorum (risorius Santorini, Homo).

Mm. labiorum et buccarum. M. orbicularis oris, m. incisivus superior et inferior, m. zygomaticus, m. quadratus labii superioris: m. malaris + m. levator nasolabialis (portio profunda s. nasalis, p. superficialis s. labialis) + m. levator labii superioris proprius, m. caninus (depressor rostri, Sus), m. depressor labii inferioris (Equus, Ruminantia, Sus), m. mentalis, m. bucinatorius: m. buccalis (pars dorsalis, p. ventralis) + m. molaris (pars aboralis, p. oralis). Galea aponeurotica.

Mm. nasales. M. transversus nasi (pars superficialis, p. profunda; m. dilatator naris apicalis, medialis, lateralis, Ruminantia), m. lateralis nasi (pars dorsalis, aboralis, ventralis, oralis, Equus).

Mm. palpebrarum (l. a 77. oldalon). *Mm. auriculae* (l. a 79. oldalon).

Musculi viscerales s. branchiales. Manductores: M. masseter, m. temporalis, m. pterygoideus lateralis, m. pterygoideus medialis (portio caudolateralis, p. oromedialis). M. depressor mandibulae: m. jugulomandibularis (Equus), m. biventer (digastricus; venter mandibularis, v. mastoideus, tendo intermedius), m. jugulohyalis. Mm. linguales, mm. pharyngici, mm. ossiculorum auditus (l. a 40., 41. és 79. oldalon).

*

A fej lebőrözése fokozott gondossággal történjen, különben a platysmából kidifferentiálódott izmokat könnyen eltávolítjuk. A dolgozást a m. zygomaticuson kezdjük, azután a m.

bucinatorius, majd a m. cutaneus labiorum és a m. depressor labii inferioris következik. Az orr oldalán a m. quadratus labii superioris egyes tagjai különítendők el és a velük vonatkozásban álló m. caninus; a m. levator labii superioris propriushoz a m. levator nasolabialis átmetszése után lehet jutni. Az orr izmai kissé elmosódottak. Az ajkak felhajtása után a nyálkahártya lepraeparálásával érhetők el a mm. incisivi.

A m. masseter kétféle irányú rostjait a mandibularis ízület felől különítjük el. A m. temporalist a kampónyúlványon való tapadásáig követjük. Ezután a fültőmirigyet elülről hátrafelé leválasztva, előtűnik a m. sternomandibularis ina és a m. depressor mandibulae a torkolati nyúlványról jövet.

A torkolatjáratban a m. transversus mandibulae (m. myloglossus, mögötte a m. myloyhalis öve) és az állatalatti nyirokcsomók találhatók.

Az egyik mandibulát ezután a foghijas szélen átfűrészeljük, az állkapcsi ízületből kiízesítjük és teljesen leválasztjuk. Ekkor a m. pterygoideus, a submandibularis nyálmirigy, a garat, lovon a légzacskó, a m. depressor mandibulae, a nyelvcsonti izmok és a nyelv válik hozzáférhetővé, úgyszintén az inyvitorla is.

A szemhéjak izmait a szemgolyóval együtt szoktuk dolgozni.

A fej izmaival együttesen a nyelv és garat izmai, a fülizmok, nemkülönben a tarkóizmok és a nyakizmok egy része kidolgozható. A nyelven felületesen oldalt a m. styloglossus található, alatta a széles, lapos m. hyoglossus és ezen belül az állcsúcstól a nyelvcsont villájához a m. genioglossus követhető. A nyelvcsontra térő omo-, sterno-, jugulohyalist és a nyelvcsont többi apró izmát nem nehéz megtalálni.

A koponya alapján feltűnik fényes aponeurosisával a m. tensor- és a m. levator veli palatini, utóbbi az inyvitorla közepén ellenoldali társával találkozik. Az inyvitorla nyálkahártyájának lefejtésével a m. palatinus tűnik elő. A nyelvcsontról a középső-, a gége felől az alsó garatfűzők követhetők a rhaphe pharyngishez.

A nyakon a m. splenius alatt a m. longissimus capitis et atlantis és a m. semispinalis capitis található, a m. splenius capitis a m. longissimus capitisszal és a m. brachiocephalicus cleidomastoideus-részletével közösen széles szalagszerű innal a sziklacsont csecsnyúlványához követhető, míg a m. semispinalis capitis a nyakszirtcsont pikkelyére tér. A rövid tarkóizmok (rectusok, obliquusok) elkülönítése nem ütközik nehézségbe. A m. longus colli folytatásában a m. longus capitis a basioccipitalen keresendő fel.

*Sertés*en és *Húsevők*ön a m. levator nasolabialis nem válik szét két szárra, a m. biventer két hasa nem különül el; ez a m. stylohyalist csak a lovon fúrja át. A kutyán a m. zygomaticus a fül scutulumától jön.

Zsigertani gyakorlatok.

Splanchnologia. Általános zsigertan.

Viscera, tractus s. tubus (tunica mucosa: lamina propria mucosae, l. muscularis mucosae, l. submucosa; tunica muscularis: stratum circulare, str. longitudinale; tunica serosa, lamina subserosa, ligamentum serosum), organa parenchymatosa (parenchyma, stroma).

Apparatus digestorius. Enterologia.

Cavum oris.

Rima oris, vestibulum labiale, v. buccale, cavum oris proprium, cavum sublinguale (apicale, laterale dextrum et sinistrum).

Labium maxillare, l. mandibulare, commissura labiorum, angulus oris; philtrum. Planum nasolabiale (Bos), rostrum (Sus), Bucca, Mentum. Palatum durum, rhaphe palati, rugae palatinae, papilla incisiva, ductus nasopalatinus Stensoni. Palatum molle s. velum palatinum, uvula, arcus glossopalatini, a. pharyngopalatini, tonsilla palatina. Diaphragma oris.

Tunica mucosa oris, frenulum labii, gingiva, lamina dentalis, plicae sublinguales, caruncula sublingualis, organon Ackerknechti (tonsilla sublingualis, glandula paracaruncularis).

Glandulae oris; gl. labiales, gl. buccales (maxillares, mandibulares), gl. zygomatica s. orbitalis, ductus Nuckiani (Carnivora), gl. linguales, gl. palatinae; gl. parotis, ductus parotidicus Stenonis, papilla salivaria buccalis, gl. submandibularis, ductus submandibularis Warthoni, papilla salivaria sublingualis, gll. sublinguales minores (parvicanalares), ductus sublinguales minores Rivini, gl. sublingualis major (grandicanalaris), ductus sublingualis major Bartholini (Ruminantia, Sus, Carnivora), gl. Nuhni (Blandini; Ovis).

Lingua; radix, corpus, apex; dorsum, margo; tunica mucosa (periglottis), frenulum, saeptum, rhaphe, sulcus medianus, sulcus terminalis, foramen caecum Morgagni (ductus thyreoglossus); papillae filiformes (p. conicae, Bos), p. fungiformes (p. lenticulares), p. circumvallatae, p. foliatae; tonsilla lingualis, folliculi linguales, lyssa (sublingua, Canis); aponeurosis linguae.

Musculi linguales proprii externi: m. styloglossus

(retractor), m. hyoglossus (depressor), m. genioglossus (protrusor); mm. linguales proprii interni: m. longitudinalis superficialis, m. transversus, m. verticalis linguae; mm. linguales accessorii (mm. ossis hyoidei): m. transversus mandibulae (m. myloglossus + m. mylohyalis), m. geniohyalis, m. stylohyalis, m. hyothyreoideus, m. hyoepiglotticus, m. keratohyalis, m. hyalis transversus, m. sternohyalis, m. omohyalis.

Rostrum; culmen, tomium, myxa, gonys; ceroma (Aves).

Pharynx.

Cavum pharyngis (epi-, meso-, hypopharynx; pars nasalis, p. oralis, p. laryngica), fornix pharyngis; choanae, ostia pharyngica tubae, plica salpingopharyngica, recessus pharyngicus Rosenmülleri, recessus piriformis, isthmus faucium, aditus ad laryngem, plica glossoepiglottica mediana et lateralis.

Tunica muscularis, rhaphe pharyngis; musculus palatinus (m. azygos uvulae), m. palatopharyngicus; m. cephalopharyngicus: m. keratopharyngicus, m. chondropharyngicus; m. laryngopharyngicus: m. thyreopharyngicus, m. cricopharyngicus; m. levator veli palatini, m. tensor veli palatini; m. stylopharyngicus. Fascia pharyngica.

Oesophagus.

Pars cervicalis, p. thoracalis, p. abdominalis. Tunica fibrosa et serosa. Tunica muscularis, musculus cricooesophagicus, m. arytaenooesophagicus; m. bronchooesophagicus, m. pleurooesophagicus. Tunica mucosa, lamina muscularis mucosae, tela submucosa; glandulae oesophagicae. Vestibulum oesophagi, angustia s. isthmus oesophagi. *(Ingluvies,* Aves).

Ventriculus s. gaster.

Pars oesophagica (proventriculus), pars intestinalis s. glandularis, ventriculus compositus, v. simplex (Carnivora, Oryctolagus). Cardia, saccus caecus (Equus), diverticulum (Sus); corpus ventriculi, fundus ventriculi; pylorus, antrum pyloricum, torus pylori (Sus). Curvatura major, c. minor.

Tunica serosa. T. muscularis, stratum longitudinale, str. circulare, sphincter pylori, fibrae obliquae externae et internae, sphincter cardiae. T. mucosa, margo plicatus (Equus), foveolae gastricae, glandulae gastricae, gl. pyloricae, gl. cardiacae, lymphonoduli gastrici. Valvula pylori. Waldeyer—Retzius-féle gyomorpálya.

Ventriculus complexus Ruminantium. Proventriculi: *Rumen,* curvatura dorsalis, c. ventralis; facies parietalis, f. visceralis; extremitas reticularis, e. pelvina; sulcus longitudinalis dexter et sinister: saccus ruminis dorsalis et ventralis; sulcus coronarius cranialis et caudalis: saccus caecus cranialis et caudalis; columnae s. pilae (stratum musculare); papillae ruminales. *Reticulum,* facies diaphragmatica, f. ruminalis, sulcus ruminoreticularis; ostium ruminoreticulare, o. reticuloomasicum; cellulae reticuli. *Atrium* proventriculi. *Sulcus*

oesophagicus. Omasus s. psalterium, collum omasi; laminae omasi, recessus interlaminares, omasus quadriplicatus (Bos, Ovis), triplicatus (Capra); pons omasi, canalis omasi; ostium omasicoabomasicum, valvulae terminales. *Abomasus,* curvatura major, c. minor, corpus abomasi, valvulae spirales, pars pylorica, sphincter pylori.

Ventriculus Avium, pars glandularis, pars muscularis, musculi laterales, mm. intermedii.

Intestinum tenue.

Tunica serosa, t. muscularis: stratum longitudinale, str. circulare; t. mucosa, tela submucosa, lamina muscularis mucosae, villi intestinales; glandulae intestinales Lieberkühni (cellulae Panethi), gl. duodenales Brunneri; lymphonoduli solitarii, ln. aggregati Peyeri.

Intestinum duodenum; pars superior, flexura prima, p. descendens, fl. secunda, p. ascendens, fl. tertia, fl. duodenojejunalis, ansa sigmoidea, flexura portalis (Ruminantia); ligamentum hepatoduodenale, l. renoduodenale, l. gastroduodenale, l. duodenocaecale, l. duodenocolicum („rectoduodenale"); divertivulum duodeni Vateri (Equus), papilla duodeni, p. pancreatica.

Intestinum tenue mesenteriale; ansae; mesostenium; *i. jejunum; i. ilium,* ostium iliocaecale (Equus, Oryctolagus), o. iliocaecocolicum, (valvula iliocaecalis Bauhini).

Intestinum crassum.

Intestinum caecum; caput s. saccus dorsalis caeci, curvatura major, c. minor (Equus), corpus, apex; taenia Valsalvae (mesocaecalis, libera), haustra, plicae semilunares, cellulae caeci, lymphonoduli aggregati, processus vermiformis (Oryctolagus); sphincter caeci, valvula caecocolica, frenula valvulae coli (Sus).

Intestinum colon; colon ascendens, flexura coli dextra (hepatica), c. transversum, fl. coli sinistra (lienalis), c. descendens; colon sigmoides (Homo).

Equus: colon crassum, colon ventrale dextrum, flexura diaphragmatica ventralis (xiphoidea), c. ventrale sinistrum (4 taenia), fl. pelvina (1 taenia: dorsalis), c. dorsale sinistrum, fl. diaphragmatica dorsalis (hepatica), c. dorsale dextrum, fl. sigmoidea (3 taenia); *colon tenue* (2 taenia).

Ruminantia, Sus: labyrinthus, ansa proximalis, ansa spiralis (gyri centripetales, flexura centralis, gyri centrifugales), ansa distalis.

Istestinum rectum; flexura sacralis, fl. perinealis, pars ampullaris; tunica muscularis, m. sphincter ani internus (lissosphincter), m. rectococcygicus, ligamentum musculare dorsale ani; tunica mucosa, tela submucosa, lamina muscularis mucosae; glandulae intestinales Lieberkühni; lymphonoduli solitarii.

Pars analis recti, linea anocutanea, zona cutanea, z. intermedia, z. columnaris (Sus, Carnivora), linea anorectalis, co-

lumnae rectales Morgagni, anulus haemorrhoidales, sinus paranales (Carnivora), glandulae circumanales; musculus sphincter ani externus (rhabdosphincter; portio cranialis, p. caudalis), m. transversus perinei, m. levator ani, ligamentum musculare suspensorium ani (ventrale).

(*Cloaca*, bursa Fabricii, Aves).

Hepar.

Facies diaphragmatica, f. visceralis, porta hepatis, margo obtusus. fossa venae cavae, impressio oesophagica, margo acutus, incisurae interlobares; fossa sagittalis dextra: fossa venae cavae, f. vesicae felleae; f. sagittalis sinistra: f. venae umbilicalis, f. ductus venosi Arantii (Ruminantia, Carnivora); lobus hepatis dexter, l. caudatus Spigeli, processus caudatus, pr. papillaris; impressio renalis; lobus hepatis medius (dexter et sinister, Sus, Carnivora), l. hepatis sinister.

Tunica serosa, mesohepaticum laterale dextrum et sinistrum, l. coronarium, mesohepaticum ventrale, chorda venae umbilicalis, l. hepatogastricum, l. hepatoduodenale, l. hepatorenale.

Capsula hepatis Glissoni. — Arteriae interlobulares; v. portae, vv. interlobulares, vv. centrales, vv. sublobulares, vv. hepaticae. — Ductus biliferi, d. interlobulares, d. hepaticus.

Vesica fellea; fundus, corpus, collum, ductus cysticus; tunica serosa, t. muscularis (sphincter Odii), t. mucosa, plicae reticulares, valvula spiralis Heisteri, glandulae mucosae biliosae; ductus choledochus.

Pancreas.

Caput, lobus dexter; corpus; cauda, lobus sinister; anulus venae portae; ductus pancreaticus major Wirsungi, d. pancreaticus minor s. accessorius Santorini (Equus, Canis); insulae Langerhansi.

Lien.

Caput, cauda; facies parietalis, f. visceralis, f. gastrica, hilus lienis; margo obtusus, m. acutus.

Capsula lienis: tunica serosa (ligamentum gastrolienale, l. suspensorium lienis = l. reno- + phrenicolienale), t. albuginea, trabeculae lienis; pulpa lienis, lymphonoduli lienales Malpighi; penicilli.

Cavum abdominis et pelvis.

Peritonaeum; tela subserosa; peritonaeum parietale, p. diaphragmaticum; p. viscerale; cavum peritonaei.

Peritonaeum abdominale. *Mesenterium*, radix mesenterii; lamina mesenterii propria; mesoduodenum (dorsale, ventrale), mesojejunum, mesoileum, mesocaecum, mesocolon, mesorectum. *Mesogastrium* (dorsale, ventrale), omentum majus; ligamentum gastrophrenicum, l. gastrolienale, plica gastropancreatica, bursa omentalis, foramen epiploicum Winslowi, vestibulum bursae omentalis; omentum minus: ligamentum hepatogastricum, l. hepatoduodenale; pars flaccida, p. tensa. *Mesohepati-*

cum (ligamentum falciforme, coronarium, triangulare dextrum et sinistrum); l. renolienale, phrenicolienale, l. hepatorenale.

Peritoneum pelvicum; plica urogenitalis Douglasi (excavatio rectouterina, exc. vesicouterina, exc. rectovesicalis); plicae umbilicales laterales, pl. umbilicalis media (pl. pubovesicalis); ligamenta lata uteri, mesovarium, mesosalpinx, mesometrium (parametrium); mesorchium, processus vaginalis peritonaei.

*

A *fejbél* a fej izmainak, ereinek és idegeinek praeparálásakor kerül feldolgozásra, az egyik állkapocs kiízesítése és eltávolítása útján tárul fel a száj- és garatüreg. A *nyelőcső* a nyaknak és a mellkasnak praeparálásakor tanulmányozható.

A hasüregbeli szervek vizsgálatát a *hasüreg megnyitása* és a has- és medenceüregbeli szerveknek *in situ* való tanulmányozása előzi meg. A boncoláskor lehetőleg arra kell törekedni, hogy a hullát olyan helyzetbe hozzuk, melyben a szervek helyeződése megfelel az intra vitam elfoglalt helyzetnek. A hullákat háti fekvésben szokás boncolni, a boncoló a hulla jobb oldalán áll, a hulla feje ehhez képest balra esik.

20. kép. *A kés vezetése* a hasüreg megnyitásakor.

A hasüreg megnyitása előtt hímnemű hullán a penist a praeputiummal, nőneműekről a tejmirigyet (tőgyet) lefejtve, hátra a combok közé helyezzük. A hasfalat a lapátos porctól a medencei symphysisig hosszanti metszéssel vágjuk át, miközben a köldököt balra elkerüljük. A lapátos porc mögött a has pólyáit (tunica flava) óvatosan fokozatosan metsszük át, utána következnek a külső rectushüvely, az egyenes hasizom, a belső rectushüvely, a haránthaspólya és a hashártya. A hasfalon készített nyílásba a balkéz mutató- és középső ujját V-alakban illesztjük be, tenyérrel kifelé (felfelé), és a széjjelfeszített két ujj közötti hézagba helyezzük a kés pengéjét (l. a 20. képen). Jobbkezünkkel a kést ezután előrehúzzuk és megszakítás nélkül egyetlen metszéssel végig átvágjuk a hasfalat, miközben a balkéz ujjait a késnél mélyebbre tólva, a kés alá kerülő zsigereket, beleket a metszéstől távoltartjuk. Ezután harántirányban, a lapátos porctól a bordaív mentén vágjuk át a hasfalat és az így létesített két hasfali lebenyt visszahajtjuk. Ekkor a hasi zsigerek helyeződését tekintjük át (máj, gyomor stb.).

A *ló* hasfalának átmetszésekor kitódulnak az utóbelek (növényevők meteorismusa). Legfelületesebben, hegyével a lapátos porc felé, fekszik a ló vakbele, mellette két oldalt az alsó

remesefekvetek, melyeket négy taeniajukról és gurdélyaikról lehet felismerni. A remesét hátulról a medencei görbületnél fogva kiemeljük a hasüregből és úgy helyezzük el, hogy a medencei görbület előre kerüljön (l. a 21. képen).

A szűk remesének medenceüregbeli részét, mely két taeniája alapján ismerhető fel, a keresztcsont alól előrehúzva medencebeli végéhez közel két helyen, egymástól mintegy 10 cm-nyi távolságban zsineggel lekötjük és a kettő között átmetsszük. Innen kiindulva lefejtjük a szűk remesét a bélfodráról egészen kezdetéig, ahol a lig. duodenocolicum az epésbéllel köti össze. A bélnek fodráról való lefejtésekor a kést a mutató- és hüvelykujj között oly módon fogjuk, hogy nyele a tenyérre feküdjön, nem írótoll módjára, mint az izmok praeparatiójakor.

A szűk remesét kezdeti részén ismét két helyen átkötve, a kettő között átmetsszük és eltávolítjuk. Ugyanígy átkötjük két helyen az epésbelet a lig. duodenocolium előtt (lásd a 21. képen) átvágjuk és innen kiindulóan fejtjük le a bélfodorról, míg az ellenkező végéhez érve ismét alákötjük, átmetsszük és eltávolítjuk. A vakbél felső zsákjáról a pankreas jobb lebenyét válasszuk le, a teste az epésbélen marad. Az epésél csonkját és a gyomrot a lig. hepatoduodenale, hepatogastricum, duodenorenale átmetszésével felszabadítva, a nyelőcsövet hátrahúzzuk és átvágjuk; a májat a rekeszhez fűző szalagainak átmetszése után emelhetjük ki. A lépet a gyomorral és a cseplesszel együtt veszszük ki.

21. kép. *A ló hasüregbeli zsigereinek helyzete* a hasüreg megnyitása után. A kettős vonalak a belek lekötésének és átmetszésének helyét jelzik. *1.* tág-, *2.* szűk remese, *3.* csípőbél, *4.* epésbél.

A gyomrot és a beleket kimosva, tubus segélyével mérsékelten felfújjuk, az epe- és pankreas-vezetékekbe sondát vagy lószőrszálat vezetünk be. A gyomrot nagy görbülete mentén, a beleket a bélfodor tapadásának szomszédságában bélollóval vágjuk fel (így a Peyer-placques épen maradnak). A bélbolyhok vízben mozgatva jól tűnnek elő. A májat, lépet *szervkés*sel (l. a 22. képen) hosszában vágjuk át.

A *Kérődzőket* bal oldalfekvésben szokás boncolni, a hulla jobb oldalán állva. A hasfal átmetszése után az utóbél korongját kell eltávolítani, az ezt övező középbélkacsokkal. E célból az epésbelet a pylorus mögött kétszer átkötjük és átmetsszük, ugyanúgy a végbelet is, majd a bélfodrot magasan a gerincoszlop alatt átvágjuk. A bélcső eltávolítása után a gyomrokat (a nyelőcső lekötendő) emeljük ki a hasüregből és a jobboldalt fekvő májat. Az egyes gyomorrészleteket a legnagyobb görbületük mentén vágjuk fel.

22. kép. *Szervkés.*

A *sertést* bal oldalfekvésben vagy hátifekvésben boncoljuk. A hasfalon sok szokott lenni a subperitonaealis zsír (szalonna). A nyelőcsövet lekötve, rendszerint in toto emeljük ki a hasüregbeli zsigereket a bélfodri gyökér átmetszése után. Ugyanez az eljárás a *Húsevők* boncolásakor, itt a hasfal megnyitása után a beleket borító cseplesz külső felületén baloldalt az epésbél a pankreasszal tűnik elő. — A kisebb testű házi emlősállatokat csak testük ventralis felületén szokás lebőrözni.

A *Madár* hulláját boncolás előtt a mell- és hasalján megkoppasztjuk, azután a combokra térő bőrredőket átmetsszük és az alsó végtagokat kifordítjuk. A hasfalat a szegycsonttól a kloakáig vezetett metszéssel nyitjuk meg, erre két harántmetszés következik. Célszerű ezután a mellkas falát is megnyitni, a bordákat középső harmadukban erős ollóval átmetszve, a szegycsonttal együtt leemelni. Meggörbített mutatóujjunkkal a hasüregbe hatolva a hasi légzsákok elszakítása után a beleket és a gyomrokat kihúzzuk, a végbelet a kloaka előtt metsszük át. A nyelőcsövet a szájgaratüregbe a jobboldali szájzugon vezetett ollóval nyitjuk meg.

Zsigerkészítmények konzerválására 60%-os alkohol, 3%-os formalin, Kayserling-, Pick-, Jores-féle stb. eljárás alkalmas.

*

Apparatus respiratorius.

Nasus.

Nasus externus; dorsum, apex, regiones laterales nasi; nares, alae nasi (sulcus alaris, Bos), diverticulum nasi (Equus), planum nasolabiale (Bos), planum rostrale (Sus), planum nasale (Ovis, Carnivora); nares perviae (Natatores). *Cartilagines nasi,* c. saepti nasi, c. parietalis dorsalis, c. parietalis ventralis (Ruminantia, Sus. Carnivora), c. alaris (Equus), c. accessoria medialis, c. accessoria lateralis (Ruminantia, Sus, Carnivora); c. vomeronasalis Jacobsoni.

Cavum nasi; apertura nasi externa (naris), choana; saep-

tum nasi; vestibulum nasi, limen, vibrissae. Concha nasalis superior (nasoturbinalis), c. nasalis inferior (maxilloturbinalis). Membrana mucosa nasi, plica alaris, pl. ventralis, plicae dorsales. Meatus nasi communis; m. n. superior; m. n. medius, aditus nasomaxillaris; m. n. inferior. Regio respiratoria, r. olfactoria, organon vomeronasale Jacobsoni, ductus vomeronasalis, d. nasopalatinus; glandulae nasales, gl. lateralis Steno, gll. olfactoriae; plexus venosi saepti, pl. v. concharum. *Sinus paranasales:* s. conchae superioris, s. conchae inferioris, s. maxillaris Highmori (major, minor, Equus; apertura maxillofrontalis, a. maxillopalatina; cella infraorbitalis, Aves), s. frontalis (s. conchofrontalis, Equus), s. sphenoideus, s. palatinus, s. ethmoidei, s. lacrimalis.

Larynx.

Prominentia laryngea. *Cartilagines laryngis:* cartilago thyreoides (lamina dextra, l. sinistra, linea obliqua; cornu craniale, c. caudale; incisura thyreoidea cranialis et caudalis; fissura thyreoidea), c. cricoides (arcus, lamina, facies articularis thyreoidea; f. a. arytaenoidea), c. arytaenoides (basis, facies articulares, apex, processus muscularis, pr. vocalis), c. corniculata Santorini, epiglottis (petiolus, Carnivora), c. cuneiformis Wrisbergi.

Articuli laryngis: articulus hyothyreoideus (capsula articularis, membrana hyothyreoidea), a. cricothyreoideus (capsula articularis, lig. cricothyreoideum), a. cricoarytaenoideus (lig. cricoarytaenoideum). Lig. ventriculare (lig. thyreoarytaenoideum superius), lig. vocale (lig. thyreoarytaenoideum inferius); lig. thyreoepiglotticum, lig. hyoepiglotticum, lig. cricotracheale, lig. arytaenoideum transversum (cartilago lentiformis s. sesamoides, Sus. Carnivora).

Musculi laryngis: m. hyoepiglotticus, m. cricoarytaenoideus dorsalis, m. cricothyreoideus, m. arytaenoideus transversus; m. cricoarytaenoideus lateralis, m. ventricularis, m. vocalis (thyreoarytaenoideus).

Cavum laryngis; aditus laryngis; vestibulum laryngis, rima vestibuli, ventriculus laryngis medianus; glottis, rima glottidis, pars intermembranacea (glottis vocalis), p. intercartilaginea (glottis respiratoria), labium vocale, ventriculus laryngis lateralis Morgagni. Tunica mucosa laryngis, membrana elastica laryngis; plica aryepiglottica, pl. glossoepiglottica, pl. ventricularis, pl. vocalis; glandulae laryngicae, lymphonoduli laryngici.

(Larynx cranialis, l. caudalis s. *syrinx*, l. brochotrachealis; tympanum, membrana tympaniformis interna et externa, bulla tympaniformis, Aves).

Trachea et bronchi.

Cartilagines tracheae, paries membranaceus, ligamentum transversum, lig. anulare, lig. cricotracheale. Bifurcatio tra-

cheae, *bronchus* dexter, br. sinister, rami bronchales, arbor bronchalis (l. a 23. és 24. képen), br. eparteriacus (Ruminantia, Sus, Carnivora). Tunica muscularis, t. mucosa, glandulae tracheales, gl. bronchales.

Musculus ypsilotrachealis, m. sternotrachealis, (Aves).

Pulmo.

Basis, apex; radix pulmonis; facies costalis, f. mediastinalis, sulcus oesophagicus, f. diaphragmatica; margo obtusus, m. acutus, incisurae interlobares, m. mediastinalis; incisura cardiaca, lobus cardiacus, l. diaphragmaticus, l. accessorius.

Bronchuli, bronchuli respiratorii, ductuli alveolares, alveoli pulmonis; lymphonodi peribronchales.

(Cellae claviculares, c. axillares, c. cervicales, c. thoracicae craniales, c. thoracicae caudales, c. abdominales, c. pelvinae, Aves).

Cavum thoracis.

Cavum pleurae dextrum et sinistrum, cupula; pleura parietalis (costalis, diaphragmatica, sternalis), pl. mediastinalis (pl. pericardiaca, saeptum mediastinale, spatium mediastinale praecardiale, cardiale, postcardiale), pl. pulmonalis, mesopneumonium (ligamentum pulmonale); sinus phrenicocostalis; cavum pleurae intermedium, plica venae cavae, cavum mediastinale serosum (recessus pneumoentericus dexter). Fascia endothoracica.

Cavum pericardii.

*

Az *orrüreg* vizsgálatára a fejet a mediansík mellett átfűrészeljük úgy, hogy az orrsövény az egyik fejfélen épen maradjon, ezután a járomcsontok vagy könnycsontok magasságában harántul a zápfogak gyökeréig, majd vízszintesen az incisura nasomaxillaris alatt kezdve oldalt fűrészeljük át a fejet, az orrfalat leemelve betekintést nyerünk az orrüregbe, az állcsonti és a homloköbölbe.

A *gégét* a nyelvvel együtt vesszük ki, az állkapocstól és a nyelvcsonttól felszabadítva és a nyak felé húzva. A nyelv felületének (szemölcseinek, tüszőinek stb.) vizsgálata után izmait praeparáljuk ki. A gégén először a külső gégeizmokat, majd a pajzsporclemez átvágása után a három belső gégeizmokat (m. cricoarytaenoideus lateralis, m. ventricularis, m. vocalis) dolgozzuk ki. Ezután a gége szalagaira kerül a sor; végül dorsalisan felmetsszük a gégét és a metszést a gégecső dorsalis felületén ollóval folytatjuk (utóbbi metszés előtt ajánlatos a nyelőcsövet is ollóval végighasítani).

A gége belsejében a nyálkahártyaredőket a bejárattól kezdve vesszük szemügyre, ezután a gége öbleit, a hangrést, stb. Befejezésül a lágy részek eltávolítása után a gége egyes porcait külön kipraeparáljuk.

A *tüdők* vizsgálatát *a mellüreg megnyitása* előzi meg. A hulla oldalfekvése esetén a mellüreget a bal oldalán nyitjuk meg. A másodiktól a hetedik bordáig a bordaszöglet magasságában a m. iliocostalis mentén az izmokat átmetsszük, a bordákat átfűrészeljük (kisebb állatokon ollóval metsszük át), ezután a bordacsont-bordaporci egyesülésnél is átfűrészelve a mellkas falát a felszabadított részlet eltávolítása után, betekinthetünk a mellüregbe.

A hátán fekvő hullán a bordacsont-bordaporci egyesülésen vezetett metszéssel megjelöljük a fűrészelés irányát és mindkét oldalon annak mentén átfűrészelve a mellkas falát, eltávolítjuk azt, miközben a szívburokról és a rekeszről is leválasztottuk azt. Ezután a tüdőt a gégecsőnél fogva emeljük ki. A mellüregbeli szerveket (nyelőcső, aorta, vena cava stb.) elülről hátra, a hasüreg felé vonjuk ki, miközben le kell választani azokat a mellhártyakettőzeteiről (gátorlemezek, ligg. sternopericardiaca, lig. pulmonale).

23. kép. *A ló tüdőfája. a* trachea, *b, b* baloldali főbronchusok, *c, c* jobboldali főbronchusok, *d* a lobus intermediusba térő bronchus.

24. kép. *A marha tüdőfája. e* eparterialis bronchus, a bifurcatio előtt ered; a többi jelzés, mint a 23. képen.

Ha a mellkas izmait, ereikkel és idegeikkel is, kipraeparálni akarjuk, a hasüreg kizsigerelése után a rekeszen körmetszést ejtünk és ezen keresztül emljük ki a mellüregbeli szerveket a rekesszel együtt, miután előbb már a gégecsövet, nyelőcsövet stb. a mellkas bejárata előtt átmetsszük (ez az eljárás nyilván nem alkalmas a mellüregbeli szervek situsának demonstrálására).

A *tüdő fáját* a tüdő gyökerétől kiindulóan praeparáljuk ki (l. a 23. és 24. képen), miközben a főbb hörgőágakról ujjainkkal választjuk le a tüdő szövetét. A tüdő lege artis boncolása áttapogatása után szervkéssel (l. a 22. képen) hosszú metszéssel, a nyelvalakú lebenytől a tompa szél mentén történik. Az úszó próba végzéséhez kisebb szeleteket vízbe helyezünk.

A tüdő boncolása előtt a tüdő hilusában, a bifurcatión

a hörgők körülötti nyirokcsomókat és a hármas villát keressük fel.

A *Madarak* orrüregét ollóval nyitjuk meg, hasonlóképpen a száj garatüreget, hol a choanakat és az Eustach-kürtök nyílását láthatjuk. A felső gégét, gégecsövet a nyakról lefejtve, a tüdőt kés nyelével választjuk le a mellkas faláról; a légzsákok közül legszembetűnőbbek a hasi cellák.

*

A tüdővel együtt a *szívet* is kivesszük a mellüregből. A szívburkot a nagy erek kilépésétől kiindulóan metsszük fel, rajta előbb redőt emelve, a metszés ollóval baloldalt a szív hosszában vezetendő (liquor pericardii, alak, felület, barázdák, erek). A szív megnyitását a jobb kamrán kezdjük a sövény hosszában vezetett metszéssel (l. a 25. képen), a jobb kamrából a tüdőarteriába vesszük utunkat. A szív bal kamráját szintén a sövény mentén vezetett metszéssel nyitjuk meg (l. a 25. képen), majd balra tartva az aortába folytatjuk a metszést. Ezután a pitvarokat a pitvarkamarai nyílásokon át tárjuk fel. A sokféle ismertetett szívboncolási eljárás között ez a legegyszerűbb *(Kitt)*.

25. kép. *Metszési vonalak a szív megnyitásakor; Kitt* szerint. *A* aorta, *P* tüdőarteria.

A szív faláról az epicardiumot lepraeparálva, a myocardium tűnik elő; ezután az endocardiumot, a billentyűket és az izomhalmazokat vizsgáljuk.

*

Endokrinologia. Organa endocrinonta.

Consensus partium, systema pluriglandulare.

Glandula thyreoidea; lobus dexter et sinister, isthmus (lobus pyramidalis), lobuli gl. thyreoideae, capsula gl. thyreoideae; gl. thyreoideae accessoriae; (ductus thyreologlossus, foramen caecum).

Glandulae parathyreoideae craniales et caudales (corpora epithelialia).

Thymus (dexter et sinister); tractus centralis, lobuli thymi, corpus Hassali (c. concentricum), thymus epithelialis, th. lymphaticus, th. adiposus s. involutionis (corpus adiposum thymicum).

Glandulae suprarenales. Hypophysis. Epiphysis. Insulae Langerhansi, etc.

*

Apparatus urogenitalis. Nephrogonologia.

Organa urinalia.

Ren. Facies dorsalis, f. ventralis; margo lateralis, m. medialis, hilus renalis, sinus renalis; extremitas cranialis, extr. caudalis. Tunica serosa, capsula adiposa (pararenalis), tunica fibrosa (perirenalis). Substantia corticalis s. glomerulosa: pars convoluta, p. radiata; substantia medullaris s. tubulosa; s. intermedia s. limitans Henlei.

Nephron, corpuscula renis Malpighi: glomerulus, capsula glomeruli Bowmani; tubulus contortus, ansa Henlei, tubulus rectus Bellini, ductus papillaris (Pütter). Lobi renales (renculi), pyramides renales Malpighi, basis pyramidis, papilla renalis, area cribriformis, foramina papillae. Columnae renales Bertini. Processus Ferreini (striae medullares corticis).

Pronephos, ureter primordialis (ductus Wolffi), *mesonephros* (ren primordialis, corpus Wolffi), *metanephros;* ductus paruretericus Mülleri.

Arteriae renales: aa. interlobares, aa. arciformes, aa. interlobulares (corticales radiatae), arteriola afferens, glomerulus, arteriola efferens, arteriolae rectae.

Venae renales: vv. interlobares, vv. arciformes, vv. interlobulares (corticales radiatae), venulae rectae medullares; vv. stellatae Verheyeni.

Pelvis renalis; calices renales (Bos, Sus), recessus terminales (Equus, Carnivora); urothelium.

Ureter; pars abdominalis, p. pelvina, (p. intramuralis). Tunica adventicia, t. muscularis (stratum externum, str. medium, str. internum), t. mucosa.

Vesica urinalis; vertex (centrum verticis, urachus, allantoidogen), corpus, fundus (cloacogen), collum. Tunica serosa, ligamenta lateralia vesicae (plicae umbilicales laterales), plica umbilicalis media (chorda urachi, ligamentum vesicoumbilicale + lig. pubovesicale); t. muscularis (fibrae longitudinales, f. obliqui, f. circulares), sphincter vesicae; t. mucosa, glandulae vesicales, lymphonoduli; trigonum vesicae Lieutaudi, plicae uretericae, orificium ureteris, uvula vesicae, orificium urethrae internum, anulus urethralis.

Glandulae suprarenales (l. Endokrinologia, az 50. oldalon); substantia corticalis (organon interrenale), s. medullaris (organon suprarenale, Stannius, sympathogen); gl. suprarenales accessoriae; *paraganglia.*

*

Organa genitalia.

Glandula sexualis, canalis genitalis, glandulae accessoriae, partes genitales externae.

Organa genitalia masculina.

Testis; extremitas capitalis (cranialis, resp. dorsalis), extr. caudalis; margo liber, m. epididymidis (mesorchicus); tunica

albuginea, mediastinum testis (corpus Highmori), saeptula testis, lobuli testis (parenchyma), tubuli seminiferi contorti, tubuli sf. recti, rete testis Halleri, ductuli efferentes, coni vasculosi. Sperma, spermium.

Epididymis; caput, corpus, cauda; lobuli, ductus epididymidis. Ductuli aberrantes; paradidymis (Giraldés); appendix testis Morgagni.

Ductus deferens; pars epididymica, p. funicularis, p. libera, p. inguinalis, p. pelvina; p. simplex, ampulla; tunica serosa, t. muscularis (stratum externum, str. medium, str. internum), t. mucosa. Ductus ejaculatorius.

Glandulae vesiculosae; corpus, ductus excretorius.

Funiculus spermaticus; m. cremaster, plica vasculosa, plexus pampiniformis; pl. ductus deferentis.

Prostata; lobus dexter, l. sinister, isthmus; ductuli prostatici, musculus prostaticus; pars disseminata prostatae (Ruminantia, Sus). *Uterovagina masculina.*

Glandulae bulbourethrales Cowperi; corpus, ductus excretorius.

Penis; crura, radix, corpus, apices; dorsum, sulcus dorsalis, facies urethralis, sulcus urethralis; flexura sigmoidea (Ruminantia, Sus), ligamentum suspensorium penis, fascia penis (lamina superficialis, l. profunda, ligamentum fundiforme penis); corpus cavernosum penis, tunica albuginea, trabeculae, saeptum pectiniforme, cavernae; os priapi (Carnivora); arteriae helicinae.

Glans penis; corona, sulcus coronarius, collum glandis, processus dorsalis (Equus), pars longa, bulbus glandis (Canis); corpus cavernosum urethrae; galea glandis (Ruminantia, Sus).

Praeputium; lamina parietalis (externa, interna, anulus praeputialis, Equus), l. visceralis; ostium praeputiale, frenulum praeputii (Homo), rhaphe praeputii; diverticulum praeputiale (Sus); glandulae praeputiales (Tyson), smegma praeputii.

Urethra masculina (canalis urogenitalis masculinus); pars pelvina (p. prostatica), crista urethralis, colliculus seminalis (caput gallinaginis), utriculus prostaticus, pars membranacea, isthmus urethrae; pars externa (cavernosa), stratum et corpus cavernosum urethrae, orificium urethrae externum, fossa navicularis (Homo), lacuna Morgagni, glandulae urethrales Littréi.

Scrotum; cutis (rhaphe scroti), tunica dartos (saeptum scroti), fascia subdartoica s. cremasterica Cooperi, musculus cremaster externus; tunica vaginalis communis (lamina fibrosa, l. serosa); t. vaginalis propria, periorchium, epiorchium, mesorchium, ligamentum epididymidis; cavum vaginale, anulus vaginalis. Descensus testis, gubernaculum Hunteri.

Perineum; rhaphe perinei, fascia perinei superficialis,

f. p. profunda; musculus transversus perinei, m. ischiocavernosus (erector penis), m. bulbocavernosus (accelerator urinae et ejaculator seminis), m. ischiourethralis (m. ischioglandularis, m. ischiourethralis impar), m. urethralis Wilsoni, m. retractor penis, mm. praeputiales craniales et caudales.

*

Organa genitalia feminina.

Ovarium; facies medialis, f. lateralis; margo liber, m. mesovarius; extremitas tubalis (circumplicata), extr. uterina; hilus ovarii; mesovarium (ligamentum suspensorium ovarii), chorda uteroovarica; bursa ovarii; tunica albuginea, stroma ovarii; substantia corticalis (zona parenchymatosa), subst. medullaris (z. vasculosa); folliculi ovarii (primordiales, vesiculosi Graafi), theca, liquor folliculi, stratum granulosum, cumulus oophorus; ovulum (zona pellucida, vitellus, vesicula germinativa, macula germinativa); corpus luteum (verum, spurium), c. atreticum, c. albicans. *Paroophoron. Epoophoron* (parovarium, Rosenmüller), ductus epoophori longitudinales Gartneri.

Tuba uterina Fallopiae (salpinx, oviductus); ostium abdominale tubae, infundibulum, fimbriae (fimbria ovarica, morsus diaboli). appendix vesiculosa; ampulla, isthmus, pars uterina tubae, ostium uterinum tubae; tunica serosa, mesosalpinx, t. muscularis (stratum longitudinale, str. circulare), t. mucosa, plicae tubales (ampullares, isthmicae).

Uterus; u. bicornis (Equus, Ovis, Sus, Canis), u. bipartitus s. divisus (Bos, Felis), u. duplex (Oryctolagus), u. simplex (Homo); corpus, cavum, fundus, cornua, cervix, canalis cervicis, portio vaginalis, plicae palmatae, orificium uteri externum, o. u. internum; facies rectalis, f. vesicalis; mesometrium, ligamenta lata uteri, chorda uteroinguinalis, parametrium; myometrium (tunica muscularis membranae serosae, stratum vasculare, str. circulare); endometrium, plicae cervicis, glandulae uterinae, (ovula Nabothi), gll. cervicales uteri (Carnivora); cotyledo s. caruncula (Bos, Ovis).

Vagina; fornix, hymen (carunculae hymenales), vestibulum vaginae (sinus urogenitales), bulbus vestibuli; tunica muscularis, t. mucosa, rugae vaginales, lymphonoduli vaginales, glandulae vestibulares majores Bartholini, gl. vest. minores.

Urethra feminina; orificium urethrae externum, (labia minora, Homo), ductus paraurethrales (Skene), tunica muscularis (stratum circulare, str. longitudinale), t. mucosa, glandulae urethrales, corpus spongiosum urethrae; diverticulum suburethrale (Ruminantia, Sus).

Vulva (cunnus, pudendum muliebre); labia vulvae, comissura labiorum dorsalis, c. l. ventralis, rima vulvae.

Clitoris; crura, corpus, glans clitoridis, galea clitoridis (Ruminantia, Sus), corpus cavernosum clitoridis; praeputium clitoridis, fossa praeputialis, ligamentum suspensorium clitoridis.

Perineum; rhaphe perinei, musculi perinei, diaphragma pelvis, musculus urethralis, m. ischiocavernosus (erector clitoridis), m. bulbocavernosus (m. constrictor vestibuli, m. constr. vulvae), m. ischiourethralis (retractor vaginae).

Glandulae lactiferae, mammae, ubera; mammae thoracales, abdominales, pubicales; fascia superficialis, lymphonodi supramammarici (inguinales superficiales), f. profunda, ligamentum suspensorium; saeptum; corpus mammae, lobi, lobuli, ductus lactiferi, sinus s. cisterna s. receptaculum lactis; papilla mammae (vera = secundaria, spuria = primaria), areola mammae, mammae accessoriae; lac, colostrum.

Velamenta; Amniota, Anamnia, Choriata, Achoria; Deciduata, Indeciduata; placenta materna (uterina), pl. fetalis; semiplacenta diffusa completa (Equus), incompleta (Sus), semiplacenta multiplex s. cotylica (Ruminantia), placenta zonaria (Carnivora), pl. discoidea (Oryctolagus, Homo); chorion (frondosum, laeve), allantois (urachus, hippomanes), amnion; funiculus umbilicalis, substantia gelatinosa Warthoni; saccus vitellinus (vesicula omphaloenterica).

(*Aves:* ovum; testa, pori; membrana testacea; albumen, chalazae; membrana vitellina; vitellus, discus germinativus s. cicatricula, latebra).

*

Hímneműeken a heréket a herezacskó megnyitása, egyes rétegeinek kipraeparálása után kiemeljük, majd a lágyékcsatornán át a hasüregbe hozzuk. A hímvessző szárait a medencéről, az ülőgumókról leválasztjuk, a ligamentum suspensoriumot átmetszve a két m. ischiocavernosust kihámozzuk a m. semimembranaceus gödréből és így a külső nemiszerveket felszabadítva a symphysis átfűrészelésével a medencébe jutunk.

A *vesé*ket a mellékvesékkel együtt az ágyékizmokról leválasztjuk, a vesearteriákat és venákat átvágjuk, a veséket a húgyvezetőkkel, a hashártyát letolva, a medencébe húzzuk, hol a húgyhólyaghoz dorsolateralisan és ventralisan térő szalagokat átmetszve, az egész húgykészüléket a medenceüregbe hozzuk. Ezután a végbél környezetét dolgozzuk ki, a m. levator anit, a m. retractor penist, a m. retococcygicust, a m. sphincter ani externust, mire a húgy- és nemikészülék teljes összefüggésében kiemelhető.

A *herélt* állatokon az ondózsinór csonkjainak a bőrről és a külső lágyékgyűrűről való leválasztását végezzük, a heréknek a hasüregbe való emelése helyett.

A *nőnemű* állatokon a húgy- és nemi szervek boncolása

egyszerűbb. A vesék, mellékvesék és húgyvezetők leválasztása ugyanúgy történik, mint a himneműeken. A széles méhszalagokat és ezekkel a petefészkeket és a méhet is felszabadítjuk. A tejmirigyet az ülővágányig lefejtjük. A csikló két szárát és a m. constrictor cunni rostjait választjuk le az ülőcsont széléről és a végbél végét úgy készítjük ki, mint a hímeken.

A kizsigerelés után a húgy- és nemi szerveket a dolgozóasztalon lehetőleg természetes helyzetükbe hozzuk.

A *vesét* legnagyobb domborulatán átvágjuk hilusa felé, a metszés a veseszemölcsöt és a vesemedencét is érje. A rostos tokból körmünk segélyével hámozzuk ki a vesét.

A húgyvezetők mentén az ondóvezetők keresztezését az ampullákat, ondóhólyagokat, a hólyag nyakán a prostatát, a húgycsövön a Cowper-mirigyeket vesszük szemügyre.

A *heréről* lepraeparáljuk a mellékherét, azután átmetszszük a herét, metszéslapján a mediastinumot és lebenykéit tekintjük át. Az ondózsinóron pedig az ondóvezetők és az erek redőjét különböztetjük meg.

A húgyhólyagot a húgycsövön keresztül felfujjuk, majd ventralis felületén hosszant felmetsszük és a metszést a húgycsőbe is követjük ventralisan, hogy az ondóvezető (kilövelő vezeték) és a járulékos nemi mirigyek nyílásait felkereshessük.

A penisen a m. bulbocavernosus és a m. retractor penis választandó le, azután egyes részei, a szárai, izmai, a húgycső hagymájával, a makk s a praeputium lemezei készíthetők ki.

A *petefészket* is legnagyobb átmérőjén metsszük át (Graaf-tüszők, sárga testek). A széles méhszalagokat kiterítve, felkeressük a petefészek és petevezető szalagait; a petevezető hasüregbeli nyílásába lószört vezetünk be. A kifeszített mesosalpinxen áteső fényben esetleg mellékpetefészek, epoophoron, továbbá Morgagni-hydatis található. A méhet és a hüvelyt dorsalis falán metsszük fel. A hüvelytornác, hymen, női húgycső (esetleg kitüremkedései), a csikló képezik a további tanulmány tárgyát.

A lefejtett *tejmirigyen* a supramammaricus nyirokcsomók, a pólyák, a sövény, a lebenyek, a bimbócsatorna és a cisterna különböztetendők meg.

A *magzati függelékeken* az allantochoriont hosszában vágjuk át, felkeressük a köldökzsinórt és ereit, megnyitjuk az amniont és kiemeljük a fetust. A fetuson esetleg a köldökhólyagot (sziktömlőt), a hasüreg megnyitása után az urachust és a köldökerek lefutását figyeljük meg.

*

A *Madarak* húgy- és nemi szerveinek vizsgálatát az emésztőszervek eltávolítása után végezzük. A szakadékony veséket a gerincoszlop két oldaláról óvatosan fejtjük le; a húgyvezetők a vesék ventralis felületén haladnak végig, majd a

ductus deferenseket keresztezve a kloaka urodeumában medialisan nyílnak. A herék a vese elülső végén lazán lógnak a hasüregbe, az ondóvezetők a vesék alsó felületén haladnak a húgyvezetők mellett, a kloaka előtt kissé kitágulva két oldalt lateralisan apró szemölcsökön nyílnak; uszómadarakon a jobboldali ondóvezető a végbél alatt áthajlik a baloldalihoz és nagyobb, penisszerű szemölcsben nyílik a kloaka bal falán.

A Madarak *női nemi készüléke* csak *bal*oldalt fejlődik ki teljesen. A petefészek a bal vese elülső vége alatt fürtszerűen lógó tüszőkből áll, a kifejlett tüszőkön fehér csík jelzi majdani felrepedésük helyét. A petevezető a bal vese alatt tág nyílással nyílik a hasüregbe, utána infundibulum, isthmus, uterus és nyílása, a kloaka bal falában, következik.

Értani és idegtani gyakorlatok.

Angiologia et neurologia.

Általános értan. Systema vasorum.

Vasa sanguifera; circulus sanguinis major (aorticus), c. s. minor (pulmonalis; Harvey 1628), arteria (centrifugalis), arteriola; vena (centripetalis), venula, vena cutanea, v. comitans, plexus venosus, rete venosum, sinus venosus; vas capillare; vas collaterale, v. communicans (anastomoticum), plexus vasculosus, rete vasculosum, r. mirabile; corpus cavernosum; vasa vasorum.

Vasa lymphacea; plexus lymphaceus; lymphonodus, lymphonodulus, hilus, vas afferens, vas efferens, ductus lymphaceus, cisterna. Systema reticuloendotheliale (Aschoff); stomata (Recklinghausen).

Tunica externa (adventicia), t. media, t. intima.

(Az általános idegtanról l. a 73. oldalon.)

*

Az erek és idegek főleg *tájanatomiai vonatkozásaik*ban dolgozandók ki. Az ereket könnyen merevedő anyaggal, alabástromgipsszel fecskendezzük be, ami azután kipraeparálásukat megkönnyíti. A praeparálás előtt az illető testtáj külső alakulása tekintendő át.

Az ereket és idegeket átalában centrifugalisan, az erősebb ágak felől a vékonyabbak felé kell követni. A vénák a megfelelő arteriák szomszédságában, többnyire felületesebben haladnak, bennük billentyűk találhatók. Az erek mellett az izmokat is ki kell dolgozni. Ha esetleg vigyázatlanságból egy eret vagy ideget átmetszettünk, a két csonkot fonállal egyesítsük.

Kisebb idegágak követésére célszerű azokat kissé meghúzni, mire mozgásuk, kitérésük nyomán a környezetükből kitűnnek és kikészíthetők. A készítmény kidolgozása közben ügyelni kell, hogy ki ne száradjon, különösen az idegek zsugorodnak ilyenkor; ezért, amikor nem foglalkozunk vele, a készítményt nedves ruhával letakarjuk.

Fontos az erek és idegek praeparálásakor is a dolgozás megkezdése előtt az illető tájék viszonyairól való tájékozódás.

*

A nyak és mellkas erei és idegei.

Cor.

Basis, apex; facies sinistra, f. dextra; margo cranialis (dexter, convex), m. caudalis (sinister, concav); sulcus interventricularis sinister, s. i. dexter, s. intermedius (Bos), s. coronarius. (Cavum pleuropericardiacum primarium, lamina myoepicardialis, angiothel).

Pericardium; cavum pericardii, liquor pericardii; mesocardium (pleura pericardiaca), chordae sternopericardiacae; tunica fibrosa, t. serosa (lamina parietalis + l. visceralis: epicardium).

Myocardium: fibrae atriorum (superficiales circulares, profundi longitudinales, spirales auriculi), fibrae ventriculorum (subepicardiales et subendocardiales longitudinales; vortex cordis), fasciculus atrioventricularis His, nodus sinuatrialis (Aschoff—Tawara), truncus s. crus commune, crus sinistrum et dextrum, (Leonardo da Vinci, Purkinje).

Endocardium.

Atrium cordis; auricula cordis, saeptum atriorum, pars membranacea saepti, ostia venosa (atrioventricularia), trabeculae carneae.

Ventriculus cordis; saeptum ventriculorum (pars muscularis, p. membranacea), ostium arteriosum; trabeculae carneae, vortex cordis, musculi papillares, chordae tendineae, musculi transversi cordis, anuli fibrosi.

Atrium dextrum; musculi pectinati (trabeculae carneae), sulcus terminalis, crista terminalis, sinus venarum cavarum (s. venosus Loweri), tuberculum intervenosum Loweri, valvula venae cavae caudalis Eustachii (Equus); fossa ovalis, limbus fossae ovalis Vieussenii, foramen v. cordis magnae Thebesii, valvula sinus coronarii Thebesii, foramen v. cordis mediae, foramina venarum minimarum (4—5).

Ventriculus dexter; valvula tricuspidalis (cuspis anterior sinister, c. posterior dexter et sinister), conus arteriosus, ostium arteriae pulmonalis, anulus fibrosus arteriosus, valvulae semilunares (sinistra, dextra, caudalis), noduli valvularum semilunarium Arantii, sinus arteriae pulmonalis Valsalvae.

Atrium sinistrum; valvula foraminis ovalis, ostia venarum pulmonalium (5—8).

Ventriculus sinister; valvula bicuspidalis (mitralis; cuspis anterior, c. posterior), valvulae semilunares aortae (anterior, sinistra, dextra), noduli valvularum semilunarium Arantii, ostium aorticum, anulus fibrosus, cartilago cordis, ossa cordis.

Arteria pulmonalis; conus arteriosus, ramus dexter, r. sinister, ductus arteriosus Botalli, chorda ductus arteriosi.

Aorta; bulbus, sinus, aorta ascendens, arcus, isthmus, aorta descendens.

Arteria coronaria dextra, ramus descendens (interventri-

cularis); *a. coronaria sinistra*, ramus circumflexus, r. descendens (interventricularis). Atherosclerosis.

Truncus brachiocephalicus communis; arteria brachiocephalica s. anonyma; a. subclavia sinistra.

Truncus costocervicalis: arteria intercostalis suprema, a. transversa colli.

A. cervicalis profunda: a. mediastini cranialis, a. intercostalis prima; ramus transversus, r. ascendens.

A. vertebralis: ramus spinalis, r. muscularis.

A. carotis communis (l. utóbb a 63. oldalon).

A. thoracica interna: ramus intercostalis (perforans), a. pericardiacophrenica, a. musculophrenica, a. epigastrica cranialis.

Truncus omocervicalis: a. cervicalis ascendens, a. transversa scapulae.

A. thoracica externa.

A. axillaris (l. utóbb a 67. oldalon).

Aorta thoracica, arteriae intercostales, truncus bronchooesophageus, aa. phrenicae craniales et caudales; a. phrenicoabdominalis (Sus).

Venae pulmonales.

Vv. cordis; v. cordis magna, ramus circumflexus, ramus descendens; v. cordis media; venae cordis minores (4—5).

Vena cava cranialis; v. azygos (v. cardinalis caudalis, pars cranialis): v. bronchialis, v. oesophagica, vv. intercostales dorsales, v. hemiazygos; truncus venae costocervicalis et cervicalis profundae: vena intercostalis 1., v. cervicalis profunda, v. transversa colli, venae intercostales 2—5; v. vertebralis (sinus columnae vertebralis), v. thoracica interna, vv. jugulares; v. axillaris.

Vena cava caudalis.

Ductus thoracicus; cisterna chyli (receptaculum Pecqueti), porta lymphacea (ampulla s. saccus lymphaceus), truncus lymphaceus dexter, ductus trachealis sinister; *lymphonodi* cervicales medii, caudales, superficiales (praescapulares), ln. vertebrales, ln. intercostales, ln. sternales, ln. mediastinales craniales, caudales, ln. bronchiales.

Pars thoracica nervi vagi; nervus recurrens, plexus cardiacus, rami tracheales et oesophagici, ramus ventralis (plexus pulmonalis, truncus oesophagicus ventralis), r. dorsalis (truncus oesophagicus dorsalis).

N. accessorius Willisii; ramus dorsalis, r. ventralis.

Nn. spinales; radix ventralis, r. dorsalis, ganglion spinale; ramus ventralis, r. dorsalis, r. communicans.

Nn. cervicales; n. supraclavicularis, n. phrenicus, plexus brachialis (l. utóbb a 68. oldalon).

Nn. thoracici; rami dorsales, r. ventrales (nn. intercostales).

Pars cervicalis et p. thoracica n. sympathici; truncus sympathicus; ganglion cervicale craniale, ggl. cervicale medium (Carnivora), ansa subclavia Vieussenii, ggl. cervicale caudale et ggl. thoracicum primum; plexus vertebrales; nervi cardiaci, plexus cardiacus; gglia thoracica, pl. aorticus thoracicus, pl. cardiacus, pl. coronarius, pl. pulmonalis; gglia splanchnica (6—7), n. splanchnicus major, n. splanchnicus minor. *(Parasymphaticus:* tectalis III, bulbaris VII, X., sacralis).

*

A nyak és *a mellkas* a fej és az elülső végtagok leválasztása, a has és a medenceüreg kizsigerelése és az ágyékcsigolyák szétválasztása után kerül kidolgozásra.

A nyakon a torkolati barázdát is áthídaló platysma myoidest távolítjuk el, ezután a m. cleidomastoideuson a n. supraclavicularist keressük fel, mely a vállízület táján a m. pectoralis superficialisba húzódik. A m. cleidomastoideuson felületesen a n. accessorius Willisii dorsalis ága található, melyet a m. trapezius eltávolítása után a m. serratus ventralison követhetünk. Ugyanitt találhatók az a. transversa colli ágai. A n. accessorius ventralis ága a parotis mögött lép a m. sternomandibularisba.

A *torkolati barázdá*ban a carotist és a jugularist dolgozzuk ki és az ezeket kísérő idegeket, dorsalisan a vagosympathicust, ventralisan a recurrenst. Az érvágás helye a barázda felső harmadán van.

A *mellüreg bejárata* felé követve a jugularist a v. cephalicahoz jutunk, mely az oldalsó szügybarázdában foglal helyet, ugyanitt található az a. transversa scapulae is, melyet a gégecső irányában dolgozunk ki; az a. transversa scapulae a gégecső és a m. scalenus táján az a. cervicalis ascendensszel a truncus omocervicalisszá egyesül.

A mellüreg bejáratában a carotis a gégecső dorsalis felületére tér; a baloldali carotis medialis oldalán a nyelőcső, mindkét carotis fölött a vagosympathicus, alatta a n. recurrens követhető. A scalenus lateralis felületén a n. phrenicus két erős fényes gyökere, medialis felületén a truncus omocervicalis tűnik elő.

A pectoralis izmok leválasztása után az első bordát megkerülve a mellkasból kilépő a. thoracica externa látható. A mellkas oldalán a m. serratus ventralison a n. thoracalis longus (n. pectoralis caudalis-ág) és a nn. intercostales, a m. rhomboides és serratus ventralison az a. transversa colli praeparálható ki, utóbbi a második bordaközig követhető. A serratusban haladnak a cervicalis profunda ágai is és a serratus fogainál a bordaközi idegek ágai tünnek elő. Az a. cervicalis profunda kilépését felkereshetjük az első borda mögött, az a. costocervi-

calis pedig a második borda mögött az a. transversa collit bocsátja.

A mm. intercostales externit fedő izmok eltávolítása után egyes bordaközökben a sulcus costalisok mentén az aa. és nn. intercostalest dolgozzuk ki, a m. intercostalis externust szorosan az előző borda hátulsó szélén átvágva.

A *mellüreget megnyitva* a m. scalenuson belépő n. phrenicus tűnik szembe. Közvetetlenül az első borda előtt látjuk az a. vertebralist, melyet felfelé követünk, az utolsó három nyakcsigolya felől a karfonat ágai jönnek a két scalenus közé. Ezután azt a subcalviat, ill. anonymat keressük fel, melynek három vertebralis irányú ágát (a. costocervicalis, cervicalis profunda, vertebralis) már részben kidolgoztuk, három sternalis ága közül a folytatása, az axillaris az első bordát kerüli meg, az a. thoracica interna az első bordán követhető a m. transversus thoracis alá a szegycsont szélén, bordaközi, a szívburokhoz és rekeszhez térő ágakat szolgáltatva, az a. thoracica externa pedig az első borda alsó végéhez húzódva lép ki a mellüregből. Az a. axillaris fölött ered a truncus omocervicalis, mely a gégecső alatt lép ki a mellüregből, két ere közül az a. cervicalis ascendens előre és felfelé, az a. transversa scapulae lefelé halad a m. brachiocephalicuson. A cervicalis ascendens a n. phrenicusszal szomszédos, utóbbit a mellüregben (a baloldalit a szívburkon) követjük a rekeszig.

A m. longus colli alatt, az a. subclavia sinistra fölött a mellvezeték tűnik fel fehér csík alakjában, a subclavia fölött előre haladva a gégecsőhöz, az elülső üres venaba ömlik a jugularisszal szemben; itt tér hozzá a truncus lymphaceus dexter (a venába) és a ductus trachealis sinister (a mellvezetékbe); az alsó nyaki nyirokcsomók is itt találhatók.

A bolygóideget a gégecső oldalain, ill. dorsalis felületén követjük a bifurcatioig; az aorta íve mögött hagyja el a recurrens, mely baloldalt az aorta ívén, jobboldalt a truncus costocervicalison kacsolódik át és a gégecső ventralis felületén lép ki a mellüregből. A sympathicus a vagust elhagyva, a bordafejek ízületei mentén keresendő fel; előbb még a nyaki részből jövő plexus cardiacus és a pl. pulmonalis készíthető ki.

A tüdők fölött a gátorlemezeket, a nyelőcsövet és az ezt kísérő vaguságakat követjük, a gerincoszlop alatt pedig az aortát, az azygost, a mellvezetéket, a sympathicust a rekeszig. A tüdő elülső csúcslebenyének visszahajtásával a szív fölött a gégecső, a n. vagus, az elülső üres vena, a v. azygos, v. costocervicalis, v. cervicalis profunda és v. vertebralis látható. A mellüreg bejáratánál a gégecső oldalán a sympathicuson a csillagdúc (ggl. cervicale caudale + thoracale I) keresendő fel; továbbkövetve a symphaticust, a n. splanchnicusokat készítjük ki, úgyszintén a mellkasi aorta zsigeri ágait és a gátorközi nyirokcsomókat.

Az egyes állatfajokon észlelhető különlegességek közül különösen az aortaívből sertésen és Húsevőkön elkülönülten eredő a. subclavia sinistrara és a. anonymara, a carotisnak eltérő eredési viszonyaira (lovon IV, juhon II, marhán, sertésen, Húsevőkön I ága az a. brachiocephalicanak), a Kérődzők v. hemiazygosára kell ügyelni.

*

A hasüreg erei és idegei.

Aorta abdominalis.

Arteria coeliaca, tripus arteriosus Halleri: *a. gastrica sinistra,* ramus oesophagicus, r. pancreaticus; r. caudalis, r. cranialis; *a. lienalis,* rami pancreatici, r. lienales; aa. penicillatae, aa. gastricae breves, a. gastroepiploica sinistra; *a. hepatica,* a. pancreatica dextra, a. gastrica dextra, a. hepatica propria, a. gastroduodenalis: a. gastroepiploica dextra, a. pancreaticoduodenalis.

A. mesenterica cranialis (mesaraica magna): aa. jejunales; a. colica media, a. colica dextra s. dorsalis (arcus Riolani); a. iliocaecocolica (a. colica ventralis, a. iliocaecalis, ramus ilicus, r. caecalis).

Aa. renales (l. az 51. oldalon); aa. suprarenales.

A. mesenterica caudalis (mesaraica parva): a. colica sinistra, a. rectalis (haemorrhoidalis) cranialis.

Aa. spermaticae internae; ramus ovaricus, r. uterinus (a. uterina cranialis); a. testicularis, a. epididymidis, plexus pampiniformis.

Aa. lumbales; ramus dorsalis (r. spinalis), r. ventralis.

Vena cava caudalis.

Vv. phrenicae, vv. renales, vv. spermaticae internae (ramus ovaricus, r. uterinus, plexus pampiniformis), *vv. lumbales.*

V. portae (v. p. primitiva = vv. omphalomesentericae, sinus anularis, vv. umbilicales): v. mesenterica cranialis (vv. intestinales, v. colica media, v. colica dextra, v. iliocaecalis), v. mesenterica caudalis (v. colica sinistra, v. rectalis haemorrhoidalis cranialis), v. lienalis (v. gastroepiploica sinistra, vv. gastricae breves, v. gastrica caudalis), rami pancreatici, v. gastroduodenalis (v. gastroepiploica dextra, v. pancreaticoduodenalis, v. gastrica cranialis).

(V. umbilicalis, chorda v. umbilicalis; ductus venosus Arantii, lig. venosum.)

Ductus thoracicus; cisterna chyli (receptaculum Pecqueti), trunci lumbales, truncus intestinalis; lymphonodi lumbales, ln. sacrales, ln. ilici mediales, ln. ilici laterales, ln. hepatici, ln. lienales, ln. gastrici, ln. mesenterici, ln. jejunales (pancreas Aselli), ln. renales.

Pars abdominalis nervi vagi; truncus oesophagicus ventralis, tr. oes. dorsalis, plexus gastricus, rami hepatici, r. lienales, r. renales, r. intestinales.

Nervi lumbales; rami dorsales (r. musculares, nn. clunium craniales), r. communicantes, r. ventrales (plexus lumbalis).

Pars abdominalis nervi symphatici, ganglia lumbalia, plexus aorticus abdominalis, pl. coeliacus, ggl. coeliacum, pl. hepaticus, pl. lienalis, pl. gastricus, *pl. solaris*, pl. mesentericus cranialis, ggl. mesentericum craniale, pl. myentericus Auerbachii, pl. submucosus Meissneri, pl. mesentericus caudalis, ggl. mesentericum caudale, pl. renalis, pl. suprarenalis, pl. spermaticus (pl. ovaricus), pl. hypogastricus, pl. rectalis, pl. vesicalis.

*

A hasüregbeli ereket és idegeket a hasüregbeli zsigerekkel együtt készítjük ki, e miatt a zsigereket lehetőleg hosszú hashártyakettőzetekkel emeljük ki. A ló elülső bélfodri arteriája gyakran a Strongylus-lárváktól tágult (aneurysma verminosum, embolia). A gyomor és a belek arteriáinak anastomosisaira fokozott figyelem fordítandó (árkádok); a bélrészletek homologizálása vascularisatiojuk révén történik (pl. az a. colica media a colon transversum, az a. c. sinistra a colon descendens ere).

A hasüreg nyirokcsomói a hasfalon és a zsigereken, a mellvezeték kiindulása a cisterna chylin felkeresendők. A hasüregbeli idegfonatok közül különösen a napfonat és ágai készítendők ki.

*

A fej erei és idegei.

Arteria carotis communis dextra et sinistra; rami musculares, r. oesophagici, r. tracheales, r. lymphonodulares, a. parotidea (Equus, Sus), a. thyreoidea cranialis (a. laryngea), a. thyreoidea caudalis, a. pharyngea ascendens; glomus caroticum.

A. carotis interna (aorta primitiva descendens), a. intercarotica; ramus nasalis (a. ophthalmica interna, a. chorioidea nasalis, a. cerebri media, a. meningica nasalis [rete ethmoidale], a. cerebri anterior, a. corporis callosi), ramus caudalis (a. cerebri profunda, a. chorioidea caudalis); circulus arteriosus Willisii (Equus, Canis), rete mirabile (Ruminantia, Sus, Felis).

A. carotis externa: 1. a. occipitalis: a. glandulae submandibularis caudalis, a. condyloidea, (a. meningica media, Ruminantia), a. meningica caudalis; ramus descendens (anastomoticus), r. occipitalis (r. musculares; a. cerebrospinalis: a. spinalis ventralis + a. basialis cerebri, rami medullares, a. cerebellaris caudalis, a. labyrinthi, a. cerebellaris nasalis, rami ad pontem, r. ad pedunculos cerebri); 2. a. gl. submandibularis media; 3. a. maxillaris externa (a. palatina ascendens, a. lingualis — a profunda linguae, rami dorsales linguae, r. hyoideus, aa. gl. sub-

mandibulares orales, a. sublingualis — a. submentalis), a. facialis (a. labialis maxillaris — a. anguli oris, a. labialis mandibularis, a. lateralis nasi, a. dorsalis nasi, a. angularis oculi); 4. a. masseterica (a. parotidea media), 5. a. auricularis magna (ramus lateralis, intermedius et medialis, a. auricularis profunda, a. stylomastoidea), 6. a. temporalis superficialis (aa. praeauriculares, a. transversa faciei), 7. a. maxillaris interna (rami pterygoidei, a. alveolaris mandibularis — a. mentalis, a meningica media, a. tympanica, a. temporalis profunda aboralis et oralis, a. ophthalmica externa — a. frontalis, a. lacrimalis, rami musculares, aa. ciliares, a. ethmoidea, a. buccalis, a. malaris, a. infraorbitalis, a. palatina minor, a. pterygopalatina, a. palatina major.

Vena jugularis; truncus bijugularis (Equus), v. cephalica humeri, v. cervicalis ascendens, v. thyreoidea (v. laryngica, v. pharyngica ascendens, v. thyreoidea cranialis et caudalis); v. maxillaris externa — v. facialis: v. sublingualis (v. submentalis) v. lingualis, vv. glandulae submandibularis, ramus communicans ventralis, v. labialis communis (v. labialis maxillaris, v. l. mandibularis, v. angularis oris, ramus communicans dorsalis), *v. reflexa:* v. palatina major, v. pterygopalatina, v. infraorbitalis, v. malaris, v. ophthalmica (vv. ciliares, rami musculares, r. lacrimales, v. frontalis, v. ethmoidea, ramus anastomoticus); v. maxillaris interna, v. masseterica, rami pterygoidei, v. auricularis magna, v. temporalis superficialis (v. transversa faciei, v. cerebralis dorsalis), v. auricularis profunda, v. alveolaris mandibularis, v. temporalis profunda, v. dorsalis linguae, v. buccalis, v. cerebrooccipitalis, v. cerebralis ventralis, v. occipitalis (ramus muscularis, r. cerebrospinalis).

V. jugularis interna (Bos, Sus, Carnivora): v. occipitalis, v. laryngica, v. thyreoidea; v. jugularis externa.

Lymphonodi submandibulares, ln. subparotidici (retropharyngici), ln. cervicales craniales.

Nervi capitales; I. fila olfactoria, n. terminalis; II. tractus opticus; III. n. oculomotorius, ramus dorsalis, ramus ventralis (radix brevis s. motorica ggl. ciliaris); IV. n. trochlearis; V. n. trigeminus, portio major, ggl. semilunare Gasseri, portio minor; n. ophthalmicus: n. lacrimalis (n. zygomaticotemporalis), n. frontalis, n. nasociliaris (n. infratrochlearis, n. ethmoideus, n. ciliaris longus = radix longa s. sensitiva ggl. ciliaris, ggl. ciliare); n. maxillaris: n. zygomaticus, n. pterygopalatinus (ggl. pterygopalatina, n. canalis pterygoidei Vidii; n. nasalis aboralis, n. palatinus major, n. palatinus minor); n. infraorbitalis (rami alveolares maxillares, plexus dentales; nn. nasales externi, n. nasalis inferior — naricus; n. labialis maxillaris); n. mandibularis: n. massetericus, nn. temporales profundi, n. pterygoideus (n. tensoris veli palatini, n. tensoris tympani, radix brevis ggl. otici Arnoldi, n. petrosus superficialis minor IX.),

n. buccalis, n. temporalis superficialis (n. transversus faciei, rami parotidei, r. auricularis: n. meatus auditorii externi, r. membranae tympani, plexus auricularis), n. alveolaris mandibularis (n. mylohyoideus, rami alveolares mandibulares, n. mentalis, n. labialis mandibularis), n. lingualis (n. sublingualis, ramus superficialis, r. profundus, ggl. submandibulare s. linguale Meckeli); VI. n. abducens; VII. n. facialis; geniculum, ggl. geniculi, n. intermedius Wrisbergi (XIII.), n. petrosus superficialis major, nervulus stapedius, chorda tympani, n. auricularis posterior; n. auricularis internus, n. auriculopalpebralis (nn. auriculares temporales, rami palpebrales), n. biventricus, ramus colli, rami parotidei (pes anserinus), n. buccalis superior, inferior; VIII. acusticostaticus, n. vestibuli = staticus, ggl. vestibuli (n. utricularis, n. ampullaris dorsalis, lateralis, posterior), n. cochleae = acusticus, ggl. spirale (n. spiralis, n. saccularis); IX. n. glossopharyngicus, ggl. petrosum Anderschi = intercraniale, n. tympanicus Jacobsoni (n. petrosus superficialis minor — ggl. oticum, n. petrosus profundus minor, plexus tympanicus Jacobsoni), rami pharyngici (r. tonsillares), r. linguales; X. n. vagus, ggl. jugulare Ehrenritteri, ramus meningicus, n. auricularis inferior, pars cervicalis n. x.: rami pharyngici, plexus pharyngicus, n. laryngicus cranialis (ggl. nodosum, plexus nodosus, Equus), n. laryngicus medius, pars abdominalis n. x. l. a 62. oldalon; XI. n. accessorius Willisii, radix spinalis, r. myelencephalica = n. accessorius vagi, rami anastomici, ramus dorsalis, r. ventralis; XII. n. hypoglossus, rami anastomici, r. superficialis, r. profundus.

Nervi cervicales: n. occipitalis (C_I), n. retroauricularis, n. cutaneus colli (C_{II}).

Pars cephalica n. sympathici; ggl. cervicale craniale (supremum s. fusiforme), plexus caroticus internus, externus, n. jugularis, n. petrosus profundus major: l. a 60. oldalon.

*

Először az *arci felületet* dolgozzuk ki. A masseter táján a n. facialis rastjai tünnek fel, melyekhez a n. temporalis superficialis ágai társulnak; előbbieket a parotis alól való kilépésüktől követjük. Az állkapcsi ízület előtt az a. és v. transversa faciei, alább az a. masseterica található.

Ezután a fejet a koponya tetejére fordítjuk, hogy a *torokjárat* hozzáférhető legyen; itt az a. és v. maxillaris externat keressük fel a Stenon-vezeték kíséretében (A V D, A D V, D A V), az állalatti nyirokcsomókat távolítjuk el, az a. sublingualist és a. lingualist dolgozzuk ki.

Most ismét oldalára fordítjuk a fejet és az *arci felületen* követjük az a., v. és n. facialis ágait. A m. levator labii superioris proprius leválasztása után az a. és a. n. infraorbitalis lesz hozzáférhető. A parotis tájékára térve át, az atlas szárnyá-

nak kiemelkedő széle mögött a második nyaki gerincvelőideg ventralis ágai, a n. cutaneus colli és a n. auricularis posterior láthatók. A fül levonó izmának leválasztása után a parotisban a v. maxillaris interna és a n. facialis nyaki ága kereshető fel, a venát a nyak felől célszerű követni a parotisba. Ezután a n. facialis törzsét készítjük ki, majd az a. transversa facieit eredésétől, végül a vena masseterica és transversa faciei között visszamaradt parotis-részleteket eltávolítva, eltűnik a v. reflexa.

Ekkor a fejet az állkapocs alsó szélére fordítjuk és a tarkó tájékán a m. splenius, m. cleidomastoideus, m. obliquus capitis cranialis és m. semispinalis capitis leválasztása után az a. occipitalist és ágait, anastomosisát az a. vertebralisszal és a. cervicalis profundaval dolgozzuk ki.

Ha most a fejet ismét oldalára fordítjuk, az a. auricularis magnat ágaival, a fülkagyló idegeit (VII., X.), a n. facialis egyéb ágait (nyakhoz, biventerhez, szemhéjhoz, stb.) kereshetjük fel. Subparotidealisan a nyirokcsomókon kívül a n. accessoriust, a C_I ágait és a v. cerebrooccipitalist találhatjuk.

A regio parotidea után az arc és pofa tájékának mélyebb részletére térünk át, közben az a. és v. massetericat követjük a masseterbe, az a. és v. transversa facieit pedig a járomléc alatt. A v. facialis két erős közlekedő ága közül a felső, mint *v. reflexa* a fossa pterygopalatinaba tér és a v. transversa facieival közlekedik, miközben az a. maxillaris internanak megfelelő ágakat ad le. Az ajkakat felhajtva a m. incisivus superior alatt az a. palatina majornak a foramen incisivumon kilépő és az a. labialis maxillarisszal egyesülő folytatását praeparáljuk ki.

Ezután az állkapcsot leválasztjuk azon az oldalon, melyen eddig dolgoztunk. A másik oldal medialis felületén a n. pterygoideus medialison folytatjuk a praeparálást, itt a n. mylohyoideus tűnik elő, mellette az a. sublingualis, feljebb az a., v. és n. lingualis, a n. alveolaris mandibularis csonkja, a v. maxillaris internaból kilépő v. temporalis profunda érhető el. A n. lingualisnál figyelemmel vagyunk a hegyes szög alatt hozzátérő chorda tympanira. A m. pterygoideusban a vékony n. pterygoideus is felkereshető. A m. pterygoideusokat leválasztva az a. maxillaris interna és ágainak kidolgozása következik, az a. alveolaris mandibulaetól a fossa pterygopalatinában eredő ágai.

A nyelvcsont nagy ágain az a. carotis externa osztódása, az a. maxillaris externa (a stylohyoideum hosszában), a n. glossopharyngicus és a n. hypologlossus, a v. cerebralis ventralis, lovon a légzacskó található. A nyelv oldalsó felületének feltárásával a n. lingualis, n. hypoglossus, az a. és v. lingualis ágaira akadunk; a n. hypoglossus az a. lingualis fölött, a n. lingualis az arteria alatt található.

Az állalatti nyálmirigyet az atlasnál levő felső végétől kezdve fejtjük ki; felkeressük a n. accessoriust, tőle lateralisan az a. occipitalist, medialisan pedig az első nyaki ideget.

Előbbre a rongyos lyuk táján a n. glossopharyngicus, vagus és accessorius vastag fehér kötegként tűnik fel, melyen keresztezve halad át a n. hypoglossus, ugyanitt található a kanyargó lefutású a. carotis interna, mely a n. laryngicus cranialist fedi.

A *gége* és *gégecső* ventralis felületén a pajzsmirigynél az a. thyreoidea cranialis és ága az a. laryngica, dorsalis felületén a n. recurrens, az atlas tájékán az a. meningica caudalis található, utóbbi a meatus temporalisba hatolásáig követhető.

A *fossa pterygopalatina* praeparálása céljából lehet a járomívet eltávolítani; ezt megelőzően az a. és n. frontalist dolgozzuk ki. A három lyukba térő erek és idegek (a v. palatina major azonban nem a canalis palatinuson át halad, hanem ezen kívül, a tuber maxillare alatt) kidolgozása következik. A szemgödörből a szemgolyót izmaival a periorbita átmetszése után emeljük ki.

Itt is megjegyzendő, hogy a *Kérődzők*nek nincs a. carotis internajuk, hanem ezt az a. maxillaris interna 4—9 ága pótolja, melyek a foramen ovalen és f. orbitorotundumon lépnek be a koponyaüregbe és az agyvelő alapján csodarecét képeznek. *Júhféléken* hiányzik az a. maxillaris externa, az a. lingualis közvetetlenül az a. carotis externaból ered, a lingualis *sertésen* és *Húsevőkön* is önálló ága az a. carotis externanak, nem az a. maxillaris externaé. *Juhon* az a. facialist az a. tranversa faciei pótolja.

*

A mellső végtagok erei és idegei.

Arteria axillaris; a. thoracicoacromialis; *a. subscapularis:* a. thoracicodorsalis, a. circumflexa humeri posterior, a. circumflexa scapulae, rami musculares; *a. brachialis* (N A V): a. circumflexa humeri anterior, a. profunda brachii, a. collateralis ulnaris, a. nutricia humeri, a. collateralis radialis; *a. mediana:* a. interossea communis dorsalis, a. i. recurrens, a. nutricia radii, rete carpi dorsale, r. carpi volare, a. metacarpica dorsalis lateralis et medialis, *a. metacarpica volaris superficialis* (III, magna, a digitalis communis: a. digitalis medialis, a. d. lateralis, a. phalangis I, II, III, aa. toricae, aa. coronales, arcus terminalis), a. metacarpica volaris profunda medialis (II), a. m. v. pr. lateralis (IV), arcus volaris profundus, a. v. superficialis.

Vena axillaris; v. thoracicoacromialis, v. thoracica externa; *v. subscapularis:* v. circumflexa humeri posterior, v. circumflexa scapulae; *v. brachialis:* v. thoracicodorsalis, v. circumflexa humeri anterior, v. profunda brachii, v. collateralis

ulnaris; *v. collateralis radialis, v. medianoradialis* (ramus communicans — v. cephalica humeri), *v. mediana* (v. interossea communis, v. metacarpica volaris lateralis, medialis, *arcus venosus volaris*, v. digitalis lateralis, medialis).

V. cephalica humeri; ramus communicans (v. medianoradialis), v. cephalica antebrachii (basilica; v. cephalica accessoria s. salvatella; v. digitalis communis).

Lymphonodi cubitales (Equus), ln. axillares.

Plexus brachialis: n. suprascapularis, n. musculocutaneus (n. cutaneus antebrachii lateralis), nn. subscapulares, nn. pectorales ventrales, n. radialis (n. cutaneus antebrachii dorsalis), n. ulnaris (n. cutaneus palmaris, ramus superficialis, r. profundus s. anastomicus); n. medianus (n. cutaneus antebrachii lateralis, n. interosseus, n. volaris medialis, n. v. lateralis, ramus communicans, r. dorsalis, r. volaris).

*

A dolgozást a *regio subscapularison* kezdjük meg, hol az idegek tünnek jól elő. Az a. axillaris fölött lévőket célszerű két lapos pálca közé szorítva összefűzni és a lapocka elülső széle elé feszíteni. A pectoralis idegek elhelyezése után az a. axillaris villaszerű osztódásán az axillaris nyirokcsomókat és az a. axillarist körülövező n. medianust és n. musculocutaneust készítjük ki, ezután a nn. subscapularest, a n. suprascapularist, az a. subscapularist ágaival együtt. A m. pectoralis superficialison a v. cephalica humerit keressük fel és követjük distalisan a v. mediana anastomosisáig.

A *karon* a n. medianus az a. és v. brachialis előtt található, de az alsó harmadban ferdén keresztezi azokat és mögéjük kerül, a vállizület táján a n. musculocutaneus nagy része társul hozzá. Az a. brachialis ágainak kikészítése után az idegeket praeparáljuk ki, a n. axillarist a m. teres major előtt, a n. radialist a m. teres major mögött keressük, előbbit a m. triceps caput longuma és lateraleja között követjük a lateralis felületre, utóbbi az a. brachialis mögött található, a karcsont sulcus nervi radialisan a dorsalis felületre kanyarodik. A n. ulnaris kezdetben a n. radialisszal együtt halad, majd a könyök medialis felületére tér, itt hagyja el a bőrága; ezután a két ulnaris izom között a fascia antebrachii átmetszésével tesszük szabaddá, mellette találjuk az a. és v. collateralis ulnarist is.

Az *antebrachiumon* dorsalisan a n. radialist, tőle medialisan az ereket praeparáljuk ki, volarisan a n. medianust, mely itt a m. flexor carpi radialis alá tér; az a. és v. medianat is ez az izom fedi, ezért harántul ketté vágjuk és visszahajtjuk. A n. ulnaris felületes és mély ágát a carpus felől, utóbbit a n. volaris lateralishoz való csatlakozásáig, követjük (l. a 26. és 27. képen).

A *metacarpus*on medialisan a hajlító inak és a csont között a vena, mögötte az a. metacarpica magna (digitalis communis), e mögött a n. volaris medialis tűnik fel; a csüdizület fölött 2—3 mm-nyire az ideg az ujjhajlító inak előtt könnyen megtalálható. A metacarpus közepetáján a hajlítóinakat átmetsszük és visszahajtjuk, mire előtűnik az arcus volaris pro-

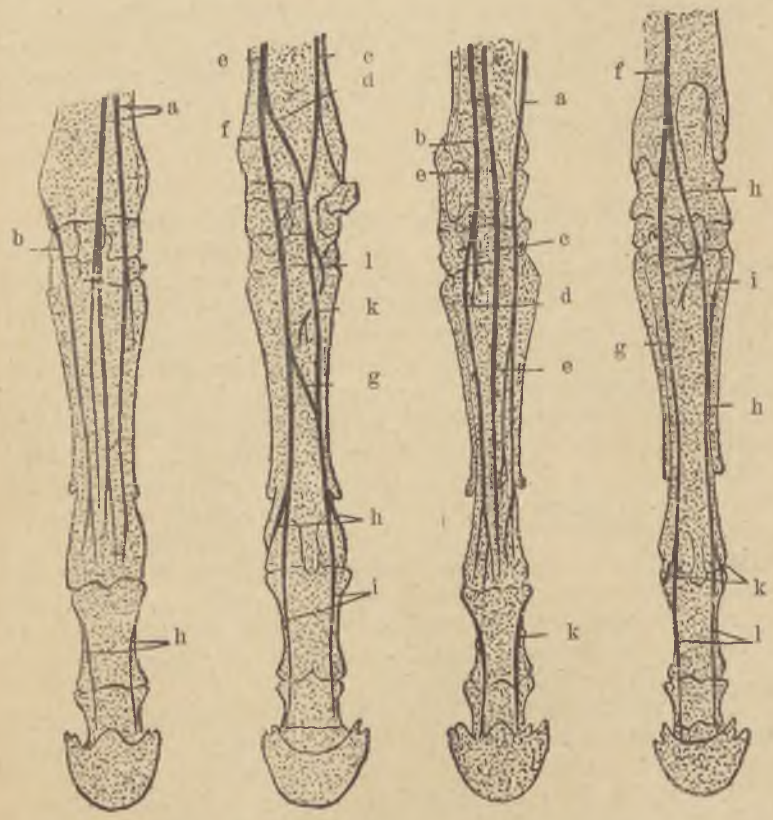

26. kép. *A ló elülső végtagjának dorsalis idegei,* vázlatosan *Sussdorf* szerint. *a* nervi cutanei antebrachii dorsales (nervi radialis), *b* ramus superficialis nervi ulnaris, *h* ramus dorsalis nervi volaris.

27. kép. *A ló elülső végtagjának volaris idegei,* vázlatosan *Sussdorf* szerint. *c* nervus ulnaris, *d*, *k* n. volaris lateralis, melyhez a ramus profundus nervi ulnaris tér, *e* n. medianus, *f* n. volaris medialis, *g* ramus communicans, *h* ramus dorsalis-, *i* ramus volaris nervi volaris, *l* ramus volaris profundus nervi volaris lateralis.

28. kép. *A ló hátulsó végtagjának dorsalis idegei,* vázlatosan *Sussdorf* szerint. *a* nervus saphenus, *b* n. fibularis profundus, *c* ramus lateralis-, *d* ramus medialis nervi fibularis, *e* n. cutaneus pedis medius, *k* ramus dorsalis nervi digitalis (plantaris).

29. kép. *A ló hátulsó végtagjának plantaris idegei,* vázlatosan *Sussdorf* szerint. *f* nervus tibialis, *g* n. plantaris medialis, *h* n. plantaris lateralis, *i* ramus profundus nervi plantaris lateralis, *k* ramus dorsalis-, *l* ramus plantaris nervi plantaris.

fundus, mely a két a. metacarpica volaris profundat köti össze; az arcus volaris superficialis, melyben a carpus alatt a mély volaris ereken kívül az a. metacarpica volaris superficialis is részt vesz, csak esetlegesen fordul elő.

Kérődzők, sertés és *Húsevők* a. medianaja az antebrachium közepetáján a. radialisra és a. ulnarisra oszlik, a v. brachialis szintén v. radialis- és ulnarisra válik szét. Könyöki nyirokcsomók csak lovon találhatók, az axillaris nyirokcsomók pedig sertésen hiányzanak. Az ujjak idegei közül a n. radialis az I—II. ujj dorsalis felületén, a n. ulnaris az V. ujj dorsalis, a IV. és V. ujj volaris felületén, a n. medianus a többi ujj volaris felületén oszlik el.

*

A hátulsó végtagok és a medence erei és idegei.

Aa. ilicae externae (A. V.): a. circumflexa ilium profunda (ramus cranialis, r. caudalis, rami mammarici), a. spermatica externa (a. uterina media, Equus), a. profunda femoris (truncus pudendoepigastricus: a. pudenda externa, rami profundi penis, a. dorsalis penis, a. uberi; a. circumflexa femoris tibialis); *a. femoralis:* a. circumflexa femoris fibularis, rami musculares, a. femoris cranialis, a. saphena, a. genu suprema, a. femoris caudalis s. suralis, a. nutricia femoris; *a. poplitea:* a. tibialis posterior (a. nutricia tibiae, rami musculares; a. tarsea fibularis, a. tarsea recurrens; a. tarsea tibialis, a. recurrens tibialis, a. plantaris tibialis, fibularis, arcus plantaris), a. tibialis anterior (a. peronaea, rami musculares, r. articulares, a. tarsea perforans: arcus plantaris proximalis, a. metatarsea plantaris profunda et superficialis lateralis, medialis), a. dorsalis pedis, *a. metatarsea dorsalis lateralis*, a. digitalis communis, a. digitalis medialis, lateralis.

Aa. hypogastricae (ilicae internae): a. lumbalis ima; a. pudenda interna (a. umbilicalis: a. deferentialis, aa. vesicales, a. ureterica, a. uterina media, (a. urethrogenitalis, Ruminantia, Sus); a. rectalis (haemorrhoidalis) media (a. uterina caudalis); a. perinei; a. bubi urethrae, a. clitoridis, a. penis (aa. helicinae); a. iliolumbalis, a. glutaea cranialis, a. obturatoria (a. circumflexa femoris fibularis, Equus, rami profundi penis); a. sacralis lateralis (rami spinales, a. glutaea caudalis (a. ischiadica), a. coccygica, a. caudalis lateralis ventralis et dorsalis). Glomus coccygicum.

A. sacralis media.

Venae ilicae communes; v. iliolumbalis, v. circumflexa ilium profunda. *V. ilica externa:* v. circumflexa femoris fibularis, v. obturatoria, v. profunda femoris (v. circumflexa femoris tibialis, v. pudenda externa, v. dorsalis penis, v. epigastrica caudalis, v. subcutanea abdominis); *v. femoris* (v. femoris cranialis; v. saphena: v. recurrens tibialis, *v. metatar-*

sea dorsalis medialis, arcus venosus plantaris; v. recurrens tarsea, v. femoris caudalis s. suralis); v. poplitea: v. tibialis posterior (v. tarsea lateralis, v. t. medialis), v. tibialis anterior (v. peronaea, v. metatarsea plantaris medialis).

Vv. hypogastricae (vv. ilicae internae): v. pudenda interna (v. rectalis [haemorrhoidalis] media, v. perinei, vv. uterinae; v. profunda penis), v. glutaea cranialis, v. sacralis lateralis.

Lymphonodi sacrales, ln. ilici mediales, ln. ilici laterales, ln. anales, ln. poplitei, ln. subilici, ln. inguinales profundi.

Nervi lumbales: rami dorsales (nervi clunium craniales, rami musculares, r. communicantes), rami ventrales = plexus lumbalis: n. iliohypogastricus, n. ilioinguinalis, n. spermaticus externus; n. cutaneus femoris lateralis, n. femoralis (n. saphenus), n. obturatorius.

Nervi sacrales; rami dorsales (nervi clunium medii, rami musculares, r. communicantes), rami ventrales = plexus sacralis: n. glutaeus cranialis, n. gl. caudalis, n. cutaneus femoris caudalis (nn. clunium caudales), plexus pudendalis (n. dorsalis penis, n. clitoridis, n. rectalis medius, n. perinei), n. rectalis (haemorrhoidalis) caudalis, *plexus ischiadicus* (n. rotatorius; n. fibularis superficialis, n. f. profundus: ramus medialis, r. lateralis; n. tibialis, ramus muscularis proximalis, n. cutaneus surae posterior, r. muscularis distalis, n. plantaris medialis, n. pl. lateralis).

Nervi coccygici: rami dorsales, r. ventrales.

Pars pelvina systematis nervi sympathici; ganglia sacralia (3), ramus medialis, r. lateralis.

*

Az *ágyék és a haskorc táján* a hashártyát leválasztjuk, mire előtűnik az a. ilica, az a. circumflexa ilium profunda, az a. spermatica externa, az a. profunda femoris, a. pudenda externa és a. epigastrica caudalis, a medencében az a. obturatoria és a n. obturatorius. A fascia ilican előlről hátrafelé praeparálható a n. iliohypogastricus, két ágával, a n. ilioinguinalis, a n. spematicus externus; a n. cutaneus femoris lateralis az a. circumflexa ilium profunda caudalis ágával a haskorchoz követhető, hol a praepatellaris nyirokcsomók, ln. subilici, találhatók.

A *comb lateralis felületén* a m. biceps femorist határoljuk el alulról, az Achilles-in felől. Az Achilles-in lateralis felületén az a. és v. tarsea recurrens, továbbá a n. cutaneus surae tűnik elő. A biceps aponeurosisát az izmos részlet tövében átmetsszük és félrehajtjuk, mire a n. fibularist a capitulum fibulae alatt, a m. extensor digitalis longus és lateralis között találjuk meg. A biceps eredése táján az a. glutaea caudalis és n. glutaeus caudalis, a biceps és semitendineus közötti barázdában a n. ischiadicus kereshető fel, melyet agastro-

cnemiusok eredéséig követünk; közben az a. és v. femoris caudalist s. suralist praeparáljuk ki a semitendineuson.

A *comb medialis felületén* a combcsatornát tárjuk fel, a benne haladó erekkel és a n. saphenusszal, melyet a sartoriustól fedett n. femoralishoz követünk.

A *faron* az a. és v. glutaea cranialisra és a n. glutaeus cranialisra kerül a sor; a felső farizmok eltávolítása után a széles medenceszalagon ezeken kívül a n. ischiadicus széles törzse látható. E mellett a n. cutaneus femoris caudalis halad az arcus ischiadicus felé. A széles medenceszalag belső felületén az a. pudenda interna található a medencében, a spina ischiadican a külső felületre tér, majd a m. levator anin ismét belép és az arcus ischiadicuson végső ágaira oszlik.

A *térd és szár dorsalis és lateralis felületén* továbbpraeparáljuk a n. fibularist és két ágát, majd az a. tibialis anteriort a spatium interosseumtól a m. tibialis anticus alá követjük.

A *szár medialis és plantaris felületén* az a. saphenat látjuk, melyből az Achilles-in medialis szélén haladó a. recurrens tibialist praeparáljuk tovább. A n. tibialis a térdhajlásból az Achilles-in medialis felületére tart. Az a. femoris caudalis (suralis) anastomosisai a recurrensekkel, ramus ascendense az a. recurrens tarseaval, r. descendense az a. recurrens tibialisszal, az a. tibialis posterior, az aa. tarseae az ujjhajlítókon dolgozandók ki.

A *csánkon* az a. tibialis anterior folytatása, az a. dorsalis pedis és ennek folytatásában az a. metatarsea dorsalis lateralis (magna), az a. tarsea perforans és plantaris anastomosisa: arcus plantaris proximalis részesítendő figyelemben, továbbá a v. tibialis anterior folytatásában a v. metatarsea dorsalis medialis (magna), mely a metatarsuson az arcus venosus plantarisba megy át.

A láb idegeinek lefutásáról és osztódásáról a 28. és 29. kép tájékoztat.

Kérődzőkön, *sertésen* és *Húsevőkön* az a. saphena ágai az a. tarseak; az a. tibialis posterior itt gyenge. A Kérődzők és a sertés a. hypogastricaja hosszú törzséből ered az a. umbilicalis (a. uterina media), a. iliolumbalis, a. glutaea cranialis, a. pudenda interna (urethrogenitalis), a. rectalis caudalis, a. glutaea caudalis, rami obturatorii, a. penis, resp. a. clitoridis, míg a kutya medencei arteriája egy fali és egy zsigeri ágra oszlik. Az a. sacralis lateralis a ló kivételével valamennyi házi emlősállatban az a. sacralis mediaból ered. A v. epigastrica caudalis a tehénen mint tejér tűnik ki, a lapátos porc mögött a tejtányért képezve hatol a mélybe és a v. epigastrica cranialisszal (v. thoracica interna) egyesül.

*

Systema nervorum centrale.

Általános idegtan.

Neuron, nervus, ganglion; substantia alba, s. grisea (s. gelatinosa); taenia; neuroglia, ependyma; nuclei originis, n. terminales (radix); epineurium, perineurium, endoneurium.

Részletes idegtan.

Meninges. *Meninx fibrosa* (dura mater, pachymeninx); falx cerebri, tentorium cerebelli, incisura tentorii; cavum subdurale, c. extradurale; ligamentum denticulatum, l. suspensorium transversum, l. s. longum, *sinus venosi* (sinus sagittalis, s. transversus, s. communicans, confluens sinuum s. torcular Herophili, s. occipitalis dorsalis, s. petrosus dorsalis — vena cerebralis dorsalis, v. transversa faciei; sinus circularis Ridleyi, s. cavernosus, s. intercavernosus, s. petrosus ventralis, s. occipitalis ventralis, s. condylicus — v. cerebralis ventralis; s. columnae vertebralis).

Meninx serosa (arachnoides); cavum leptomeningicum, cavitates leptomeningicae; cisternae leptomeningicae; granulae meningicae Pacchioni.

Meninx vasculosa (pia mater). m. v. spinalis: saeptum meningicum spinale; m. v. encephali: tela chorioidea ventriculi IV., III., lateralis, plexus chorioidei. Leptomeninx.

Medulla spinalis; ascensus; pars cervicalis, intumescentia cervicalis, p. thoracica, p. lumbalis, intumescentia lumbalis, p. sacralis, conus medullaris, filum terminale, cauda equina. Sulcus medianus dorsalis, saeptum meningicum spinale; fissura mediana ventralis; sulcus dorsalis lateralis, s. ventralis lateralis, s. intermedius s. paramedianus dorsalis. Canalis centralis, ventriculus terminalis. Substantia grisea centralis: columnae dorsales et ventrales, columna lateralis; substantia gelatinosa Rolandi, apex columnae dorsalis, nucleus dorsalis Clarkei; formatio reticularis (corn. later.). Substantia alba: funiculus dorsalis (fasciculus dorsomedialis s. gracilis s. Golli, f. dorsolateralis s. cuneatus s. Burdachi); funiculus ventralis (fasciculus cerebrospinalis s. pyramidalis ventralis, f. ventralis proprius); funiculus lateralis (fasciculus cerebrospinalis s. pyramidalis lateralis, f. cerebellospinalis, f. ventrolateralis superficialis ascendens Gowersi, f. lateralis proprius Flechsigi, zona terminalis Lissaueri). Commissura spinalis ventralis alba et grisea, c. spinalis dorsalis grisea. Ganglion spinale.

Encephalon; vesiculae cerebrales primariae, v. c. secundariae; sulcus limitans.

Rhombencephalon. Myelencephalon. Medulla oblongata; fissura mediana ventralis, pyramis medullae oblongatae, sulcus intermedius ventralis s. parapyramidalis, decussatio pyramidum; corpus trapezoideum, tuberculum faciale ventrale, corpora restiformia s. brachia caudalia cerebelli s. crura medullocerebellaria, oliva caudalis (Sus, Carnivora). *Ventriculus*

quartus, fossa rhomboidea, sulcus medianus, s. limitans; eminentia medialis s. teres, colliculus facialis, area acustica, tuberculum acusticum, area hypoglossi, area vagoglossopharyngici, ala cinerea; obex, clava. Tegmen ventriculi IV., velum medullare caudale s. valvula Tarini, lamina epithelialis; fastigium (nidus avis). Pars nasalis, p. intermedia (recessus laterales, foramen Luschkae), pars caudalis (calamus scriptorius).

Metencephalon. Pons Varoli; sulcus medianus pontis, brachia pontis (crura pontocerebellaria). **Cerebellum**; *vermis* (lobus nasalis: lingula, lobulus centralis, l. ascendens, culmen; l. caudalis: declive, tuber, pyramis, uvula, nodulus); *hemisphaeria* (lobi laterales; facies dorsalis, lobulus semilunaris, l. quadrangularis; facies ventralis, lobulus biventer, tonsilla, flocculus; corpus medullare, laminae medullares, arbor vitae; substantia corticalis: gyri, sulci. *Isthmus rhombencephali;* brachia conjunctiva (cerebelli nasalia, crura cerebellocerebralia), velum medullare nasale s. valvula Vieussenii.

Cerebrum. Mesencephalon; *aquaeductus mesencephali Sylvii. Crura s. pedunculi cerebri;* fossa interpeduncularis, lamina perforata caudalis; tegmentum pedunculi, substantia nigra Soemmeringi, pes pedunculi. *Corpora quadrigemina;* sulcus medianus laminae quadrigeminae, sulcus transversus, colliculi rostrales, c. caudales; brachium colliculi rostralis, br. c. caudalis, lemniscus lateralis (laqueus).

Prosencephalon. Diencephalon; *ventriculus tertius;* pars dorsalis: fossa thalami; p. ventralis: aditus ad infundibulum, recessus opticus, r. infundibuli; pars nasalis: foramen interventriculare Monroi; p. caudalis: aditus ad aquaeductum cerebri, commissura caudalis cerebri; massa intermedia, *thalamus opticus,* tuberculum nasale, pulvinar; stria medullaris s. habenula, commissura pinealis, ganglion habenulae, pedunculi conarii; stria terminalis s. cornea, taenia chorioidea. *Metathalamus:* corpus geniculatum mediale, laterale; epithalamus: corpus pineale (epiphysis, conarium; l. Endokrinologia az 50. o.), recessus pinealis, r. suprapinealis; *hypothalamus:* pars mamillaris hypothalami (corpus mamillare), p. optica hypothalami (tuber cinereum, infundibulum, hypophysis: lobus nervosus = posterior, l. glandularis = anterior; l. Endokrinologia, az 50. o.), pars intermedia; tractus opticus, chiasma fasciculorum opticorum.

Telencephalon. *Hemisphaerium;* facies dorsolateralis (convexa), f. basalis, f. medialis; pars frontalis, p. parietalis, p. occipitalis, p. temporalis; fissura cerebrocerebellaris, f. interhemisphaerica. *Rhinencephalon;* bulbi olfactorii, tractus olfactorius, stria olfactoria lateralis, str. o. medialis, area adolfactoria Brocae, trigonum olfactorium, lamina perforata nasalis. *Pallium;* fissura lateralis Sylvii, insula Reilii, operculum, lobus piriformis, sulcus rhinalis anterior (praerhinalis), posterior

(postrhinalis), s. ectosylvius (s. diagonalis), s. suprasylvius, s. ectomarginalis, s. collateralis (s. coronalis, s. ansatus, Carnivora, s. medilateralis, s. lateralis, s. ectolateralis, s. entolateralis), s. cruciatus, s. proreus, s. frontalis; s. callosomarginalis (s. genualis, s. splenialis, s. cinguli; s. ecto-, ento-genualis, -splenialis), s. corporis callosi, fissura hippocampi, fissura chorioidea. *Gyrus* sylviacus, g. ectosylvius, g. suprasylvius (g. coronalis), g. marginalis (g. proreus, g. centralis s. sygmoideus, g. entolateralis, g. ectosplenialis, g. splenialis), g. fornicatus (g. cinguli, g. genualis, g. hippocampi, g. uncinatus, g. dentatus), g. intimus, g. subcallosus, g. frontalis I., II., III. *Lobus* occipitalis, l. temporalis, l. parietalis, l. frontalis, l. olfactorius. *Corpus callosum;* truncus, splenium, genu, rostrum; striae longitudinales Lancisii, striae transversae, radiatio corporis callosi, forceps minor, f. major. Substantia corticalis (grisea), s. medullaris (corpus medullare), centrum semiovale Vieussenii. *Fornix;* corpus, crura, columnae, commissura anterior, saeptum pellucidum. *Ventriculi laterales;* pars centralis, cornu nasale, c. ventrale; corpus striatum, nucleus caudatus (caput, cauda; nucleus lentiformis, capsula interna, c. externa), stria terminalis, plexus chorioidei laterales; hippocampus (cornu Ammonis), fimbria hippocampi, commissura hippocampi (psalterium), alveus.

*

Az *agyvelő kivétele* előtt a fejet az atlantooccipitalis ízületben a nyakról leválasztjuk, a koponya tetejéről a bőrt, izmokat, stb. eltávolítjuk; a homlokcsontokat a szembolti nyúlványok fölött mintegy egy ujjnyira harántirányban és erre a nyakszirtcsont bütykeinek felső szélétől a halántékárokban előre a szembolti nyúlványok alapjáig átfűrészeljük. A fűrészeléskor ügyelni kell, hogy a fűrész ne hatoljon be az agyvelőbe, ami különösen a halántéki tájon ívben való fűrészeléskor könnyen megesik, míg a homloktájon előbb még a homloköblökön is át kell hatolni. A fűrészelési vonalakat vésővel egyesítjük és ezután leemeljük a koponya boltozatát. A szabadon fekvő kemény-agyvelőburkon az aa. meningicae és a venaöblök, a középvonal mellett az arachnoides Pacchioni-szemecskéi tűnnek elő.

A liquor cerebri megőrzése céljából szokás a gerincvelőt lekötni körülvezetett fonal segélyével.

A *durát* pincettával felemelve, a fissura interhemiphaerica mellett hosszant felvágjuk és félrehajtjuk, kettőzeteit (falx, tentorium) felszabadítjuk és az agyvelőt kiemeljük, bal kezünk két ujját a nyúltagyvelő és a koponya közé tolva, egymásután átmetsszük az előkerülő idegágakat. A bulbus olfactoriust a lamina cribrosaról a scalpellum nyelével, köröző mozgással iparkodunk felszabadítani. Lehet az agyvelőt az ellenkező irányban, a homloki részlet felől kiindulva is kiemelni.

Az agyvelő tanulmányozása az anatomiai gyakorlatokon

formalinban konzervált agyvelőkön történik, mert közvetetlenül a koponyaüregből való kivétel után az agyvelő lágysága miatt kevésbbé alkalmas a praeparálásra. Az agyvelő alapján az a. basialist és a Willisius-féle érkört készítjük ki; azután az agyvelőidegeket követjük sorban és a piát eltávolítjuk, áttekintjük az agyvelő basisát és a sulcusokat s gyrusokat tesszük tanulmány tárgyává.

Az agyvelőt boncolásakor alapjára helyezzük; a két féltekét gyengéden kissé széjjelhúzva, a medialis felületen a kérges test fölött néhány milliméternyire harántul bemetszünk, mintegy lefejezzük a hemisphaeriumokat (a papírvágókéshez hasonló) nedves agyvelőkéssel. Ekkor előtűnik a centrum semiovale Vieussenii. Ezután lerétegezzük a tegmentumot, míg az oldalsó kamrába jutunk, hol az érfonatok, a csíkolt-test és az Ammon-szarv, tovább a kérgestest részei és kisugárzásai tekinthetők át. A kérgestestet elől a térde mögött harántirányban átmetszve, leválasztjuk az átlátszó sövényről és a fornixról, utóbbit hátra széjjeltérő szárainak a fimbriába való átmenetéig kísérjük. Ezután a boltozatot harántul két helyen átmetsszük, leemeljük és ezzel megnyitottuk a harmadik agyvelőkamrát, hol az érfonatokat, melyek az oldalsó kamráékkal összefüggésben állnak, a látótelepek egyes részeit, a különböző recessusokat szemléljük meg. Ezután a középső agyvelőre, az ikertelepek és nagyagyvelőkocsányokra, majd a kisagyvelőre térünk át; az utóbbit a kérgén félbevágjuk és ezzel megnyitottuk a negyedik agyvelőkamrát is. A kisagyvelő elülső, oldalsó és hátulsó karjainak átmetszése következik, mire a velővitorlákat is leválasztva, a rhombárok tárul elénk. Végül az agyvelő egyes részleteit felszeletelve, a nagy törzsdúcok (farkaltmag, sisakmag stb.) tűnnek elő.

A *gerincvelő kivétele* a nehezebb feladatok közé tartozik. A gyakorlatban többnyire fejsze vagy bárd segélyével szokták a gerinccsatornát felhasítani. Legcélszerűbb először a bordákat szögleteiken átfűrészelni, a medencét is eltávolítani, ezután a keresztcsonton kezdve a csigolyaíveket levésni; a célra különleges vésőket (rhachiotom) is hoztak forgalomba. A gerincvelő kiemelésekor a gerincvelőidegeket a spinalis ganglionoktól lateralisan metsszük át és ezután óvatosan burkaival együtt veszszük ki azt. A durát ollóval hosszant felvágva, a gerincvelőt éles, vékony késsel harántirányban felszeleteljük.

Organa sensuum.

Aesthesiologia.

Apparatus visus. Ophthalmologia. *Organa oculi accessoria. Orbita;* anulus orbitalis osseus (ligamentum orbitale, Sus, Carnivora); periorbita, musculus orbitalis (Landström), trochlea; corpus adiposum extraorbitale, c. a. intraorbitale (saeptum interorbitale, Aves). *Fascia* superficialis (f. musculi levatoris palpebrae superioris), f. profunda (f. musculares); capsula bulbi Tenoni, vagina n. optici, spatium circumbulbare Tenoni, spatium intervaginale. *Palpebra* superior, p. inferior, rima palpebrarum, commissura palpebrarum, angulus s. canthus oculi medialis (nasalis), c. lateralis (temporalis); margo palpebralis, limbus palpebralis anterior, posterior, cilia; ligamentum palpebrale mediale; musculus orbicularis palpebrarum, m. lacrimalis Horneri, m. ciliaris Riolani (Ruminantia); tarsus superior, t. inferior, glandulae tarsales Meibomi, sebum palpebrale, musculus tarsalis Mülleri; tunica conjunctiva palpebrarum, t. c. bulbi (sclerae, corneae, anulus conjunctivarum), fornix conjunctivae, lymphonoduli conjunctivales Bruchii; caruncula lacrimalis, glandulae carunculae lacrimalis; palpebra tertia (membrana nictitans; plica semilunaris conjunctivae), cartilago palpebrae tertiae, glandula palpebrae tertiae superficialis, profunda (Harderi). *Apparatus lacrimalis;* glandula lacrimalis (superior, inferior, Bos), ductuli excretorii; lacus lacrimalis, puncta lacrimalia, ductuli lacrimales, saccus lacrimalis, ductus nasolacrimalis (ampulla, isthmus; valvula Hasneri). *Musculus* corrugator supercilii (m. frontalis, Bos), m. levator palpebrae superioris (m. tarsalis), m. malaris; m. rectus bulbi superior, inferior, nasalis, temporalis, m. retractor bulbi, m. obliquus bulbi ventralis, dorsalis.

Bulbus oculi; polus anterior, p. posterior, aequator, meridiani, axis oculi, axis opticus; vesicula optica, pedunculus opticus, cupula optica. *Tunica externa* (fibrosa) oculi: *sclera,* sulcus sclerae, rima sclerae, plexus venosus sclerae (Schlemm), area cribriformis, (anulus sclerae osseus, Aves); *cornea,* limbus corneae, vertex corneae, facies externa, f. interna; epithelium, lamina limitans („elastica") externa Bowmani, substantia propria, lamina limitans interna Descemeti, endothelium camerae ante-

rioris. *Tunica media* (vasculosa, uvea) oculi: *chorioides*, lamina suprachorioidea (fusca), spatium perichorioideum, lamina vasculosa (venae vorticosae Stenonis), tapetum lucidum (t. fibrosum, Equus, Ruminantia; t. cellulosum, Carnivora), lamina capillarium (Ruyschii), lamina basialis (Bruchi); foramen chorioideae; *corpus ciliare*, orbiculus ciliaris (ora serrata, Homo), corona ciliaris, processus ciliares; musculus ciliaris, fibrae meridionales (Brückei, m. tensor chorioideae), f. circulares (Müller); *iris*, margo pupillaris (granula iridis), m. ciliaris, spatia anguli iridis (Fontanae), ligamentum pectinatum iridis, facies anterior (plicae structurales, pl. contractionis; anulus iridis major, minor), f. posterior; pupilla; stroma iridis, m. sphincter pupillae, m. dilatator pupillae (membrana dilatatrix pupillae Bruch). *Tunica interna* (nervosa) oculi: *retina;* pars optica retinae, papilla fasciculi optici, excavatio papillae (Mariotte), macula lutea, area centralis; pars caeca, p. iridica, p. ciliaris; neuron recipiens, n. intercalare, n. centripetale. *Camera oculi* anterior, humor aquaeus, c. o. posterior. *Corpus vitreum;* membrana hyaloidea, stroma corporis vitrei, humor corporis vitrei, canalis hyaloideus Cloqueti, impressio lenticularis (fossa hyaloidea, f. patellaris); pecten (Aves). *Lens crystallina;* facies anterior, f. posterior; polus anterior, p. posterior; axis lentis, aequator lentis; capsula lentis, substantia lentis: cortex, nucleus, fibrae, epithelium lentis; stella, radii lentis; fibrae suspensoriae (zonula ciliaris Zinni), spatia zonularia (canalis Petiti).

Systema sanguiferum bulbi oculi: syst. ciliare, arteria ophthalmica externa, aa. ciliares posteriores breves, aa. ciliares anteriores et aa. c. posteriores longae (circulus arteriosus iridis major et minor); venae vorticosae, vv. ciliares anteriores, plexus venosus sclerae (Schlemmi); *systema retinae*, a. ophthalmica interna, a. centralis retinae.

Systema lymphaticum bulbi oculi: syst. anterius, spatia zonularia, spatia anguli iridis, camerae oculi; *syst. posterius*, spatium perichorioideum, sp. circumbulbare, sp. intervaginale.

Plexus gangliosus ciliaris.

*

A szemgolyó mellékszerveinek, a szemhéjaknak, a kötőhártyának, könnykészüléknek stb. kikészítése után a szemgolyót a szemgödörből enucleáljuk, a kötőhártyát csipővel felemelve lapjára görbített (Cooper)-ollóval körül átmetsszük, ugyanígy a szem izmait és végül a látóideget. A kivett szemgolyón a pólyákat és szemizmok csonkjait dolgozzuk ki.

A szemgolyót Müller-féle fixálóban (Na_2SO_4 30, Kalium bichromatum 60, H_2O 3000) szokás eltartani, utána vízben praeparálni. A látóidegtől kiindulva ollóval két meridionalis, a szaruhártya közepén egymást derékszögben keresztező metszést

ejtünk a külső hártyán, mire a cornea és sclera négy lebenye a látóideg felé széthúzható és előtűnik az uvea, különböző részleteivel. Ezután a bulbust aequatorának síkjában felezzük, az üvegtestet eltávolítjuk, mire a belső hártya, a retina lesz hozzáférhető, másfelől pedig a lencse hátulsó felülete, függesztő szalagával és a sugártest. A lencsét a zonula rostjának átmetszésével leválasztjuk és végül az irist tesszük tanulmány tárgyává.

*

Apparatus auditus et status. Otologia.

Auris externa. *Auricula;* cartilago auriculae, helix (crus, spina), anthelix (crura), fossa triangularis, scapha, tragus, antitragus, plica antitragica, incisura intertragica, cymba conchae, cavum conchae, apex auriculae, tuberculum auriculae Darwini; dorsum auriculae, eminentia conchae, fossa anthelicis, processus styloides, cornu dorsale. *Meatus acusticus externus* (osseus, cartilagineus); cartilago anularis, anulus tympanicus, incisura tympanica Rivini, glandulae ceruminosae, tragipili. Cartilago scutiformis (scutulum). *Musculi auriculares:* m. scutularis (m. fronto-, inter-, cervicoscutularis); mm. auriculares nasales: m. zygomaticoscutularis, m. scutuloauricularis superficialis inferior, medius, superior; mm. auriculares dorsales: m. scutuloauricularis superficialis accessorius, m. parietoauricularis; mm. auriculares caudales: m. cervicoauricularis superficialis, m. cervicoauricularis profundus major et minor; m. auricularis inferior (parotideoauricularis); mm. auriculares profundi (rotatores auriculi): m. scutuloauricularis profundus major et minor; m. tragicus, m. helicis, m. transversus auriculae, m. obliquus auriculae, m. antitragicus.

Auris media. *Membrana tympani;* declinatio membranae tympani, pars tensa, p. flaccida (Shrapnell); stratum cutaneum, str. proprium (radiatum, circulare), anulus tendineus, umbo, stria malleolaris, stratum mucosum. *Cavum tympani;* paries membranaceus, anulus tympanicus, sulcus tympanicus, cellulae tympanicae; paries labyrinthicus, promunturium, sulcus promunturii (Jacobson), fenestra vestibuli (foramen ovale), fenestra cochleae (foramen rotundum), membrana tympani secundaria (Scarpa); paries tubaricus; paries tegmentalis, semicanalis facialis Fallopiae, geniculum, canalis petrosus, canalis chordae tympanicae (fissura petrotympanica Glaseri); paries mastoideus, cellulae mastoideae. *Ossicula tympani:* malleus, manubrium, collum, capitulum, processus muscularis, pr. brevis, pr. longus; incus, crus breve, cr. longum, ossiculum lenticulare Sylvii; stapes, capitulum, crus rectilineum, cr. curvilineum, basis stapedis. *Articulus* incudomalleolaris, a. incudostapedius; capsula articularis, ligamentum mallei et incudis superius, lig. anulare et membrana obturatoria stapedis. *Musculus* tensor tympani, m. stapedius. Tunica mucosa tympanica, recessus epitym-

panicus (atticus) r. hypotympanicus. *Tuba pharyngotympanica Eustachii;* ostium tympanicum, pars ossea, isthmus, p. cartilaginea, cartilago tubae, lamina medialis, l. lateralis, ostium pharyngicum; tunica mucosa, glandulae mucosae, lymphonoduli tubales; *diverticulum tubae* auditivae (saccus aerophorus, Equus), recessus lateralis, r. medialis.

Auris interna. *Labyrinthus osseus;* meatus acusticus internus; *vestibulum,* crista vestibuli, recessus sphaericus, r. ellypticus; *canalis semicircularis* osseus superior, posterior, lateralis (frontalis, sagittalis, horizontalis), ampullae osseae, crus commune, crus simplex (2); *cochlea,* basis, cupula, canalis spiralis, modiolus (columella), lamina spiralis ossea, hamulus, helicotrema (scyphus), scala vestibuli, sc. tympani. *Labyrinthus membranaceus; pars statica:* ductus endolymphaceus, vestibulum: utriculus, sacculus, ductus utriculosaccularis, macula statica, otolith, ductus semicirculares (superior, posterior, lateralis), ampullae membranaceae, crista statica; *pars auditiva,* ductus cochlearis, caecum cupulare, c. vestibulare, ductus reuniens (Henseni); lamina basialis (spiralis membranacea), membrana vestibularis Reissneri, ganglion spirale, organon spirale Corti, papilla spiralis, membrana reticularis, m. tectoria.

*

A fülkagyló bőrét leválasztva tanulmányozható a porcos váza. Az izmok kikészítésekor előtűnik a pajzsporc, a koponya alapján az Eustach-kürt és lovon a légzacskó. A sziklacsonton a dobüreg vékony csontos falának óvatos megnyitásával a hallási csontocskák, szalagaik és izmaik s a dobhártya látható. Óvatos véséssel, inkább kaparva, a belső fül tárható fel.

*

Organon olfactus. Rhinologia. Pars olfactoria tunicae mucosae nasi, cella olfactoria, pili olfactorii (Brunn), glandulae (Bowman).

Organon gustus. Genologia. Caliculi gustatorii (gemma gustatoria), pori gustatorii.

Organon tactus; terminatio intercellularis, t. intracellularis (Merkel, Grandry), t. corpuscularis (corpuscula bulbiformia Krause, c. lamellosa Vater-Pacini, Herbst etc.).

Integmentum commune. Dermatologia. *Cutis,* epidermis, stratum corneum, str. germinativum (rete Malpighi); corium, stratum papillare, str. vasculare, str. reticulare (rhombus Langeri); subcutis, panniculus adiposus, bursa subcutanea. *Pili;* p. tectorii, p. tactyles, cilia; lanugo, setis; barba, vibrissae, tragi, cirrus capitis, juba, cirrus caudae, c. pedis; flumen pilorum, vortex; scapus, apex, radix, bulbus; folliculus, fundus, papilla, collum; mm. arrectores pilorum. *Glandulae cutis;* gl. glomiformes s. sudoriferae s. tubulosi (myoepithelium), glomus, ductus su-

doriferus, porus excretorius; gl. sebaceae s. alveolares, (gl. ceruminosae, praeputiales, etc.). *Sinus cutaneus* (infraorbitalis, mammaricus, interdigitalis etc.). *Plica cutis* (colli ventralis longitudinalis). *Appendices cutis* (colli, branchiales). *Unguis, unguicula,* lectulus (cristae), vallum, sinus, corpus, radix; margo occultus, m. liber, m. lateralis; *ungula,* paries (dorsalis, lateralis, angularis, inflexa; linea alba), solea (corpus, crura), furca (cuneus; sulcus, spina, crura); epidermis, stratum superficiale (vitreum), medium (columnarium), profundum (lamellatum), limbus, torus s. pulvinus, corona; corium, stratum periostale, vasculosum, conjunctivum; subcutis subcoronalis (perichondralis) et pulvinaris. Torus digitalis, t. metacarpicus (metatarseus), t. carpicus (tarseus). *Cornua. Penna,* pluma, filopluma; scapus; calamus, rhachis; vexillum s. barba: rami, radioli, hamuli; pennae tectrices, p. remiges, p. rectrices, parapterum, alula; pteryla, apterium; glandula uropygii.

*

A lebőrözésről l. a 28. oldalon. A pata szarútokját maceratio útján választjuk le, vízben való áztatással meglazítva az összeköttetést, siettetni lehet a folyamatot főzéssel.

30. kép. *Boncköpeny.*

Az anatomiai készítmények jegyzéke

Dolgozó társak:

A készítmény megnevezése.	Dátum.	A dolgozás igazolása
1 Bevezető, általános anatomia; a törzs csontjai.	19...., . . . hó, ...-n	
2 A végtagok csontjai.	19...., . . . hó, ...-n	
3 A fej csontjai.	19...., . . . hó, ...-n	
4 Az elülső végtag izületei és szalagai.	19...., . . . hó, ...-n	
5 A hátulsó végtag izületei és szalagai.	19...., . . . hó, ...-n	
6 Az elülső végtag izmai.	19...., . . . hó, ...-n	
7 A hátulsó végtag izmai.	19...., . . . hó, ...-n	
8 A törzs izmai.	19...., . . . hó, ...-n	
9 A fej, nyak, nyelv és garat izmai.	19...., . . . hó, ...-n	
10 Gyomor, bélcső, lép, máj, pankreas, ereikkel.	19...., . . . hó, ...-n	

Dolgozó társak :

A készítmény megnevezése.	Dátum.	A dolgozás igazolása
11 Nyelv, gége, gégecső, mellkasi zsigerek, ereik és idegeik.	19.... . . . hó, ...-n	
12 Húgy- és hím nemiszervek; ezek erei és idegei.	19.... , . . . hó, ...-n	
13 Húgy- és női nemiszervek; ezek erei és idegei.	19.... , . . . hó, ...-n	
14 Madár emésztő- és lélekző készüléke.	19.... , . . . hó, ...-n	
15 Madár húgy- és nemiszervei, köztakarója.	19.... , . . . hó, ...-n	
16 Középponti idegrendszer (gerincvelő, agyvelő; burkai, erei).	19.... , . . . hó, ...-n	
17 Az elülső végtag erei és idegei.	19.... , . . . hó, ...-n	
18 A hátulsó végtag erei és idegei.	19.... , . . . hó, ...-n	
19 A fej és nyak erei és idegei.	19.... , . . . hó, ...-n	
20 Szem, szemizmok, a szem erei és idegei.	19.... , . . . hó, ...-n	

Minden készítmény befejezése után a gyakorlat e jegyzékben nyer igazolást.

SYLVESTER RT.,
BUDAPEST, XIV.,
HERMINA-ÚT 87