

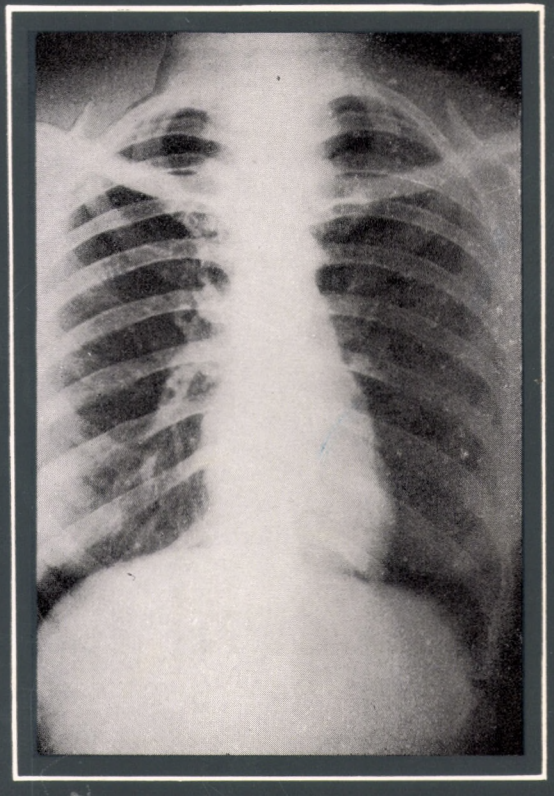

Prof. D. Nagy

Röntgenanatomie

AKADÉMIAI KIADÓ
VERLAG DER UNGARISCHEN AKADEMIE DER WISSENSCHAFTEN
BUDAPEST

AUS DER FACHPRESSE

»... Der Verfasser hat sich das Ziel gesetzt, normale, typische Röntgenbilder auf Grund von anatomischen Präparaten durch topographische, röntgenanatomische Darstellung der Körperstrukturen in Richtung des Zentralstrahles zu analysieren. Durch Gegenüberstellung von anatomischen Präparaten und Röntgenaufnahmen zusammen mit Situationsskizzen in gleicher Projektion erreicht das Buch seine große Anschaulichkeit ... Die Darstellung geht dabei nach Möglichkeit von der Oberflächenanatomie aus. Die Einstellung der Standardaufnahmen ist durch Skizzen und photographische Aufnahmen erläutert.

Die moderne Medizin fordert von jedem Arzt die Grundkenntnisse der Röntgenanatomie. Das vorliegende Werk wird sich dabei als sehr zuverlässiger Führer erweisen.«

Vieten, Fortschritte
auf dem Gebiete der Röntgenstrahlen
und der Nuklearmedizin, Stuttgart

»... Es gelingt dem Verfasser, mit Hilfe vieler gut ausgewählter Bilder von anatomischen Präparaten und vieler Strichzeichnungen, dem Leser eine wirklich gute, für die praktische Röntgenbildbeurteilung sehr nützliche Vorstellung der einzelnen Skelettabschnitte und der verschiedenen Organe zu vermitteln.

Das schöne Buch ist als lebendige Verbindung von Anatomie und praktischer Röntgenologie sehr zu empfehlen.«

Janker, Röntgen-Blätter, Wuppertal

»... Von der Oberflächen-Anatomie ausgehend sind alle anatomischen Einzelheiten der Organe und ihre topographischen Beziehungen analysiert, die sich bei den verschiedenen Aufnahmetechniken darstellen oder auslöschen oder durch unterschiedliche Opazität kundtun. Ein Teil der Aufnahmen wird in mehreren Phasen analytisch differenziert, so daß auch seltenere und kompliziert erscheinende Bilder leichter verständlich wirken ... Dabei strebt der Verfasser immer wieder auf dem Weg über die Analyse die synthetische Schau an. So wirkt das Buch trotz eingehender Detailschilderung einer spröden Materie flüssig, lesbar und überschaubar.«

Literaturanzeiger, Freiburg
i/Breisgau

»... Der Autor hat sich die Aufgabe gestellt, eine Röntgenanatomie vom Blickwinkel des Zentralstrahles der Röntgenröhre zu schaffen, ein Unternehmen, welches ihm ganz ausgezeichnet gelungen ist.«

F. Strnad, Deutsche
Medizinische Wochenschrift, Stuttgart

»Der Betrachter und Leser der vorliegenden Monographie soll in Kenntnis des normalen typischen Röntgenbildes eine Hilfe finden, die oft so vielfältigen pathologischen Veränderungen im Rönt-

PROF. DR. DÉNES NAGY

RÖNTGENANATOMIE

RÖNTGENANATOMIE

VON

PROF. DR. DÉNES NAGY

MIT 545 ABBILDUNGEN
IN 653 EINZELDARSTELLUNGEN

SIEBENTE (ZWEITE DEUTSCHE, ERWEITERTE) AUFLAGE



AKADÉMIAI KIADÓ
VERLAG DER UNGARISCHEN AKADEMIE DER WISSENSCHAFTEN
1965

Lektoren

Prof. Dr. JÁNOS SZENTÁGOTHAI

Prof. Dr. ZOLTÁN ZSEBŐK

Übersetzung

von

Frau MARTHA KARWINSKI

© *Akadémiai Kiadó, Budapest 1965*

Printed in Hungary

VORWORT

Wilhelm Konrad RÖNTGEN beobachtete im Physikalischen Institut der Würzburger Universität am 8. November 1895 zum ersten Mal die neuen, von ihm X-Strahlen benannten Strahlen.

Kurz danach führte er bei einem Vortrag die mit Hilfe der neuen Strahlen hergestellten Aufnahmen seiner eigenen Hand und seines Jagdgewehres vor, wodurch er auf die Hauptanwendungsgebiete der Strahlen hinwies: Medizin und Industrie. Die Röntgenuntersuchung ist seither, dank der opferfreudigen Arbeit Röntgens und der ihm folgenden Pioniere, zu einer auf jedem Gebiet der medizinischen Wissenschaft grundlegenden Untersuchungsmethode geworden.

Durch die rasche Entwicklung der medizinischen Wissenschaft und die notwendigerweise hiermit verbundene Differenzierung gewann die Röntgenologie noch mehr an Bedeutung. Die neuen technischen und klinischen Möglichkeiten erforderten von jedem Arzt die Grundkenntnisse der Röntgenuntersuchung.

Pathologische Veränderungen im Röntgenbild können jedoch nur in Kenntnis der von gesunden Organen hergestellten, sog. normalen, typischen Röntgenbildern analysiert werden. Mit diesen befaßt sich die vorliegende Arbeit.

Mit Hilfe der Röntgenstrahlen werden im Röntgenbild dreidimensionale Gebilde in zwei Dimensionen dargestellt, wodurch zur Analyse des Bildes auf räumlicher Vorstellung und räumlichem Sehen beruhende Erfahrung und die genaue topographische Kenntnis der Gebilde erforderlich ist.

Die mit der Röntgenuntersuchung zusammenhängenden anatomischen Erfordernisse dienten als didaktische Wegweiser.

Die Eintrittsstelle des Zentralstrahles und deren Bestimmung bei dem Kranken erforderte die Erörterung der sichtbaren und tastbaren Gebilde sowie die der Oberflächenprojektion der Organe, demnach also die der anatomischen Verhältnisse der *Körperoberfläche*. Diesbezüglich folgt das Buch dem typischen Gang der Krankenuntersuchung (Inspektion, Palpation, Perkussion, Auskultation).

Die Analyse der Röntgenbilder erforderte jedoch die topographische, *röntgenanatomische* Darstellung der Gebilde in Richtung des Zentralstrahles. Diese Analyse erfolgt auf Grund von anatomischen Präparaten, die auch die Weichteile aufweisen. Wo es notwendig ist, werden die sich aufeinanderprojizierenden Knochengebilde auf separaten Bildern gezeigt. Die komplizierteren Röntgenbilder (z. B. einige Schädelaufnahmen) habe ich der leichteren Verständlichkeit halber in mehreren Abschnitten analysiert, und so entwickelt sich das ganze Röntgenbild absatzweise vor dem Leser.

Der Umfang der Kapitel wurde durch die klinischen Ansprüche bestimmt. Technische Einzelheiten (z. B. Expositionszeit), die in den entsprechenden Nachschlagewerken zu finden sind, wurden nicht erörtert. Eingehend befaßte ich mich jedoch mit der Art der Aufnahme-Einstellung, da diese zum Verständnis der Projektionsverhältnisse, und somit des Röntgenbildes, unentbehrlich ist. Um die Einstellung genau demonstrieren zu können, habe ich auf den Bildern auf die Darstellung der Bucky-Blende verzichtet, und so ruht der zu untersuchende Körperteil unmittelbar auf der Kassette. Die Wahl der Kassettengröße wurde, wo dies notwendig war, nicht strengen Fach- bzw. Filmsparsamkeitserfordernissen — also praktischen Gesichtspunkten — gemäß bestimmt, sondern es war hierbei nur die klar-verständliche Darstellung maßgebend.

Sämtliche Röntgenbilder zeigen das auf dem Röntgenfilm ersichtliche, demnach *negative Bild*. Ich halte diese Darstellungsweise für zweckmäßiger als die der Positivkopie, da ja der Arzt in der Praxis fast immer den Film — also das Negativbild — zur Hand bekommt.

In den röntgenanatomischen Kapiteln der Körperregionen war ich bestrebt, die Einstellung der Aufnahme, das Bild der anatomischen Situation, sowie das Röntgenbild im organischen Zusammenhang darzustellen. So kann sich der Leser die notwendigen Kenntnisse durch logische Arbeit aneignen.

In Anbetracht des klinischen Themenkreises hielt ich die Verwendung der Baseler anatomischen Nomenklatur für zweckmäßiger, um so mehr, als diese in der klinischen Praxis auch heute allgemein im Gebrauch ist. Am Ende des Buches habe ich jedoch in einer Tabelle jene im Buch vorkommenden Termini technici zusammengefaßt, die von der neuestens angenommenen Pariser Nomenklatur abweichen.

*

Meinen aufrichtigen Dank spreche ich den Lektoren aus, die mir mit nützlichen Ratschlägen dienten, ferner den Herren Oberärzten M. Erdély, K. Ferenczy, G. Gátai, Z. Hrabovszky, E. Koppenstein, L. Remenár und K. Várady, die mir ihre Aufnahmen liebenswürdigerweise zur Verfügung stellten. Voller Anerkennung erwähne ich auch die gewissenhafte, sorgfältige Arbeit meiner Übersetzerin. Die Kopien der photographischen Aufnahmen und der Röntgenbilder wurden von Dr. G. Szilvássy, I. Csapó und Frau E. Nagy hergestellt, die Zeichnungen stammen von A. Mezei. Auch ihnen danke ich für ihre fachkundige Arbeit.

Zu besonderem Dank bin ich Assistenzärztin Frau Dr. I. Kalászy verpflichtet. Sie war bei der Vorbereitung des Manuskriptes, den Korrekturarbeiten und der Zusammenstellung des Sachregisters meine unermüdliche und unentbehrliche Mitarbeiterin.

Schließlich danke ich den Werktätigen des Verlags und der Druckerei der Ungarischen Akademie der Wissenschaften, deren hingebungsvolle Arbeit die schöne Ausstattung meines Buches ermöglichte.

Budapest, Juli 1959

Dénes Nagy

VORWORT ZUR ZWEITEN AUFLAGE

Der allgemeine Teil des Buches wurde durch die Einfügung des Kapitels »Anlagen für die Röntgendiagnostik« und die entsprechenden illustrativen Abbildungen ergänzt. Das in diesem Kapitel Besprochene gehört bereits zu den Grundbegriffen der Röntgenologie. Im weiteren habe ich einige Abbildungen bzw. Klischees ausgewechselt und einige bedauerlicherweise in den Text der ersten Auflage gelangte störende Druckfehler eliminiert.

Meinen verbindlichsten Dank spreche ich den Herren Dr. P. Vittay und Dr. E. Zádory für ihre bereitwillige Hilfe aus und danke auch allen Kollegen für die in den Rezensionen der ersten deutschsprachigen Ausgabe enthaltenen wohlwollenden Ratschläge, die ich in dieser neuen, erweiterten Auflage berücksichtigt habe.

Budapest, August 1964

Der Verfasser

INHALTSVERZEICHNIS

ALLGEMEINER TEIL

Oberflächenanatomie 13
Inspektion 13
Palpation 13
Perkussion 13
Auskultation 18

Röntgenanatomie 18
Über die Röntgenanatomie im allgemeinen 18
Die Röntgenstrahlen 18
Anlagen für die Röntgendiagnostik.... 20
Das Röntgenbild 29
Untersuchungsmethoden 31

Röntgenanatomie der Organsysteme 44

SPEZIELLER TEIL

Obere Extremität

Oberflächenanatomie der oberen Extremität .. 51
Schultergebiet 51
Oberarm 54
Ellenbogengebiet 56
Unterarm 57
Handwurzel und Hand 58

Röntgenanatomie der oberen Extremität 62
Schlüsselbein 62
Postero-anteriore Röntgenaufnahme des Schlüsselbeins 62

Schultergelenk 66
Antero-posteriore Röntgenaufnahme des Schultergelenkes 66
Axiale Röntgenaufnahme des Schultergelenkes 70

Scapula 73
Seitliche Röntgenaufnahme der Scapula 73
Epiphysenknorpellinien im Schultergebiet 73

Oberarm 80
Antero-posteriore Röntgenaufnahme des Oberarmes 80

Ellenbogengelenk 80
Volo-dorsale Röntgenaufnahme des Ellenbogengelenkes 80
Radio-ulnare Röntgenaufnahme des Ellenbogengelenkes 80

Axiale Röntgenaufnahme des Ellenbogengelenkes 84
Epiphysenknorpellinien im Ellenbogengelenk 85

Unterarm 88
Volo-dorsale Röntgenaufnahme des Unterarmes 88
Radio-ulnare Röntgenaufnahme des Unterarmes 90

Handwurzel 91
Dorso-volare Röntgenaufnahme der Handwurzel 91
Radio-ulnare Röntgenaufnahme der Handwurzel 91
Röntgenaufnahme der Handwurzel und Hand in Zitherhaltung 94
Volo-dorsale Röntgenaufnahme der Articulatio carpometacarpea I. 94

Hand 97
Dorso-volare Röntgenaufnahme der Hand 97
Radio-ulnare Röntgenaufnahme der Hand 101
Epiphysenknorpellinien in der Handwurzel und in der Hand 102

Untere Extremität

Oberflächenanatomie der unteren Extremität... 105
Hüftgebiet 105
Oberschenkel 108
Kniegebiet 112

Unterschenkel 113
Malleolengegend, Fuß 115

Röntgenanatomie der unteren Extremität 119
Hüftgelenk 119
Antero-posteriore Röntgenaufnahme des Hüftgelenkes 119
Laterale Röntgenaufnahme I des Hüftgelenkes 124
Laterale Röntgenaufnahme II des Hüftgelenkes 124
Epiphysenknorpellinien im Becken- und Hüftgelenkgebiet 126
Methoden der frühen Röntgendiagnostik bei kongenitaler Hüftgelenkverrenkung 130

Femur 131
Antero-posteriore und latero-laterale Röntgenaufnahmen des Femur 131

Kniegelenk 132
Antero-posteriore Röntgenaufnahme des Kniegelenkes 132
Laterale Röntgenaufnahme des Kniegelenkes 137
Axiale Röntgenaufnahme der Patella 137
Arthrographie des Kniegelenkes 142
Epiphysenknorpellinien im Kniegelenk .. 144

Unterschenkel 147
Antero-posteriore Röntgenaufnahme des Unterschenkels..... 147
Antero-posteriore Röntgenaufnahme der beiden Unterschenkel 148
Tibio-fibulare Röntgenaufnahme des Unterschenkels 15

Knöchelgebiet 151
Antero-posteriore Röntgenaufnahme der Knöchelgegend 151
Vergleichende antero-posteriore Röntgenaufnahme beider Knöchelgebiete.. 151
Seitliche Röntgenaufnahme des Knöchelgebietes 153
Axiale Röntgenaufnahme des Fersenbeines 155

Fuß 156
Dorso-plantare Röntgenaufnahme des Fußes 156
Dorso-plantares, übersichtliches Röntgenbild des Fußes 156
Seitliche Röntgenaufnahmen des Fußes 160
Epiphysenknorpellinien am Knöchelgebiet und am Fuß 163

Angiographie der Extremitäten 170
Arteriographie 170
Phlebographie 171
Lymphangiographie 175

Wirbelsäule

Oberflächenanatomie der Wirbelsäule 176
Röntgenanatomie der Wirbelsäule 177
Röntgenbild der Wirbel 177
Röntgenanatomie einzelner Wirbelsäulenabschnitte 184

Halswirbel 184
Seitliche Röntgenaufnahme der Halswirbel 184
Antero-posteriore Röntgenaufnahmen der Halswirbel 187
Röntgenaufnahme der Foramina intervertebralia der Halswirbel 190

Brustwirbel 191
Seitliche Röntgenaufnahme der Brustwirbel 191
Antero-posteriore Röntgenaufnahme der Brustwirbel 193

Lendenwirbel 197
Seitliche Röntgenaufnahme der Lendenwirbel 197
Antero-posteriore Röntgenaufnahme der Lendenwirbel 197
*Ditmar*sche Röntgenaufnahme der lumbalen Intervertebralgelenke 199

Kreuz- und Steißbeinwirbel 200
Seitliche Röntgenaufnahme des Kreuz- und Steißbeins 200
Antero-posteriore Röntgenaufnahme des Kreuzbeins und des V. Lendenwirbels 200
Epiphysenknorpellinien des Kreuzbeins.. 204

Brustkorb

Oberflächenanatomie des Thorax 205
Die Grenzen des Thorax 205
Vordere Oberfläche des Thorax 205
Seitliche Oberfläche des Thorax 209
Dorsale Oberfläche des Thorax 209
Praktische Zusammenhänge zwischen den Gebilden der Brustkorbwand..... 212
Oberflächenprojektion der thorakalen Organe 212

Röntgenanatomie der Brust 219
Brustwand 219
Mamma..... 219
Seitliche Röntgenaufnahme der Mamma 219
Rippen 221
Postero-anteriore Röntgenaufnahme der Rippen 221

Sternum 224
Postero-anteriore exzentrische Röntgenaufnahme des Sternum 224

Seitliche Röntgenaufnahme des Sternum 227
Kontaktaufnahme des Sternum 227
Antero-posteriore Schichtaufnahme des Sternum 227

Brusthöhlenorgane 228
Untersuchungsmethoden 228

Lunge 228
Postero-anteriore Röntgenaufnahme der Lunge 228

Pleura 235

Luftröhre und Bronchien 235
Schichtaufnahme des pulmonalen Bronchus- und Gefäßsystems 242
Schichtaufnahme des Lungenhilus 247
Bronchographie 249

Mittelschatten 257
Das Herz und die großen Gefäße 257
Postero-anteriore Röntgenaufnahme des Herzens 260
Röntgenaufnahme des Herzens im I. schrägen Durchmesser 261
Röntgenaufnahme des Herzens im II. schrägen Durchmesser 265
Seitliche Röntgenaufnahme des Herzens 268
Form und Größe des normalen Herzschattens 270
Herzgrößenbestimmung durch Röntgenuntersuchung 274

Angiokardiographie 278
Aortographie 278
Speiseröhre 280
Röntgenaufnahmen der Speiseröhre .. 280

Transversale Schichtaufnahmen des Thorax (Transversale Planigraphie) 283

Röntgenanatomie des Zwerchfells..... 289
Röntgenaufnahmen des Zwerchfells .. 291
Zwerchfell und Atmung 294
Pneumomediastinum 295

Bauchhöhle

Oberflächenanatomie der Bauchhöhle 296
Die Grenzen der Bauchhöhle 296
Form der Bauchhöhle 296
Reliefbild der vorderen Bauchwand 296
Reliefbild der dorsalen Bauchwand 297
Die Regionen der Bauchhöhle 297
Topographie der Bauchhöhlenorgane 301
Oberflächenprojektionen der Bauchhöhlenorgane 304

Röntgenanatomie der Bauchhöhle 310
Röntgenanatomie des Verdauungssystems .. 310
Magen 310
Dünndarmabschnitte 319
Processus vermiformis (Appendix) 324
Dickdärme 325
Leber 332
Gallenblase 333
Gallenwege 337
Pankreas 338

Röntgenanatomie der Milz 339

Röntgenanatomie des Harnapparates 339
Niere, Ureter 339
Harnblase 347
Harnröhre 350

Becken

Oberflächenanatomie des Beckens 352

Damm 352
Reliefbild des männlichen Dammes... 352
Reliefbild des weiblichen Dammes.... 355

Röntgenanatomie des Beckens 356
Beckengürtel 356
Antero-posteriore Aufnahme des Beckens 356
Axiale Aufnahme des Beckens..... 357
Postero-anteriore Aufnahme der Symphyse..... 361
Seitliche Aufnahme der Darmbeinschaufel..... 361

Röntgenanatomie der Beckenorgane 361
Innere weibliche Geschlechtsorgane ... 361

Pneumoperitonaeum..... 365

Kopf

Oberflächenanatomie des Kopfes 371
Gesicht- und Stirngebiet 371
Seitliche Oberfläche des Kopfes 373
Hinterhauptgebiet 375
Orientierungspunkte und -linien auf dem Schädel 375

Röntgenanatomie des Kopfes 378
Röntgenanatomie des Schädels 379
Antero-posteriore Röntgenaufnahme des Schädels 379
Postero-anteriore Röntgenaufnahme des Schädels 386
Postero-anterior kranial-exzentrische Schädelaufnahme 389
Seitliche Schädelaufnahmen 392
Axiale Schädelaufnahmen 397
Die über die Schädelbasis tretenden wichtigeren Gebilde 404

Röntgenanatomie der wichtigeren Schädelteile 407
Nebenhöhlen der Nase 407
Postero-anterior kranial-exzentrische Aufnahme der Nebenhöhlen 407
Postero-anteriore Aufnahme der Nebenhöhlen 409
Seitenaufnahme der Schädelbasis, des Epipharynx und der Nebenhöhlen 411
Sella turcica 414
Kiefergelenk 416
Seitenaufnahme des Kiefergelenkes nach *Parma* 416
Postero-anteriore Aufnahme des Kiefergelenkes nach *Clementschitsch* 418
Röntgenanatomie des Zentralnervensystems .. 420
Röntgenanatomie der Liquorräume 420
Enkephalographie 421
Ventrikulographie 422
Analyse des Ventrikulogramms 423
Röntgenanatomie der inneren Liquorräume 427
Antero-posteriores Ventrikulogramm .. 427
Postero-anteriores Ventrikulogramm .. 433
Seitliches Ventrikulogramm 433
Röntgenanatomie der äußeren Liquorräume 438
Röntgenanatomie der Hirngefäße 442
System der Arteria carotis interna 444
System der Arteria vertebralis 449
Röntgenanatomie des Rückenmarkes 455
Röntgenanatomie der Sinnesorgane 457
Ohr 457
*Mayer*sche Schläfenbeinaufnahme 457
*Schüller*sche Schläfenbeinaufnahme ... 462
*Stenvers*sche Schläfenbeinaufnahme .. 467
Auge 471
Postero-anterior kranial-exzentrische Aufnahme der Orbita 471
Röntgenaufnahme des Foramen opticum (nach *Rhese*) 474
Röntgenaufnahme des Saccus lacrimalis und der Canaliculi lacrimales 476
Fremdkörper-Lokalisation 476
Röntgenanatomie der Zähne 477
Röntgenanatomie der Speicheldrüsen 484
Glandula parotis 485
Glandula submandibularis 487
Glandula sublingualis 488

Hals

Oberflächenanatomie des Halses 489
Vordere Oberfläche des Halses 489
Hintere Oberfläche des Halses 491
Röntgenanatomie der Halsorgane 492
Zungenbein 492
Kehlkopf 493
Schrifttum 495
Nomenklatur 498
Sachverzeichnis 502

ALLGEMEINER TEIL

OBERFLÄCHENANATOMIE

Die Oberflächenanatomie beschäftigt sich mit den Oberflächenkonturen des menschlichen Körpers sowie mit den Oberflächenprojektionen der tiefer gelegenen Gebilde (Eingeweide, Gefäße, Nerven usw.). Diese Kenntnisse sind bei der physikalischen Krankenuntersuchung, der Röntgenuntersuchung und bei jedem instrumentalen Eingriff unentbehrlich. Die Oberflächenanatomie ist demnach ein wichtiges Kapitel der klinischen Anatomie.

Die Untersuchungsmethoden sind der Reihenfolge nach folgende: Inspektion, Palpation, Perkussion und Auskultation.

INSPEKTION

Dies ist die erste Phase der Untersuchung, in der der Körperbau des Individuums, sein Ernährungszustand, die Farbe bzw. Blutfülle der Haut und der sichtbaren Schleimhäute, die Form der sich vorwölbenden Muskeln und die hervorstehenden Knochen usw. geprüft werden (Abb. 1a—2b).

Beim Lebenden kontrolliert man unter Umständen auch die Intaktheit und Funktion der Organsysteme, der Gebildegruppen und der einzelnen Gebilde (z. B. den Zustand des VII. Hirnnervs durch die Funktion der mimischen Muskeln usw.). Sind uns die normalen Verhältnisse bekannt, so kann ein Teil der pathologischen Veränderungen auch schon durch Betrachtung erkannt werden.

PALPATION

Durch Abtasten orientiert man sich über die Lage, Form und Größe der einzelnen Gebilde und gewinnt auch einen Überblick über ihr Verhältnis zu ihrer Umgebung, über ihre Oberfläche, Verschiebbarkeit, Substanz usw.

Soll diese Untersuchungsmethode und ihre Verwertung erfolgreich sein, so müssen wir die physiologisch tastbaren Gebilde und ihre Eigenschaften kennen. Wir müssen uns darüber im klaren sein, daß einzelne Gebilde nur in bestimmten Körperlagen, andere wieder, der Körperlage entsprechend, an verschiedenen Stellen tastbar sind.

Beim Lebenden kann die Funktion der einzelnen Organe durch Palpation kontrolliert werden (Betasten der pulsierenden Arterie, des Herzspitzenstoßes, der Patellabewegung usw.). Von besonderem Wert ist die Abtastung am Ende der Schwangerschaft, wenn die Bewegungen des Embryos bereits tastbar, ja oft sogar sichtbar sind. In vielen Fällen wird die Intaktheit der Gelenke durch Palpation ihrer Bewegungsfunktion festgestellt.

PERKUSSION

Das Abklopfen als Untersuchungsmethode wurde zuerst von dem Wiener Arzt Dr. Leopold Auenbrugger im Jahre 1761 beschrieben. Durch diese Methode werden die verschiedenen Teile des menschlichen Körpers in Schwingung gebracht. Diese Schwingungen rufen einen Schall oder ein Geräusch hervor, dessen Charakter von folgenden Faktoren abhängig ist: vom Luftgehalt des abgeklopften Organs, von der Größe, Form und Lage des Organs sowie von der Beschaffenheit seines Gewebes und dessen Zustand (elastisch, nicht elastisch, straff, locker usw.).

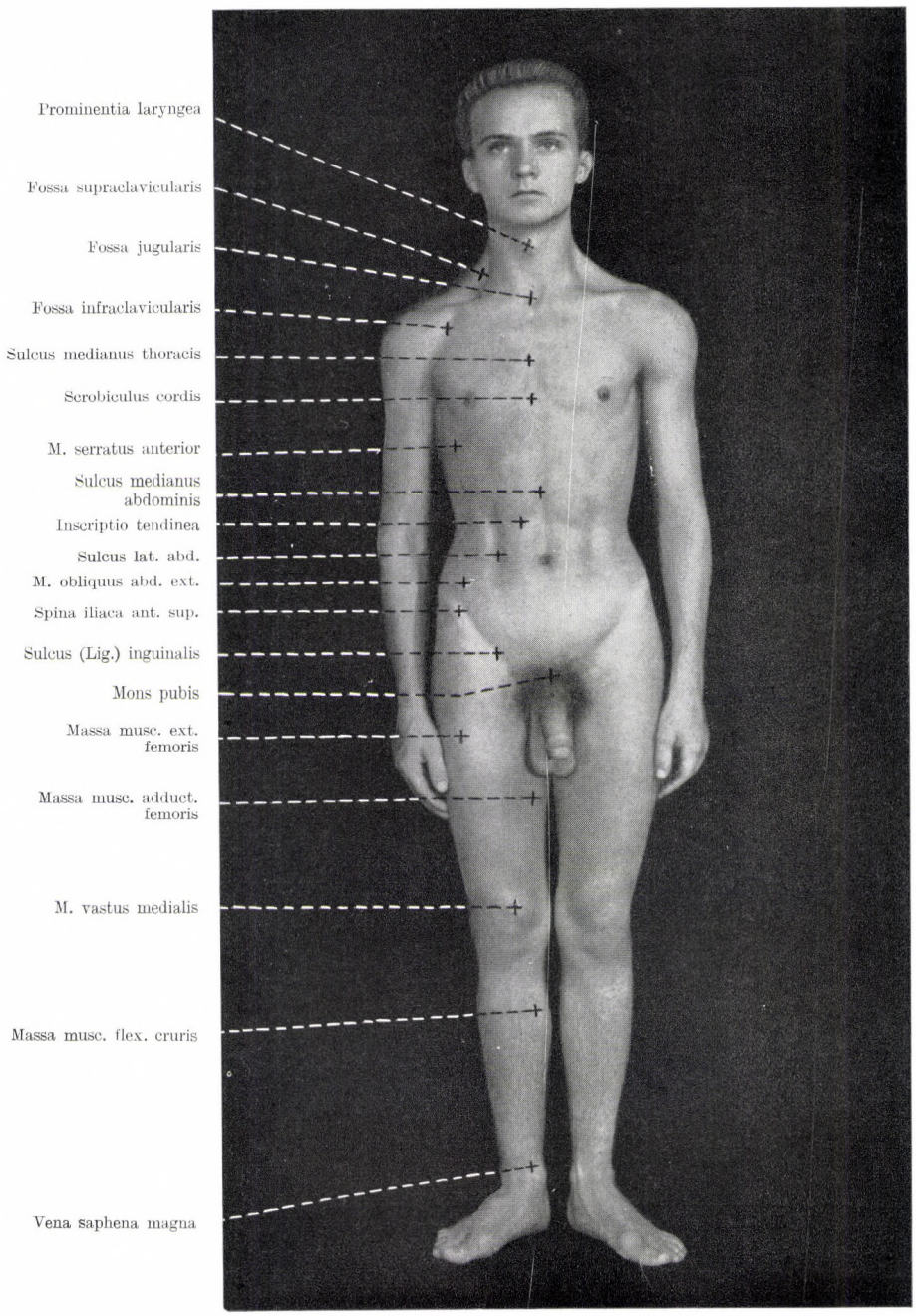

Abb. 1a. Männliche Gestalt von vorn

Unter Perkussion versteht man das *indirekte Abklopfen*. Mit dem zweiten oder dritten Finger der einen Hand berührt man die zu untersuchende Stelle, während man mit der Fingerkuppe des zweiten oder dritten Fingers der anderen Hand schnelle, kleine Schläge auf den abtastenden Finger vollführt. Die erfolgreiche Anwendung des Abklopfens ist Übungssache.

Die Organe in Oberflächennähe können mit schwächerer, die tiefer gelegenen mit kräftigerer Perkussion untersucht werden. Die *Intensität* des von der Größe der Schwingungen abhängigen Perkussionstones oder Geräusches kann laut (hell) oder leise (dumpf), die durch die

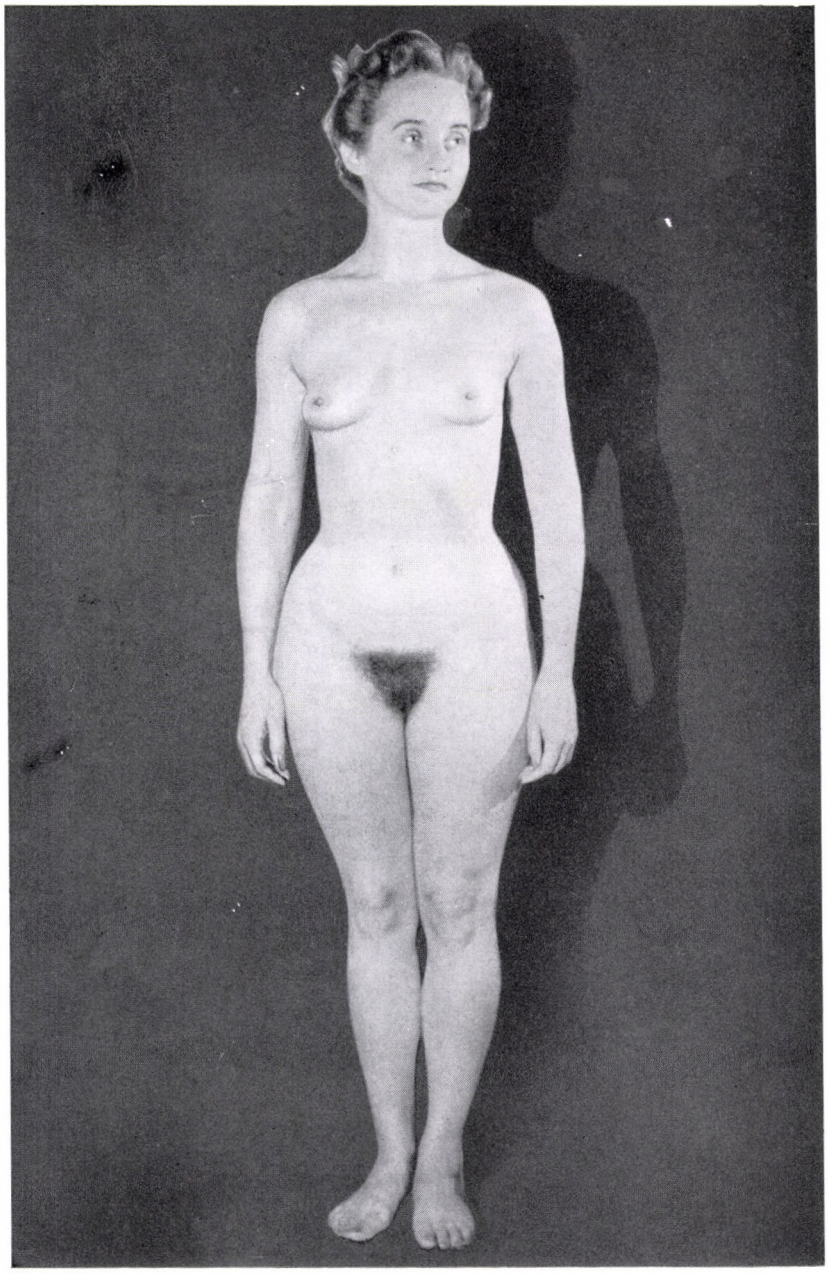

Abb. 1b. Weibliche Gestalt von vorn

Schwingungsformen bedingte *Klangfarbe* tympanitisch oder atympanitisch, und in bezug auf die *Schwingungszahlen* hoch oder niedrig sein. Der recht hohe, erzene Ton wird *metallischer* Schall genannt.

Einen *tympanitischen* Perkussionston vernimmt man über Organen, die Luft enthalten und die in ihrem ganzen Ausmaß in Schwingung geraten können. Diese vermitteln den Eindruck einer bestimmten Schallhöhe. Einen solchen Schall gibt z. B. der leere Magen.

Organe, die mit sog. Knotenbildung, also nicht vollkommen, sondern nur teilweise schwingen, geben *keinen tympanitischen* Schall. Der Perkussionston der intakten Lunge z. B. ist vom Standpunkt der Intensität aus *durchaus hell* und der Klangfarbe nach *atympanitisch*.

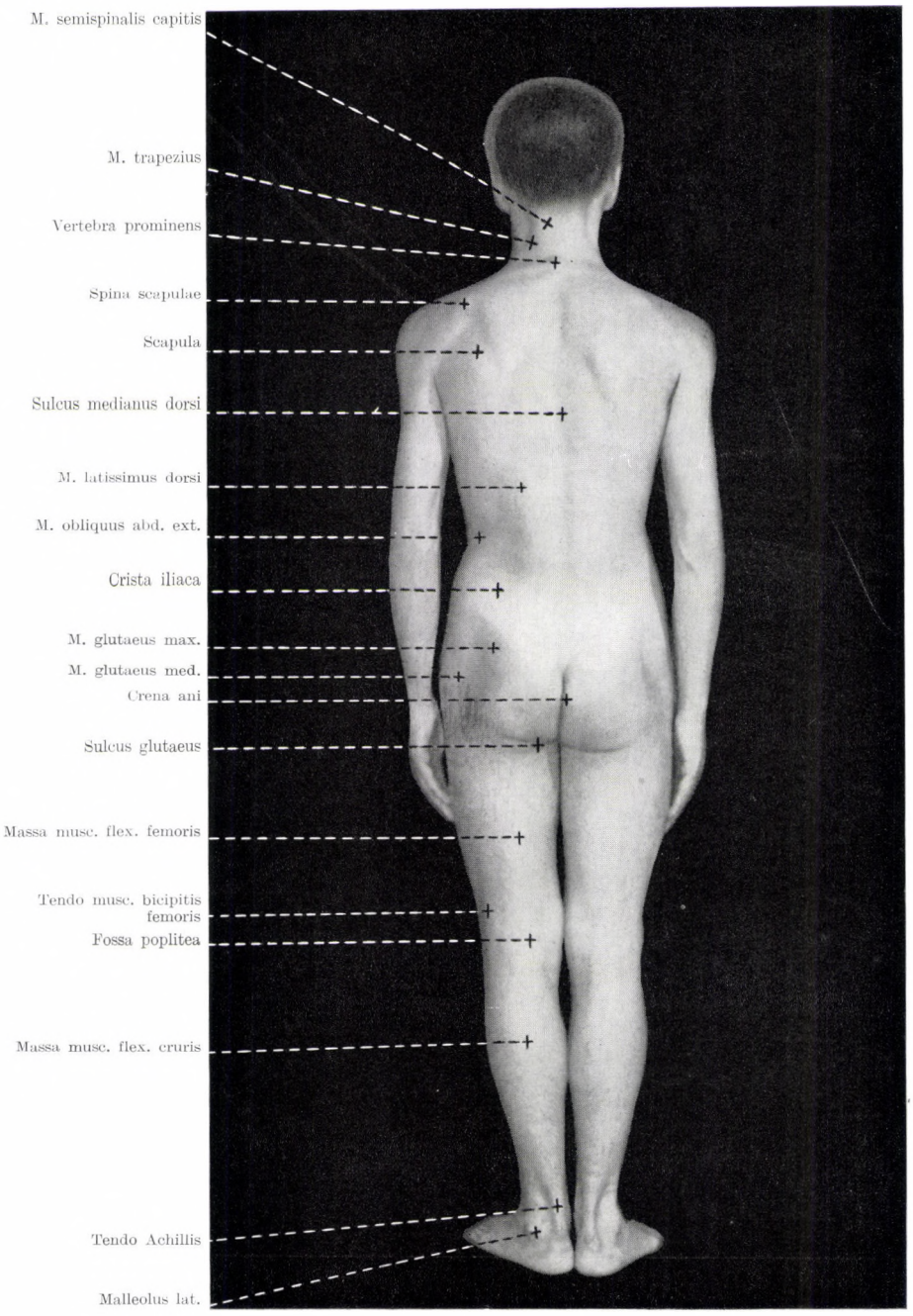

Abb. 2a. Männliche Gestalt von hinten

Die dichten Organe (Leber, Herz, Milz usw.) kommen durch die Perkussion gar nicht oder kaum in Schwingung, was als dumpfer Perkussionsschall wahrgenommen wird. In diesem Fall sprechen wir von der Dämpfung des Organes.

Befindet sich vor (eventuell hinter) dem konsistenten Organ ein anderes, lufthaltiges Organ, dann wird — sowie dieses in Schwingung gerät — hierdurch der dumpfe Perkussionston gemäßigt (relative Dämpfung). So gibt z. B. der unmittelbar an der Brustwand liegende Teil des Herzens einen *absolut* und jener Teil, dem noch ein Teil der Lunge vorgelagert ist, einen *relativ dumpfen* Perkussionsschall (Abb. 254).

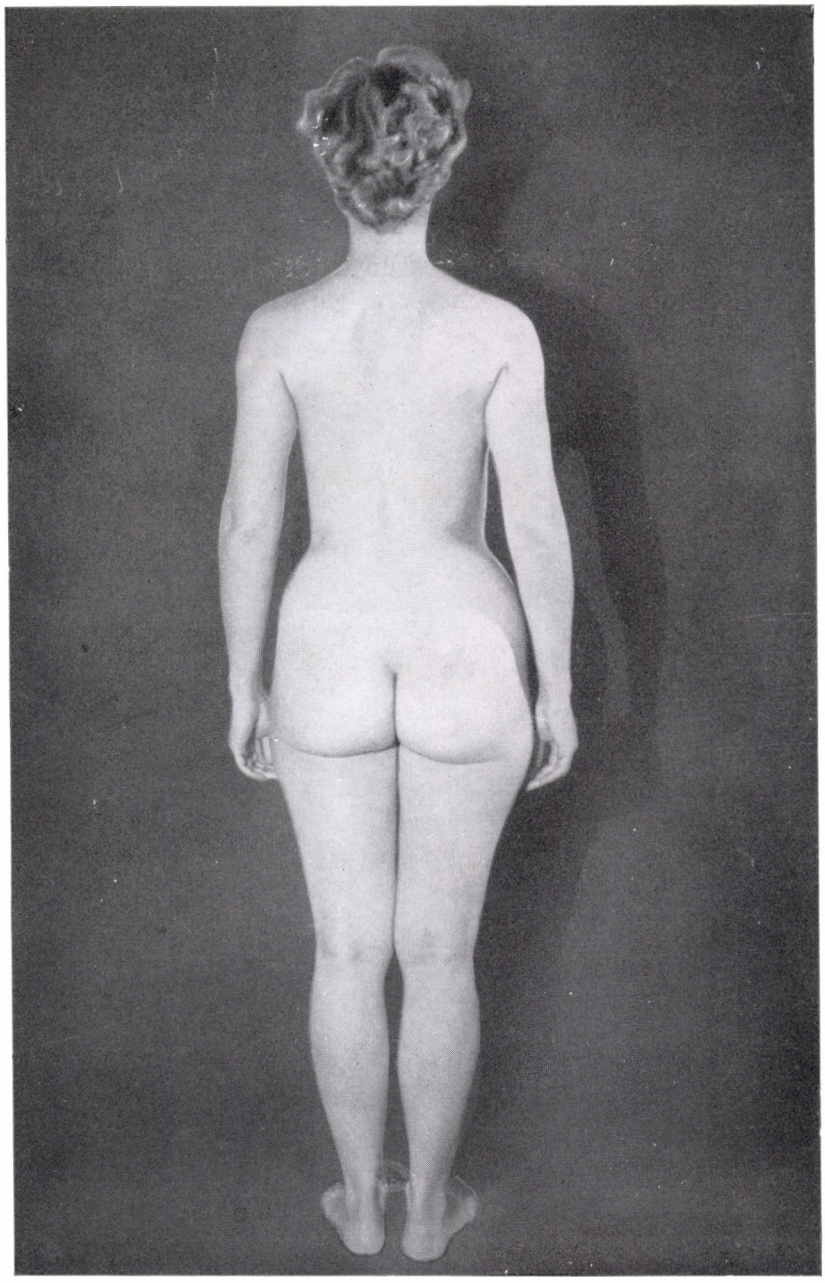

Abb. 2b. Weibliche Gestalt von hinten

Man unterscheidet zweierlei Perkussionsmethoden:

Durch die *topographische* Perkussion werden die Grenzen der einzelnen Organe bestimmt, und man kann feststellen, ob die Grenzen des Organes der normalen Oberflächenprojektion entsprechen.

Durch die *vergleichende* Perkussion werden die Perkussionstöne der symmetrischen Organe (z. B. Lunge) oder Gebiete (z. B. Brustkorbhälfte) miteinander verglichen.

Die Perkussion wird hauptsächlich bei der Untersuchung der im Brustkorb und in der Bauchhöhle befindlichen Organe angewandt.

AUSKULTATION

Diese nur am Lebenden anwendbare Untersuchungsmethode wurde erstmalig von LAËNNEC im Jahre 1819 beschrieben. Sie betrifft die Untersuchung von Tönen bzw. Geräuschen, die während der Funktion der Herzklappen, beim Atmen und beim Pulsieren der großen Gefäße oberhalb des Herzens, der Lunge und der großen Gefäße vernehmbar sind. Kennt man die unter physiologischen Umständen hörbaren Töne, so lassen sich die pathologischen leicht feststellen. Im Darmtrakt wird mit dieser Methode die Bewegung des Flüssigkeits- oder Luftgehalts, und während der Schwangerschaft die Herztöne sowie die Bewegungen des Embryos beobachtet. Die Methoddient also zur Untersuchung von Lebenserscheinungen.

RÖNTGENANATOMIE

ÜBER DIE RÖNTGENANATOMIE IM ALLGEMEINEN

Die Röntgenanatomie beschäftigt sich mit der Röntgendarstellung des gesunden menschlichen Körpers und ist eine wichtige Ergänzung der funktionellen und klinischen Anatomieh. Ihr Ziel ist zweifach: Durch ihre Untersuchungsmethoden ermöglicht sie einerseits die röntgenologische Darstellung gesunder Organe, — was beim Erkennen der pathologischen Veränderungen von grundlegender Bedeutung ist — sie kann also als röntgenologische Propädeutik aufgefaßt werden, andererseits finden die Röntgenstrahlen auf dem Gebiete der wissenschaftlich-anatomischen Forschungen Anwendung.

Die Röntgenstrahlen

Röntgenstrahlen sind elektromagnetische Wellen. Obwohl ähnlicher Art wie das sichtbare Licht, verfügen sie über viel kleinere Wellenlängen. Die Wellenlänge der verwendeten Röntgenstrahlen variiert zwischen 1,0—0,05 Å*.

Die Röntgenstrahlen werden mit Hilfe von Hochspannung *in Röntgenröhren hergestellt.* Obwohl heute bereits die veschiedensten vervollkommneten Röntgenröhren im Gebrauch sind, beruhen alle auf folgendem Grundprinzip:

Die Röntgenröhre ist eine hochevakuierte Kathodenröhre (Abb. 3), in die zwei Elektroden eingelötet sind: eine negative, die man als *Kathode,* und eine positive, die man als *Anode* (Antikathode) bezeichnet.

(In modernen Röhren wird der Druck auf 10^{-6} mm Hg verringert. Diese Röhren, die praktisch als gasfrei angesehen werden können, sind die sog. Elektronenröhren.)

Die Kathode besteht aus spiralförmig, eng aufgewickeltem Wolframdraht. Das der Kathode zugekehrte und kolbenartig verdickte Ende der aus Schwermetall hergestellten Anode wird von einer in 45°igem Winkel abgeschliffenen ebenen Platte gebildet. An der Stelle, die Brennpunkt oder *Fokus* genannt wird, ist ein Plättchen aus schwerlöslichem Edelmetall (Wolfram, Platin, Iridium) angelötet.

Zwei Stromkreise sind erforderlich, um in der Röntgenröhre Röntgenstrahlen zustande zu bringen, ein Stromkreis von niedriger Spannung, der sog. Heizstromkreis (6—8 Volt) und ein Hochspannungsstromkreis (40—200 kV, neuestens in der Industrie sogar 1000 kV).

Der an die Kathode angeschlossene Heizstrom bringt die Wolframdrahtspirale zum Glühen. Demzufolge treten Elektronen aus dem glühenden Wolfram, die — da sie gleich geladen sind — einander abstoßen und sich, einem Mückenschwarm gleich, um die Kathode anordnen und so nach gewisser Zeit das Loslösen neuerer Elektronen verhindern.

Legt man nun Hochspannung an die Röhre, so wird — einem vom Wind fortgetriebenen Mückenschwarm gleich — die losgelöste »Elektronen-Wolke« dem positiven Pol der Anode

* 1 Mikron = 1 μ
1 Millimikron = mμ = 0,001 μ
1 Ångström = 1 Å = 0,1 mμ = 0,0001μ
1 x-Einheit = r = 0,001 Å

0,001 mm = 10^{-3} mm = 10^{-4} cm
0,000001 mm = 10^{-6} mm = 10^{-7} cm
0,0000001 mm = 10^{-7} mm = 10^{-8} cm
0,0000000001 mm = 10^{-10} mm = 10^{-11} cm

zugetrieben. Auf diese Weise können sich von der Kathode neuerliche Elektronen ablösen. Diesen von der Kathode ausgehenden Elektronenschwarm bezeichnet man als *Kathodenstrahlung.*

Die Anode bremst die auf sie fallenden Elektronen ab, wodurch diese im Metallbereich der Anode zur Ruhe gelangen. Infolge der Abbremsung werden etwa 0,998—0,999 der Elektronenenergie zu Wärmeenergie, während 0,001—0,002 in elektromagnetische Wellen, in *Röntgenstrahlen* umgewandelt werden. Die Stelle, an der die Kathodenstrahlen auf die Anode einfallen und die Röntgenstrahlen austreten, wird *Fokus* genannt.

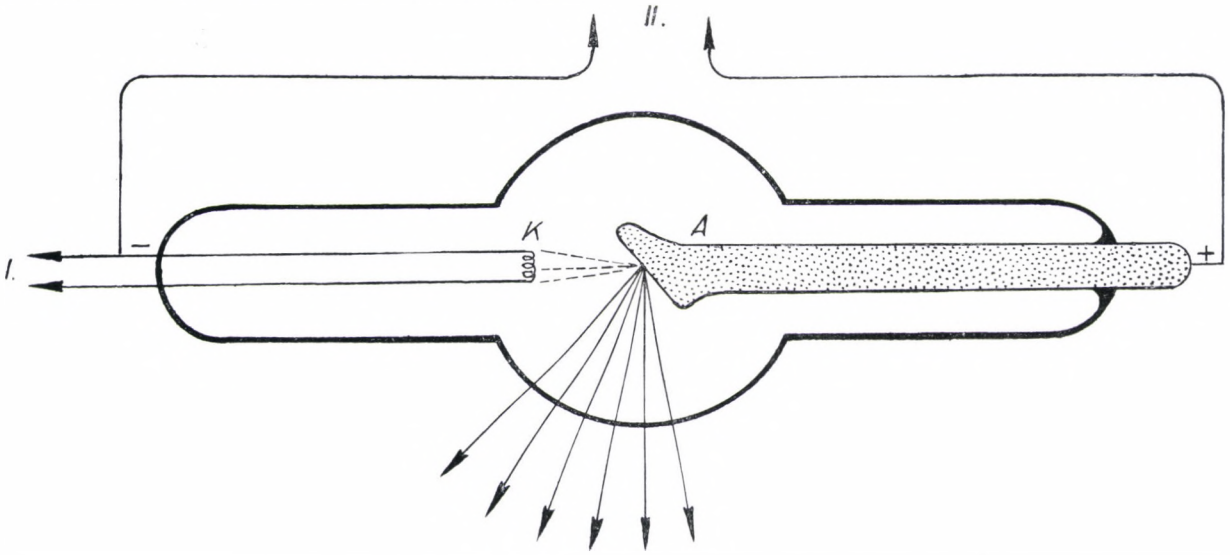

Abb. 3. Schematische Darstellung der Röntgenröhre
K— Kathode (negativer Pol), A — Anode oder Antikathode (positiver Pol), I. — Anschluß an den Heizstrom, II. — Anschluß and den Hochspannungsstrom

Eigenschaften der Röntgenstrahlen

1. Die Röntgenstrahlen sind unsichtbar und mit unseren Sinnesorganen nicht wahrnehmbar.
2. Sie verlaufen in gerader Richtung und sind auch durch Magneten nicht aus ihrer ursprünglichen Richtung abzulenken. Eine Ablenkung kann nur durch spezielle Kristalle geschehen. Mittels Linsensysteme sind sie nicht sammelbar.
3. Ihre Verbreitung im Raum erfolgt kegelförmig. Die Intensität der Strahlung steht im umgekehrten Verhältnis zum Quadrat der Entfernung von der Strahlenquelle.
4. Sie durchdringen Körper und werden hierbei teilweise absorbiert. Das Ausmaß der Absorption steht im geraden Verhältnis zur dritten Potenz der Strahlenwellenlänge und zur vierten Potenz des Atomgewichtes bzw. der Atomzahl des absorbierenden Stoffes.
5. Während die Strahlen von den Körpern absorbiert werden, entstehen neuere, sekundäre oder Streustrahlen, die für den absorbierenden Stoff charakteristisch sind.

Sekundäre Strahlen entstehen, wenn ein Atomelektron des absorbierenden Mediums seitlich vom Röntgenstrahl getroffen wird. Das sich infolgedessen bewegende oder schwingende Elektron übernimmt einen Teil der Strahlenenergie und bewegt sich — wenn auch mit etwas verminderter Energie — fort. Es ist jedoch von seiner Richtung bereits abgewichen, hat geringere Energie und größere Wellenlänge, so daß es also im weiteren eine weichere Strahlung aussendet. Die *sekundäre Strahlung* kann auf Grund eines ähnlichen Mechanismus tertiäre Streustrahlen zustande bringen. Wenn jedoch der Röntgenstrahl die Atomelektronen des absorbierenden Mediums im vollen trifft, so überträgt er dem Elektron seine ganze Energie. Die Strahlenenergie ist in die kinetische Energie des hinausgeschleuderten Elektrons — jetzt schon Photoelektron — umgewandelt, der ursprüngliche Strahl daher erloschen. Dies ist die *einfache Absorption.*

Während der Röntgenstrahl das absorbierende Medium durchdringt, entsteht selbstverständlich eine ansehnliche sekundäre Strahlung, die das auf der Absorption beruhende Röntgenbild in großem Maße stört.

6. Sie schwärzen die Photoplatte, rufen also dieselben Veränderungen hervor wie die sichtbaren Strahlen.

7. Gewisse Stoffe (Bariumplatinzyanid, wolframsaures Kalzium) werden durch sie zum Fluoreszieren gebracht.

8. In gewisse Stoffen rufen sie chemische Reaktionen hervor.

9. Sie verändern die Leitfähigkeit gewisser Stoffe (Selen).

10. Gewisse Gase werden durch sie leitfähig (ionisiert).

11. Im lebenden Organismus haben sie biologische Veränderungen zur Folge.

Wegen ihrer biologischen Wirkung ergab sich die Notwendigkeit, für therapeutische oder diagnostische Zwecke verwendete Röntgenstrahlen quantitativ zu definieren. Die international (Stockholm, 1928) bestimmte physikalische Einheit der Röntgenstrahlung ist die »Röntgen-Einheit«, kurz *r*. »Die internationale Einheit der Röntgenstrahlendosis soll durch die Röntgenstrahlenmenge dargestellt werden, die bei voller Ausnutzung der Sekundärelektronen und unter Vermeidung der Wandwirkungen der Ionisationskammer in 1 cm^3 atmosphärischer Luft von 0° und 76 cm Hg Druck eine solche Leitfähigkeit bewirkt, daß eine Ladung von 1 ESE bei Sättigungsstrom gemessen wird. Sie wird ‚1 röntgen' genannt und mit ‚1 *r*' bezeichnet.«

(Später wurde die Definition auf die Luftmasse 1,293 mg, d. h. die Masse von 1 cm^3 Luft bei 76 cm Hg Druck und einer Temperatur von 0° bezogen.) Oder einfacher: 1 *r* ist jene Strahlenmenge, die in 1 cm^3 Luft unter bestimmten Bedingungen eine solche Leitfähigkeit entwickelt, daß der gesättigte Strom eine Ladung von einer elektrostatischen Einheit zwischen den Elektroden hindurchleitet. Die Messungen werden mit Ionisationsdosimetern vorgenommen.

Die Qualität der Röntgenstrahlen

Die Absorption der Strahlen steht — wie aus obigem ersichtlich — im geraden Verhältnis zur dritten Potenz der Strahlenwellenlänge. Die langwelligen Röntgenstrahlen werden also von den Körpern in größerem Maße absorbiert, und ihre Fähigkeit, Körper zu durchdringen, ist geringer. Diese Strahlen werden *weiche Strahlen* genannt. Die kurzwelligen Strahlen werden weniger absorbiert, ihr Durchdringungsvermögen ist daher größer. Dies sind die *harten Strahlen*.

Anlagen für die Röntgendiagnostik

Die Anlagen für die Röntgendiagnostik bestehen aus drei Teilen:

Das Röntgengerät dient zur Erzeugung und Regelung des Betriebs-Hochspannungsstromes der Anlage.

Die Röntgenröhre dient zur Erzeugung der Röntgenstrahlen.

Die Hilfsgeräte ermöglichen die zweckmäßige Verwendung und Regelung der Röntgenstrahlen

Das Röntgengerät

Das Röntgengerät besteht aus der Hochspannungseinheit und dem Schalttisch.

In der Hochspannungseinheit befinden sich folgende elektrische Einrichtungen: der durch den Regeltransformator gespeiste *Hochspannungtransformator*, dem die Hochspannung entnommen wird; die *Heiztransformatoren*, die den Wechselstrom des Netzes zur Heizung der Kathodenwendel in der Röntgenröhre sowie des Heizfadens der Gleichrichterröhren (s. unten) herabtransformieren (6—8 V); die *Gleichrichter- (Ventil-)Röhren* oder *die Sperrschicht- (Selen-)Gleichrichter*, die eine bessere Ausnützung des Hochspannungs-Wechselstromes bei Gewinnung des Betriebs-Gleichstromes für die Röntgenröhre ermöglichen und damit die Leistungsfähigkeit des Gerätes weitgehend erhöhen.

Im *Schalttisch* sind die Schaltvorrichtungen untergebracht, mit denen die Anlage unter Strom gesetzt bzw. ausgeschaltet wird, sowie die Geräte zur Regelung und Kontrolle der Transformatoren, ferner die zum Einstellen der Belichtungszeit dienende Zeitschaltuhr, die nach deren Ablauf den Strom selbsttätig ausschaltet, und schließlich die *Meßinstrumente* zur Anzeige der Betriebsspannungen und -ströme.

Der Schalttisch moderner Anlagen enthält auch die zur Bedienung der Hilfsgeräte erforderlichen *Fernbedienungsschalter*.

Die Leistung einer diagnostischen Röntgenanlage hängt weitgehend vom Grad der Stromquellenausnützung ab. Die Röntgenröhre arbeitet mit Gleichstrom, d. h. die Elektronen werden sich stets nur von der Kathode zur Anode hin beschleunigen. Innerhalb gewisser Grenzen arbeitet die Röntgenröhre mithin selbst auch als Gleichrichter, weil sie nur die eine Halbwelle der vom Transformator gelieferten Hochspannung durchläßt, den Durchgang der anderen hingegen sperrt. Solcherart wird also nur die eine Halbwelle des Wechselstromes ausgenutzt, während die andere für die Erzeugung der Röntgenstrahlen verlorengeht.

Eine bessere Ausnützung der Stromquelle und eine wesentliche Steigerung der Leistung des Röntgengerätes läßt sich durch Verwendung von Gleichrichterröhren oder Trockengleichrichtern erzielen, die zwischen Transformator und Röntgenröhre geschaltet werden. Durch zweckmäßige Schaltung der Gleichrichter ist es möglich, beide Halbwellen und — im Falle eines Drehstromnetzes — sogar alle drei Phasen des Wechselstromes nutzbar zu machen.

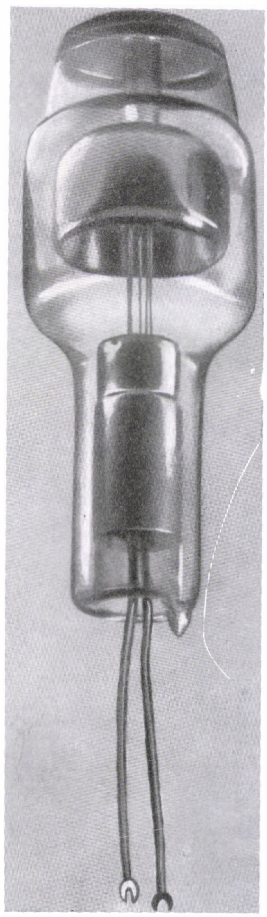

Abb. 4. Ventilröhre
Ölventil mit Topf-Anode und thorierter Wolfram-Kathode (Müller). (Schoen: Medizinische Röntgentechnik)



Abb. 5. Selenglechrichter (Siemens-Schuckert-Werke)
a — Gleichrichtersatz für 250 kV Sperrspannung, *b* — Einzelne Gleichrichterscheiben und Foliettenstäbe. *c* — Schema des Aufbaus der Selengleichrichter. 1. — Deck-Elektrode, 2. — Zwischenschicht, 3. — Grenzschicht des Selens, 4. — Selenschicht, 5. — Unterlagenschicht, 6. — Nickelschicht, 7. — Grundplatte (Schoen: Medizinische Röntgentechnik)

Gleichrichter-(Ventil-)Röhren. In ihrem Aufbau gleichen die Vakuumventilröhren den Röntgenröhren. Die in die Kathode eingebaute Heizspirale wird durch den Heiztransformatorstrom zum Glühen gebracht. Die Anoden waren früher flach, massig, tellerförmig. Bei einer modernen Ventilröhre verwendet man eine sog. Topf-Anode mit einer tief in sie reichenden, thorierten Wolfram-Kathode (Abb. 4). Die Arbeit der Ventilröhre beruht auf dem einseitigen Stromdurchlaß, d. h. auf dem Durchlaß einer Halbwelle des Wechselstromes. Sie arbeitet ohne Störung, solange sie mit ungesättigtem Strom betrieben wird, da sie hierbei nur eine beschränkte Zahl der emittierten Elektronen ausnutzt; weil also der Stromfluß nicht sämtliche Elektronen beansprucht, hat die Röhre praktisch keinen Widerstand.

Glüht jedoch die Heizspirale nicht genug, vermindert sich die Zahl der emittierten Elektronen, und der Stromfluß kann nur durch Erhöhung des Spannungsabfalls der Ventilröhre und durch Inanspruchnahme sämtlicher Elektronen aufrechterhalten werden. Die Erhöhung des Ventilröhrenspannungsabfalls beschleunigt aber die Elektronen, die deshalb mit größerer Energie auf die Anode auftreffen. Diese erhitzt sich und erzeugt nun gleichfalls Röntgenstrahlen, womit die im ungesättigten Stromgebiet betriebene Ventilröhre zur Röntgenröhre umgestaltet wird. Sobald die Anode auf Weißglut erhitzt ist, beginnt sie auch ihrerseits Elektronen auszusenden, worauf ein Stromfluß auch in der entgegengesetzten Richtung einsetzt. Die Ventilröhre vermag nun ihre Aufgabe nicht mehr zu versehen und wird durch das Schmelzen der Anode zerstört. Um dem Schmelzen der Anode vorzubeugen, muß also, sobald sie zu leuchten beginnt, die Heizspirale stärker geheizt werden, damit aus dem gesättigten wieder ein ungesättigter Strom wird.

Sperrschichtgleichrichter. In jüngster Zeit benützt man statt der mit Glühkathoden arbeitenden Ventilröhren Sperrschicht-(Trocken)gleichrichter aus Metallplatte und einem Halbleiterbelag. Mit einer metallenen, z. B. mit einer Aluminiumscheibe (Basiselektrode) wird eine Halbleiterschicht (z. B. aus Selen) verbunden und diese mit einer weiteren Metallscheibe, z. B. aus einer Zink-Kadmium-Legierung abgedeckt (Deck- oder Abnahmeelektrode). Die für die Gleichrichtung maßgebende Sperrschicht ist hier die Grenzfläche Selen-Abnahmeelektrode (Abb. 5). Ein Selengleichrichter sperrt den Stromdurchfluß in der entgegengesetzten Richtung bei Spannungen bis zu 60 V, doch läßt sich seine Verwendbarkeit durch Reihenschaltung mehrerer Gleichrichterzellen sehr wesentlich (bis 250 kV) erweitern.

Halbwellengeräte

Bei diesem Apparatentyp erzeugt die Röntgenröhre nur während der positiven Halbwelle des Hochspannungswechselstromes Röntgenstrahlen (Abb. 6). Die billigeren Röntgengeräte und die tragbaren niedriger Leistung (beispielsweise die stomatologischen Geräte), die sogenannten

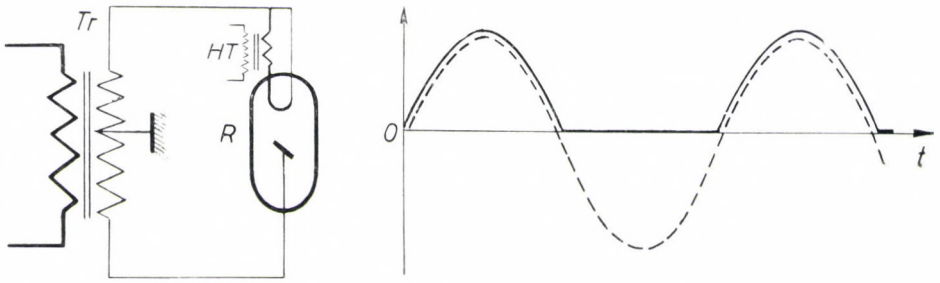

Abb. 6. Halbwellenschaltung

A — Schaltschema: Tr Hochspannungstransformator, HT Heiztransformator, R Röntgenröhre.
B — Zeitlicher Spannungsverlauf: — — — — die vom Transformator gelieferte Spannung,
——— Spannung an der Röhre

Eintankgeräte, bei deren der ölisolierte Transformator, der Heiztransformator und die Röntgenröhre in ein kugel- oder zylinderförmiges gemeinsames Metallgehäuse eingebaut sind, arbeiten fast ausnahmslos in Halbwellenschaltung.

Die Gleichrichtung des Wechselstromes erfolgt also durch die Röntgenröhre selbst, doch gestatten derartige Geräte nur die Ausnützung von weniger als die Hälfte der Röhrenleistung, die bei den Vielventilgeräten erreichbar sind. Zur Entlastung der Röntgenröhre kommt für die Gleichrichtung des Wechselstromes auch die Zwischenschaltung einer oder zweier Ventilröhren zwischen Transformator und Röntgenröhre in Frage. Dadurch wird eine erhöhte Betriebssicherheit und längere Lebensdauer der Röntgenröhre erreicht. Auch diese Geräte gehören zur Kategorie der Röntgenapparate in Halbwellenschaltung.

Vierventilgeräte

Durch zweckmäßige Schaltung von vier Ventilröhren läßt sich die Gleichrichtung von beiden Halbwellen und damit eine bessere Ausnützung des Wechselstromes erzielen. Bei der Anordnung von vier Ventilröhren in *Graetzscher Schaltung* läßt jeweils das einander gegenüberliegende Paar

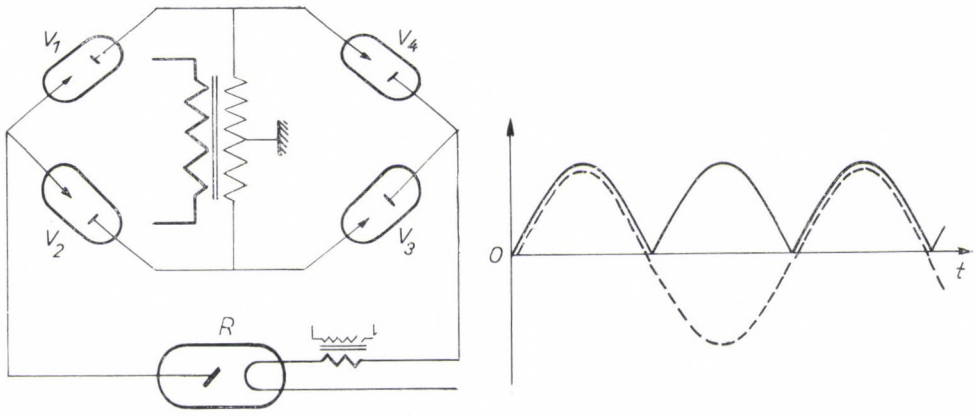

A B

Abb. 7. Graetzsche Vierventilschaltung
A — Schaltschema: $V_1 - V_4$ Ventilröhren (oder Sperrschichtgleichrichter), R Röntgenröhre,
B — Zeitlicher Spannungsverlauf: — — — — die vom Transformator gelieferte Spannung,
———— Spannung an der Röhre

von Ventilröhren den Strom durch, während das andere Röhrenpaar den Durchlaß sperrt (Abb. 7). Damit wird eine Vollweggleichrichtung verwirklicht. Die Spannungskurve des für die Röntgenröhre benötigten Hochspannungsstromes ist viel gleichmäßiger als die von den Halbwellengeräten. Deshalb gestatten solche Schaltungen eine viel höhere Ausnützung der Nennleistung der Röntgenröhre, d. h. sind Leistungswerte von 50 kW (maximale Stromstärke 1000 m A, maximale Spannung 125 kV) erreichbar.

Sechsventilgeräte

Die zweckmäßige Schaltung von sechs Ventilröhren ermöglicht die Ausnützung aller drei Phasen des Dreiphasen- oder Drehstromes, womit eine weitere Leistungssteigerung erzielt werden kann (Abb. 8).

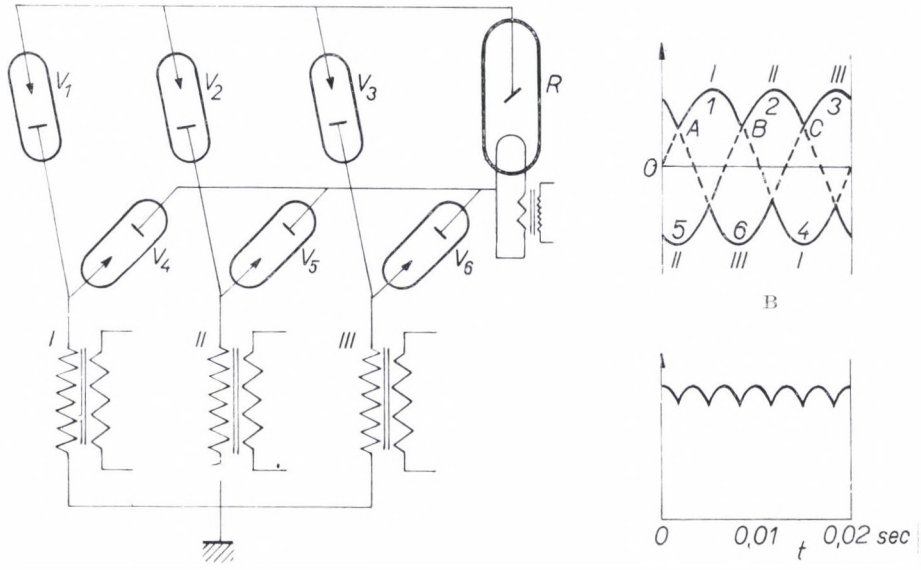

A B C

Abb. 8. Graetzsche Sechsventilschaltung
A — Schaltschema: I, II, III die drei Sekundärwicklungen des Hochspannungstransformators,
$V_1 - V_6$ Ventilröhren, R Röntgenröhre.
B — Zeitlicher Verlauf der Spannungen, die der Transformator liefert (theoretisch).
C — Zeitlicher Verlauf der Röhrenspannung (theoretisch)

Zur Erzeugung der Röntgenstrahlen verwendet man Elektronenröhren mit Glühkathode. Wie bereits erwähnt, wird beim Aufprallen der Elektronen im Fokus nur 1—2% ihrer Bewegungsenergie in Röntgenstrahlen umgewandelt, während der Rest als Wärme frei wird. Aus diesem Grunde wird der Brennfleck, um der Erhitzung widerstehen zu können, aus Metallen mit hohem Schmelzpunkt (z. B. aus Wolfram) hergestellt. Überdies bedarf die Anode auch einer wirksamen Kühlung, für die eine Wasser-, Öl- oder Luftzirkulation in Frage kommen kann.

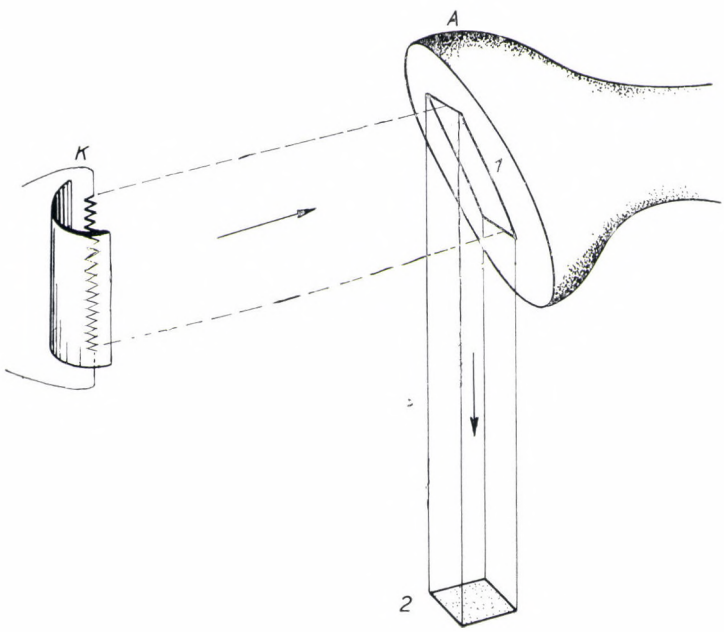

Ab.9. Prinzip des Strichfokus
1. — »Wahrer Brennfleck«; 2. — »Optischer Brennfleck«

Trotz der Kühlung sind der Belastbarkeit der Röntgenröhre durch den Wärmewiderstand der Metallfläche des Brennflecks, d. h. durch die Erhitzung der Anode Schranken gesetzt. Die maximale Belastbarkeit des Wolframs beträgt bei einer Brennfleckgröße von 1 mm² und einer Belichtungszeit von 1 sec 200 W, bei einer Belichtungszeit von 0,1 sec hingegen 300 W/mm². Diese Ziffern drücken die sogenannte Brennfleckbelastbarkeit des Wolframs und zugleich die Belastbarkeit der Röhre aus.

Unter Belastbarkeit der Röntgenröhre ist mithin jene elektrische Leistung zu verstehen, bei deren Umwandlung zu Wärmeenergie die Röhre noch keinen Schaden erleidet. Der Gewinn an Röntgenstrahlen ist hierbei ohne Belang.

Unter solchen Umständen ist die Belastbarkeit der Röhre im Grunde genommen von der Brennfleckgröße abhängig. Mit wachsender Brennfleckgröße steigt auch die Röhrenleistung.

Die Belastungsdaten in Watt oder Kilowatt werden von den Herstellerwerken in den sogenannten Röhrennomogrammen genau angegeben. Die Daten für die maximale Belastung beziehen sich auf bestimmte Belichtungszeiten (1 oder 0.1 sec). Bei Dauerbetrieb liegt die Belastbarkeit wesentlich niedriger.

Für die Belastbarkeit und Leistung der Röhre besteht mithin ein wichtiger Zusammenhang zwischen Belichtungszeit und Brennfleckgröße.

Kurze Belichtungszeiten erfordern große Brennflecke, weil die Röhre diesfalls in der Zeiteinheit eine größere Strahlenmenge erzeugen muß (Strahlenleistung), was einer höheren elektrischen Leistung bedarf, wobei größere Wärmeenergien freigemacht werden, die nur großflächige Brennflecke ohne Gefahr des Schmelzens vertragen können.

Für die Röntgendiagnostik wirkt sich dieser Zusammenhang überaus nachteilig aus. Um nämlich mit der Diagnostikröhre scharfe Aufnahmen anfertigen zu können, muß die Belichtungszeit bei kleinem Fokus möglichst kurz gehalten werden. Ein kleiner Brennfleck vermindert die geometrische Unschärfe der Aufnahme, eine kurze Belichtungszeit vermindert dagegen die durch die Bewegungen des Kranken entstehende Bildunschärfe. Wie man sieht, widersprechen die beiden Anforderungen einander, es mußte also ein Kompromiß gefunden werden, der es gestattet, den Widerspruch zwischen den beiden gegensätzlichen Zusammenhängen (gute Bildschärfe — kleiner Fokus bzw. hohe Belastbarkeit — großer Fokus) einen Ausgleich zu schaffen.

Anfänglich benützte man in der Röntgendiagnostik je nach Körperregion getrennt Röhren mit kleinerem bzw. größerem Brennfleck. Die Kathode hatte bei beiden Röhren die Form eines Hohltellers, und dementsprechend war auch der Brennfleck kreisförmig. Je nach der geforderten Schärfe benützte man also abwechselnd die eine der beiden Röhren.

Später wurden in die Röntgenröhre eine kleinere und eine größere Kathodenspirale und dementsprechend auch zwei Brennflecke eingebaut. Bei diesen Doppelfokusröhren (Dofokröhren) bedient man sich je nach der Aufnahmetechnik bald des kleinen, bald des großen Brennflecks.

Einem Ausgleich zwischen den obenerwähnten gegensätzlichen Anforderungen, der ihr Wesen erfaßte, gelang es erstmalig durch die *Götze*sche sogenannte *Strichfokusröhre* näherzukommen, und heute arbeitet jede diagnostische Röntgenröhre — wenn auch mit anderen technischen Lösungen kombiniert — im wesentlichen nach diesem Prinzip aufgebaut.



A B

Abb. 10. Drehanodenröhre
A — Siemens-Biangulix-Rapid Diagnostikröhre;
B — Schema der Röhre

In der Strichfokusröhre ist die Kathodenwendel kein konkaver Teller, sondern ein konkaver Halbzylinder, demnach muldenförmig. Dementsprechend hat auch der Brennfleck nicht die Form eines Kreises, sondern die eines länglichen Rechtecks. Er ist zum Strahlenbündel nicht um einen Winkel von 45°, sondern um einen solchen von 71° (65—72°) geneigt. Infolgedessen erscheint der Brennfleck, vom Leuchtschirm oder vom Röntgenfilm aus gesehen, den Regeln der Projektion gemäß seiner tatsächlichen Größe (echter Fokus) gegenüber stark verkürzt (optischer Fokus). In der Bildschärfe gelangt die Wirkung des optischen, in der Belastbarkeit hingegen die des echten Fokus zur Geltung (Abb. 9), über den sich die durch die Energieumwandlung bedingte Wärmewirkung gleichmäßig verteilt. Ist die längere Seite des Brennfleckrechtecks genau dreimal so lang wie die kürzere, dann hat die Projektion des optischen Brennflecks genau die Form eines Quadrats.

Den wichtigsten Fortschritt brachte die Einführung der *Drehanode* (Abb. 10).

Die drehbare Wolframanode hat — den Anforderungen des Strichfokus entsprechend — die Form eines abgestumpften Kegels und rotiert im Betrieb mit hoher Drehzahl (2400—3000 U/min, neuestens auch 9000 U/min) um ihre Achse, wodurch sich ein bandförmiger echter Brennfleck ergibt. Das Strahlenbündel trifft ständig auf andere Punkte der Drehanode auf. Die Röhre kann solcherart einer weit höheren Belastung ausgesetzt werden, weil die Elektronen infolge der Drehung

stets auf einen anderen Teil der kegelförmig ausgebildeten Anode auftreffen. Bis der dadurch erhitzte Anodenteil wieder in den Weg des Strahlenbündels gelangt, ist er bereits stark abgekühlt, zumal die ganze Drehanodenhaube ständig unter der Kühlwirkung einer Druckluftströmung steht.

Die Drehbewegung erhält die Anode von einem mit ihr auf gemeinsamer Welle laufenden, im Vakuum rotierenden Kupferzylinder, der seinerseits durch ein Magnetfeld in Drehung gehalten wird.

Die modernen Drehanodenröhren werden mit Doppelfokus gebaut. In diesen befinden sich gegenüber den beiden Kathodenwendeln zwei verschieden stark abgeschrägte kegelstumpfförmige Flecken des Anodentellers.

Die optischen Brennflecke von Drehanodenröhren haben eine Größe von 1×1 mm² oder $1{,}2 \times 1{,}2$ bzw. 2×2 mm². Neuestens sind auch schon Drehanodenröhren mit einer Brennfleckgröße von $0{,}3 \times 0{,}3$ mm² im Handel erschienen, die der Feinfokus-Größenordnung zugehören.

Bildverstärkerröhre

Die Bildverstärkerröhre ist in der funktionellen Röntgendiagnostik heute bereits unentbehrlich. Auf Grund des elektronenoptischen Prinzips erhöht sie die Helligkeit des Leuchtschirmbildes auf das 2—3000fache wodurch von dem Kranken — im Vergleich zur einfachen Durchleuchtung — mit wesentlich geringerer Strahlenbelastung Bilder weit besserer Qualität gewonnen werden können.

Die Verwendung der Bildverstärkerröhre ist besonders bei lange Zeit in Anspruch nehmenden funktionellen Untersuchungen (Kontrastuntersuchung der Magen—Darm-Passage, Herzkatheterismus, traumatologische Untersuchung usw.) von großer Bedeutung. Das mit kleiner Strahlenmenge gewonnene Bild großer Leuchtdichte kann einerseits ohne Adaptation in einem halbdunklen oder — wenn erforderlich — auch in einem lichten Raum untersucht werden, andererseits läßt es sich vorteilhaft photographieren. Erstere Möglichkeit kann in der chirurgischen Röntgendiagnostik, und letztere in der Röntgenkinematographie verwertet werden.

Das mit der Bildverstärkerröhre gewonnene Bild kann auch auf den Fernsehbildschirm übertragen werden. Hierdurch wird die bequeme Untersuchung des Bildes, die Änderung der Kontrastwerte, die Umkehrung des negativen Bildes in ein positives (und des positiven wieder in ein negatives) ermöglicht, ferner kann das Bild mehrfach — sogar auf dem vom Untersuchungsraum entfernt befindlichen — Fernsehschirm demonstriert werden.

Die Bildverstärkerröhre wird an Stelle des Röntgenleuchtschirmes angebracht. Mechanismus und Funktionsprinzip des Bildverstärkers sind kurz folgende: Die Bildverstärkerröhre ist im wesentlichen eine hochevakuierte Glasröhre, in deren in Richtung des Kranken befindlichem Ende ein Leuchtschirm angebracht ist. Der Leuchtschirm ist kugelhaubenartig ausgebildet und auf einer dünnen Glasfolie angebracht, die andere Seite der Glasfolie ist von einer recht feinen aufgedampften Metallschicht (z. B. einer Cäsium-Antimon-Legierung), der *Photokathode*, bedeckt (Abb. 11). (Vor dem Leuchtschirm, in etwa 5 mm Entfernung, ist eine dünne Aluminiumplatte angebracht.) Der Krümmungsmittelpunkt (Fokus) der Photokathode liegt in der Eintrittsfläche der flaschenartig geformten Anode. In der Anode, hinter dem Fokus, befindet sich ein zweiter, in Plattenform gestalteter, die anstoßenden Elektronen wieder in Licht umwandelnder Leuchtschirm (Betrachtungsschirm), der viel kleiner ist als der vor der Photokathode befindliche Bildschirm (etwa $^1/_5$—$^1/_6$ dieses).

Auf Einwirkung der durch den Kranken hindurchtretenden Röntgenstrahlen beginnt der Leuchtschirm zu fluoreszieren. Auf das Fluoreszieren reagiert die Photokathode mit Aussendung von Elektronen. Die Zahl der aus den einzelnen Punkten der Photokathode während 1 sec austretenden Elektronen ist an dem entsprechenden Punkt der Lichtintensität des Leuchtschirmes proportional. Das fluoreszierende Schirmbild hat sich demnach in ein »Elektronenbild« verwandelt. Die Elektronen treten immer senkrecht zur Oberfläche der Photokathode aus und sind demnach gegen den von der Anode umgebenen Krümmungsmittelpunkt (Fokus) der Kathode gerichtet. Wird auf die Röhre hoher Gleichstrom (25—30 kV) gegeben, so kommt es in der Bewegung der Photoelektronen zu einer starken Beschleunigung. Diese Photoelektronen treffen nun mit großer Geschwindigkeit auf einen zweiten, innerhalb der Anode angebrachten, viel kleineren Betrachtungsschirm, wo sie neuerlich ein fluoreszierendes Bild erzeugen. Die Lichtintensität der einzelnen Bildpunkte ist sowohl der Zahl als auch der Energie der auf den betreffenden Punkt tretenden Elektronen proportional.

Die Steigerung der Elektronenergie wirkt sich auf dem Betrachtungsschirm als Helligkeitssteigerung des Leuchtbildes aus.

Die lineare Verkleinerung des zweiten Bildschirmes — im Verhältnis zu der des ersten — trägt auch zur Erhöhung der Leuchtdichte des Bildes bei, da sich die Oberflächendichte der Elektronen (Elektronenzahl/cm²) dem Quadrat der linearen Verkleinerung entsprechend erhöht.

Die Helligkeitssteigerung des erhaltenen Bildes beruht demnach auf zwei Faktoren: zum größeren Teil auf der Beschleunigung der Elektronen (durch Hinzugabe neuerer Energie [25—30kV]) und zum kleineren Teil auf der elektronenoptischen Verkleinerung des Bildes.



Abb. 11. Röntgenbild einer Bildverstärkerröhre
(Aufnahme von Vittay)

1. — Elektronenlinse (500 V); 2. — Elektronenlinse (1500 V); 3. — Anode (25 KV); 4. — Betrachtungsschirm; 5. — Metallringträger des Glasballons; 6. — Glasballon; 7. — Metallringhälter der Kathode; 8. — Leuchtschirm und Photokathode; 9. — Aluminiumfolie

Auf dem Betrachtungsschirm entsteht ein umgekehrtes, verkleinertes Bild. Dieses wird durch ein optisches Linsen- bzw. Spiegelsystem mit Lupenvergrößerung wieder in ein gerades Bild verwandelt. Die Größe des so erhaltenen Bildes entspricht ungefähr der bei gewöhnlicher Durchleuchtung erzielten Bildgröße.

Bei den heute allgemein gebräuchlichen Bildverstärkern (5, 7, 9, 12, 12½ Zoll) ist das aus mehreren Teilen bestehende Elektronenlinsen-System der wichtigste Faktor des elektronenoptischen Systems. Dieses besteht aus ringförmigen, womöglich zylindrisch geformten Elementen. Der Durchmesser der benachbarten Elemente vermindert sich allmählich zwischen der Kathode und dem Fokus. Der zur Kathode am nächsten angebrachte Ring größten Durchmessers ist (im Verhältnis zur Kathode) kleiner (z. B. 500 V), die übrigen haben bereits erhöhte positive Spannung. Der letzte, eigentliche Anodenring muß bereits + 20, + 30 kV Spannung haben. Die Speisespannung der Bildverstärkerröhre bzw. deren Anodensystems wird von einer eigenen Hochspannungsstromquelle versorgt.

Die Notwendigkeit der Schirmbildphotographie trat zuerst in Verbindung mit Serienuntersuchungen der Lungen zutage. Die mit der gewohnten Methode durchgeführte Massenuntersuchung der Bevölkerung — Durchleuchtung + Röntgenaufnahme — würde infolge der großen materiellen und zeitlichen Anforderungen die Ausführung der Untersuchung unmöglich machen. Mit der Einführung der Schirmbildphotographie würden nur jene Kranken einer eingehenden Untersuchung unterzogen werden, deren Leuchtschirm-Aufnahme eine pathologische Veränderung aufweist.

Zur Schirmbildphotographie sind folgende Apparate erforderlich: eine Röntgenanlage (mittlerer Leistungskraft), ein empfindlicher Leuchtschirm sowie eine mit einem automatischen Filmtransport versehene Photokamera, ferner ein die Aufnahmen einsammelnder Filmspeicher, wodurch die Verwechslungsmöglichkeit eliminiert wird.

Die Schirmbildphotographie wurde ursprünglich mit einem Photoapparat, demnach mit einem aus Linsen bestehenden optischen System ausgeführt.

Einen großen Fortschritt bedeutete das von BOUWERS eingeführte Spiegeloptiksystem (Odelca-Kamera), das für die Schirmbildphotographie neue Möglichkeiten eröffnete.

Die höhere Bildhelligkeit der mit der Odelca-Kamera hergestellten Aufnahmen beruht auf zwei Faktoren: einerseits ist das Öffnungsverhältnis (das Verhältnis zwischen dem Objekt-Durchmesser und dem Fokus) günstiger (1:0,75), andererseits bleibt bei Anwendung eines Konkavspiegels jene Lichtmenge erhalten, die beim Linsensystem von den innerhalb des Systems vorhandenen Reflexionen aufgebraucht wird.

Betreffs des Konkavspiegels ergibt sich jedoch das Problem, daß das Bild nur dann scharf ist, wenn der Öffnungswinkel des darzustellenden Strahlenbündels recht klein ist. Bei der Schirmbildphotographie ist jedoch gerade die scharfe Darstellung eines Bildes mit großem Öffnungswinkel erforderlich.

Dieses Problem wurde von BOUWERS so gelöst, daß er in den Weg des Strahlenbündels eine sphärische Korrektionslinse (Meniscuslinse) einschaltete. Bei dieser ist der Krümmungsmittelpunkt beider Oberflächen identisch, und außerdem stimmt dieser auch mit dem Krümmungsmittelpunkt des Konkavspiegels überein. So wird die Bildschärfe nicht von der Größe des Öffnungswinkels beeinflußt (Abb. 12).

Dem Spiegelsystem entsprechend ist das erhaltene Bild nicht flach, sondern sphärisch, was vom Gesichtspunkt des Filmtransportes eine Schwierigkeit bedeutet. Die Krümmung des Bildes wird durch einen sphärisch geformten Leuchtschirm bedeutend vermindert.

Die Odelca-Kamera wird mit Leuchtschirmen von 70 × 70 mm und 100 × 100 mm Größe hergestellt. Infolge der erwähnten Modifikationen ist die Kamera außer für Einzelaufnahmen auch zur Herstellung rascher Serienaufnahmen (1—6 Aufnahmen/sec) besonders gut geeignet. Hierdurch würde die Verwendung der Odelca-Kamera — über das ursprüngliche Ziel der Schirmbildphotographie hinausgehend — auch bei funktionellen, besonders bei angiographischen Röntgenuntersuchungen möglich. Die Kamera kann auch durch einen automatisierten Programmwähler gesteuert werden. Bei Beachtung der 8 sec-Untersuchungszeit kann auf dem Programmwähler im voraus die Zahl der vom Apparat in den einzelnen Sekunden anzufertigenden Aufnahmen eingestellt werden. Das so angegebene Programm wird vom Apparat automatisch ausgeführt. Bei Angiokardiographie oder zerebraler Angiographie lassen sich daher die vom vordringenden Kontrastmittel hergestellten Aufnahmen in rationeller Verteilung anfertigen.

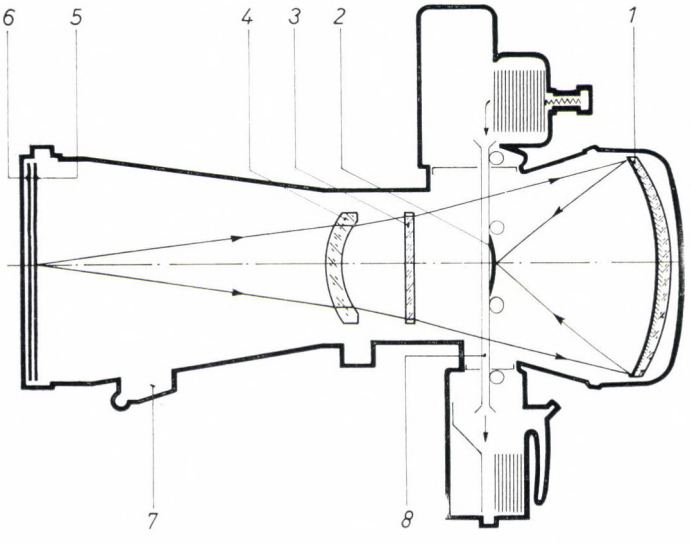

Abb. 12. »Odelca« 100 Kamera nach Prof. A. Bouwers
1. — Sphärischer Hohlspiegel; 2. — Bildebene; 3. — Kegellinse; 4. — Meniscuslinse; 5. — Leuchtschirm; 6. — Feinraster; 7. — Kartenhalter; 8. — Rollenseparator

Mittels simultaner Benützung zweier Kameras können mit einmaliger Kontrastmittelinjektion und ohne Bewegung des Kranken z. B. zerebrale Angiographieserien gleichzeitig aus zwei Richtungen hergestellt werden (zerebrale simultane Serienangiographie).

Nach VIETEN vermitteln 3 Aufnahmen/sec einen für die Praxis befriedigenden Aufschluß. Die verkleinerten Aufnahmen — die übrigens eine beträchtliche Filmersparnis bedeuten — können je nach Bedarf vergrößert werden und eignen sich auch zur Untersuchung feinerer Einzelheiten.

Die modifizierte Form der Odelca-Kamera gelangt mit eingebauter Bildverstärkerröhre in den Handel (Cinelix 12½). Das erhaltene Bild kann entweder unmittelbar durch die Betrachtungsoptik, oder auf den Fernsehschirm übertragen, mittels Röntgenkinematographie untersucht werden.

Das Röntgenbild

Die Röntgenstrahlen üben dieselbe Wirkung auf die Photoplatte aus wie die Lichtstrahlen. Diese ihre Eigenschaft wird in der ärztlichen Praxis dazu benutzt, um vom menschlichen Körper *Röntgenaufnahmen*, *Röntgenbilder* herzustellen. Bei der Aufnahme wird hinter den zu untersuchenden Körperteil ein *Röntgenfilm* geschoben. Der zu untersuchende Körperteil gelangt also zwischen die die Röntgenstrahlen entladende Röhre und den Film. Bei so hergestellten Röntgenbildern erscheinen die einzelnen Gebilde — ihrem Absorptionsvermögen entsprechend — als helle oder dunkle Felder. Jene Gebilde, die die Strahlen fast völlig absorbieren, lassen praktisch keine Strahlen auf den hinter ihnen befindlichen Film durch. Ein solches Gebilde erscheint auf dem entwickelten Film als helles Feld, auf dem bei der Röntgendurchleuchtung gebräuchlichen Leuchtschirm (Fluoreszenzschirm) hingegen als dunkles Feld. Diese Erscheinung wird in der Praxis — dem Schirmbild entsprechend — *Schatten* genannt. Jene Gebilde aber, die die Strahlen fast restlos durchlassen, also kaum etwas absorbieren, erscheinen als dunkle Felder auf dem Röntgenfilm. An diesen Stellen nämlich schwärzt der Strahl den Film. In der Praxis werden diese Gebiete *negative Schatten* genannt.

Betreffs des Absorptionsvermögens der Gebilde jedoch gibt es zwischen der vollkommenen Strahlenabsorption und der vollkommenen Strahlendurchlässigkeit zahlreiche Übergänge. Diese kommen im Röntgenbild zwischen den hellen und schwarzen Feldern in den verschiedenen Schattierungen der grauen Farbe, also im Unterschied der Schattenintensität zum Ausdruck. Auf guten Bildern sind sogar auch kleine Absorptionsunterschiede aufweisende Gebilde gut voneinander zu differenzieren. Trotz dieser großen Mannigfaltigkeit sind bei den Röntgenbildern vom menschlichen Körper — den physiologischen Organen und Organsystemen entsprechend — verschiedene *Schattentypen* zu unterscheiden. Diese Schattentypen sind so charakteristisch, daß sogar die Intensität der pathologischen Schattenerscheinungen mit ihnen verglichen wird.

1. *Luftdichteschatten:* Da die Luft viel strahlendurchlässiger ist als die umgrenzenden Gewebe, ist sie im Röntgenfilm als dunkles Feld ersichtlich. Physiologisch befindet sich Luft in der Lunge, im Magen, in der Luftröhre, in den Gedärmen und in den Nasennebenhöhlen.

2. *Fettdichteschatten:* Das Fettgewebe ist spezifisch leichter und deshalb strahlendurchlässiger als die übrigen Weichteile.

3. Das Periost, der Gelenkknorpel, die Gelenkkapsel, die Synovia, die Muskulatur, die Bindegewebe, die Haut unddie Gefäße ergeben im Röntgenbild *Weichteildichteschatten*.

4. *Kalkdichteschatten* übertreffen fast um das 40fache die Intensität der Weichteilschatten.

5. *Knochendichteschatten* werden jene genannt, in denen der Kalkschatten eine regelrechte Knochenstruktur aufweist.

Schließlich soll noch der *Metallschatten* besonders erwähnt werden, der von in den Organismus gelangten Metallfremdkörpern oder durch alloplastische Transplantationen hervorgerufen wird und sogar den Knochenschatten an Intensität übertrifft.

Auf dem Film ersichtlich ist das sog. *negative Bild*, von dem mit Hilfe eines phototechnischen Verfahrens das *positive Bild* gewonnen wird. In der Praxis bekommt der Arzt fast immer das negative Bild zur Hand, weshalb wir uns im weiteren immer mit dem negativen Bild — dem Röntgenfilm als solchen — zu befassen haben werden (Abb. 13).

Im Röntgenbild — vor allem am Rand des Bildes — kommt es zu mehr oder minder großen Verzerrungen bzw. Vergrößerungen.

Der Grund dieser Verzerrungen ist folgender:

Die Strahlen treten in gerader Linie, divergierend und kegelförmig aus der Röntgenröhre. Jener Strahl, der in der Mitte des Strahlenbündels verläuft, wird *Zentralstrahl* genannt. *Bei*

Einstellung der Aufnahme muß immer der Zentralstrahl auf das darzustellende Gebilde gerichtet werden. Theoretisch ist dies der einzige Strahl, der das Gebilde unverzerrt wiedergibt. Die übrigen Strahlen verlaufen divergierend vom Zentralstrahl, verzerren demnach alle mehr oder minder die Gebilde. Die Verzerrung kann durch Parallelisieren der Strahlen eliminiert werden. Praktisch läßt sich dies derart bewerkstelligen, daß die Röntgenröhre so weit von dem zu untersuchenden

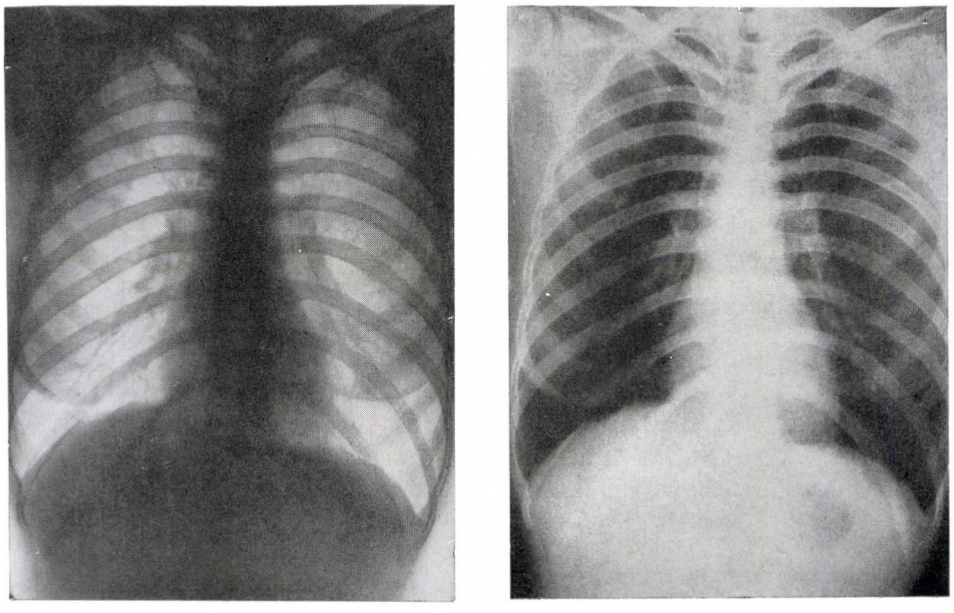

A B

Abb. 13. Positives und negatives Röntgenbild
A — Positivbild (Reproduktion), B — Negativbild (Film)

Objekt und dem hinter demselben befindlichen Film untergebracht wird, daß die Strahlen als parallel anzusehen sind. Diese Entfernung beträgt 1—1,5 eventuell 2 m. Das Eliminieren der Verzerrung ist also abhängig von der Distanz zwischen der Röntgenröhre, dem zu untersuchenden Objekt und dem Film. Befinden sich das zu untersuchende Gebiet und der Film nahe zueinander, und sind beide weit von der Röntgenröhre entfernt, so entsteht praktisch keine

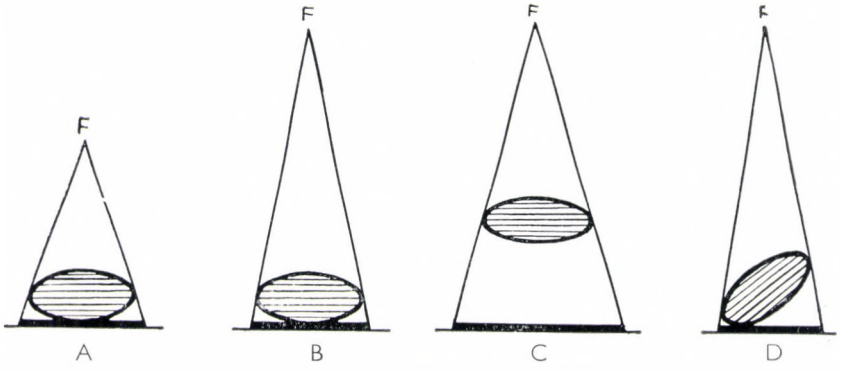

Abb. 14. Schematische Darstellung des Zusammenhanges zwischen Bildgröße und Fokus-Objekt-Film-Abstand
A — Des kleinen Fokus-Film-Abstandes wegen stark divergierende Strahlen, weshalb wir vom im Film dargestellten Objekt ein verzerrtes (vergrößertes) Bild erhalten. B — Im Falle großen Fokus-Film-Abstandes hört die Verzerrung praktisch auf, weil die Strahlen annähernd parallel verlaufen. C — Auch im Falle großen Fokus-Film-Abstandes ist die Verzerrung stark, wenn gleichzeitig der Objekt-Film-Abstand groß ist. D — Wenn sich ein Teil des Objektes vom Film abhebt, erhalten wir bei großem Fokus-Film-Abstand ein verkleinertes (verkürztes) Bild des Objektes

Verzerrung. Die Verzerrung wird — trotz großen Fokus-Film-Abstands — verstärkt, wenn zwischen dem zu untersuchenden Gebiet und dem Film eine große Distanz besteht (Abb. 14).

Da das Röntgenbild dreidimensionale Körper in zwei Dimensionen darstellt, erscheinen die Gebilde auf dem Bild teilweise aufeinanderprojiziert. An jenen Stellen, wo die Gebilde vom Blickpunkt des Zentralstrahls hintereinander angeordnet sind, summiert sich das Röntgenabsorptionsvermögen der Gebilde, wodurch sich die Schattenintensität auch im Film vergrößert. Diese Erscheinung nennen wir *Summation der Schatten*. Es kommt aber auch vor, daß die strahlenabsorbierenden Gebilde einander nicht vollkommen, sondern nur teilweise decken — in welchem Fall der Schatten nur an diesen Stellen intensiver ist. Diese Erscheinung nennt man die *Superposition der Schatten*. Die Superposition tritt auf dem Bild als anscheinend neues Gebilde in Erscheinung, deren Form natürlich unendlich vielfältig sein kann. Abb. 15 ist das Röntgenbild einer Weintraube, auf der der Übergang von der Superposition zur Summation gut ersichtlich

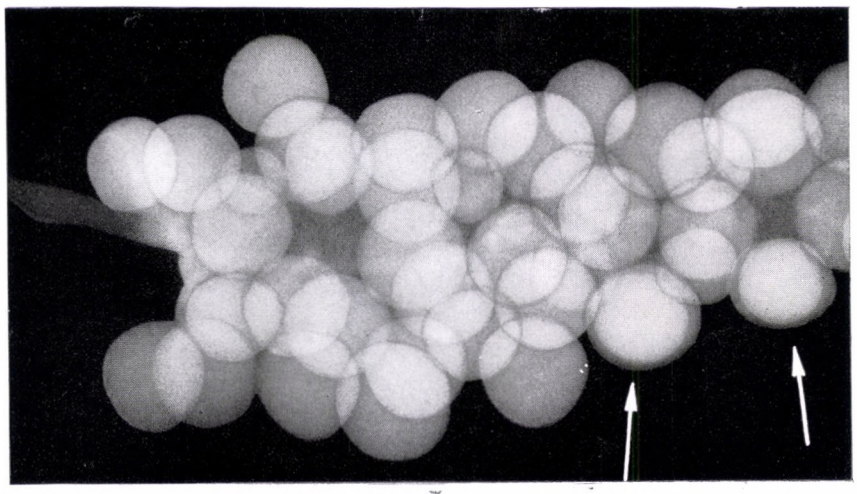

Abb. 15. Röntgenbild einer Weintraube

Die einander teilweise bedeckenden Trauben dienen als Beispiel für die Superposition der Schatten, die sich total aufeinanderprojizierenden zeigen das typische Bild der Summation der Schatten. Das Bild zeigt den Übergang von der Superposition in die Summation. Die Pfeile weisen auf den Summationsschatten der Trauben

ist. Die runden grauen Flecken sind die Schatten einzelner Trauben. Die spindelförmigen hellen Schattenüberlagerungen entsprechen den superponierten Teilen benachbarter Trauben. Die runden hellen Felder stellen die Summationen der sich genau aufeinanderprojizierenden Schatten zweier oder mehrerer Trauben dar. Die superponierten Schatten sind auf dem Film aus phototechnischen Gründen von feinen dunklen Strichen begrenzt. Vom Standpunkt der Differentialdiagnostik ist es wichtig, diese Erscheinung zu kennen, da diese Linien in Form einer Bruchlinie verlaufen können. Diese Erscheinung wird *Machscher Effekt* genannt. — Ein anderes Problem der Röntgenbild-Wertung bildet die Frage der Perspektive. Auf Photographien ist der von der Platte weit entfernte Gegenstand klein, der näher gelegene groß. Auf dem Röntgenbild ist gerade das Gegenteil der Fall. Die filmnahen Gebilde werden annährend in ihrer natürlichen Größe, die vom Film entfernten vergrößert dargestellt. Diese Umstände sollen bei der Wertung des Bildes immer beachtet werden.

UNTERSUCHUNGSMETHODEN

1. Röntgendurchleuchtung

Die Eigenschaft der Röntgenstrahlen, gewisse Stoffe zum Fluoreszieren zu bringen, findet bei der Röntgendurchleuchtung Anwendung. Der zu untersuchende Kranke wird zwischen den sog. *Leuchtschirm* und die Röntgenröhre gestellt. Der Leuchtschirm ist eine mit einer dünnen Schicht von Zinksulfid, Kadmiumsulfid oder Zinkorthosilikat (usw.) bezogene Platte, die auf

Einwirkung der Röntgenstrahlen zu fluoreszieren beginnt. Ein Vorteil des Verfahrens ist, daß die Organe während ihrer Funktion dargestellt werden und so über diese eine allgemeine Orientierung ermöglichen. Die Durchleuchtung ersetzt jedoch bei der Untersuchung wichtiger Einzelheiten die Röntgenaufnahme nicht.

2. Röntgenaufnahme

Die Röntgenstrahlen schwärzen die photographische Platte wie das Licht. Diese ihre Eigenschaft wird zu Aufnahmen verwendet. Der Röntgenfilm wird in einer lichtdichten Kassette derart hinter dem zu untersuchenden Gebiet placiert, daß sich dieses zwischen dem Film und der Röntgenröhre befindet. Mit Hilfe einer entsprechenden Einrichtung belichten die Röntgenstrahlen das zu untersuchende Objekt (Exposition) beliebig lange und ermöglichen die Anwendung von Strahlen beliebiger Wellenlänge. Nach Entwicklung und Fixation kann der so exponierte Film — das negative Röntgenbild — analysiert werden.

Auf dem Röntgenbild gelangen dreidimensionale Gebilde in einer Ebene zur Darstellung, was die Übereinanderprojektion der Gebilde zur Folge hat (Abb. 15). Wenn man bedenkt, daß die Distanz zwischen der Röntgenröhre und dem Film ziemlich groß ist (60 cm—2 m), so ergibt sich hieraus sofort, daß das erhaltene Bild von der Einstellung, d. h. der Einfallsstelle des Zentralstrahls abhängt. Wird diese verändert, so können von demselben Gebiet unendlich viele verschiedene Aufnahmen hergestellt werden. Da wir Aufnahmen anstreben, die die wichtigen Gebilde eines Gebietes klar, übersichtlich und allgemeinverständlich darstellen, mußten auf Grund internationaler Übereinkommen sog. *normalisierte, typische Aufnahmen* ausgearbeitet werden. Ist uns das typische Röntgenbild des Gesunden bekannt, so läßt sich auf solchen Bildern die pathologische Veränderung leicht feststellen.

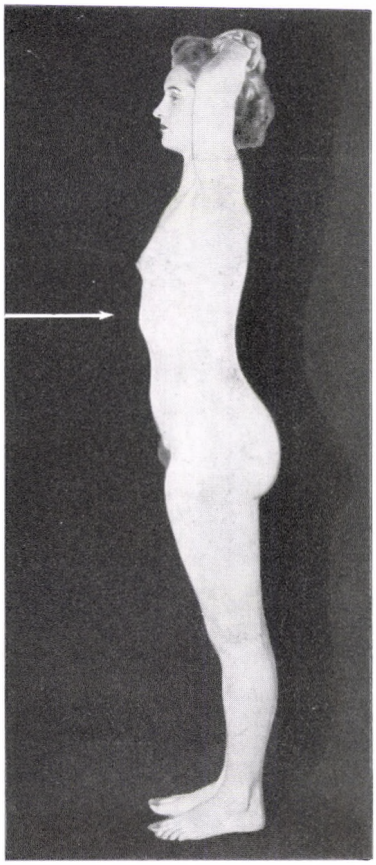

Abb. 16a. Antero-posteriorer Strahlengang

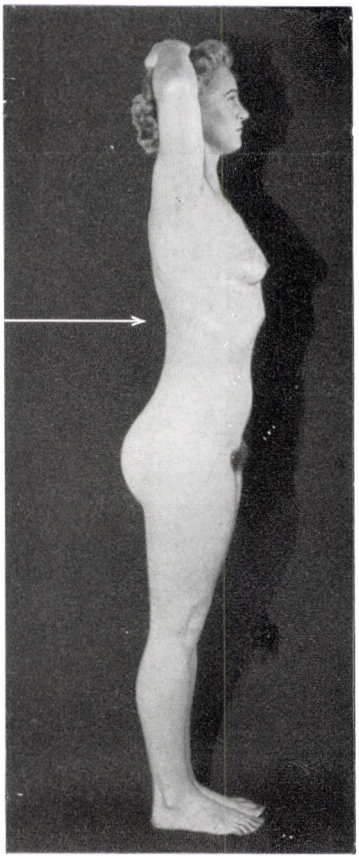

Abb. 16b. Postero-anteriorer Strahlengang

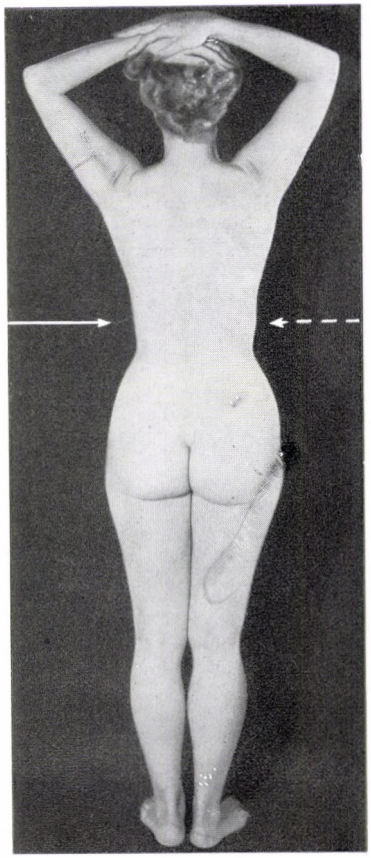

Abb. 16c. Latero-lateraler Strahlengang (Richtung S—D oder D—S)

Die Aufnahmen können aus verschiedenen *Richtungen* eingestellt werden. Zur Bestimmung der Richtung dient die Richtung des Zentralstrahls.

Bei der *antero-posterioren* Aufnahme befindet sich die Röntgenröhre vor und der Film hinter dem zu untersuchenden Körperteil. *Die Strahlen sind ventro-dorsal gerichtet* (Abb. 16a).

Bei der *postero-anterioren* Aufnahme befindet sich der Film vor und die Röntgenröhre hinter dem zu untersuchenden Körperteil. *Die Strahlen verlaufen also* — im Gegensatz zu obigen — in *dorso-ventraler Richtung* (Abb. 16b).

Bei der *seitlichen (latero-lateralen)* Aufnahme trifft der Zentralstrahl die Körperteile senkrecht zur medianen Ebene (in sinistro-dextraler oder in dextro-sinistraler Richtung) und fällt auf die sagittal und longitudinal gerichtete Achse des zu untersuchenden Körperteils senkrecht, von der Seite ein (Abb. 16c).

Bei der *axialen* Aufnahme ist der Zentralstrahl — mit Hinblick auf die Hauptrichtung des Körpers — kranio-kaudal oder kaudo-kranial gerichtet (Abb. 16d).



Abb. 16d. Axialer Strahlengang

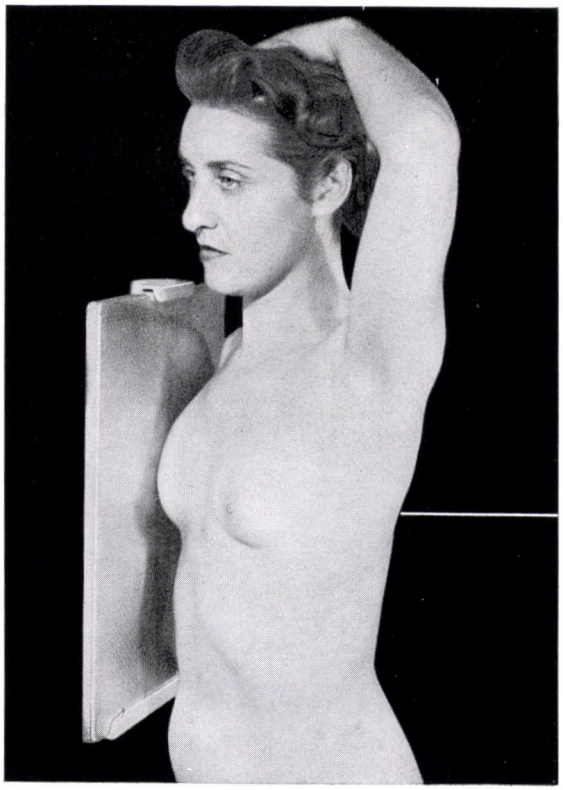

Abb. 16e. Strahlengang im I. (rechten) schrägen Durchmesser



Abb. 16f. Strahlengang im II. (linken) schrägen Durchmesser

Es werden auch noch, insbesondere bei Brustkorbuntersuchungen, Aufnahmen in schrägen Richtungen angewendet.

Bei der *I. (rechten) schrägen Richtung* ist dem Film die rechte Brustkorbseite der zu untersuchenden Person zugekehrt, der Rumpf befindet sich also in einer halb links gerichteten, der sog. Fechterstellung (Abb. 16e).

Bei der *II. (linken) schrägen Richtung* ist dem Film die linke Brustkorbseite zugewandt, wodurch der Rumpf eine halb rechts gerichtete, sog. Faustkämpferstellung einnimmt (Abb. 16f).

3. Kontaktaufnahme

Die Kontaktaufnahme dient zur isolierten Darstellung oberflächlich gelegener Gebilde (z. B. Sternum, Patella, Unterkiefergelenk). Bedingung der Aufnahme ist, daß das zu untersuchende Gebilde und der Film dicht aufeinander liegen. Die Röntgenröhre wird dem zu untersuchenden Objekt möglichst nahe gebracht. Den Regeln der Zentralprojektion entsprechend sind dabei die filmfernen Gebilde vergrößert und erscheinen — infolge des geringen Fokus-Film-Abstandes — im Röntgenbilde in mehr oder weniger verschwommener Form. Scharf umrissen erscheint nur das zu untersuchende Gebilde (Abb. 17).

Ein Nachteil dieser Technik besteht in der recht beträchtlichen Strahlenbelastung der Haut.

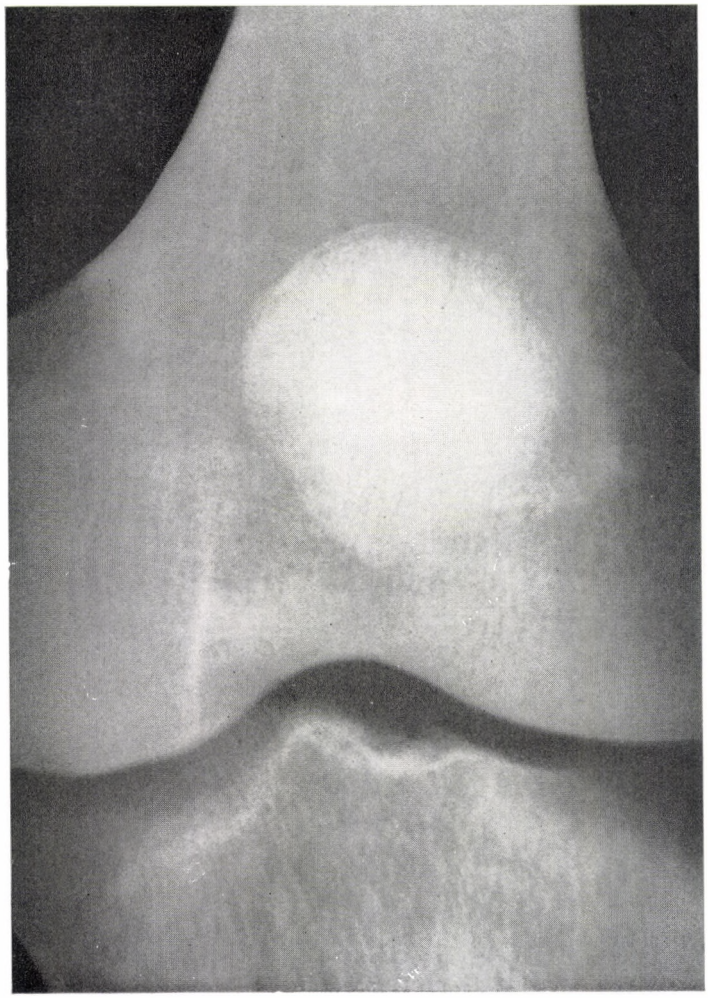

Abb. 17. Kontaktaufnahme der Patella



Abb. 18. Direkt vergrößerte Aufnahme der Handwurzelknochen

4. Gezielte und direkt vergrößerte Aufnahme

Die sog. Feinstfokustechnik schuf neue Möglichkeiten. Der Brennfleck der Feinstfokusröhre beträgt 0,3 × 0,3 mm gegenüber dem 1 × 1 mm betragenden Brennfleck der normalen Drehanode. Dies erhöht die Schärfe der Röntgenaufnahmen und ermöglicht auch eine bessere Darstellung kleinerer Gebiete.

Für Zielaufnahmen werden zur Darstellung von diagnostisch wichtigen Einzelheiten bei Durchleuchtung Zielgeräte verwendet.

Das wesentliche der Zieleinrichtung ist ein Apparat, der die Spezialkassetten, in denen sich der Film befindet, während der Durchleuchtung mittels einer mechanischen oder elektropneumatischen Vorrichtung auf das gewählte Gebiet verschiebt und auch die Exposition automatisch durchführt.

Direkt vergrößerte Aufnahmen werden mittels zweckmäßiger Veränderung des Fokus-Film- bzw. Objekt-Film-Abstandes mit Hilfe von Feinstfokusröhren gewonnen.

Ist der Objekt-Film-Abstand im Vergleich zum Fokus-Film-Abstand groß, so kommen — infolge der Vergrößerung — im untersuchten Gebiet (z. B. Hand, Knochen des Handwurzelgelenkes) voneinander divergierende Projektionen der strukturellen Gebilde zustande. Die Aufnahme, die in der Regel mit Hartstrahltechnik hergestellt wird, ermöglicht die Beobachtung struktureller Veränderungen (Abb. 18). Bei einer Vergrößerung von 1 : 2 beträgt der allgemeinen Praxis nach der Fokus-Objekt-Abstand 35 cm und der Objekt-Film-Abstand ebenfalls 35 cm. Das Maß der Vergrößerung kann natürlich durch Erhöhung des Objekt-Film-Abstandes noch gesteigert werden.

5. Schichtaufnahme

Mit Hilfe der Schichtbild-Aufnahmegeräte (Tomograph bzw. Planigraph) kann eine von der Körperoberfläche gerechnet in beliebiger Tiefe befindliche, 4—12 mm dicke Schicht größerer Organmassen von der Umgebung isoliert dargestellt werden.

Tomographie. Das Wesentliche des Apparates und der Untersuchungsmethode ist folgendes:

Über dem liegenden Kranken verläuft die Röntgenröhre in der Bogenbahn eines Kreissektors. Der sich in entgegengesetzter Richtung bewegende, unter der Ebene des Untersuchungstisches angebrachte Film ist mit der Röntgenröhre in Zusammenhang und verläuft waagrecht in der Kreissektorseite. Röntgenröhre und Filmkassette sind also an den beiden Enden eines Pendels angebracht. Den Regeln der Zentralprojektion entsprechend zeichnen sich bei der

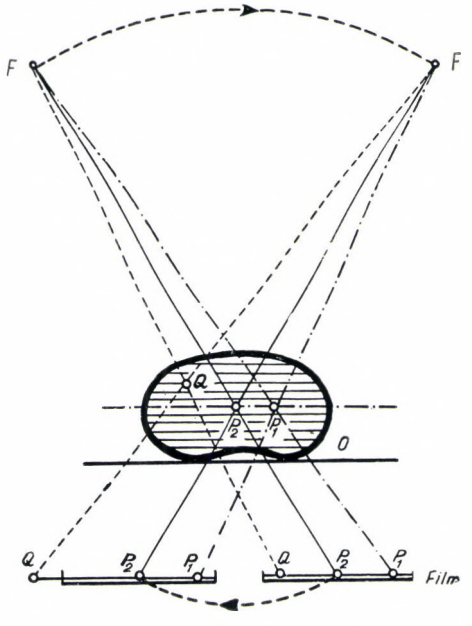

Abb. 19a. Schematische Darstellung des Tomographen
F — Fokus, O — Objekt

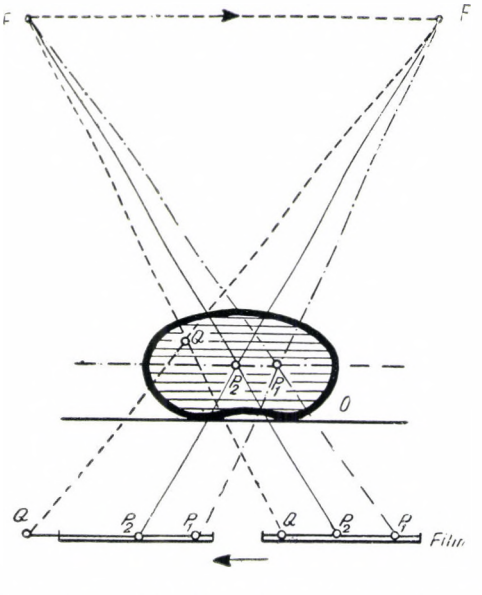

Abb. 19b. Schematische Darstellung des Planigraphen
F — Fokus, O — Objekt

Röntgenaufnahme nur die Gebilde jener Schichten stets auf ein und demselben Punkt des sich entsprechend bewegenden Filmes ab, die in der Fläche der Pendeldrehungsachse liegen. Die Punkte von Gebilden, die vor bzw. hinter der Drehungsachsenfläche liegen, werden auf dem Film an stets veschiedenen Punkten dargestellt und sind deshalb schleierartig verschwommen (Abb. 19a).

Die Drehungsachse des Pendels läßt sich der Röhrenlage entsprechend verändern, und somit kann — innerhalb gewisser Grenzen — die Dicke der zu untersuchenden Schicht beliebig bestimmt werden. Scharf umrissen erscheint eine dickere Schicht bei kleinerem Pendelschlag und eine dünnere Schicht bei größerem Pendelschlag.

Planigraphie. Beim Planigraphen ist die Bewegung von Röhre und Film, die sich zur Schichtfläche planparallel und in entgegengesetzter Richtung synchron bewegen, geradlinig (Abb. 19b). Beim »Universal-Planigraphen« sind Röhre, Stativ und Tisch mit Blende und Antriebsmotor für die Pendelbewegung zu einer Einheit zusammengefaßt. Der Tisch kann auf einer Kreisbahn bewegt werden. Dies ermöglicht, von dem zu untersuchenden Kranken Schichtaufnahmen in jeder Lage herzustellen.

6. Schichtaufnahme in transversaler Richtung

(Transversale Planigraphie)

Vieten hat theoretisch erwiesen, daß Aufnahmen auch von der Querschicht des Körpers möglich sind, falls der Film parallel zur zu untersuchenden Schicht untergebracht wird. Der Zentralstrahl dringt in spitzem Winkel durch die darzustellende Schicht. Röhre und Film führen — in auf die Schichtebene senkrechten Flächen — gerade verlaufende Bewegungen in entgegengesetzter Richtung aus.

Watson berichtet zuerst über transversale Schichtaufnahmen. Bei seinem Apparat ist die Röntgenröhre fixiert, während die zu untersuchende Person und der Film synchrone, gleichgerichtete 360° ige Kreisbewegungen ausführen. Der Zentralstrahl dringt schräg, in spitzem Winkel durch die zu untersuchende Schicht (Abb. 20a).

Vorbedingung einer gut definierbaren transversalen Schichtaufnahme ist, die störenden, außerhalb der dargestellten Schicht befindlichen Schatten möglichst vollkommen zu verwaschen, wodurch die untersuchte Schicht in scharfer und kontrastreicher Form zutage tritt.

Bei der nach obiger Theorie hergestellten Aufnahme wird auf dem Film jene transversale Schicht dargestellt, die von einer vom Fokus durch die Drehungsachse zur Mitte der Filmfläche gezogenen Geraden geschnitten wird. Die Punkte außerhalb der Fläche erscheinen infolge der Kreisbewegung als verwaschene Kreisschatten, und ihre Projektion erfolgt teilweise außerhalb des Filmes. Der Verwaschungsgrad wächst im Verhältnis zur Entfernung von der untersuchten Fläche.

Die Dicke der untersuchten Schicht hängt von dem durch die Röntgenröhre bzw. durch den vom Zentralstrahl mit der Filmfläche eingeschlossenen Winkel ab. Je kleiner dieser Winkel ist, um so dünner ist die untersuchte Schicht, je größer er ist, um so dicker gestaltet sich die Schicht, deren Bild wir erhalten. Die Randverzerrung bei Röntgenbildern von dünneren Schichten ist jedoch größer als bei dickeren Schichten.

Gebauer und Wachsmann stellten durch genauere Untersuchungen fest, daß die untersuchte Schicht bei einem 15°igen Hauptstrahlwinkel 0,3 mm beträgt, mitunter auch noch dünner sein kann. Die Schichtdicke beträgt bei 30° 0,6 mm, bei 35° 0,9 mm, bei 40° 1,5 mm und schließlich bei 45°igem Hauptstrahlwinkel 1,8 mm. In der Praxis beträgt der Hauptstrahlwinkel 20—25° und die Dicke der untersuchten Schicht 0,4—0,5 mm.

Der von Gebauer und Wachsmann konstruierte transversale Planigraph beruht auf dem Watsonschen Prinzip. Für den Kranken steht eine Pelotte zur Verfügung, die mit einem aufblasbaren Gummipolster versehen und deren Höhe verstellbar ist. Hierdurch wird die Untersuchung des Kranken in stehender oder entsprechend fixierter sitzender Haltung ermöglicht.

Die Höhe der Röntgenröhre und des Kassettenstativs läßt sich verändern, und die Geschwindigkeit der vollkommenen 360°igen Kreisdrehung regulieren: sie kann 1,6, 3,2 oder 4,8 sec betragen. Der Kranke und der Film drehen sich zweimal ganz herum, wonach der Apparat die Drehung automatisch abbremst. Während der zweiten Kreisdrehung — sobald die Kreisbewegung praktisch bereits gleichförmig ist — exponiert der Apparat automatisch.

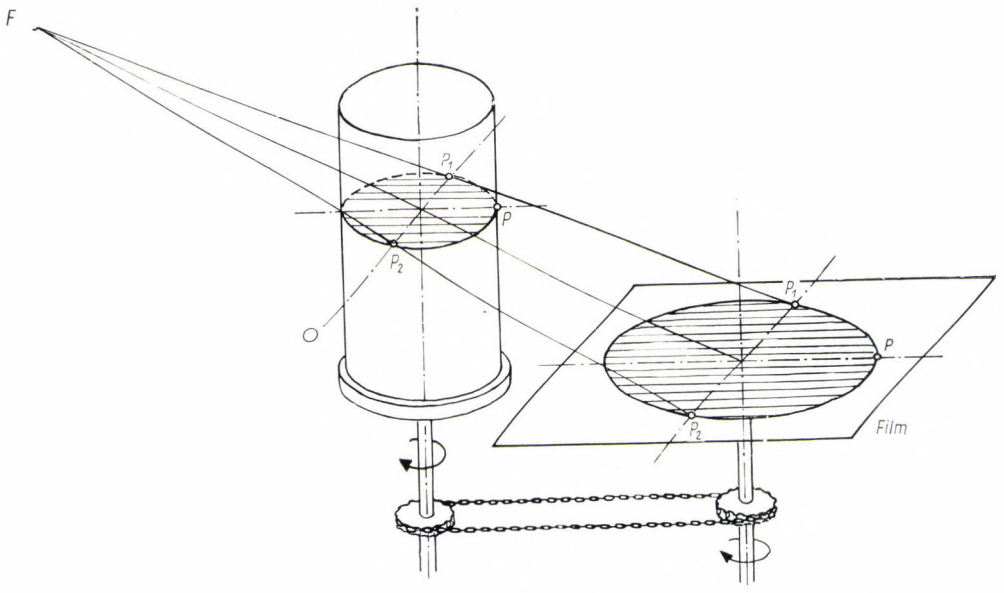

Abb. 20a. Transversaler Planigraph I. — Schematische Darstellung nach dem Watsonschen Prinzip
Der Fokus ist fixiert. Das zu untersuchende Objekt und die Filmkassette führen eine 360°ige Drehbewegung aus. F — Fokus, O — Objekt

Vor der Aufnahme wird mittels einer besonderen Zentriervorrichtung mit Lichtstrahl die genaue Schichthöhe auf dem Kranken vermerkt und kontrolliert, ob sowohl Fokus als auch Drehungsachse des Objekts und des Filmes in eine Gerade fallen.

Bei Schwerkranken mag wohl die Drehung unangenehm und unter Umständen undurchführbar sein. Zur Eliminierung dieser Schwierigkeiten wurde ein Apparat konstruiert, auf dem Röntgenröhre und Film an den zwei Endpunkten eines um seine senkrechte Achse drehbaren Hebels angebracht sind. Der Zentralstrahl der höher befindlichen Röntgenröhre durchdringt den der Drehungsachse entsprechend stehenden Kranken und erreicht den horizontal gelagerten Film in spitzem Winkel. Die 360°ige Kreisbewegung des die Röhre und den Film tragenden Hebels bewirkt das Verwaschen (Abb. 20b).

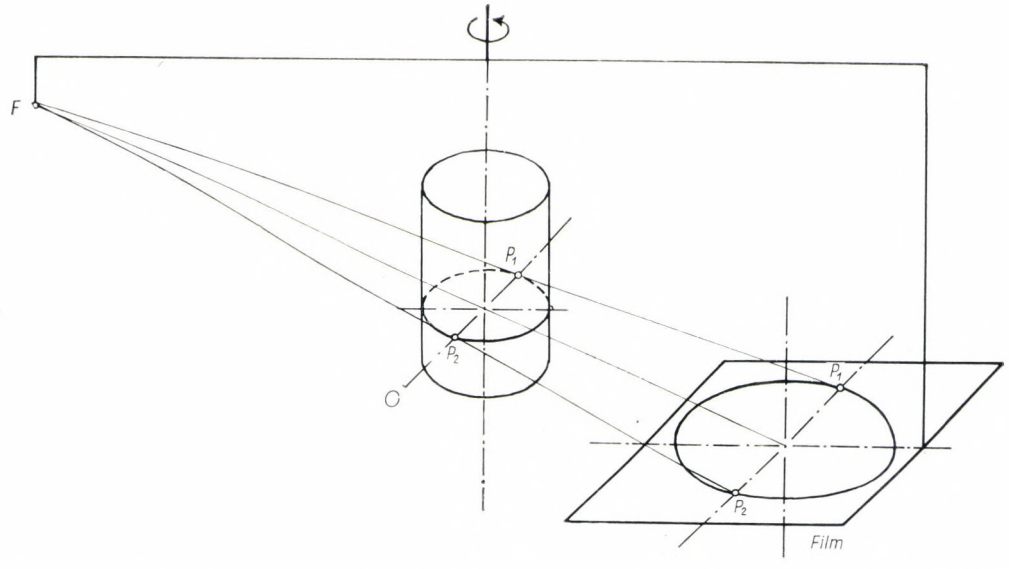

Abb. 20b. Transversaler Planigraph II. — Schematische Darstellung
Um das in fixierter Lage befindliche, zu untersuchende Objekt führen die am gemeinsamen Hebel angebrachte Röntgenröhre und Filmkassette eine 360°ige Drehbewegung aus. F— Fokus, O — Objekt

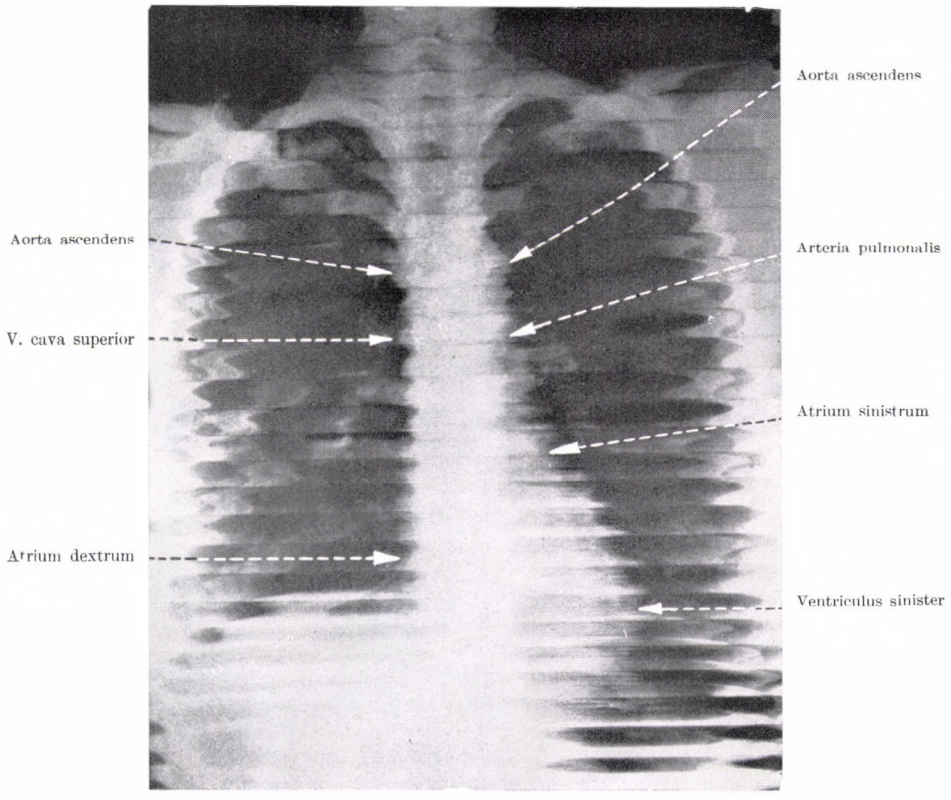

Abb. 21. Flächenkymogramm des Herzens
Die horizontalen Linien sind die sog. Grundlinien, an welchen die Herzbewegungen gemessen werden

7. Röntgenkymographie

Die Kymographie hält die Bewegung der Organe in Form von Kurven auf dem Röntgenbild fest.

Das Wesentliche des Verfahrens besteht in folgendem: Vor den Film (zwischen den Film und die zu untersuchende Person) wird eine Bleiplatte von 30 × 40 cm Größe geschoben, auf der sich in einer Entfernung von 12—20 mm parallele, 0,5—1 mm breite Spalten befinden. Während der Aufnahme wird die Filmkassette oder die Bleiplatte auf die Spalten senkrecht, auf- oder abwärts derart verschoben, daß die Verschiebung den Spaltentfernungen entspricht. Die Aufnahme fixiert die Verschiebungskurve der in der Spalte befindlichen Kontrapunkte des Organs, in deren Gesamtheit jedoch die Form des ganzen Organs zutage tritt (Abb. 21). Mit diesem Verfahren lassen sich die Herzbewegungen, ja neuerdings auch die Atembewegungen gut studieren. Auch das Zwerchfell sowie die Bewegungen des Magen-Darmtraktes können hierdurch beobachtet werden.

8. Zubehöre

Aufnahmetuben, Streustrahlenblenden. Die Schärfe der Röntgenbilder wird durch die sekundären Strahlen beträchtlich vermindert. Die Quantität der sekundären Strahlen hängt in erster Linie von der Menge des zu untersuchenden Körperteils ab, wird aber auch von der Breite des Strahlenbündels beeinflußt.

Zur Verminderung bzw. Eliminierung der sekundären Strahlen werden außer dem in den Apparat eingebauten Diaphragma auch Aufnahmetuben und verschiedene Streustrahlenblenden angewandt.

Die *Aufnahmetuben* sind mit Blei ausgekleidete 10—60 cm lange Zylinder von verschiedenem Durchmesser (6—20 cm), die vor der Strahlenöffnung auswechselbar an die Röhrenschutzhaube angesetzt werden. Das Strahlenbündel wird durch die Tuben auf die Breite ihrer unteren Öffnung reduziert. Da ein schmaleres Strahlenbündel weniger sekundäre Strahlen produziert, wird das Röntgenbild kontrastreicher. Die sog. *Kompressionstuben* vermindern bei Bauchaufnahmen auch die Körperdicke, da sie durch starken Druck die Bauchhöhle abplatten.

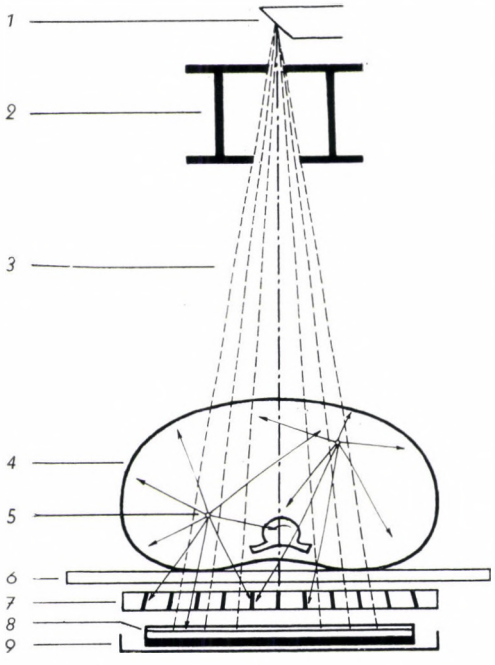

Abb. 22. Schematische Darstellung der Bucky-Blende

1. — Fokus; 2. — Blende; 3. — Primärstrahlen; 4. — Objekt; 5. — Sekundärstrahlen (Streustrahlen des Objektes); 6. — Tragplatte oberhalb der Blende; 7. — Blenden-Raster; 8. — Kassette und Bleiplatte; 9. — Kassettenhälter

Durch die *Streustrahlenblenden* werden die sekundären Strahlen praktisch vollkommen eliminiert.

Die *Bucky-Blende* befindet sich zwischen dem zu untersuchenden Körperteil und dem Film. Die Bucky-Blende ist ein feines, aus Bleiplatten bestehendes Rastersystem, dessen Platten der Richtung des Strahlenbündels entsprechend liegen. Die Blende läßt nur jene sekundären Strahlen durch, die der primären Strahlenrichtung entsprechend verlaufen und absorbiert die übrigen, das Bild störenden sekundären Strahlen (Abb. 22).

Um zu verhüten, daß der Schatten der Bucky-Blende auf der Röntgenaufnahme erscheine, wird die *bewegliche Potter-Bucky-Blende* angewandt, deren Platten während der Aufnahme in gleichmäßiger Bewegung sind und so im Film keinen Schatten ergeben.

Die neueste Form der Streustrahlenblenden ist die sog. Feinrasterblende (Lysholm u. a.), die aus einem feinen, parallelen Bleilamellenraster besteht. Diese wird in eine strahlendurchlässige Masse (z. B. Schellack) eingebettet und sodann tafelförmig gepreßt. Diese Feinrasterblende zeichnet sich durch hervorragende Blendenwirkung besonders aus und ist auch wegen ihrer Leichtigkeit und einfachen Form sehr empfehlenswert. Der Raster ist so fein gestaltet, daß hierdurch auch eine Verwendung ohne Bewegung ermöglicht wird. Die Abbildung des Rasters stört nämlich — mit Ausnahme von Strukturaufnahmen — den Bildeindruck nicht. Die Vorteile der Tafelform und des geringen Gewichtes kommen besonders bei einem eventuellen Einbau in ein beliebiges Gerät zur Geltung, was sich jederzeit mühelos bewerkstelligen läßt. (Hierzu sind auch Apparate mit nur einfachem Bewegungsmechanismus geeignet.) Da sie jedoch leicht brechen, muß von einer Biegung der Feinrasterblenden abgesehen werden. Um diesen — einzigen — Nachteil zu beheben, versucht man neuerdings die Blende zwischen zwei Aluminiumplatten einzubetten.

Verstärkungsfolien. Die Verstärkungsfolien sind mit wolframsaurer Kalziumemulsion überzogene Kartonblätter, die auf Einwirkung der Röntgenstrahlen zu fluoreszieren beginnen. Das fluoreszierende Licht schwärzt (exponiert) — dem Röntgenstrahl ähnlich — den Röntgenfilm. Die von den beiden Strahlenarten auf den Film zeitlich praktisch gleichzeitig ausgeübte Wirkung vereint sich demnach, wodurch die bedeutende Verkürzung der Expositionszeit ermöglicht wird. Der Röntgenfilm wird zwischen Folien in die Kassette eingelegt.

Die fluoreszierende Wirkung der Folie hängt von der Stärke der wolframsauren Kalziumemulsion ab. Die näher zum Fokus liegende, daher vor dem Film angebrachte Folie erhält mehr Strahlen als die vom Fokus entfernter, hinter dem Film befindliche. Nachdem es wünschenswert ist, daß der doppelseitig begossene Röntgenfilm von beiden Folien eine gleich starke Belichtung erhalte, ist der lichtempfindliche Überzug der vorderen Folie dünner als der der hinteren. Die Kombinationen der verschiedenen Folientypen werden in den Fabriken nach diesen Gesichtspunkten hergestellt.

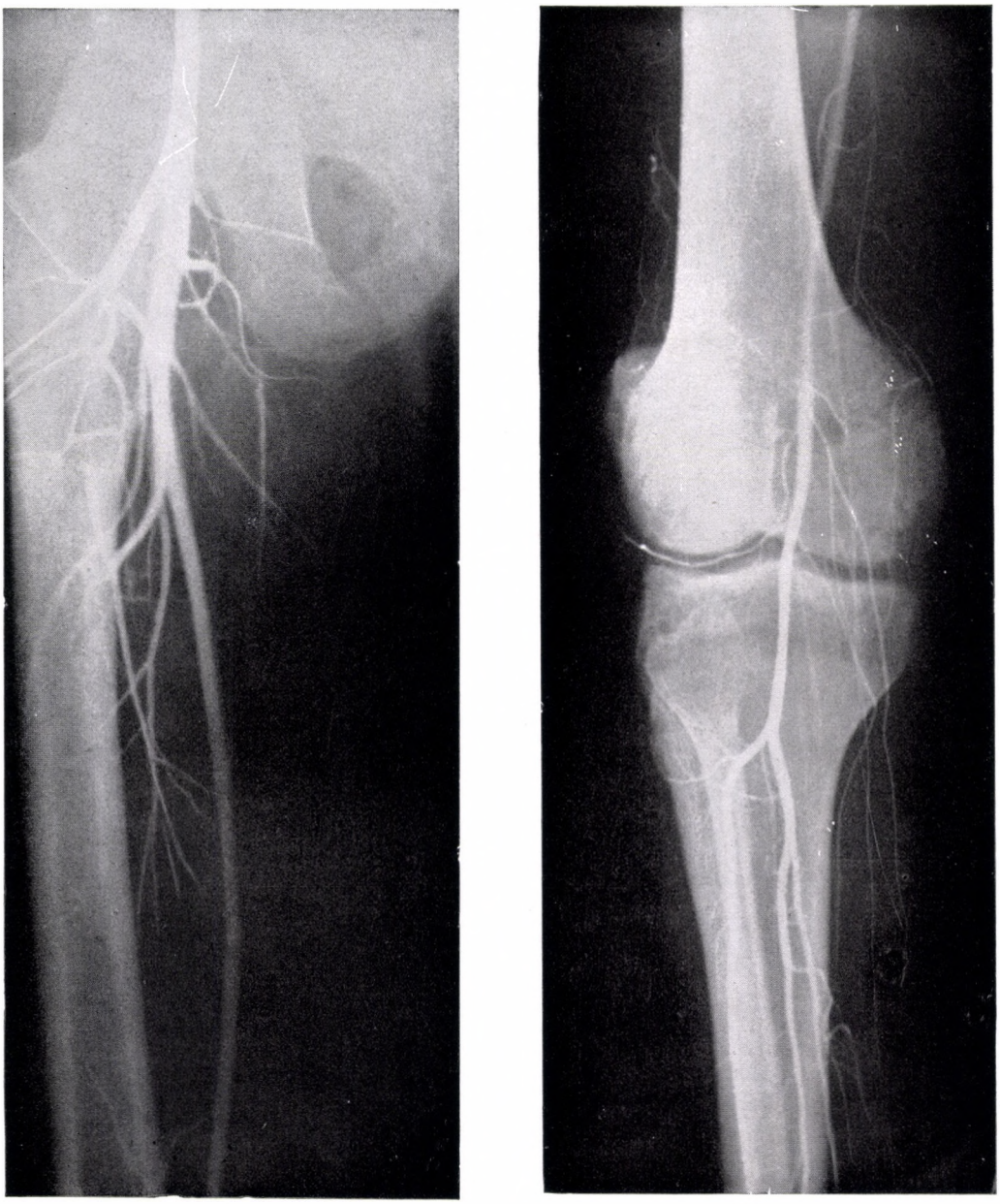

A B

Abb. 23. Arteriogramm der unteren Extremität
A — Arteria femoralis, B — Arteria poplitea

9. Kontrastmittel

Ein Teil der Hohlorgane verfügt über ein so geringes Strahlenabsorptionsvermögen, daß ihr Schatten im Schatten der Umgebung verschwindet. Deshalb ist es von großer Wichtigkeit, daß diese Organe durch künstliche Einführung von stark absorptionsfähigem Material von ihrer Umgebung gut unterschieden und untersucht werden können. Diese Stoffe werden Kontrastmittel genannt.

Man unterscheidet zwei Gruppen von Kontrastmitteln: negative und positive Kontrastmittel.

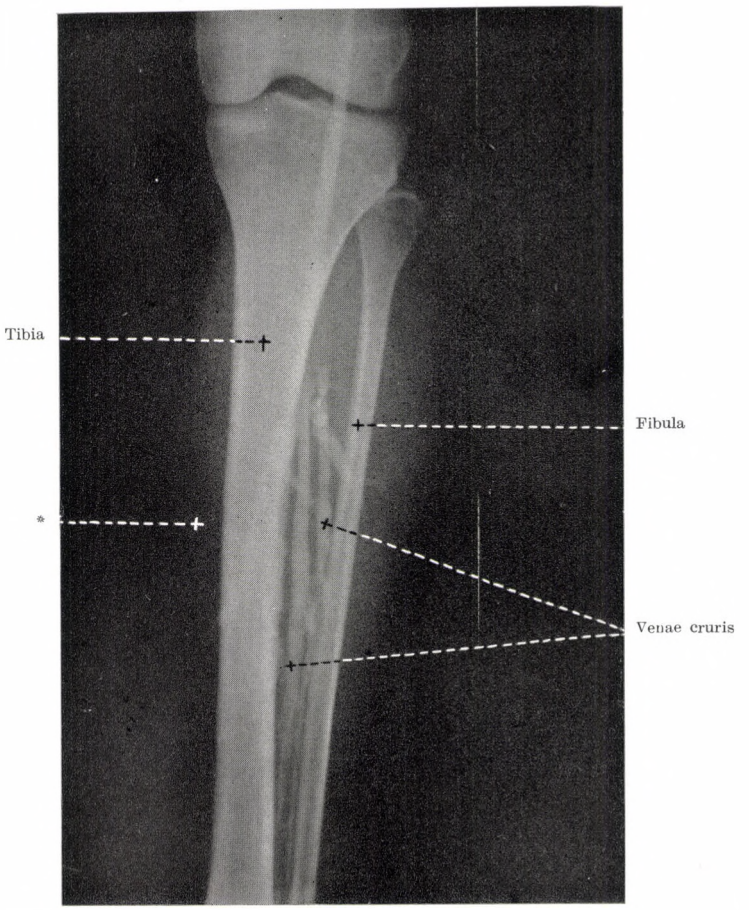

Abb. 24a. Phlebogramm I
Die Venen des linken Unterschenkels sind mit Kontrastmittel aufgefüllt. Sagittale Aufnahme. * — Weichteilschatten

Zu den *negativen Kontrastmitteln* gehören jene Stoffe, deren Strahlenabsorptionsvermögen Weichteilen gegenüber beträchtlich geringer ist, wodurch sie als gut definierbare negative Schatten (bei den negativen Bildern also als dunkle Felder) erscheinen. Zu diesen gehören die Gase, von denen vor allem Luft, dann Kohlensäure, Sauerstoff und Stickstoff verwendet werden. Ihr Kontrastschatten läßt sich von der Umgebung weniger scharf abgrenzen als die der positiven Kontrastmittel, deshalb ist ihr Anwendungsgebiet begrenzt.

Sie werden auf folgenden Gebieten angewandt:

Untersuchung der Liquorräume (*Enkephalographie:* Abb. 482, *Ventrikulographie:* Abb. 474).

Magenuntersuchung. Hierfür ist die Kohlensäure besonders geeignet, die mittels Pulvis Seidlitzensis effervescens hergestellt werden kann.

Auch die physiologisch (durch Schlucken) in den Magen gelangende Luft gibt im Röntgenbild einen Schatten. Das ist die Magenluftblase (Abb. 354).

Untersuchung der Harnblase: Einführung der Luft durch die Harnröhre.

Untersuchung der Gelenke *(Arthrographie):* Einführung der Luft mittels Punktion (Abb. 146).

Untersuchung der Bauchhöhlenorgane *(perirenale Insufflation, Pneumoperitonaeum):* Lufteinführung mittels Punktion (Abb. 388, 389, 415, 416).

Positive Kontrastmittel. Da das Strahlenabsorptionsvermögen dieser Stoffe zumindest so stark wie das der Knochen ist, erscheinen sie auf dem Röntgenbild als ausgeprägte Schatten. Solche Stoffe sind Bariumpräparate (Barium sulfuricum puriss. pro röntgen), jodhaltige Präparate usw. Von den letzteren gebrauchen wir heute hauptsächlich die trijodierten Präparate.

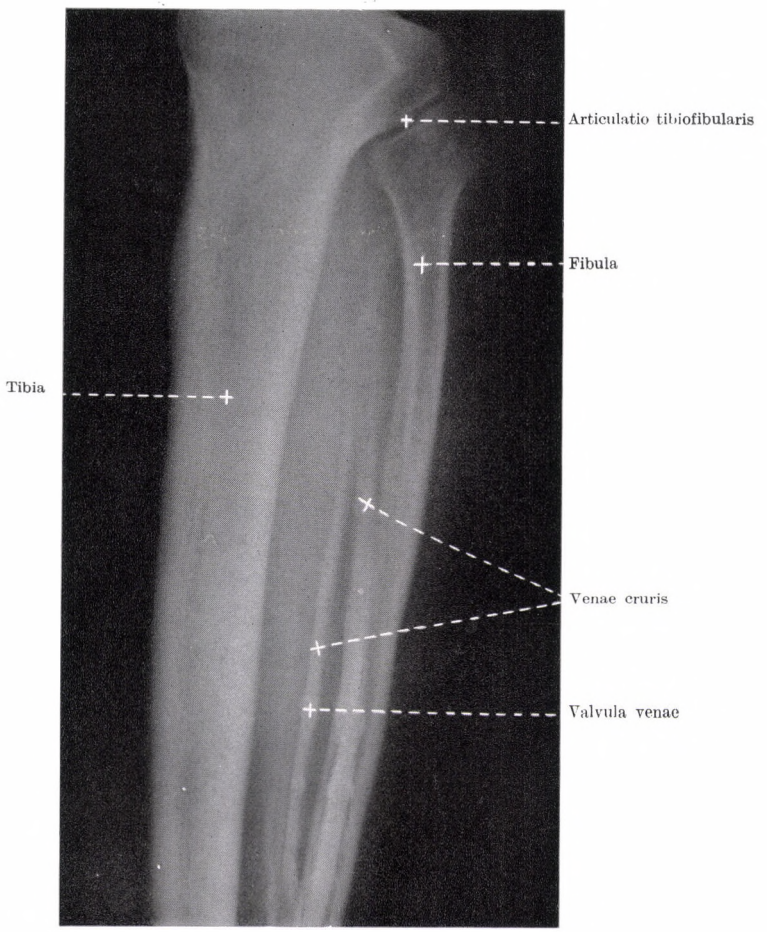

Abb. 24b. Phlebogramm II
Seitliche Aufnahme des linken Unterschenkels

Ihre Verwendungsgebiete sind folgende:

Untersuchung des Magen-Darmkanals. Zu diesem Zweck werden im allgemeinen per os oder durch Einlauf Bariumpräparate eingeführt (Abb. 349—375).

Untersuchung der Gallenblase *(Cholezystographie)*. Das jodhaltige Mittel wird intravenös oder peroral verabreicht. Es wird durch die Leber abgesondert und gelangt in die Gallenblase (Abb. 379).

Untersuchung der Gallengänge *(Cholangiographie)*. Dem Kranken wird intravenös ein rasch sezernierbares Kontrastmittel verabreicht, das dann von der Leber ausgeschieden, die intra- und extrahepatischen Gallenwege sowie die Gallenblase auffüllt (indirekte Methode).

Mittels direkter Methode werden bei Laparotomie oder perkutan Kontrastmittel in den Ductus choledochus injiziert (Abb. 381).

Untersuchung der Niere und der Harnwege *(Pyelographie, Urographie)*. Die organische Jodverbindungen enthaltenden Kontrastmittel gelangen auf intravenösem Weg oder durch Katheter an die Stelle der Untersuchung (Abb. 384—387).

Untersuchung der Gelenke. Durch Punktion werden 2—5 cm^3 jodhaltiger Präparate in die Gelenkräume, zumeist ins Kniegelenk, Hüftgelenk eingeführt.

Untersuchung der Gefäße (*Vasographie:* Arterio- und Phlebographie). Jodpräparate werden in die Gefäße eingeführt. Das Kontrastmittel wird vom Blutstrom weitergeleitet (Abb. 23, 24, 25).

Untersuchung des Rückenmarkes *(Myelographie)*. Mittels lumbaler oder subokzipitaler Punktion wird ein öliges, jodhaltiges Kontrastmittel in den Subarachnoidalraum eingeführt (Abb. 496—500).

Untersuchung der Bronchien *(Bronchographie)*. Das Jodpräparat wird durch Sonde in die Bronchien eingeführt (Abb. 293).

Untersuchung der Gebärmutter und der Adnexe *(Hysterosalpingographie)*. Die Jodpräparate werden instrumentell durch die Scheide in den Uterus eingeführt und gelangen so in die Eileiter (Abb. 406).

Untersuchung des Drüsenableitungssystems (*Glandulographie:* Abb. 540, 541) und der Tränenwege (*Dacryocystorhinographie:* Abb. 525) wird mittels Injizierung öligen, jodhaltigen Kontrastmittels vorgenommen.

10. Pharmakoradiographische Untersuchungen

Bei diesen Untersuchungen wird die Funktion von Organen durch Medikamente beeinflußt (erhöht oder vermindert), wodurch die funktionellen und organischen Veränderungen des zu untersuchenden Organs voneinander differenziert werden können.

Das Verfahren ist besonders in der Diagnostik von Magen- und Speiseröhrenerkrankungen von großer Wichtigkeit, es wird aber auch bei der Untersuchung der Gedärme, Gallenblase, des Nierenbeckens, der inneren weiblichen Geschlechtsorgane verwendet, stets bei simultaner Anwendung positiven Kontrastmittels.

RÖNTGENANATOMIE DER ORGANSYSTEME

Knochensystem

Die Röntgenbilder der Knochen geben über Form und Struktur der Knochen Aufschluß.

Die Form der Knochen entspricht dem Bild mazerierter Knochen. Es sind die in der normalen Anatomie beschriebenen Kanten, Höcker, Leisten zu erkennen, an denen die Muskelsehnen anhaften.

Zur Erkennung der *Knochenstruktur* trägt bei, daß mit dem Röntgenbild auch ein Durchsichtsbild der Knochen erhalten werden kann, das den gesamten Sägeflächen des mazerierten Knochens entspricht. Beim Knochen sind folgende, röntgenologisch untersuchbare Bausteine zu unterscheiden: *Compacta*, *Spongiosa* und *Corticalis*.

Compacta-Hüllen sind in der Diaphyse der Extremitätenknochen und in den platten Knochen zu finden.

Das Röntgenbild der Compacta zeigt bei *Röhrenknochen* einen strukturlosen, längsverlaufenden, kalkdichten Strang wechselnder Breite, der von außen scharf umgrenzt ist. Das Zustandekommen des Bildes läßt sich folgendermaßen erklären: Die auf die Filmfläche fast senkrecht stehende Compacta-Hülle wird von den Strahlen tangential getroffen. Ihrer größeren Dicke wegen absorbiert sie mehr Strahlen als der von den Strahlen senkrecht getroffene, mit dem Film parallel verlaufende Teil der Compacta (Abb. 57). Unregelmäßig ist das Bild, wenn es sich nicht um runde, sondern um dreieckige usw. Knochen handelt.

An der Stelle, an der die Compacta in die Corticalis und in die Spongiosa übergeht, ist eine Zerfaserung zu beobachten, die eine gewisse Struktur aufweist.

Die Compacta der *platten Knochen* besteht aus zwei Platten, der Lamina externa und interna. Besonders gut ist dies am Röntgenbild der Schädeldachknochen ersichtlich.

Die Spongiosa ist ein innerhalb der Compacta befindlicher Knochenbestand retikulärer Struktur. *Anatomisch* besteht sie aus einem zusammenhängenden System von feinen Knochenbälkchen (Spongiosa trabeculosa), Knochenplättchen (Sp. lamellosa) und Knochenröhrchen (Sp. tubulosa), das sein Strahlenabsorptionsvermögen seiner spezifischen Struktur verdankt. *Im Röntgenbild erscheint der Schatten der Spongiosa als kalkdichtes Retikulum, dessen Inhalt weichteildichter Konsistenz ist.* Die Spongiosa fehlt in der Diaphyse der Röhrenknochen; ihre Stelle wird von der Markhöhle eingenommen. Gut wahrnehmbar ist die Spongiosa in der Epiphyse der Röhrenknochen und in den Schädelknochen. Ihre Balken befinden sich überall in der Richtung der Kraftlinien. Den Röntgenbildern gemäß bestehen auch die Diploen der Schädelknochen aus röhrenförmiger Spongiosa.

Corticalis wird jene dünne äußere Knochenschicht genannt, die sich unter dem Periost und dem Knorpel befindet. *Im Röntgenbild erscheint sie als ein dünner, kalkdichter, scharf umris-*

sener Strang. Im allgemeinen besitzt jede Epiphyse und jeder kurze Knochen eine Corticalis. Die Corticalis der Epiphyse kommt eigentlich infolge Verdünnung der Compacta zustande, weshalb sie sich gegen die Diaphyse nicht abgrenzen läßt. Bei vielen kleinen Knochen, so z. B. auf den Wirbelkörpern fehlt die kortikale Hülle, wodurch die Beinhaut unmittelbar auf den Spongiosabestand zu liegen kommt.

Da das *Periost* nur Weichteilschatten gibt, ist es im vom Lebenden hergestellten Röntgenbild unter physiologischen Umständen nicht zu sehen.

Epiphysenknorpel. Bei der Geburt ist der größte Teil des Skelettsystems knorpelig. Da der Knorpel Weichteilschatten gibt, ist er im Röntgenbild gesondert nicht sichtbar. Mit Ausnahme der Gelenkknorpel geht die Ossifikation der Knorpel von Verknöcherungskernen aus, die im Röntgenbild bereits sichtbar sind. Diese Kerne erscheinen größtenteils nach der Geburt. An gewissen Stellen (z. B. in der distalen Epiphyse des Femur) erscheinen sie vor der Geburt. Die Gegenwart dieses Ossifikationskernes des Femur wird beim Neugeborenen für ein Zeichen der Reife gehalten. Die allmähliche Ossifikation des Epiphysenknorpels geht von den Knochenkernen aus. Von dieser Verknöcherung werden nur der Gelenkknorpel und — bis zur Beendigung des Wachstums — die sog. Epiphysenknorpelscheibe nicht betroffen. Letztere ist eine schmale Knorpelscheibe, die sich zwischen der Epiphyse und Metaphyse (Diaphyse) befindet und deren zwei dünne, schmale Schattenränder sie von der Bruchlinie differenzieren. Die Schattenränder sind Fortsätze des kortikalen Bestandes der Metaphyse und Epiphyse. Mit Beendigung des Körperwachstums — im 20—24. Lebensjahr — verschwindet die Epiphysenknorpelscheibe, und die sie umgrenzenden Linien vereinigen sich. Später verschwindet auch diese Linie und verschmilzt mit dem Bestand der angrenzenden Spongiosa. Im weiteren zeigt eine Knochenleistenlinie die Stelle an, wo sich Epiphyse und Diaphyse vereinigen.

Gelenksystem

Die röntgenanatomische Untersuchung der Gelenke ist schwierig. Da nämlich Gelenkknorpel nur Weichteilschatten geben, sind sie auf vom Lebenden hergestellten Aufnahmen nicht zu sehen. Deshalb können auf die Weite des Gelenkspaltes nur approximative Schlüsse gezogen werden. Die Gelenkspaltbreite im Bilde wird von den Gelenkknorpeln, den eventuellen Knorpelscheiben und dem Gelenkraum gemeinsam hervorgerufen. Auch die auf Grund röntgenanatomischer Untersuchungen zusammengestellte Tabelle gibt die *Durchschnittsmaße* solcher komplexen negativen Schatten an.

Articulatio sternoclavicularis (mit Discus)	3,0—5 mm
Articulatio acromioclavicularis (mit Discus)	2,0—4 „
Articulatio humeri	4 „
Articulatio cubiti	3 „
Articulatio radiocarpea	2,0—2,5 „
Articulatio intercarpea	1,5—2 „
Articulationes metacarpophalangeae	1,5 „
Articulationes digitorum manus	1,5 „
Articulatio sacroiliaca	3 „
Symphysis	4,0—6 „
Articulatio coxae	4,0—7 „
Articulatio genus	6,0—8 „
Articulatio talocruralis	3 „
Articulatio talotarsea	2,0—2,5 „
Articulatio tarsometatarsea	2,0—2,5 „
Articulatio intermetatarsea	2,0—2,5 „
Articulatio hallucis	2 „
Articulationes digitorum pedis	1,5 „
Articulationes intervertebrales	1,5—2 „
Articulatio mandibularis	2 „

Die Gelenke junger Individuen haben eine größere Spaltbreite, weil der im Wachstum begriffene Epiphysenkern von einer breiten Knorpelschicht umgeben ist.

Die Gelenkflächen sind unter physiologischen Umständen glatt, auf dem Röntgenbild sind die Gelenklinien scharf umrissen. Letztere kommen durch eine dünne, subchondrale, kortikale Knochenschicht zustande.

Jene Gelenke, in denen die Gelenkflächen der Knochen vom Faserknorpel bedeckt sind, zeigen im Röntgenbild eine unregelmäßige, unebene Gelenklinie (z. B. Articulatio sacroiliaca, Abb. 242).

Über die wirklichen Maße der Gelenkknorpel und des Gelenkraumes kann durch einfache Röntgenaufnahmen und Durchleuchtung kein genauer Aufschluß erhalten werden. Deshalb wurde das *Arthrographie* genannte Verfahren ausgearbeitet, wodurch die Knorpel und ihre Veränderungen dargestellt werden können. Das Wesentliche dieses Verfahrens ist, daß mittels Punktion ein die Gewebe nicht reizendes Kontrastmittel in den Gelenkraum eingeführt wird. Zu diesem Zweck wird Sauerstoff oder das Triopac genannte Kontrastmittel verwendet. Besonders bei Trauma der Kniegelenke wurde dieses (vom Blickpunkt eventueller Infektion nicht ganz ungefährliche) Verfahren angewandt, denn die Höhle dieses Gelenks ist durch die Bursa suprapatellaris leicht zugänglich. Nach Absaugung der pathologischen Flüssigkeitsansammlung oder einiger Tropfen Synovia werden 4—5 cm^3 Kontrastmittel in das Gelenk injiziert. Auf dem a.—p. Röntgenbild erscheinen die Menisci als keilförmige Schattenaussparungen. Die Kreuzbänder (Ligamenta cruciata) sind nur selten wahrnehmbar.

Schichtaufnahmen können wertvolle Aufschlüsse vermitteln.

Muskelsystem

Einige Muskeln oder Sehnen sind von so massigem Bestand, daß sie intensivere Schatten geben als die übrigen Weichteile. Hierdurch können sie voneinander auch in der einfachen Röntgenaufnahme differenziert werden, so z. B. der M. psoas maior, die Achillessehne usw. An der Schichtaufnahme jedoch lassen sich die Muskeln immer darstellen (Abb. 389).

Eingeweidesystem

Mit Ausnahme einiger Gebilde (Zähne, verkalkte Kehlkopfknorpel, Lunge, die massige Leber usw.) geben die Eingeweide nur kontrastarme Weichteilschatten, und so ist deren größter Teil im einfachen Röntgenbild nicht zu sehen.

Bei Eingeweideuntersuchungen werden daher sowohl Schichtaufnahmen hergestellt als auch Kontrastmittel verwendet.

Zirkulationssystem

Das Herz hat — in Anbetracht seiner Masse und lufthaltigen Umgebung — im Röntgenbild einen intensiven Schatten und kann demzufolge mittels Aufnahme und Durchleuchtung unmittelbar untersucht werden.

Die Arterien sind unter physiologischen Umständen im Röntgenbild nicht zu sehen (eine Ausnahme bildet die Aorta). Um sie ersichtlich zu machen, ist die Anwendung eines positiven Kontrastmittels erforderlich. Dieses, *Arteriographie* genannte Verfahren wird hauptsächlich bei der Arteria carotis interna, der Arteria vertebralis (Hirnarterien), bei den Arterien der Extremitäten, den Herzräumen und den Lungenarterien angewandt. Das Kontrastmittel wird entweder perkutan oder intraoperativ in die Schlagader injiziert, woher es dann durch den Blutstrom weitergeleitet wird. Auf der mit der Einspritzung simultan angefertigten Röntgenaufnahme sind die zu untersuchenden Gefäße gut ersichtlich.

Die Schatten der *großen Venen* (V. cava sup., inf.) sind auf dem Röntgenbilde zu sehen. Im allgemeinen jedoch wird zur röntgenologischen Darstellung des venösen Systems *(Phlebographie)* positives Kontrastmittel benötigt. Dieses gelangt auf folgende Weise in das Venensystem:

1. Indem es in eine Vene des Gebietes injiziert wird (z. B. V. saphena magna, V. tibialis post. oder eine sichtbare Vene).

2. Durch Injektion in eine Arterie des Gebietes (z. B. A. femoralis, A. carotis comm. usw.). Hierdurch gelangt das Kontrastmittel nach gewisser Zeit in das Venensystem. Bei den unteren Extremitäten erfordert dies etwa 30—40 Sekunden, bei Hirnvenen ca. 3 Sekunden.

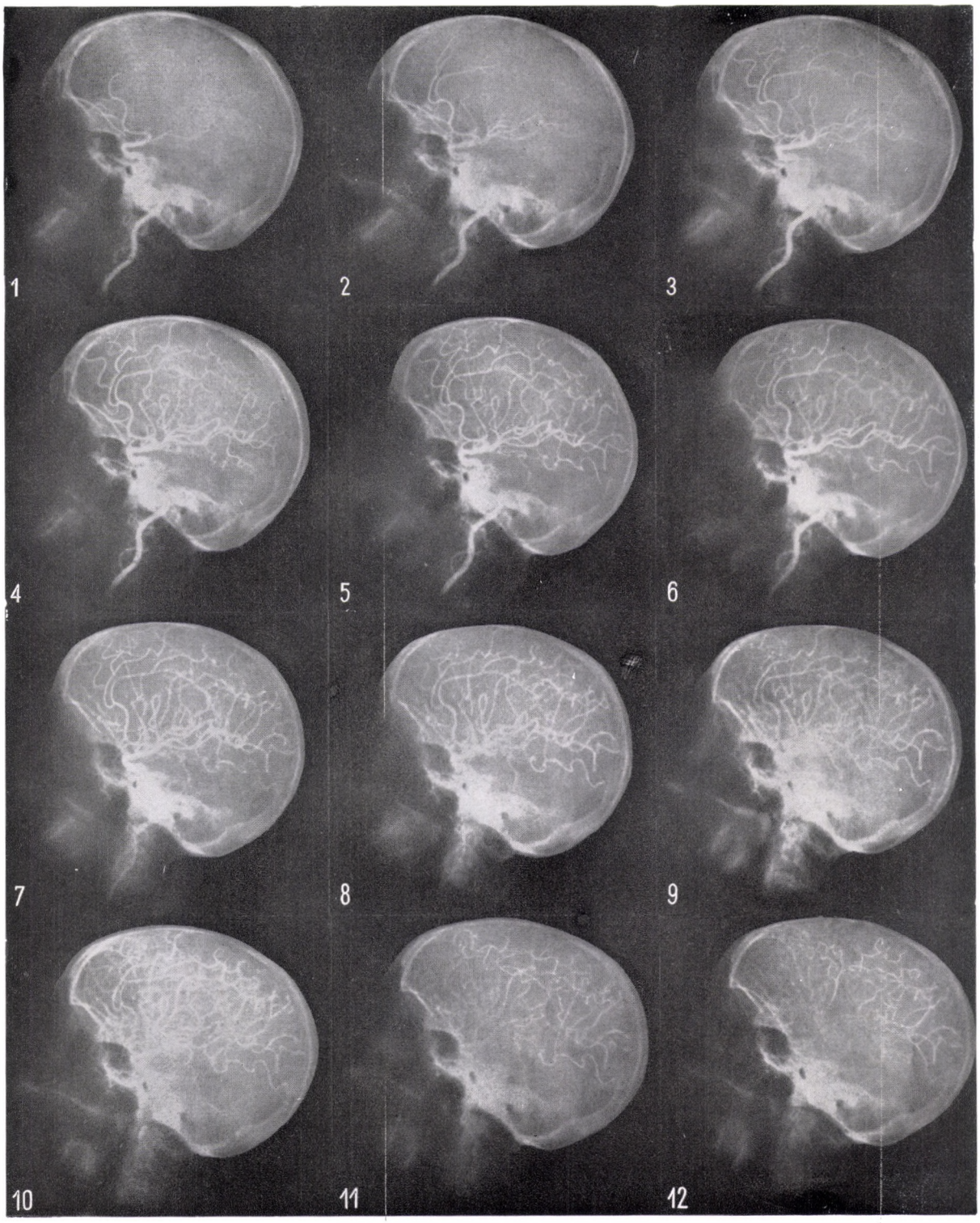

Abb. 25. Carotis-Angiogramm
(Aufnahme von Vieten)

Auf der Aufnahme kann in den cerebralen Arterien das Weiterdringen des Kontrastmittels gut verfolgt werden. Zu den Serienaufnahmen des normalen Gefäßnetzes wurde eine Odelca-Kamera verwendet (3 Aufnahmen/sec)

3. Osteomedulläre Injektion des Kontrastmittels. Zur Darstellung der tiefen Unterschenkelvenen z. B. wird Kontrastmittel in die Spongiosa des Calcaneus eingeführt; um die V. poplitea darzustellen wird die Tuberositas tibiae aufgefüllt. Werden Kontrastmittel in die 7., 8. oder 9. linke Rippe eingeführt, so läßt sich hierdurch das Venensystem des Brustkorbes darstellen.

Die *Lymphgefäße und Lymphknoten* sind unter normalen Umständen nicht zu sehen. Verkalkte Lymphknoten jedoch — besonders in der Lunge — ergeben vom Maß der Verkalkung abhängig mehr oder weniger intensive Schatten. Die Untersuchungen von VÁRADY und ERBSLÖH haben erwiesen, daß es bei der Hysterosalpingographie manchmal vorkommt, daß sich die Lymphgefäße der Gebärmutter mit Kontrastmittel auffüllen, wodurch sie im Röntgenbild mit den regionalen Lymphknoten gemeinsam dargestellt sein können. Durch diese Beobachtungen wird die Aufmerksamkeit auf die Möglichkeit rasch progredierender Tumorzellen gelenkt.

Neuere Untersuchungen weisen darauf hin, daß bei mit Ödemen einhergehenden, auf den Störungen des Venen- resp. Lymphkreislaufes beruhenden Erkrankungen die direkte röntgenologische Darstellung der Lymphgefäße, die *Lymphangiographie*, von großem differentialdiagnostischem Wert ist.

Das Kontrastmittel wird entweder perkutan in pathologisch erweiterte Lymphgefäße eingespritzt, oder werden, dem KINMONTH—TAYLOR-Verfahren gemäß, die Lymphgefäße durch subkutan injizierten Farbstoff zuerst sichtbar gemacht, wonach das Kontrastmittel auf operativem Wege unmittelbar in dieselben eingeführt wird (Abb. 202).

Nervensystem

Das periphere Nervensystem ist im Röntgenbild nicht zu sehen. Die Hirnkammern und der Subarachnoidalraum des zentralen Nervensystems können durch Einführung von Konstrastmitteln sichtbar gemacht werden (Ventrikulo-, Enkephalo-, Myelographie).

Bei der Injektion des Kontrastmittels können von den Arterien und Venen des Gehirns (Hirnvasographie) gleichzeitig Röntgenaufnahmen gemacht werden. Aus dem normalen oder veränderten Bild läßt sich auf den Zustand des Zentralnervensystems schließen.

Sinnesorgane

Von den Sinnesorganen können röntgenologisch nur das Hör- und Sehorgan untersucht werden. Diese Untersuchungen beruhen teils auf der Röntgendarstellung der angrenzenden Knochen (Os petrosum, Foramen opticum), teils auf der Auffüllung der Weichteile mit Kontrastmittel.

SPEZIELLER TEIL

OBERE EXTREMITÄT

OBERFLÄCHENANATOMIE DER OBEREN EXTREMITÄT

SCHULTERGEBIET

Die Form der Schulter wird durch die Knochen des Schultergürtels, das Caput humeri und den M. deltoideus bestimmt.

Die hintere Oberfläche der Schulter neigt sich — der Lage der Scapula entsprechend — von innen nach auswärts und nach vorne. Acromion und Spina scapulae können getastet werden. Letztere hebt sich bei mageren Individuen leistenartig hervor, bei muskulösen Personen jedoch ist sie, der Vorwölbung der angrenzenden Muskeln wegen, in Form einer quer verlaufenden Einkerbung sichtbar (Abb. 26).

Die seitliche und obere Oberfläche der Schulter ist gewölbt, was durch den sich auch auf die ventrale und dorsale Oberfläche ausbreitenden M. deltoideus verursacht wird, doch trägt auch das Caput humeri in beträchtlichem Maße zum Zustandekommen der Wölbung bei; seine Bewegung ist besonders bei Rotation unter dem Muskel gut wahrnehmbar. Der hintere Strang des M. deltoideus ist dünner als der vordere. Sein Ursprung ist sehnig, und er schmiegt sich unmittelbar an den unter ihm liegenden M. infraspinatus an, wodurch er auf der Oberfläche gesondert nicht tastbar ist. Der hintere Teil des Muskels jedoch läßt sich schon gut von der Umgebung abgrenzen. Auf der neben dem Rumpf senkrecht herabhängenden oberen Extremität erscheint der M. deltoideus als dreieckige, mit der Spitze abwärts gerichtete Vorwölbung, dessen Ursprungslinie nicht umschrieben ist (Abb. 27). Wird jedoch der Oberarm abduziert und etwas über die waagrechte Ebene erhoben, so erscheint der Ursprung des M. deltoideus als U-förmige Linie, die gegen das Schulterdach scharf abgegrenzt und mit ihrer Konkavität medial gerichtet ist (Abb. 26). Am mittleren Drittel des Muskels bilden einzelne isolierte Muskelstränge ungleichmäßige Vorwölbungen. Die zwischen ihnen befindlichen Einsenkungen entsprechen vom Acromion aus abwärts dringenden Bindegewebssepten des Muskels.

Auf der vorderen Oberfläche der Schulter (Abb. 28) ist oben der laterale Abschnitt der Clavicula sichtbar und tastbar. In der Articulatio acromioclavicularis hebt das Schlüsselbein die Haut sichtbar vor. Der am Schlüsselbein entspringende Abschnitt des M. deltoideus wird durch das Caput humeri vorgewölbt. Zwischen dem Schlüsselbein, den Fasern des M. deltoideus und des M. pectoralis maior entsteht eine Vertiefung (Fossa infraclavicularis), in der, besonders bei Abduktion des Oberarmes, der Processus coracoideus tastbar ist. In der Fossa infraclavicularis kann die Arteria axillaris durch starken Druck an die 2. Rippe angepreßt werden.

Auf der *unteren Oberfläche des Schultergebietes* befindet sich die Basis der kegelförmigen Achselhöhle. Die Achselhöhle bzw. ihr Eingang wird *vorne* von der Plica axillaris ant. (der untere Rand des M. pectoralis maior), von *rückwärts* von der Plica axillaris post. (M. teres maior, der untere Rand des M. latissimus dorsi, ferner der M. subscapularis), von *innen* von der Brustkorbwand und dem M. serratus anterior, und schließlich von *außen* vom Humerus und vom M. coracobrachialis begrenzt (Abb. 29). Die Basis ist nach unten gerichtet, die Spitze reicht bis unter das mittlere Drittel der Clavicula. Wird während der Abduktion des Oberarmes tief in die Achselhöhle hineingetastet, so kann der untere Rand der Cavitas glenoidalis und das Caput humeri getastet werden. Den Verlauf der Arteria axillaris stellt eine Linie dar, die von der Mitte der Clavicula zum medialen Rand der Wölbung des M. coracobrachialis führt. Bei Abduktion des Oberarmes kann die Arterie gut palpiert werden, oder kann sie zwecks Blutstillung am Eingang der Achselhöhle, in der Grenzlinie des vorderen und mittleren Drittels leicht an den Oberarmknochen gedrückt werden.

Über die Oberflächenprojektion des Schultergelenkes geben Abb. 34 und 35 Aufschluß.

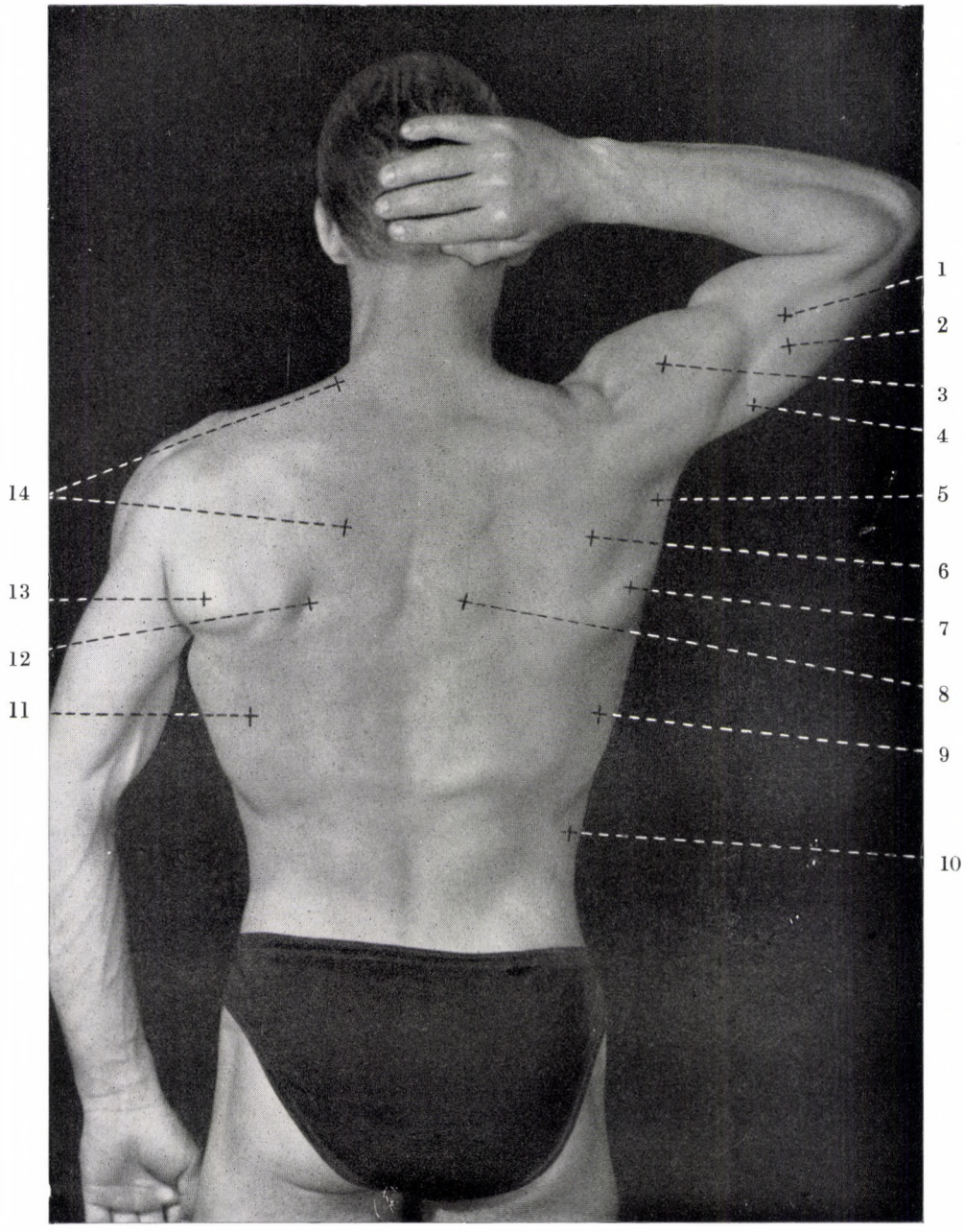

Abb. 26. Reliefbild des Rückens und des Schultergebietes

1. — Sulcus intermuscularis lat.; 2. — M. triceps (caput lat.); 3. — M. deltoideus; 4. — M. triceps (caput longum); 5. — M. teres minor; 6. — M. subscapularis; 7. — M. teres maior; 8. — Mm. rhomboidei; 9. — M. latissimus dorsi; 10. — M. obliquus abd. ext.; 11. — M. latissimus dorsi; 12. — Angulus inf. scapulae; 13. — M. teres maior; 14. — M. trapezius

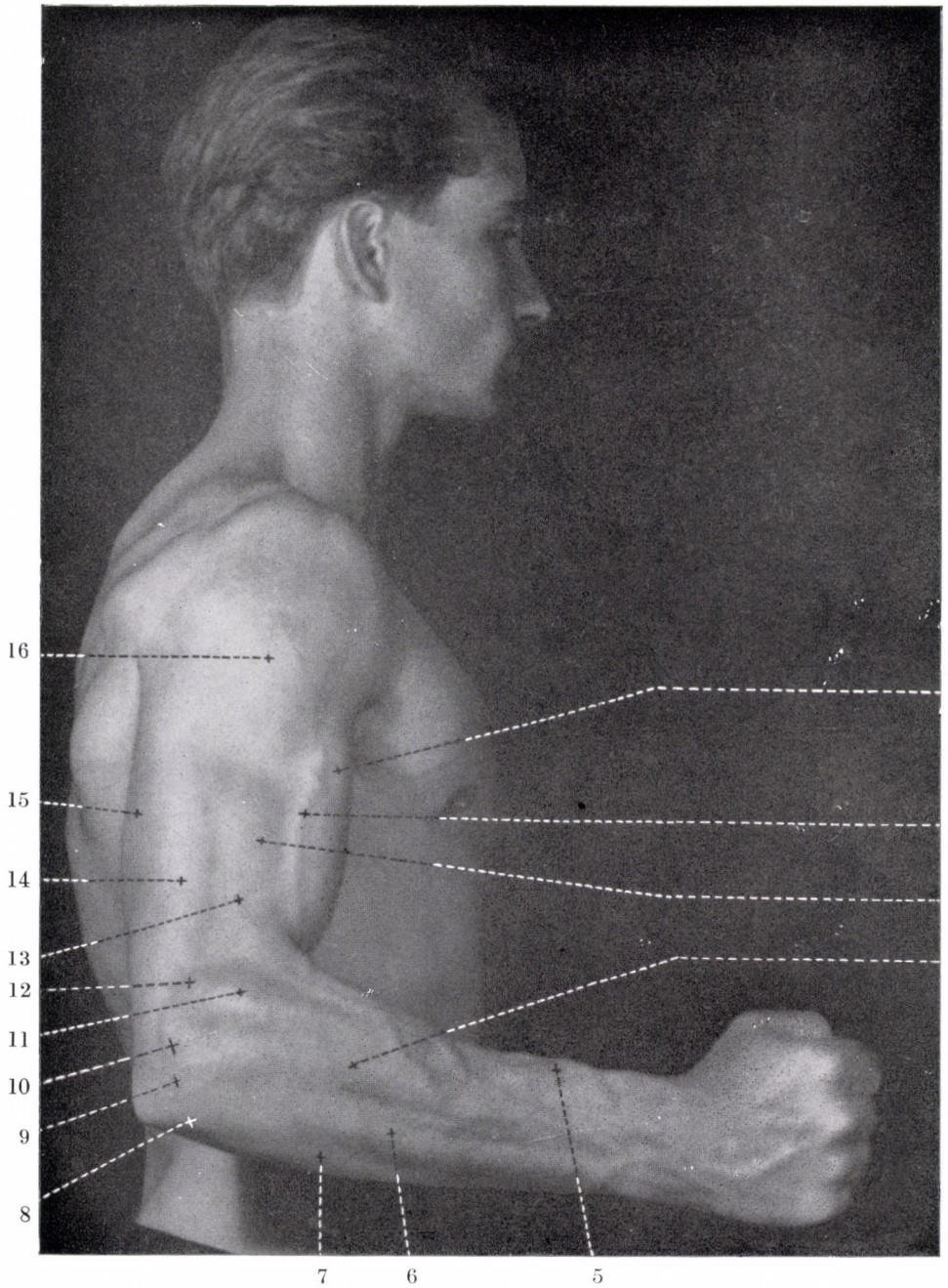

Abb. 27. Äußere Oberfläche des Oberarm- und Ellenbogengebietes, dorsale Oberfläche des Unterarmes
1. — M. biceps brachii; 2. — V. cephalica; 3. — M. brachioradialis; 4. — M. extensor digitorum communis; 5. — M. abductor pollicis longus (+ M. extensor poll. brevis); 6. — M. extensor carpi ulnaris; 7. — M. flexor carpi ulnaris; 8. — Ulna; 9. — M. anconaeus; 10. — Epicondylus lat.; 11. — M. ext. carpi rad. brevis; 12. — Crista supracondyloidea; 13. — M. ext. carpi rad. long.; 14. — Caput laterale m. tricipitis; 15. — Caput longum m. tricipitis; 16. — M. deltoideus

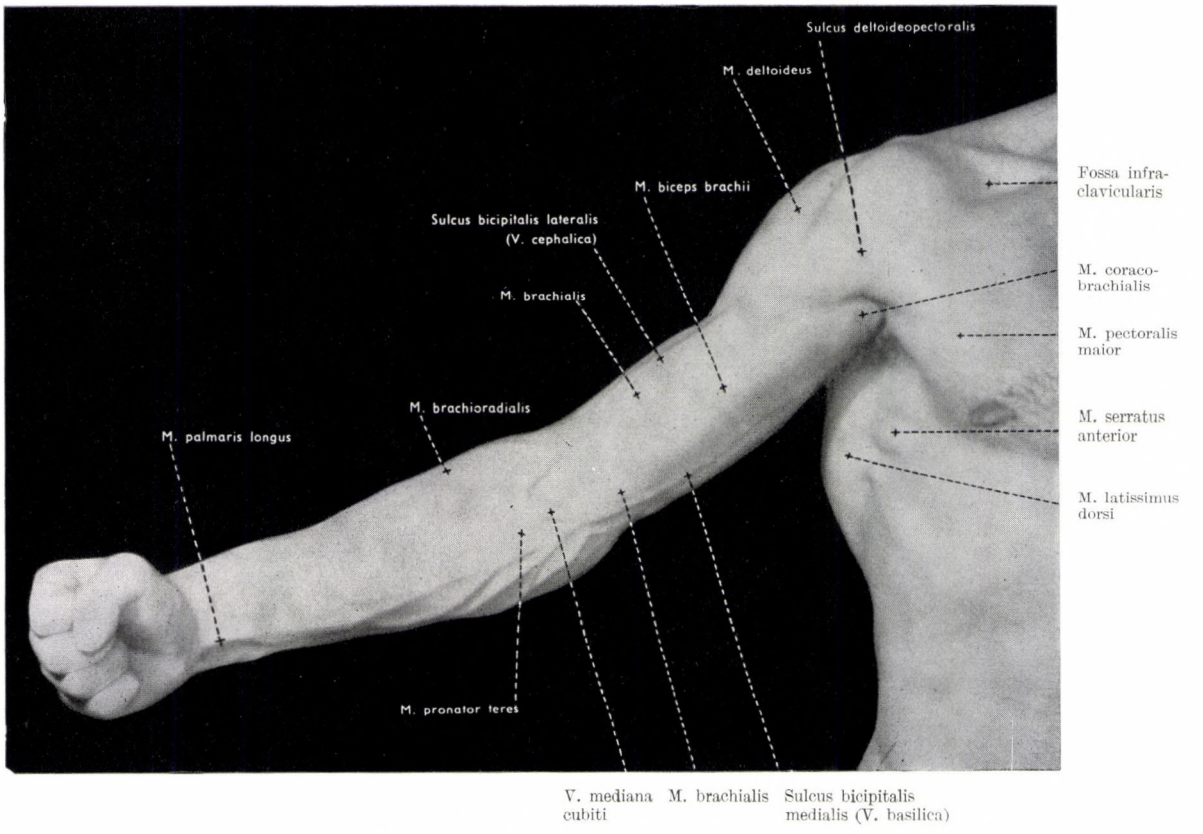

Abb. 28. Volare Oberfläche der oberen Extremität

OBERARM

Die vordere Oberfläche des neben dem Rumpf herabhängenden Oberarmes ist medial und nach vorn, seine hintere Oberfläche ist lateral und nach hinten gerichtet.

Auf der *vorderen Oberfläche des Oberarmes* bildet der M. biceps brachii eine sich nach vorn und in medialer Richtung abhebende Vorwölbung (Abb. 28), die von der vorderen Achselfalte nach unten, gegen die Mitte der Fossa cubiti gerichtet ist. Im oberen, medialen Teil ist eine kleine Erhebung zu beobachten, die von dem zwischen der vorderen und hinteren Achselfalte hervortretenden M. coracobrachialis verursacht wird. Von den den M. biceps brachii umgrenzenden *Sulcus bicipitalis medialis* und lateralis ist der innere ausgeprägter. Stellenweise ist in seiner Tiefe der Margo medialis humeri tastbar. Im unteren Teil des inneren Sulcus ist die V. basilica gewöhnlich gut sichtbar. Die anderen größeren Gebilde (N. medianus, A. et V. brachialis und der N. ulnaris) verlaufen subfaszial. Die A. brachialis wird von der inneren Kante des M. biceps bedeckt. Die Oberflächenprojektion der Arteria brachialis entspricht jener Linie, die das obere Ende des Sulcus bicipitalis medialis mit der Mitte der Fossa cubiti verbindet. Die Arterie kann in der oberen Hälfte des Oberarmes mit von innen nach außen, in der unteren Hälfte mit von vorne nach rückwärts gerichtetem Druck an den Humerus gepreßt werden. Im unteren Drittel des Oberarmes — zum M. biceps medial — wird ein kleiner Abschnitt des M. brachialis oberflächlich und kann das sich zwischen ihm und dem M. triceps brachii erstreckende, dem Epicondylus medialis zugerichtete Septum intermusculare mediale getastet werden. Unmittelbar dahinter verläuft der N. ulnaris.

Im *Sulcus bicipitalis lateralis* ist das Corpus humeri bzw. dessen Margo lateralis, vom Ansatz des M. deltoideus bis zum Epicondylus lateralis tastbar. Durch die Haut durchscheinend ist im allgemeinen die gegen den Sulcus deltoideopectoralis verlaufende V. cephalica sichtbar. Im unteren Drittel des Oberarmes, an der Außenseite des sich verschmälernden M. biceps brachii

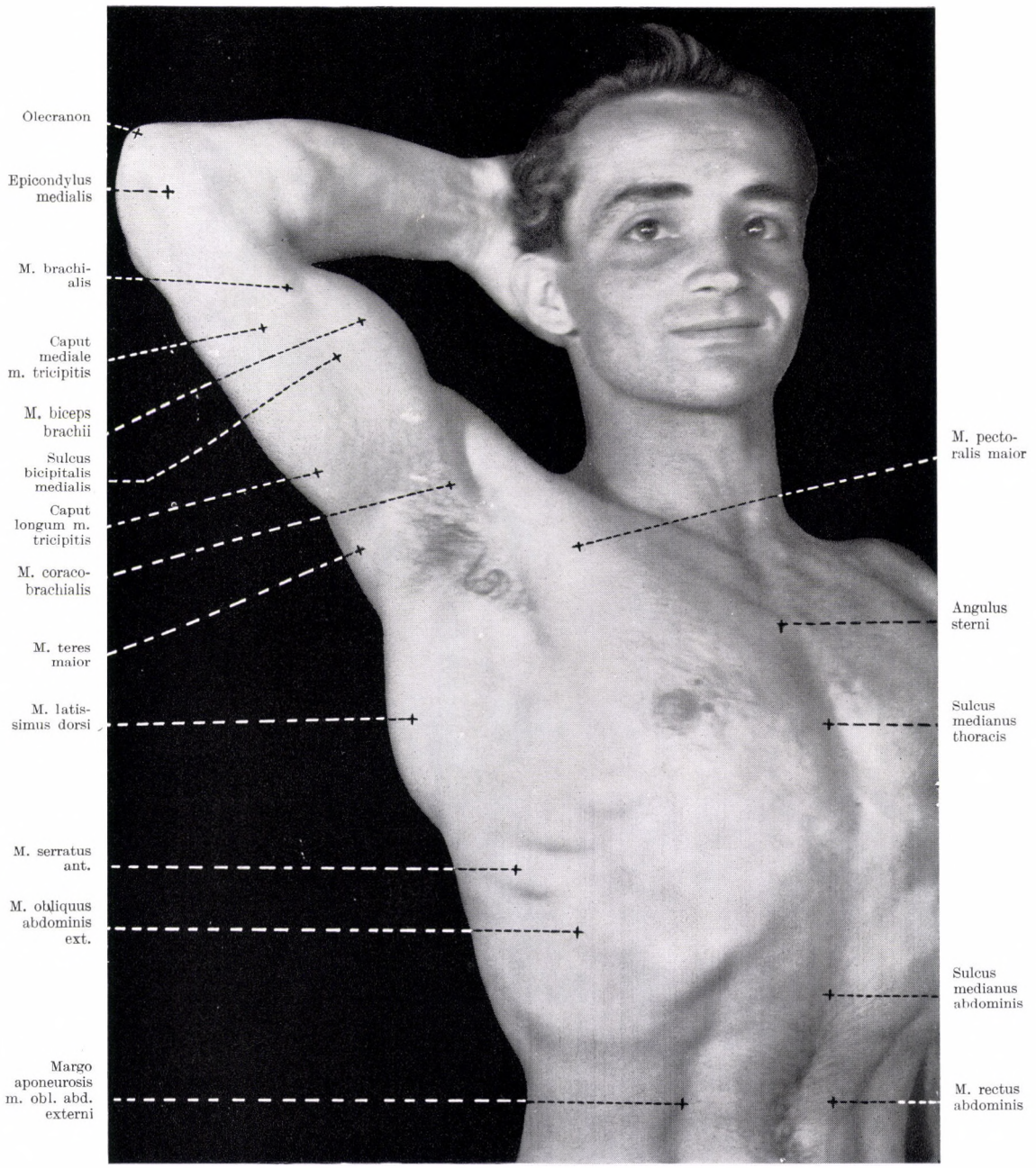

Abb. 29. Vordere Brustkorboberfläche und Fossa axillaris

ist ein Teil des M. brachialis palpabel. Lateral hierzu ist eine longitudinale Vorwölbung, die sich an dem Epicondylus lat. vorbei, diesen teilweise verdeckend, bis auf den Unterarm erstreckt und vom M. brachioradialis und M. extensor carpi radialis longus gebildet wird. Bei stark eingebogenem Ellenbogen und Semipronationsstellung des Unterarmes tritt der M. brachioradialis besser hervor, da der Muskel hierdurch vor den Epicondylus lat. humeri (Abb. 27) gelangt.

Die Form der *hinteren Oberfläche des Oberarmes* wird durch den M. triceps brachii bestimmt (Abb. 30). Bei Kontraktion des Muskels wölbt sich, unmittelbar hinter der rückwärtigen Kante des M. deltoideus, sein lateraler Kopf stark hervor. In Form einer longitudinalen Vorwölbung ist in der Mitte der rückwärtigen Oberarmoberfläche das ganze Caput longum wahrnehmbar. Am wenigsten ausgeprägt ist der mediale Muskelkopf. Die Ansatzsehne des Muskels ist oberhalb

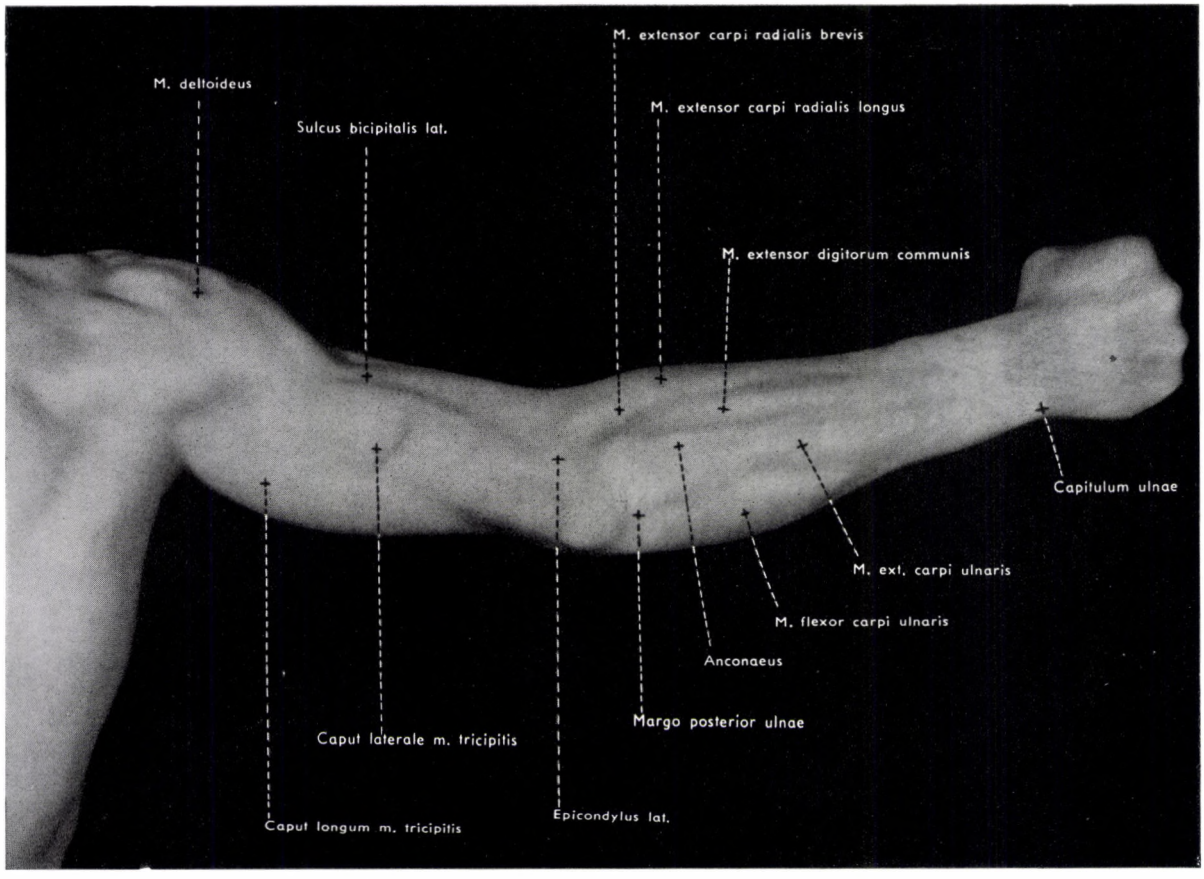

Abb. 30. Dorsale Oberfläche der oberen Extremität

des Olecranon als Vertiefung ersichtlich und tastbar. Der N. radialis wendet sich unmittelbar unter der hinteren Achselfalte nach rückwärts und verläuft im mittleren Drittel der rückwärtigen Humerusoberfläche (im Sulcus nervi radialis) spiralförmig nach außen und abwärts. Er durchdringt das Septum intermusculare laterale und ist in der Fossa cubiti, zwischen dem M. brachioradialis und dem M. brachialis aufzufinden. Am Oberarm wird er vom langen und äußeren Tricepskopf bedeckt.

ELLENBOGENGEBIET

An der neben dem Rumpf herabhängenden oberen Extremität ist die vordere Oberfläche des Ellenbogengebietes nach vorne und medial, die hintere Oberfläche nach rückwärts und lateral gerichtet (Abb. 1a). Die beiden Epicondyli humeri und das Olecranon bilden je eine Protuberanz.

Die *vordere Oberfläche des Ellenbogengebietes* ist vertieft *(Fossa cubiti)*. Es laufen in ihr oberflächliche Venen (V. mediana cubiti, V. cephalica, V. basilica: Abb. 28), die sich vereinzelt verschieden abzeichnen. Die Gruppen der die Fossa cubiti umgrenzenden Muskeln sind sichtbar und tastbar — es sind dies die im Epicondylus medialis entspringende *Massa muscularis flexoria* und die von dem Epicondylus lateralis (oder dieser Richtung) ausgehende *Massa muscularis extensoria*. Die Sehne des zwischen die zwei Muskelgruppen eintretenden M. biceps brachii tritt bei eingebogenem Ellenbogen gut zum Vorschein. Manchmal, bei starker Kontraktion des Muskels kann auch die obere Kante des Lacertus fibrosus getastet werden. Ungefähr in der Mitte der Fossa cubiti kann — zur Sehne des M. biceps medial gelegen — die Pulsation der A. cubitalis

ausgetastet werden. Der Projektion der Arteria cubitalis entspricht die Linie, die das untere Ende des Sulcus bicipitalis medialis mit dem Processus styloideus radii verbindet.

Auf der *rückwärtigen Oberfläche des Ellenbogengebietes* ist bei Flexion das sich hervorhebende Olecranon sowie der sehnige Teil des ihm anhaftenden M. triceps brachii sichtbar und tastbar (Abb. 30). Das Olecranon liegt unter der Haut, über ihm befindet sich die Bursa olecrani. An beiden Seiten trennt es je eine Vertiefung vom Epicondylus medialis und lateralis. Bei gestrecktem Ellenbogengelenk ist oberhalb des Olecranon eine Vertiefung zu finden, die der Ansatzsehne des Triceps brachii entspricht.

Der nach rückwärts und medial gerichtete *Epicondylus medialis* ist gut sichtbar und tastbar. Auf seiner hinteren Oberfläche ist der Sulcus nervi ulnaris leicht palpabel. Der N. ulnaris verläuft hier unmittelbar unter der Haut.

Der *Epicondylus lateralis* ist nach rückwärts und lateral gerichtet. Bei ausgestrecktem Ellenbogengelenk tritt an seiner Stelle eine Vertiefung zutage, die lateral vom M. brachioradialis und dem M. extensor carpi radialis longus und medial vom M. anconaeus begrenzt wird. Bei Lockerung der Muskeln kann medial vom Epicondylus lateralis das Capitulum humeri und distal das Capitulum radii getastet werden. Bei Semiflexion des Ellenbogens wölbt sich der Epicondylus lateralis leicht vor. Bei vollkommener Flexion des Ellenbogens verdeckt der äußere Teil des Triceps brachii das Capitulum humeri, wobei der Epicondylus lateralis nicht zu sehen, sondern nur zu tasten ist.

Die Oberflächenprojektion des Ellenbogengelenks zeigen Abb. 34 und 35.

UNTERARM

Die Konturen *der volaren Unterarmoberfläche* werden von den hier befindlichen Muskelgruppen bestimmt (Abb. 28). Auf dem medialen Teil der vorderen Oberfläche ist eine durch die Beuger bewirkte Wölbung ersichtlich. Die mediale und volare Oberfläche der Ulna ist vom M. flexor carpi ulnaris und dem M. flexor digitorum communis (sublimis et profundus) bedeckt. Etwa 6—8 cm unter dem medialen Epicondylus ist von der Fossa cubiti her eine abwärts und medial gerichtete Furche über den Muskeln warnehmbar. Hier verläuft — die Muskeln etwas herabdrückend — der Strang des Lacertus fibrosus.

Im distalen Drittel des Unterarmes kann man die medial gegen das Os pisiforme verlaufende Sehne des M. flexor carpi ulnaris sehen und tasten. Auf der radialen Seite der Sehne läßt sich die Pulsation der A. ulnaris fühlen. Bei gestrecktem proximalem Handgelenk oder in dorsal flektierter Stellung entspricht eine Furche, bei volar flektierter Lage ein sich hervorhebender Strang der Sehne. Im unteren Drittel des Unterarmes ist in dessen Mitte die Sehne des M. palmaris longus ausgesprochen sichtbar und tastbar, — von ihr lateral kann die Sehne des M. flexor carpi radialis beobachtet werden. An der radialen Seite letzteren Muskels befindet sich die A. radialis, unter dem M. flexor digit. sublimis der N. medianus.

Die laterale Wölbung der vorderen Unterarmoberfläche wird vom M. brachioradialis und der radialen Gruppe der Extensoren gebildet. Gegen die Mitte des Unterarmes setzen sich die Muskeln in Sehnen fort, die im unteren Drittel von einer kleineren, quer distal gegen den Daumen verlaufenden Vorwölbung gekreuzt werden. In der Kreuzung verlaufen die langen Strecker und Abduktoren des Daumens.

In der unteren Hälfte der volaren Unterarmseite sind die Hautvenen recht dünn. Aufwärts verlaufend münden sie in die V. cephalica und V. basilica. Die A. cubitalis teilt sich etwa querfingerbreit davon entfernt unter der Mitte des Ellenbogens. Die *A. radialis* verläuft in Richtung des Processus styloideus radii; ihr oberer Abschnitt wird vom M. brachioradialis verdeckt, die Lage des unteren Abschnittes ist oberflächlich. Der *N. ulnaris* verläuft vom Epicondylus medialis zum Erbsenbein. An der Grenze des oberen und mittleren Unterarmdrittels gesellt sich die *A. ulnaris* zu ihm. Beide sind unter dem radialen Rand des M. flexor carpi ulnaris zu finden.

Auf der dorsalen Oberfläche des Unterarmes nimmt die Ulna eine subkutane Lage ein; ihr aus dem Olecranon ausgehender Margo posterior ist in seiner ganzen Länge bis zum Processus styloideus ulnae (Abb. 30) tastbar. Die Lage des Processus styloideus ulnae verändert sich mit der Lage der Unterarmknochen. Bei der Supination tritt er auf der medialen und rückwärtigen Oberfläche der Handwurzel hervor, bei der Pronation jedoch kann an dieser Stelle das Capitulum ulnae palpiert werden. Letzteres wölbt sich zwischen dem M. extensor carpi ulnaris und dem M. extensor digiti V. hervor.

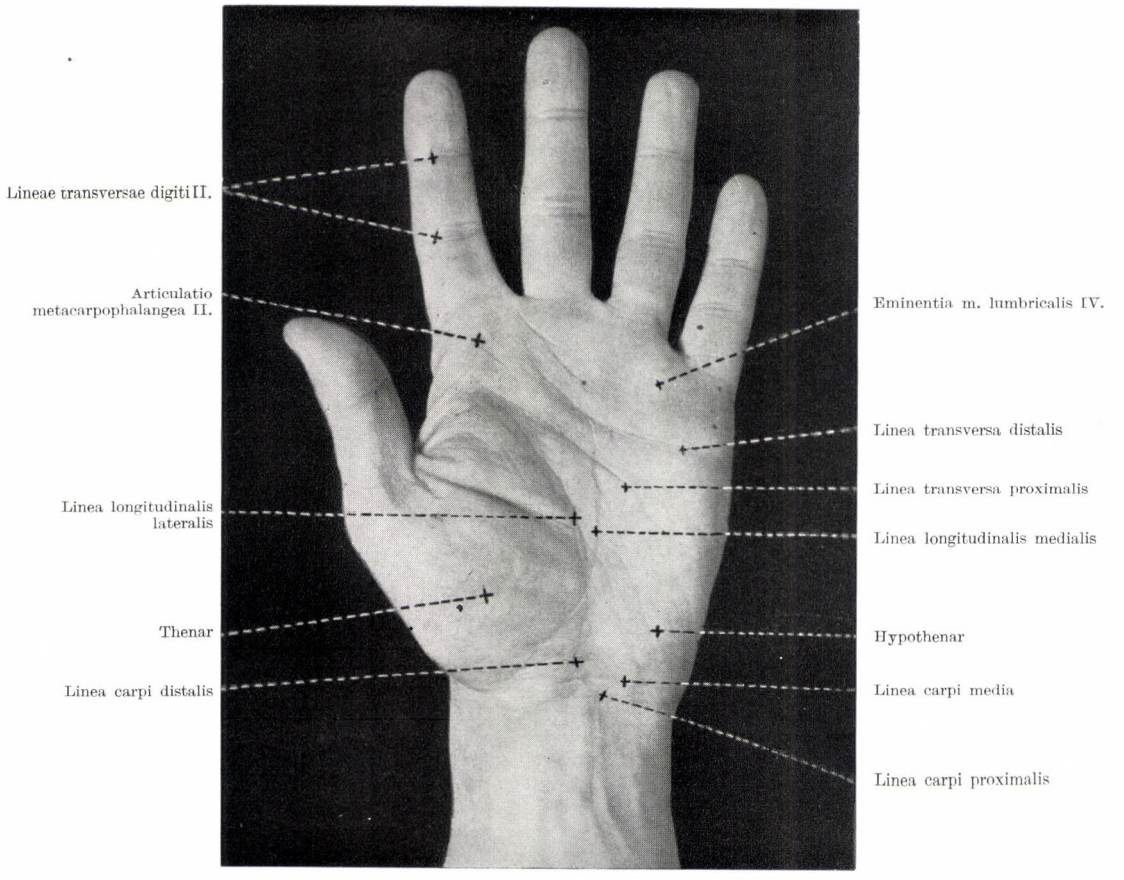

Abb. 31. Volare Oberfläche der Handwurzel und der Hand

Das Corpus radii ist nur im unteren Drittel des Unterarmes tastbar. In den oberen zwei Dritteln ist es von Muskeln bedeckt. Bei abwechselnder Pronation und Supination des Unterarmes und gleichzeitiger Einbiegung des Ellenbogens kann das Capitulum radii in Bewegung getastet werden. Der Processus styloideus radii dringt tiefer hinab als derjenige der Ulna. Er liegt zwar oberflächlich, wird aber von den Sehnen des M. extensor poll. brevis und des M. extensor carpi radialis longus verdeckt. Brüche am distalen Ende sind beim Radius viel häufiger zu beobachten als bei der Ulna. Es kann ferner noch der von der Sehne des M. extensor pollicis longus lateral gelegene Knochenhöcker getastet werden.

HANDWURZEL UND HAND

Auf der *volaren Oberfläche der Handwurzel* sind 2—3 quer verlaufende Hautfalten sichtbar, die durch die Biegung der Articulatio radiocarpea zustande kommen (Abb. 31). Der Gelenkspalt befindet sich etwa 1,5 cm proximal der distalen Linie.

Am *medialen Rand* der Handwurzel kann das Erbsenbein gut durchgetastet und hin und her bewegt werden. Etwas medial von diesem kann mit einiger Schwierigkeit der Hamulus ossis hamati getastet werden.

Die am *lateralen Rand* der Handwurzel, medial vom Processus styloideus radii tastbare Wölbung kommt durch die Tuberositas ossis navicularis zustande. Über dem metakarpophalangealen Gelenk des Daumens sind die Sesambeine gut tastbar.

Auf der *dorsalen Oberfläche der Handwurzel* (Abb. 32) läßt sich medial das Os triquetrum und etwas lateral von der Mittellinie der Hand eine bald stärkere, bald weniger ausgeprägte Vorwölbung tasten. Diese kommt durch den Processus styloideus der III. Mittelhandknochenbasis

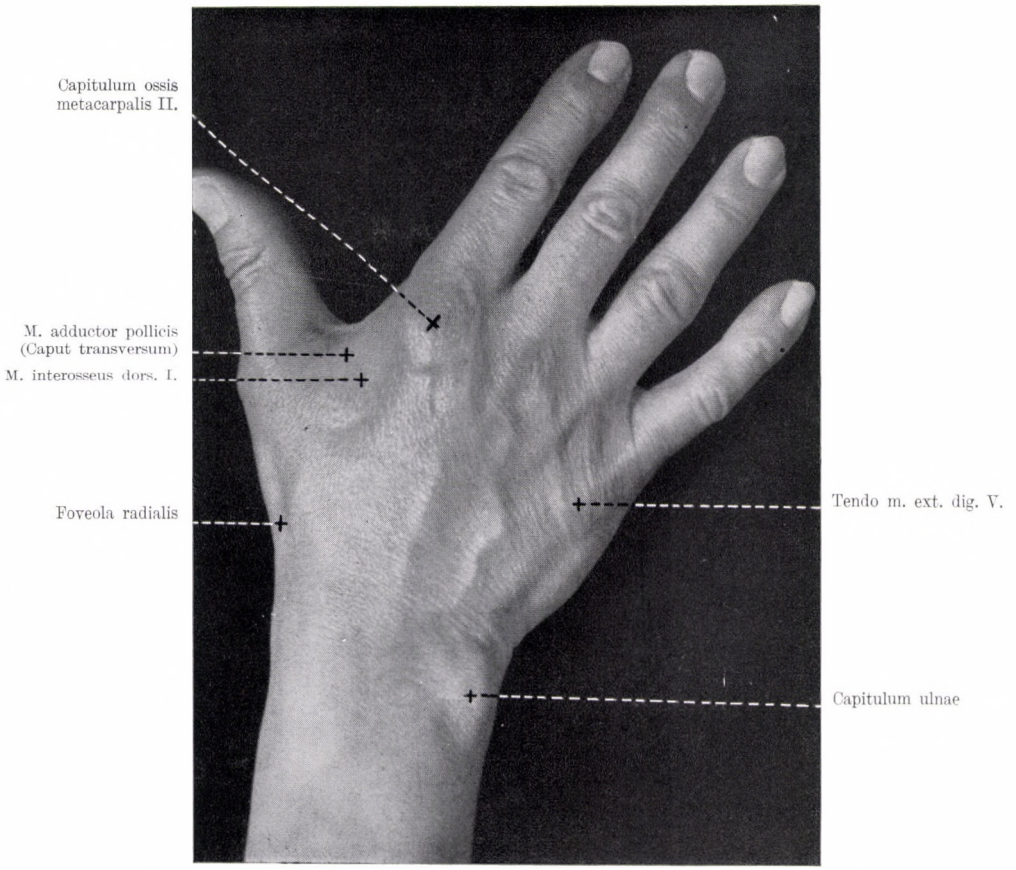

Abb. 32. Dorsale Oberfläche der Handwurzel und der Hand
(Daumen in Abduktionslage)

zustande, an der Stelle seiner Artikulation mit dem Os capitatum. Am äußeren Rand der Handwurzel entsteht bei abduziertem Daumen eine tiefe Grube *(Foveola radialis)*, die medial von der Sehne des M. extensor pollicis longus, lateral von den Sehnen des M. abductor pollicis longus und des M. extensor pollicis brevis begrenzt wird. Die Sehne des M. extensor pollicis longus kann bis zum Ansatz getastet werden. Die A. radialis und die V. cephalica, sowie der R. superficialis des N. radialis verlaufen durch die Foveola. Die Richtung des Arterienverlaufes wird von der Linie bestimmt, die vom vorderen Rand des Processus styloideus radii bis zum proximalen Ende des ersten Knochenspaltes dorsal gezogen werden kann.

Die Mitte des *Handtellers* ist vertieft, weil hier die Haut mit der Fascia palmaris in engem Zusammenhang steht (Abb. 31). Als Fortsetzung der Aponeurosis palmaris führen zu jedem Finger seichte Furchen aus der Vertiefung, die lateral durch die Vorwölbungen der Mm. lumbricales begrenzt werden. Die Vertiefung wird lateral und medial durch die sich vorwölbende Muskelgruppe des Thenar bzw. des Hypothenar begrenzt. Der Handteller wird im allgemeinen von vier, mehr oder weniger regelmäßigen Linien durchzogen, die den durch die wichtigeren Gelenkbewegungen zustandekommenden Hautfurchen entsprechen. Zwei Furchen verlaufen annähernd quer, die anderen zwei longitudinal.

Die *distale Querfalte* geht von der Kleinfingerkante des Handtellers aus, von der Grenze des distalen Viertels und des proximalen Dreiviertels. Sie verläuft auswärts und distal und endet in der Furche zwischen dem 3. und 2. Finger. Sie entsteht durch die Flexion des dritten, vierten und fünften metakarpophalangealen Gelenks.

Die proximale Querfalte geht von der Daumenkante des Handtellers aus, von der Grenze des proximalen Dreiviertels und des distalen Viertels. Medial und proximal verlaufend kreuzt sie die mediale Längsfurche. Sie kommt zumeist durch Flexion des metakarpophalangealen Gelenks des 2. Fingers zustande.

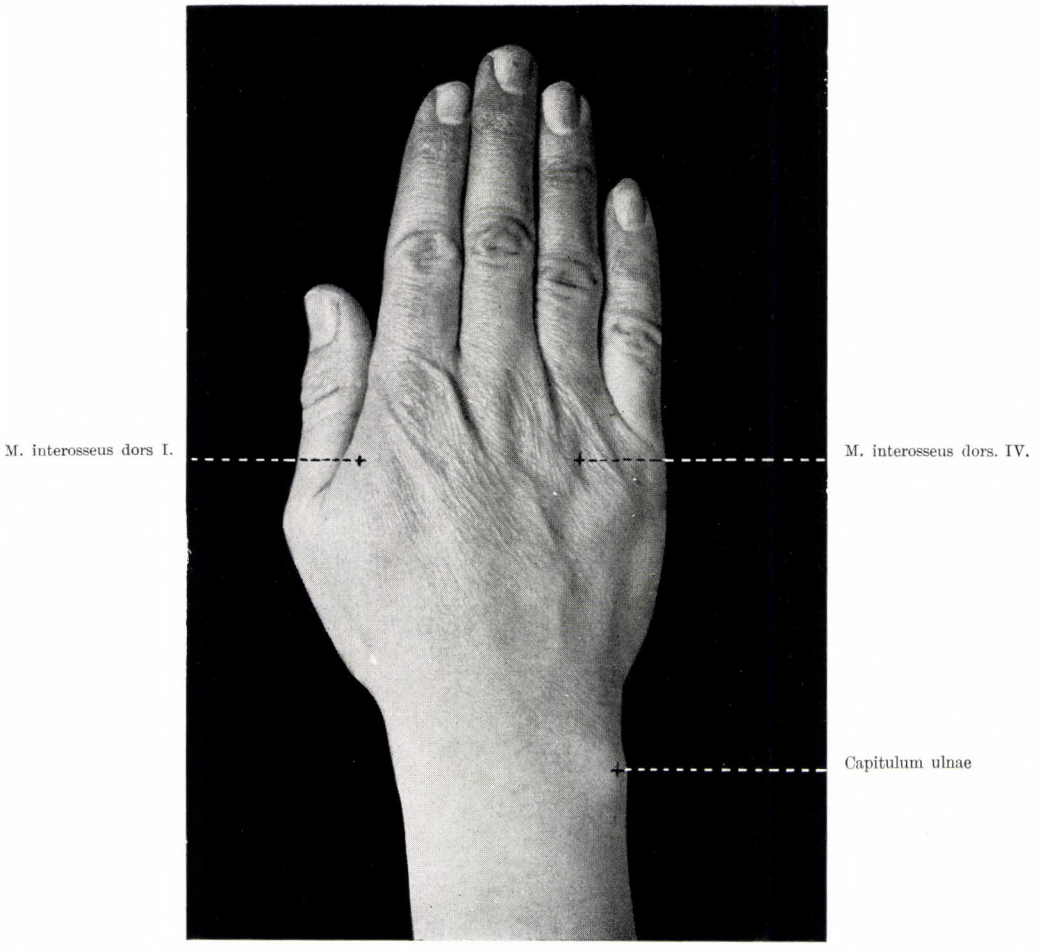

Abb. 33. Dorsale Oberfläche der Handwurzel und der Hand
(Daumen in Adduktionslage)

Die anderen metakarpophalangealen Gelenke befinden sich auf dem Mittelweg zwischen den zwei Querfalten und den die Finger quer verbindenden Hautfalten.

Die laterale Längsfalte geht annähernd von der Mitte der Handwurzel aus und erreicht — disto-lateral verlaufend — die proximale Querfalte. Sie ist das Ergebnis der Daumen-Opposition.

Die mediale Längsfalte geht von der Handwurzel aus. Durch die Mitte des Handtellers verlaufend, kreuzt sie, dem proximalen Fingerglied des 3. Fingers gegenüber, die distale Querfalte. Sie kommt durch die Opposition des V. Mittelhandknochens zustande.

Die vier Linien bilden zusammen die Form eines in proximale und mediale Richtung blickenden »M«. Die individuelle Vielfältigkeit der Linien ist sehr groß. Die beschriebene Topographie kommt jedoch am häufigsten vor.

Auf *der volaren Oberfläche der Finger* entstehen durch die Beugung der Fingerglieder drei ausgeprägte Querfalten. Die distale und die mittlere Furche befinden sich etwa in Höhe der interphalangealen Gelenke. Die proximale Furche jedoch ist ungefähr 1—1,5 cm distal von den metakarpophalangealen Gelenken zu finden, in Höhe der die Finger verbindenden Hautfalten.

Am Daumen finden wir zwei Furchen (die proximale und die distale). Die distale Furche entsteht in Höhe des interphalangealen Gelenks. Die proximale Furche entspricht jedoch nicht der durch den Gelenkspalt des ersten Mittelhand-Fingergelenks bedingten Lage, sondern überschneidet diese quer und setzt sich sodann in der lateralen Hautfalte des Zeigefingers fort.

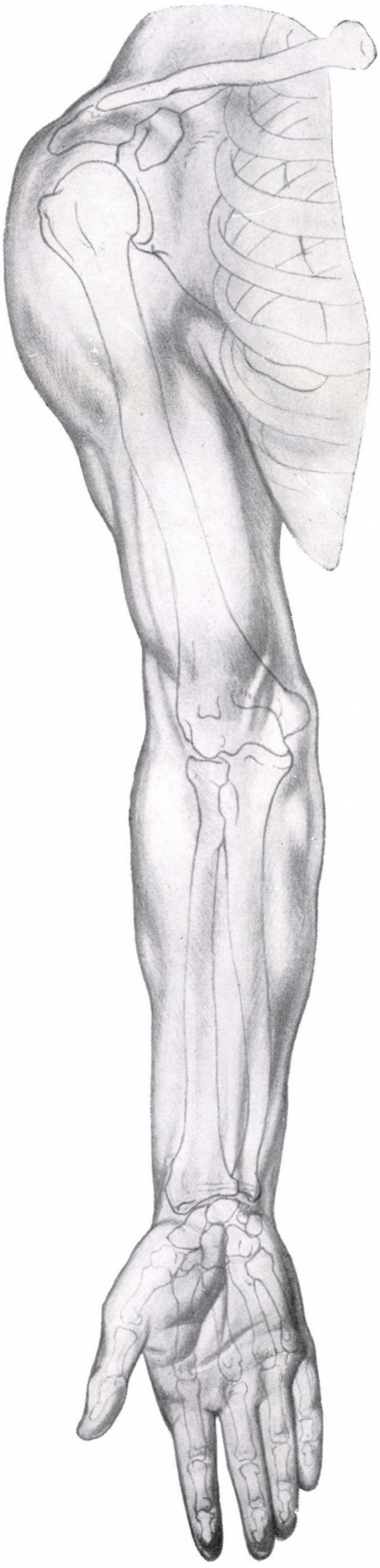

Abb. 34. Gelenke der oberen Extremität: Oberflächenprojektion I
(Volare Seite)
←

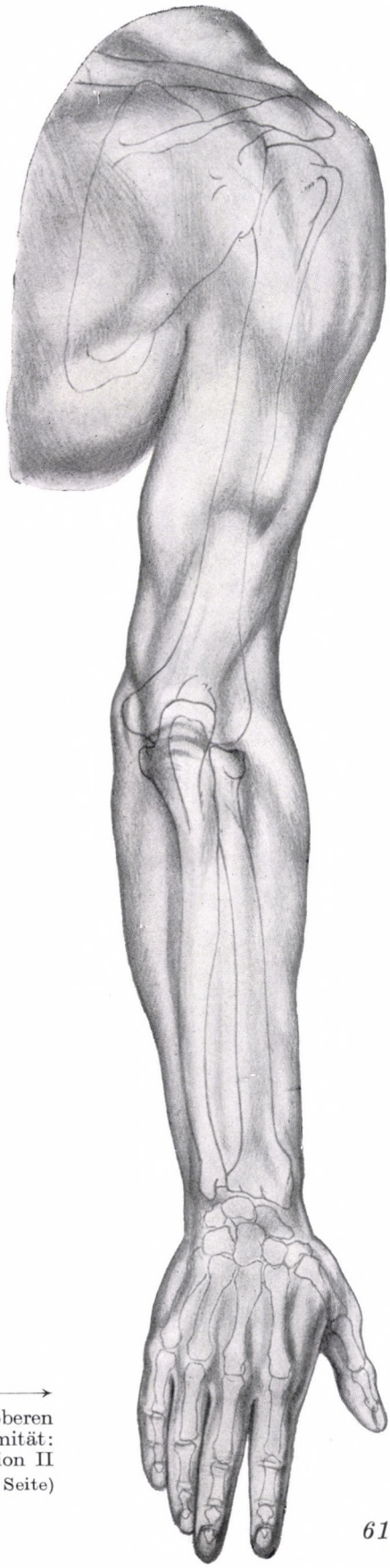

→
Abb. 35. Gelenke der oberen Extremität: Oberflächenprojektion II
(Dorsale Seite)

Der *Arcus volaris superficialis* befindet sich unter der Aponeurosis palmaris und ist deshalb im allgemeinen nicht sichtbar, auch ist seine Pulsation nicht zu tasten. Seine Lage läßt sich durch die Linie bestimmen, die von der lateralen Seite des Os pisiforme ausgehend, in distaler Richtung verläuft, dann in Höhe des proximalen Endes der zwischen Daumen und Zeigefinger befindlichen Hautfalte den Handteller quer durchkreuzt und sich schließlich zum ersten Handwurzel-Mittelhandgelenk zurückbiegt. Bei den von ihm entspringenden Aa. digitales volares communes erfolgt — von der interdigitalen Hautfalte ca. 1,5 cm proximal — die Zweiteilung in die Aa. digitales volares propriae. Manchmal setzt sich auf dem Thenar ein Teil des oberflächlichen Handtellerbogens fort.

Der *Arcus volaris profundus* ruht auf der Basis oder dem proximalen Drittel des Mittelhandknochens, tief im Handteller gegen 0,5—1 cm proximaler als der Arcus volaris superficialis.

Auf dem Handrücken (Abb. 32) sind die Sehnen der Extensoren ersichtlich und tastbar. Am vierten Knochenspalt, an der Grenze des mittleren und distalen Drittels, kann das Band getastet werden, das die Sehne des M. extensor digiti V. mit der zum vierten Finger führenden Sehne des M. extensor digitorum communis verbindet. Manchmal kann auch auf der inneren Seite der zum Zeigefinger führenden Sehne des M. extensor digitorum communis der Sehnenbestand des M. extensor indicis proprius wahrgenommen werden. Auf der lateralen Seite ist die Sehne des schräg verlaufenden M. extensor pollicis longus zu sehen, besonders bei Abduktion des Daumens. Die Sehne des M. extensor carpi radialis longus ist kaum zu tasten. Die Sehne des M. ext. carpi radialis brevis kann besser getastet werden, sie ist sogar manchmal bei abduziertem Daumen in Form eines Stranges zu sehen, der von dem ulnaren Sehnenrand des M. extensor pollicis longus in Richtung des 2. Fingers verläuft. Die sich aus den Knochenspalten hervorwölbenden kleinen Hervorhebungen kommen durch die Mm. interossei dors. zustande. Unter diesen ist — besonders bei adduziertem Daumen — der zum Zeigefinger führende kleine Muskel (M interosseus dors. I.) am ausgeprägtesten (Abb. 33). Unter diesem befindet sich das Caput transversum des M. adductor pollicis, der bei abduziertem Daumen auch durchgetastet werden kann. Der Muskel wird von der den 1. und 2. Finger verbindenden Hautfalte bedeckt. Auf dem Handrücken reichen die interdigitalen Spalten fast bis zur Linie der metakarpophalangealen Gelenke — also proximaler als auf dem Handteller.

Auf der dorsalen Oberfläche der Finger läßt sich die Projektion der Gelenke bei gebeugter Lage der Finger bzw. der Fingerglieder genau bestimmen. Das metakarpophalangeale Gelenk projiziert sich 8 mm distal vom Caput des Os metacarpale, das erste interphalangeale Gelenk 4 mm distal von der Trochlea des ersten, das zweite interphalangeale Gelenk 2 mm distal von der Trochlea des zweiten Fingergliedes.

Über die Oberflächenprojektion der Handgelenke geben Abb. 34 und 35 Aufschluß.

RÖNTGENANATOMIE DER OBEREN EXTREMITÄT

SCHLÜSSELBEIN

Über die Oberflächenverhältnisse gibt Abb. 244, über die knochigen Gebilde Abb. 258 Aufschluß.

Postero-anteriore Röntgenaufnahme des Schlüsselbeins

Einstellung der Aufnahme (Abb. 36). Bauchlage des Kranken. Der Zentralstrahl ist auf die Mitte des Schlüsselbeins gerichtet.

Das Röngtenbild. Das Röntgenbild (Abb. 37) informiert über die Clavicula, das akromioklavikulare Gelenk, über die oberen zwei Rippen und das sternoklavikulare Gelenk.

Der dichte kortikale Bestand ist in der ganzen Länge des Knochens als ungebrochene helle Linie erkennbar, besonders aber an dessen unterem und oberem Rand, wo sich der Schatten des kortikalen Bestandes superponiert. Diese Linie ist im mittleren Drittel des Knochens breiter als an den beiden Enden. Am akromialen Knochenende sind sowohl die Corticalis als auch der spongiöse Bestand dünner, so daß dieses Gebiet weniger deutliche Schatten im Röntgenbild ergibt als die übrigen Teile des Knochens.

Abb. 36. Schlüsselbein: Einstellung der postero-anterioren Aufnahme
Der Zentralstrahl ist — zur Kassette senkrecht — auf die Mitte des Schlüsselbeins gerichtet

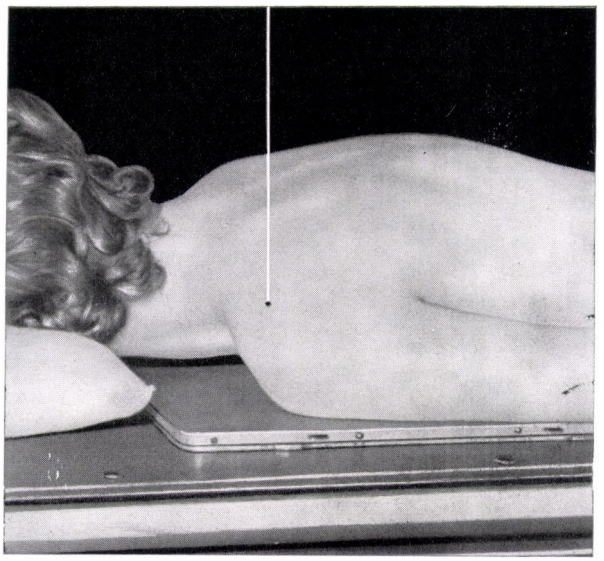

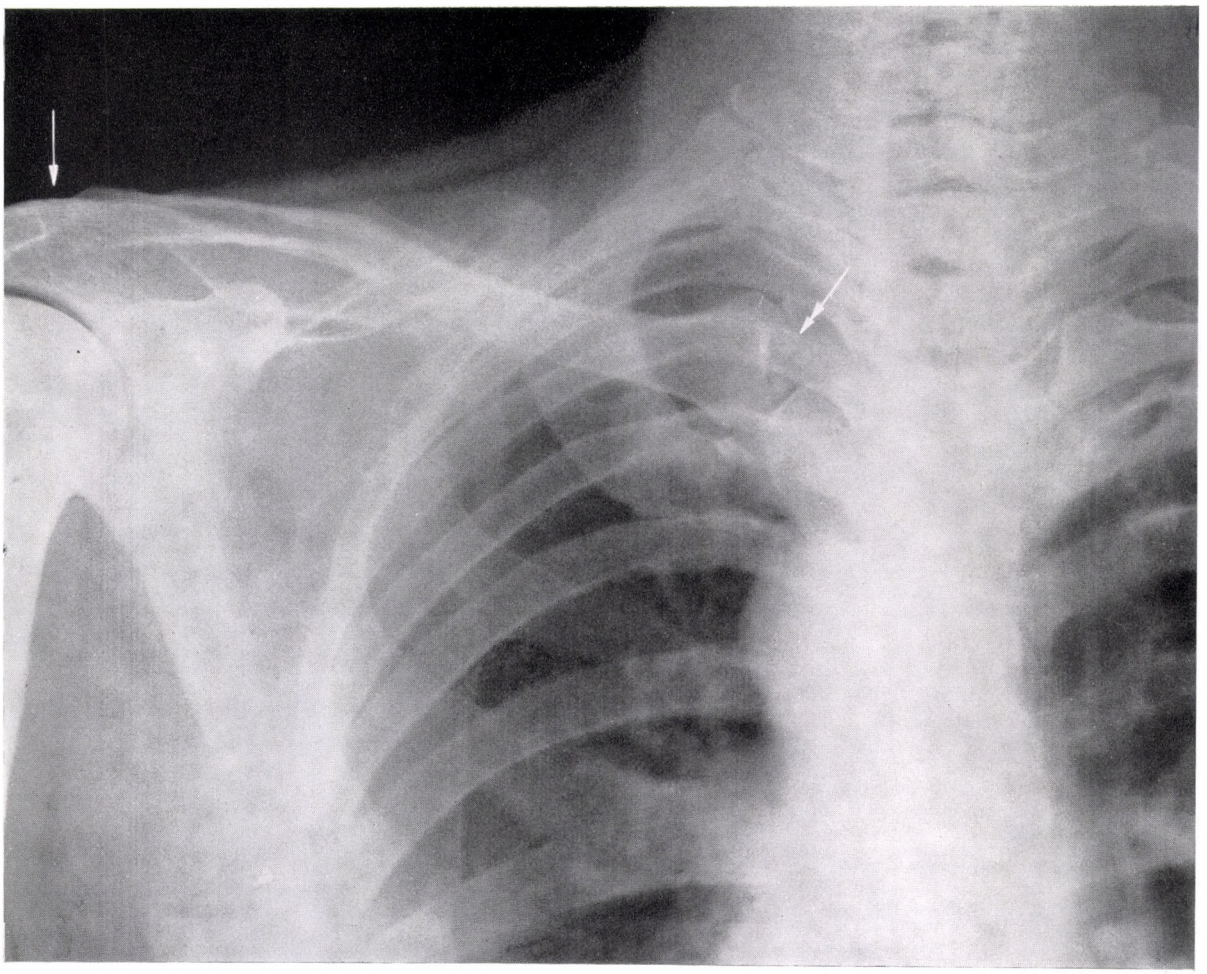

Abb. 37. Postero-anteriores Röntgenbild der Clavicula
Der Pfeil zeigt auf das akromioklavikulare, der Doppelpfeil auf das sternoklavikulare Gelenk

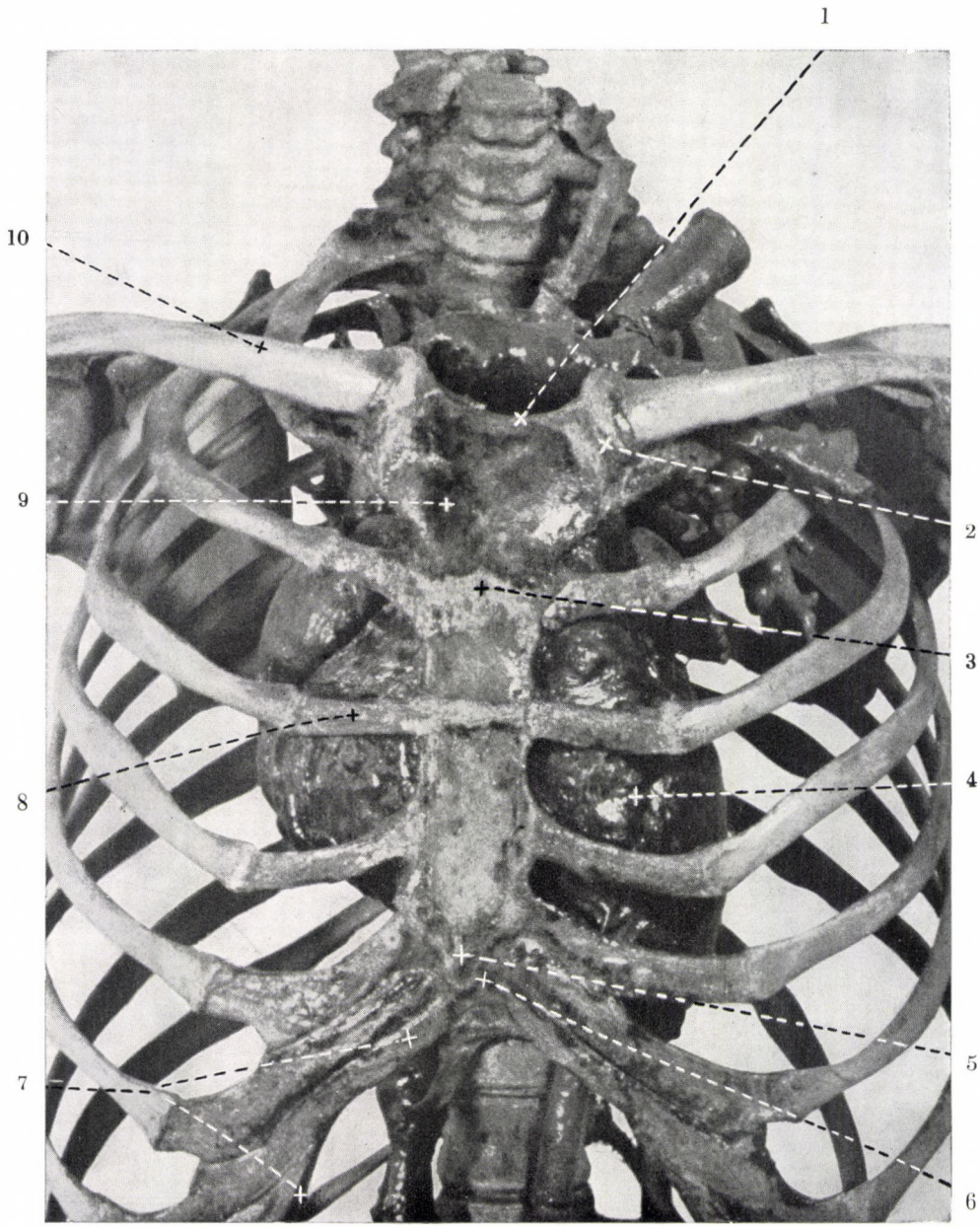

Abb. 38. Sternum und seine Gelenke
1. — Incisura jugularis sterni; 2. — Articulatio sternoclavicularis; 3. — Angulus sterni; 4. — Cor; 5. — Processus xiphoideus; 6. — Angulus xiphosternalis; 7. — Arcus costae d.; 8. — Cartilago costae III.; 9. — Manubrium sterni; 10. — Clavicula

Die Lungenspitzen und die Schatten der oberen Rippen projizieren sich auf das Schüsselbein, über welchem im allgemeinen ein schwacher, der sog. »Begleitschatten« zu sehen ist, der eine physikalische, also physiologisch vorkommende Erscheinung ist.

Im lateralen Drittel des Knochens erscheint die *Tuberositas coracoidea*. Sie ist besonders bei der dorsal gerichteten Rotation des Schlüsselbeins gut zu sehen (z. B. bei über die waagrechte Ebene erhobenem Arm, Abb.45). Hierbei tritt teilweise auch die sagittale, S-förmige Krümmung des Knochens in Erscheinung, die sonst in der Ruhelage des Schultergelenks nicht sichtbar ist.

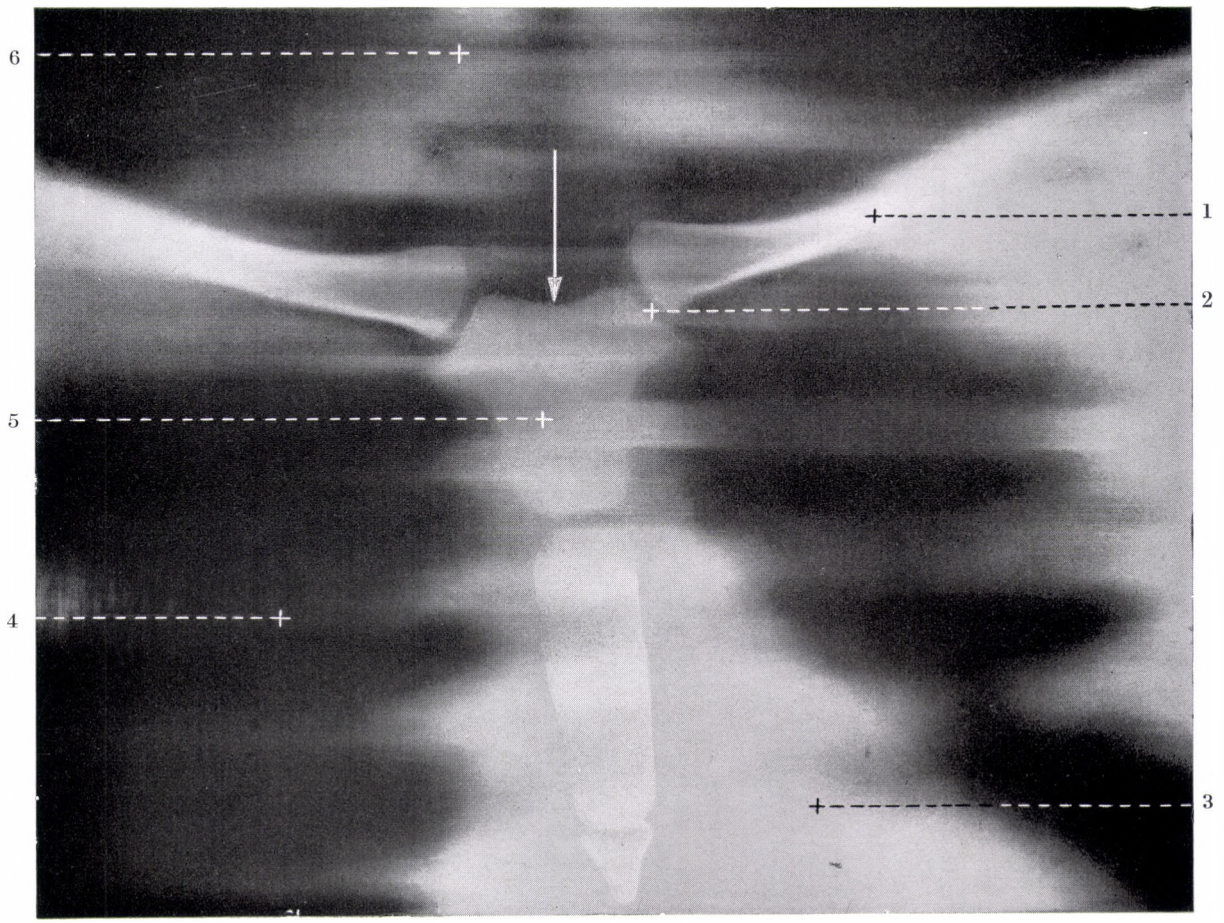

Abb. 39. Antero-posteriore Schichtaufnahme der Articulatio sternoclavicularis
Der Pfeil weist auf die Incisura jugularis
1. — Clavicula; 2. — Articulatio sternoclavicularis; 3. — Cor; 4. — Pulmo dexter;
5. — Manubrium sterni; 6. — Paratrachealer Weichteilschatten

Der Gelenkspalt der *Articulatio sternoclavicularis* ist nur teilweise zu sehen, da sich die Schatten der Wirbel und großen Gefäße auf ihn projizieren. Bei den vom Brustkorb verfertigten schrägen Aufnahmen ist jedoch das Gelenk der einen Seite übersichtlich dargestellt. In sagittaler Richtung kann aber nur durch die Schichtaufnahme ein verläßlicher Aufschluß über das Gelenk erhalten werden (Abb. 38, 39).

Die *Articulatio acromioclavicularis* ist bei der sagittalen Aufnahme zwischen dem äußeren Endteil der Clavicula und dem Acromion als 3—5 mm breiter Spalt sichtbar, aber nur wenn das Gelenk genau in sagittaler Richtung vom Zentralstrahl durchdrungen wird (Abb. 43—45). Bei schräger Strahlenrichtung ist der Gelenkspalt verengt oder wegen der übereinander projizierten Knochen überhaupt nicht sichtbar. Unter normalen Umständen hebt sich das laterale Ende des Schlüsselbeins — da es breiter als das Acromion ist — mit ca. einem Drittel seiner ganzen Breite über das Niveau der Schulterhöhe hervor. Das ist demnach eine physiologische Erscheinung. Wird jedoch das Gelenk schräg vom Strahl getroffen, so kann der Niveauunterschied der beiden oberen Knochenkanten ziemlich groß erscheinen, obwohl die Verhältnisse in Wirklichkeit normal sind. Bei oberflächlicher Untersuchung kann das Bild für eine akromioklavikulare Luxation gehalten werden. Das Schlüsselbein ist auch auf der sagittalen Aufnahme des Brustkorbes ersichtlich (Abb. 267).

SCHULTERGELENK

Über die Oberflächenprojektion geben Abb. 34, 35, über die knochigen Gebilde Abb. 41 und über die Weichteilverhältnisse Abb. 42 Aufschluß.

Antero-posteriore Röntgenaufnahme des Schultergelenkes

Einstellung der Aufnahme. Die Aufnahme wird bei liegenden oder stehenden Kranken verfertigt. Der Zentralstrahl ist — zur Kassette senkrecht — auf das Gelenk bzw. auf den tastbaren Processus coracoideus gerichtet (Abb. 40).

Das Röntgenbild. Das Röntgenbild informiert über das Schultergelenk, das akromioklavikulare Gelenk, die Scapula und die Verhältnisse der proximalen Humerusepiphyse. Auf dem Bilde sind die an der Bildung des Schultergelenkes teilnehmenden Knochen gut sichtbar (Abb. 43). — Auf den Schatten des Caput humeri projizieren sich teilweise die Schatten des Acromions und der Cavitas glenoidalis. Auf dem Humerus läßt sich das Tuberculum maius gut unterscheiden. Die Cavitas glenoidalis wird vom Strahl schräg getroffen, weshalb sie verkürzt, als ovaler Schatten erscheint. Der Processus coracoideus gibt einen runden oder ovalen Schatten, je nachdem, in welchem Winkel er von dem Strahl getroffen wurde; in Abb. 43 hat sich sein Schatten größtenteils in den Schatten der Spina scapulae projiziert. Der Margo vertebralis (medialis) der Scapula verläuft fast senkrecht, — der Margo axillaris (lateralis) schräg. Der Angulus inferior scapulae projiziert sich auf den Schatten der Brustkorborgane. Die Articulatio acromioclavicularis wird vom Strahl tangential getroffen, wodurch sich die Weite des Gelenkspaltes im allgemeinen beurteilen läßt. Über die Tuberositas coracoidea des Schüsselbeines gibt diese Aufnahme keinen befriedigenden Aufschluß.

Wird der Oberarm bis zur waagrechten Ebene erhoben (Abb. 44), so projizieren sich die Schatten des Caput humeri, des Tuberculum maius und des Acromion teilweise übereinander — auch steht die Cavitas glenoidalis schon schräger als in der Ruhelage des Gelenks. Eine wichtige Veränderung ist in der Lage des Margo vertebralis scapulae wahrzunehmen. Dieser verläuft nun nicht mehr senkrecht, sondern ist schräg abwärts und nach außen gerichtet, wodurch er mit dem Margo axillaris und Margo superior ein mit der Spitze nach unten blickendes, gleichschenkeliges



Abb. 40. Schultergelenk: Einstellung der antero-posterioren Röntgenaufnahme
Der Zentralstrahl ist — zur Kassette senkrecht — auf den Processus coracoideus gerichtet

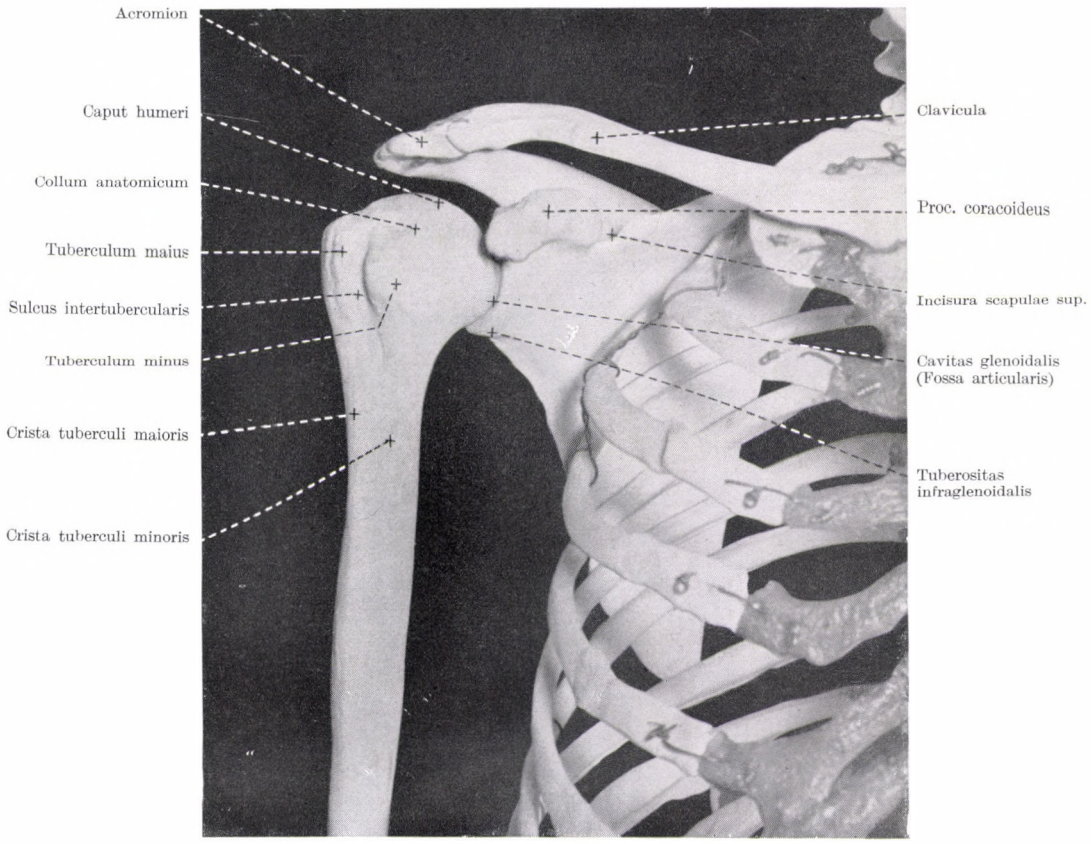

Abb. 41. Die Schultergelenkknochen von vorn

Dreieck bildet. Der der Spina scapulae entsprechende Schatten verläuft schräg und ist nach außen und aufwärts gerichtet. Die Spitze des Processus coracoideus und das Acromion sind — beide gesondert — nebeneinander projiziert auf dem Bild zu beobachten. Die Tuberositas coracoidea des Schlüsselbeines ist — da sich der Knochen um seine Längsachse gedreht hat — bereits erkennbar.

Wird der Oberarm über die waagrechte Ebene in senkrechte Lage erhoben (Abb. 45), so projizieren sich das Caput humeri und das Acromion größtenteils vollkommen übereinander. Auf dem Humerus zeigen zwei scharfe Schattenlinien die Lage des Sulcus intertubercularis an. Die Cavitas glenoidalis blickt schräg aufwärts und wegen der fast tangentialen Strahlenrichtung ist von ihrer Oberfläche kaum etwas zu sehen. Der Processus coracoideus ist fast in seinem ganzen Ausmaß erkennbar. Seine Spitze projiziert sich auf den Schatten des Schlüsselbeins. Die Tuberositas coracoidea claviculae ist noch ausgeprägter als auf dem vorigen Bild. Die S-förmige Krümmung des Knochens wird teilweise sichtbar. Der Umfang des akromioklavikularen Gelenkspaltes kann genau beurteilt werden. Die Spina scapulae verläuft schräg, nach außen und aufwärts gerichtet. Von den Kanten der Scapula verläuft die laterale senkrecht und die mediale schräg (also gerade umgekehrt wie auf dem das Gelenk in Ruhelage darstellenden Bild). Der Angulus inf. scapulae projiziert sich lateral auf die Rippenschatten oder auf den Rand des Rippenkorbschattens.

Werden die Schultern nach rückwärts gezogen, so wird das Schultergelenk genau senkrecht von den Strahlen getroffen. Hierdurch läßt sich die Weite der Gelenkhöhle mehr oder wenig feststellen.

Aus alledem geht hervor, daß sich der gesunde oder pathologische Zustand des Gelenks aus der Lage des Caput humeri und der Schulterhöhe oder des Processus coracoideus deshalb nicht feststellen läßt, weil sich dieselbe — der Eintrittsrichtung dem Einfallswinkel der Strahlen entsprechend — physiologisch verändert. Der Zustand des Gelenkes wird demnach nur durch das Verhältnis des Gelenkkopfes zum Gelenkpfannenrand bestimmt.

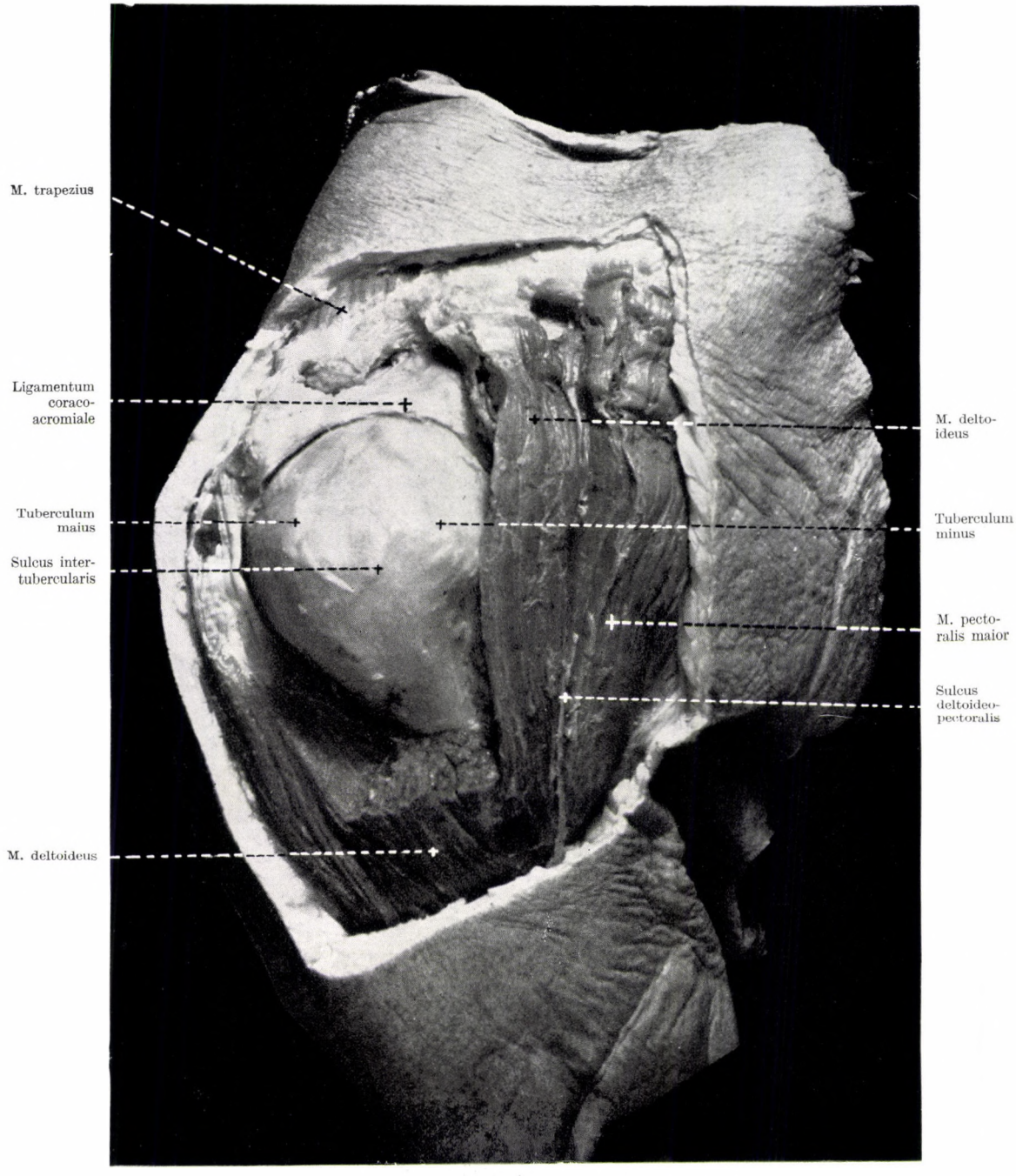

Abb. 42. Rechtes Schultergelenk von vorn

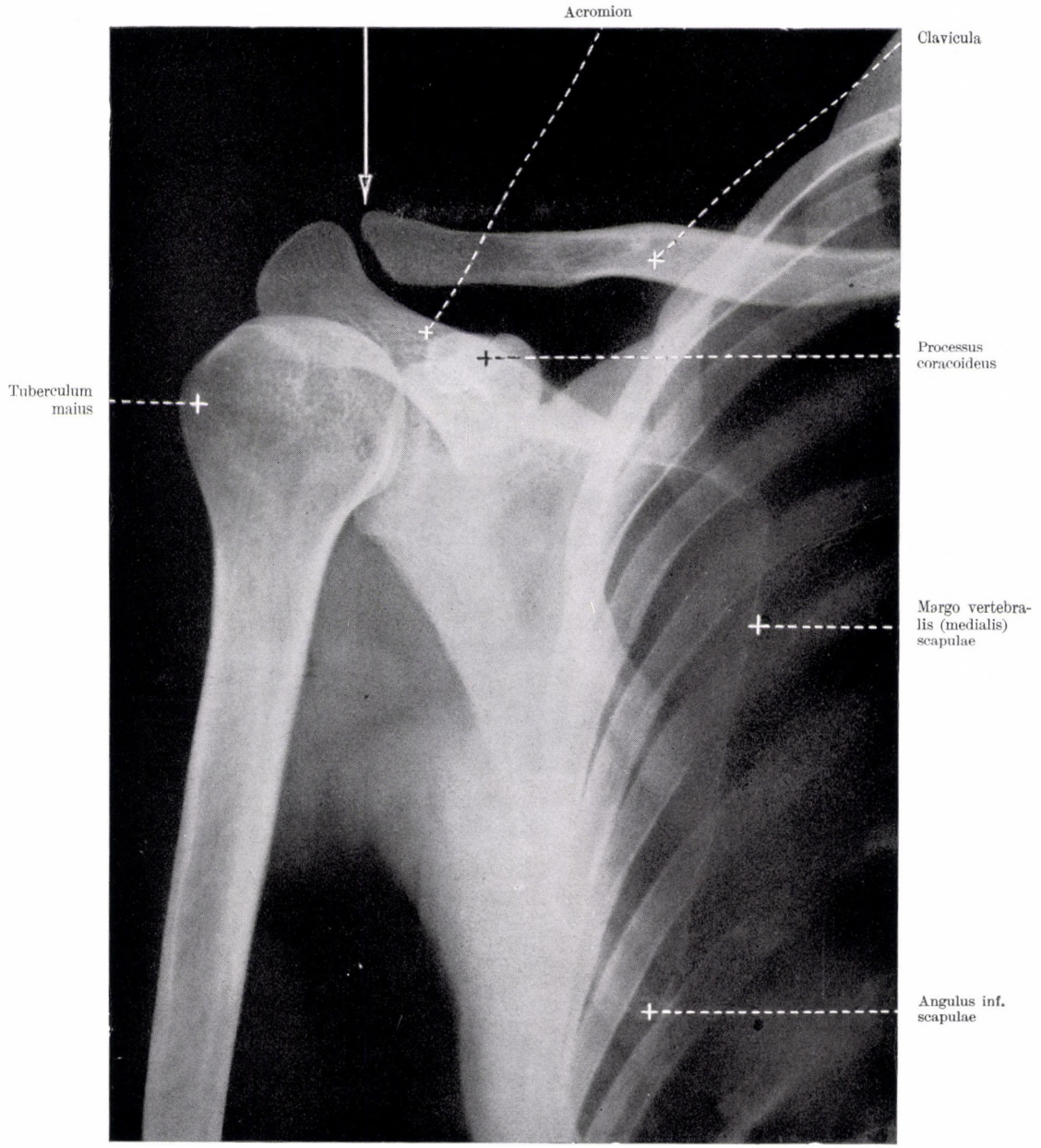

Abb. 43. Rechtes Schultergelenk: antero-posteriores Röntgenbild I
Der Pfeil weist auf die Articulatio acromioclavicularis

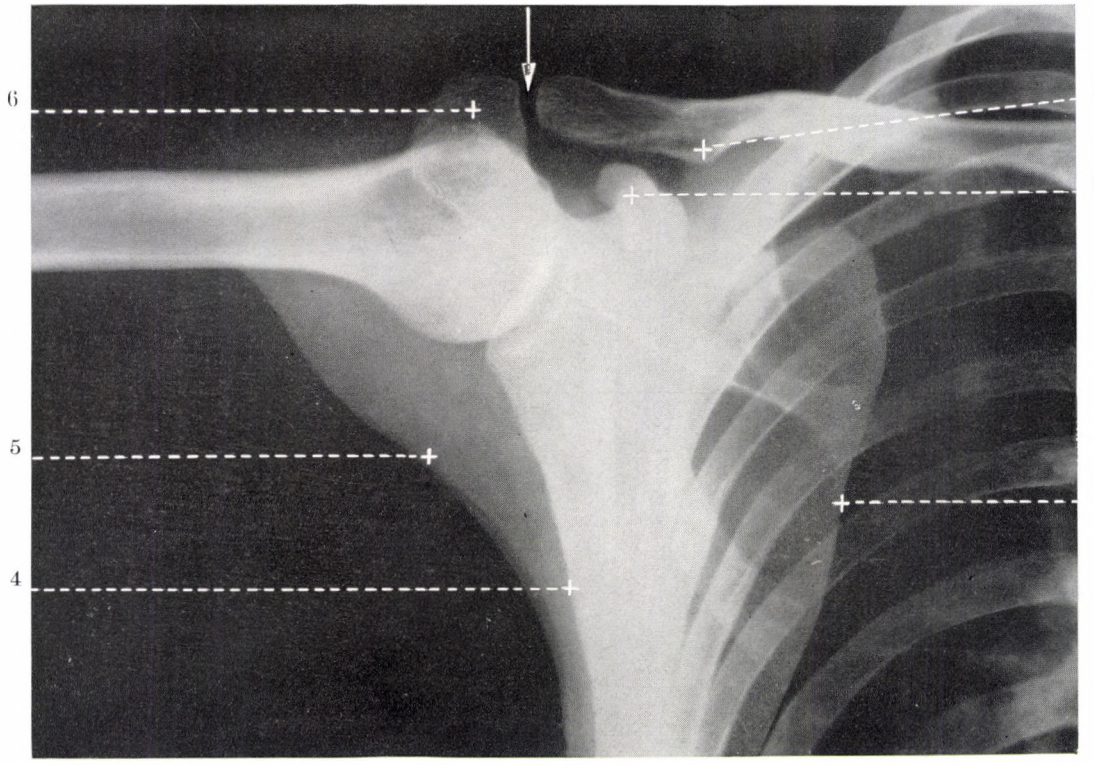

Abb. 44. Rechtes Schultergelenk: antero-posteriores Röntgenbild II

Der bis zur waagrechten Ebene erhobene Oberarm ist in 90°iger Abduktionslage. Da die Articulatio acromioclavicularis von den Strahlen tangential getroffen wird, läßt sich das Ausmaß der Gelenkhöhle gut beurteilen. Der Processus coracoideus projiziert sich frei

1. — Tuberositas coracoidea claviculae; 2. — Processus coracoideus; 3. — Margo vertebralis scapulae; 4. — Margo axillaris scapulae; 5. — Weichteilschatten; 6. — Acromion

Axiale Röntgenaufnahme des Schultergelenkes

Einstellung der Aufnahme. Der Kranke liegt oder sitzt, sein Oberarm ist in 90°iger Abduktion. Die Kassette befindet sich über dem Schulterdach. Der Zentralstrahl halbiert den durch die laterale Thoraxwand und den medialen Rand des Oberarmes gebildeten Winkel und ist auf die Mitte der Fossa axillaris gerichtet (Abb. 46).

Das Röntgenbild. Auf dem Röntgenbild (Abb. 47) sind die Gebilde des Schulterdaches, der chirurgische Hals des Humerus, das Tuberculum maius et minus, das Caput humeri und die Cavitas glenoidalis zu untersuchen.

Das Caput humeri projiziert sich fast gänzlich frei, und es können sowohl die Gelenkfläche als auch die strukturellen Verhältnisse des Knochens gut beurteilt werden.

Auf den Schatten des Caput humeri projiziert sich zwar unten, in geringem Maße das Acromion und in verkürzter Form der Schatten der Gelenkpfanne, dies stört jedoch die Untersuchung des Caput humeri nicht.

Die Kontur des Tuberculum maius ist gut ersichtlich. Das Tuberculum minus projiziert sich auf den Schatten des Tuberculum maius.

Das Collum anatomicum ist frei zu sehen.

Die Gelenkpfanne ist teils in sich selbst projiziert, verkürzt zu sehen und verursacht im unteren Quadranten des Caput humeri eine dreieckige Schattensuperposition.

Die Weite der Gelenkpfanne läßt sich nicht genau feststellen.

Das Ende des in seiner ganzen Ausbreitung gut zu überblickenden Acromion projiziert sich als zungenförmiger Schatten auf den unteren äußeren Quadranten des Caput humeri.

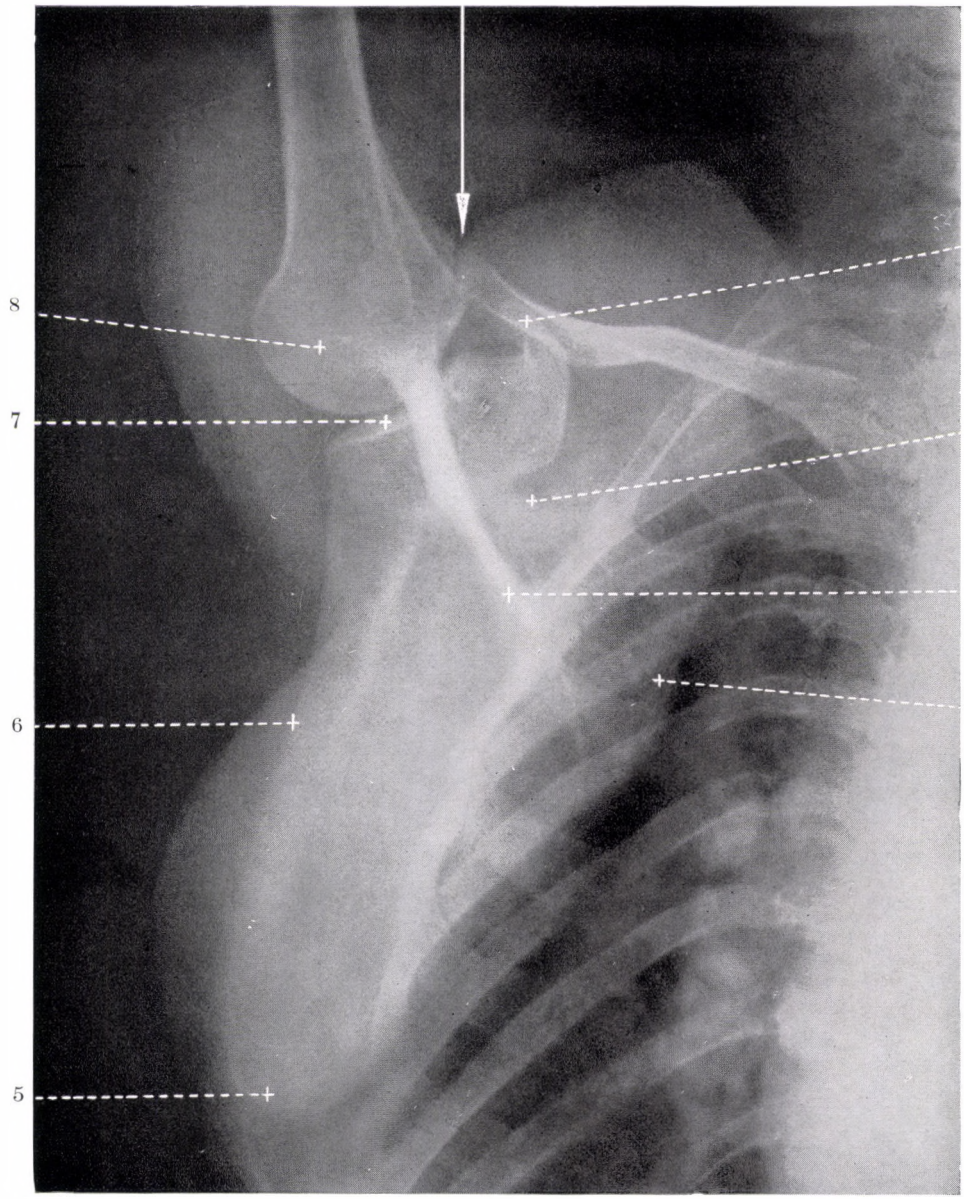

Abb. 45. Rechtes Schultergelenk: antero-posteriores Röntgenbild III

Der über die waagrechte Ebene erhobene Oberarm ist in senkrechter Lage. Die Cavitas glenoidalis blickt nach oben, der Margo axillaris scapulae ist in annähernd senkrechter Lage. Der Pfeil weist auf die Articulatio acromioclavicularis

1. — Processus coracoideus; 2. — Incisura scapulae sup.; 3. — Spina scapulae; 4. — Margo vertebralis scapulae; 5. — Angulus inf. scapulae; 6. — Margo axillaris scapulae; 7. — Cavitas glenoidalis; 8. — Caput humeri

Der Processus coracoideus projiziert sich als nach aufwärts weisender, zungenförmiger Schatten vor den Schatten des Caput humeri. Der Processus läßt sich — obwohl sich die Schatten der Clavicula und der Scapula auf seinen Ansatz projizieren — fast in seinem ganzen Ausmaß gut untersuchen.

Auf dem Bild sind ferner der Gelenkfortsatz der Scapula sowie das obere Drittel des Humerus zu sehen. Letzterer kann — da er sich frei projiziert — gut untersucht werden.

Die Aufnahme gibt im Verein mit der antero-posterioren Aufnahme genauen Aufschluß über die traumatischen Veränderungen der proximalen Humerusepiphyse, insbesondere bei Frakturen des Collum chirurgicum humeri.

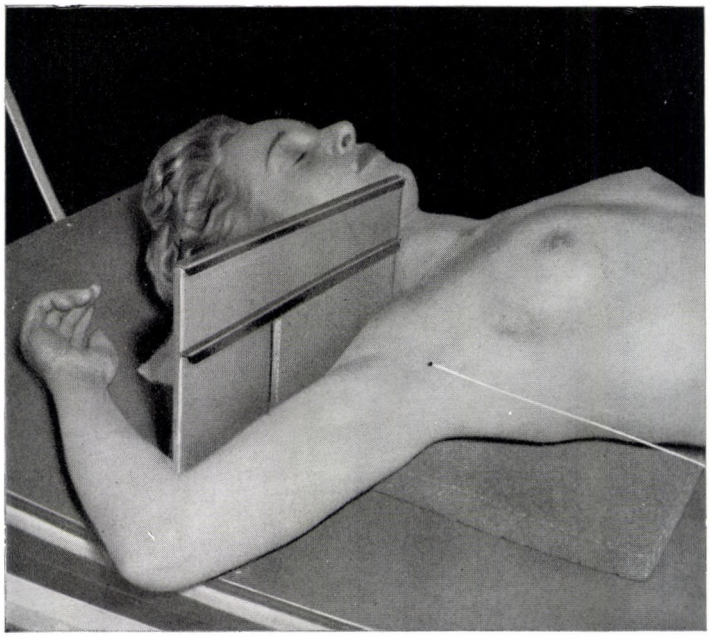

Abb. 46. Schultergelenk: Einstellung der axialen Röntgenaufnahme
Der Zentralstrahl halbiert den durch die laterale Thoraxwand und den medialen Rand des Oberarmes gebildeten Winkel und ist auf die Mitte der Fossa axillaris gerichtet

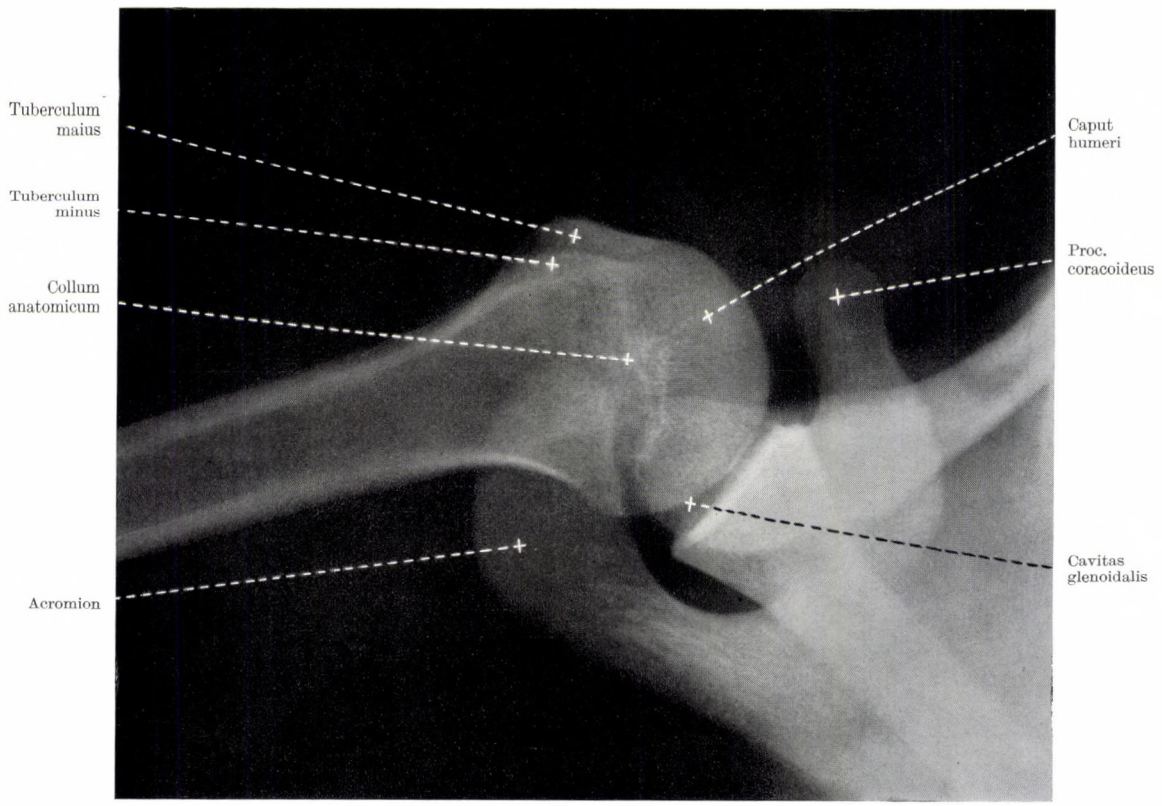

Abb. 47. Axiales Röntgenbild des rechten Schultergelenkes

SCAPULA

Ein übersichtliches Bild der Scapula geben Thorax-Aufnahmen, die uns gleichzeitig auch über das Corpus scapulae informieren.

Um jedoch die Verhältnisse des Collum scapulae, Acromion, Processus coracoideus sowie die Lokalisation von Fremdkörpern beurteilen zu können, ist als Ergänzung der sagittalen Aufnahme auch die seitliche Aufnahme erforderlich.

Seitliche Röntgenaufnahme der Scapula

Einstellung der Aufnahme (Abb. 48). Der Kranke liegt auf der zu untersuchenden Seite, in halb ventraler, halb lateraler Lage. Auf der zu untersuchenden Seite ist sein Arm kranial ausgestreckt. Der Zentralstrahl ist — zur Kassette senkrecht — handtellerbreit kranial vom Angulus inferior scapulae entfernt, auf den Margo vertebralis scapulae gerichtet. Die Aufnahme kann auch beim stehenden Kranken angefertigt werden.

Das Röntgenbild. Im Röntgenbild (Abb. 49) können das Corpus scapulae, die Cavitas glenoidalis, die Gebilde des Schulterdaches (Processus coracoideus und Acromion) sowie das Caput und das obere Drittel des Humerus untersucht werden.

EPIPHYSENKNORPELLINIEN IM SCHULTERGEBIET

Bei der Geburt lassen sich die Verhältnisse der das Schultergelenk bildenden Knochen noch schwer bestimmen, weil das Caput humeri — abgesehen vom frühzeitig erscheinenden Ossifikationskern — noch knorpelig ist (Abb. 50). Der Knochenkern des Caput humeri erscheint ungefähr im 6. Monat, der des Tuberculum maius um den 6—12. Monat. Im 5. Lebensjahr verbinden sich das bisher isolierte Tuberculum maius und Caput humeri teilweise miteinander, und zwar so, daß sie im Röntgenbild vom Corpus humeri durch jene dunklen Streifen getrennt sind,

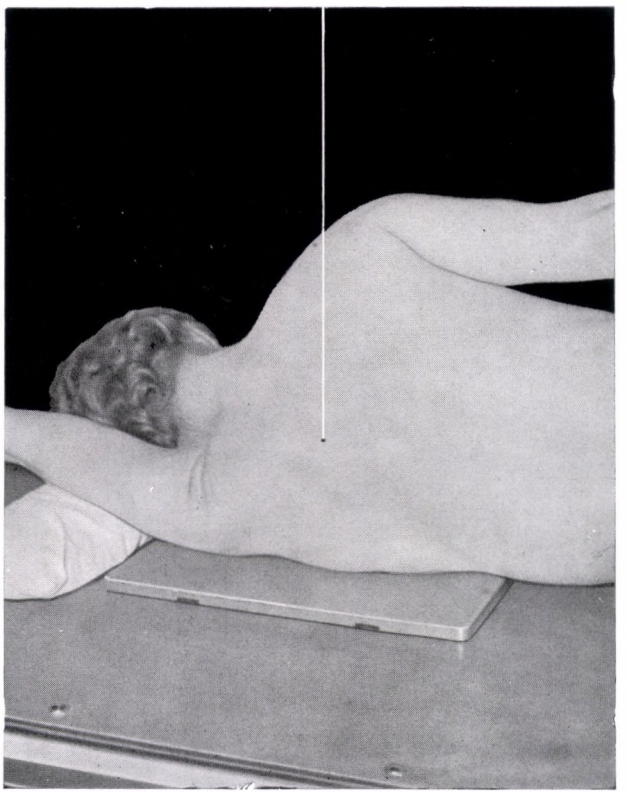

Abb. 48. Schulterblatt: Einstellung der seitlichen Röntgenaufnahme
Der Zentralstrahl ist auf die Mitte des Margo vertebralis scapulae gerichtet

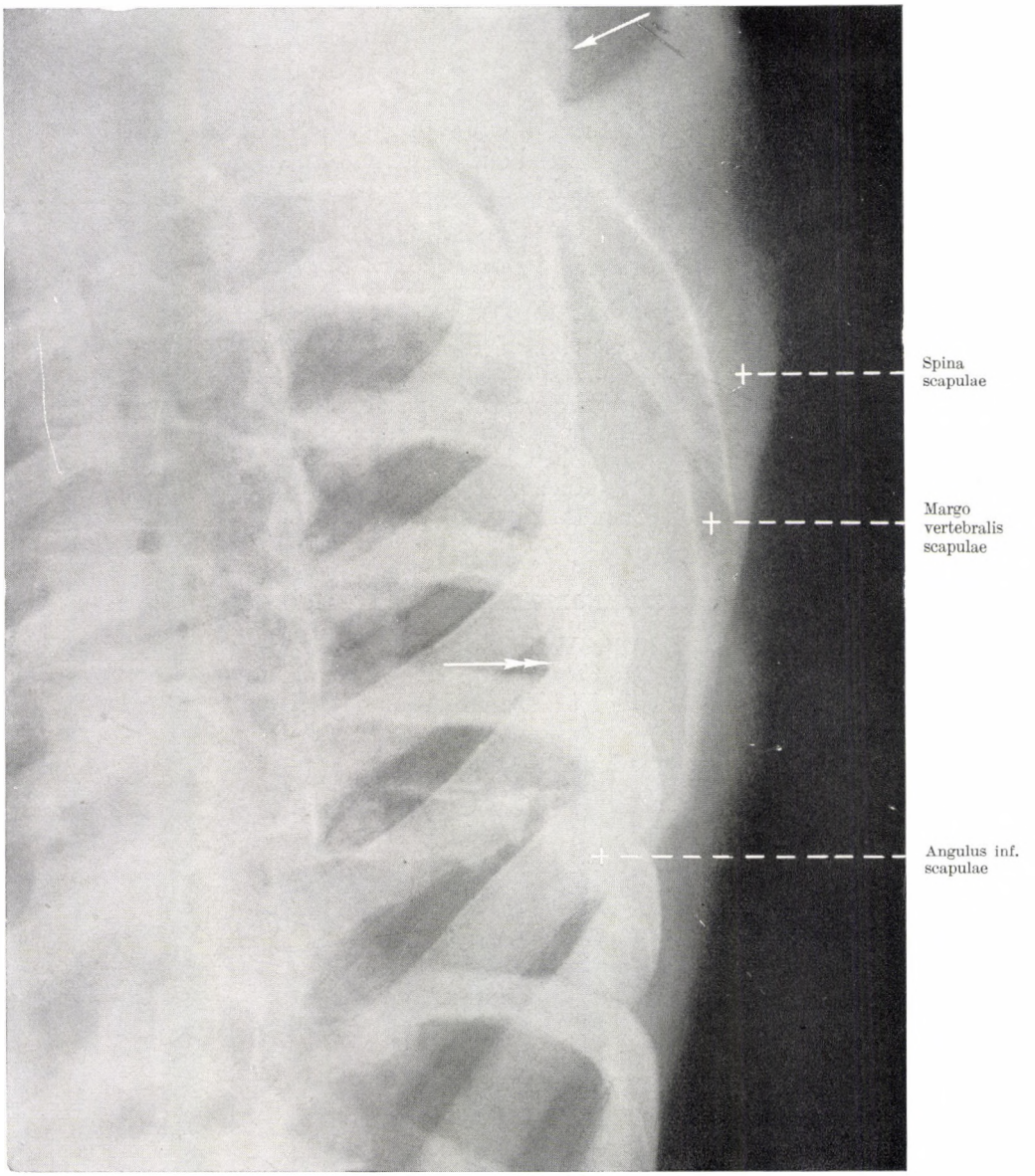

Abb. 49. Seitliches Röntgenbild des Schulterblattes
Der Pfeil ist auf das Caput humeri, der Doppelpfeil auf den Margo axillaris scapulae gerichtet

die den Epiphysenknorpellinien entsprechen (Abb. 51). Ähnliche Ossifikationskerne erscheinen noch im Processus coracoideus, im Acromion und in der Clavicula ungefähr im 6—12. Monat.

Die Knorpellinie der Epiphyse erscheint nur dann als gerade Linie, wenn die Strahlen parallel zur Epiphysenknorpelscheibe einfallen. Treffen die Strahlen den Knorpel aus schräger Richtung, was recht häufig vorkommt, so sind die vordere und hintere Kante der Knorpelscheibe als gesonderte Linien im Film sichtbar (Abb. 52, 53). Bei oberflächlicher Untersuchung kann diese Erscheinung mit einer Bruchlinie verwechselt werden — ein Irrtum, der sich durch genaue Untersuchung der erwähnten Linien vermeiden läßt. Die Knorpellinie der Epiphyse wird nämlich immer von jenem Schattenstreifen (auf dem Bilde eine kontrastreiche Linie) umrandet, der durch die aneinander anschließenden Oberflächen der Epiphyse und Metaphyse zustande kommt. Diese Linie fehlt bei Bruchlinien.

Über die Epiphysenverhältnisse bei Kindern verschiedenen Alters geben die Abb. 50—53 und 195 Aufschluß.

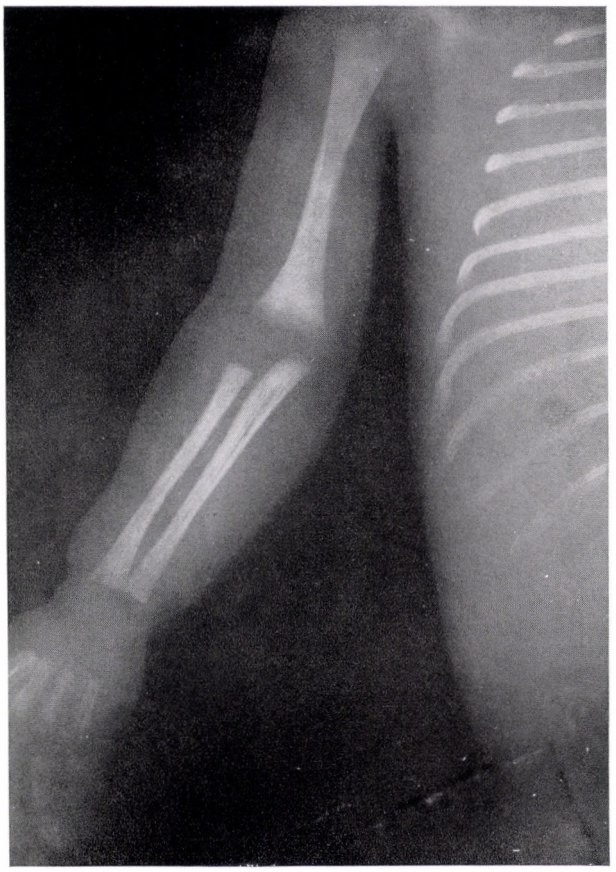

Abb. 50. Röntgenbild der rechten oberen Extremität eines Neugeborenen
Unterarmknochen in Supinationsstellung

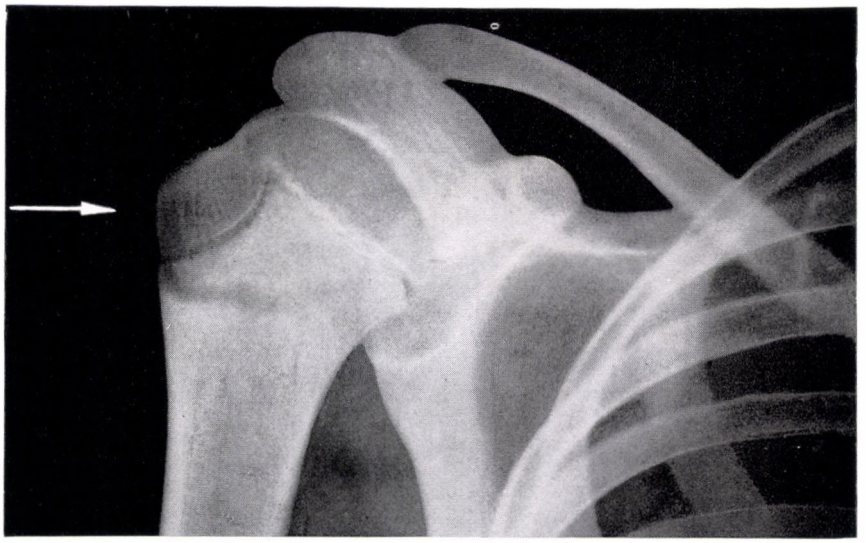

Abb. 51. Schultergelenk eines 6jährigen Kindes. Sagittales Röntgenbild
Das Caput humeri ist fast vollkommen isoliert. Die die Epiphysenlinien umsäumenden, schmalen Streifen sind gut sichtbar. Der Pfeil weist auf das Tuberculum maius

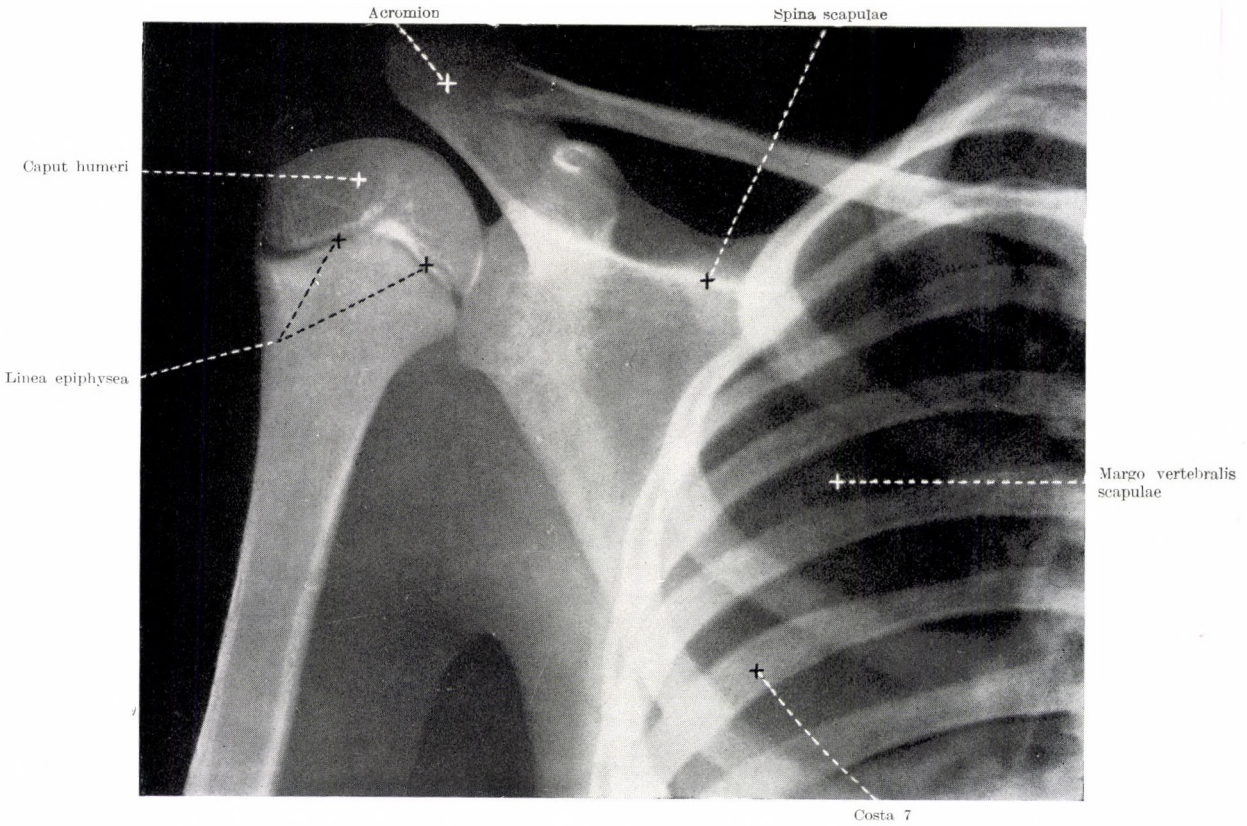

Abb. 52. Schultergelenk eines 8jährigen Kindes: antero-posteriores Röntgenbild

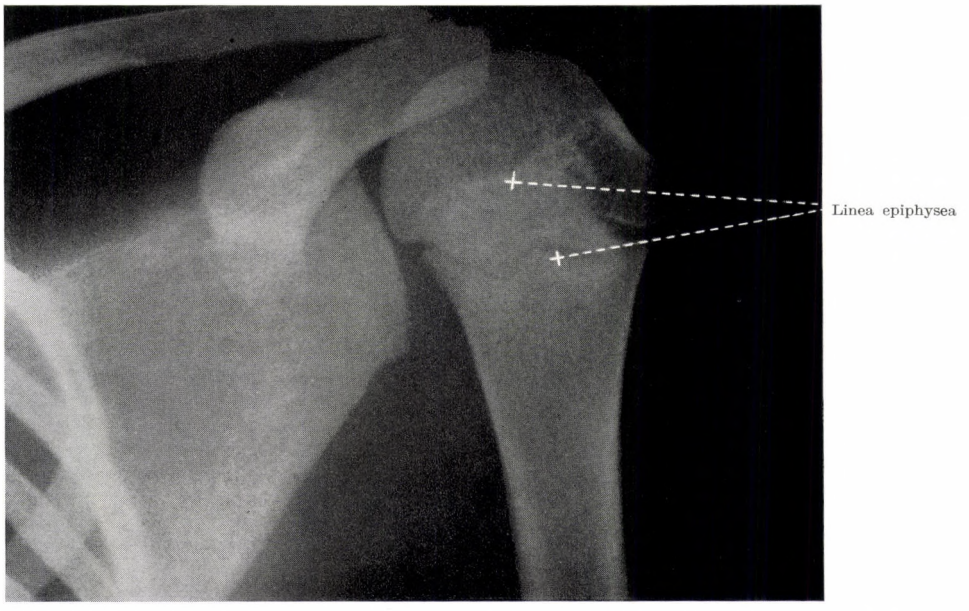

Abb. 53. Schultergelenk eines 9jährigen Kindes: antero-posteriores Röntgenbild
Der Epiphysenknorpel wird vom Zentralstrahl exzentrisch getroffen, weshalb dessen vorderer und hinterer Rand auf dem Bild nebeneinander projiziert erscheinen

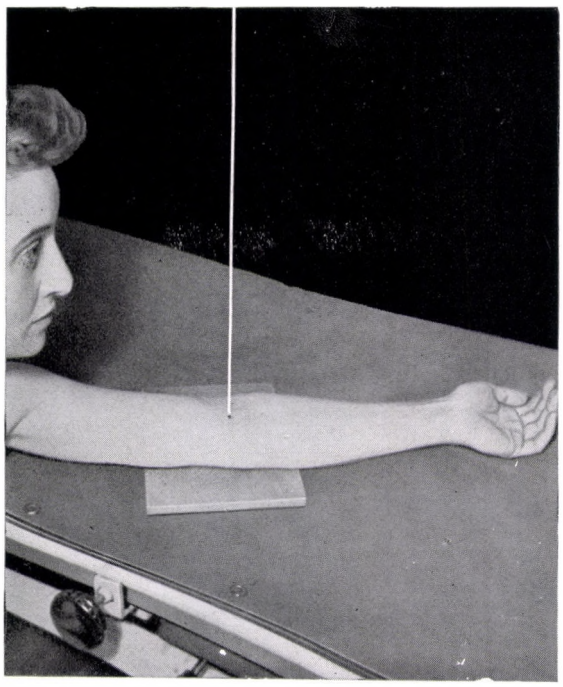

Abb. 54. Ellenbogengelenk: Einstellung der volo-dorsalen Röntgenaufnahme
Der Zentralstrahl ist — zur Kassette senkrecht — auf die Mitte der Fossa cubiti gerichtet

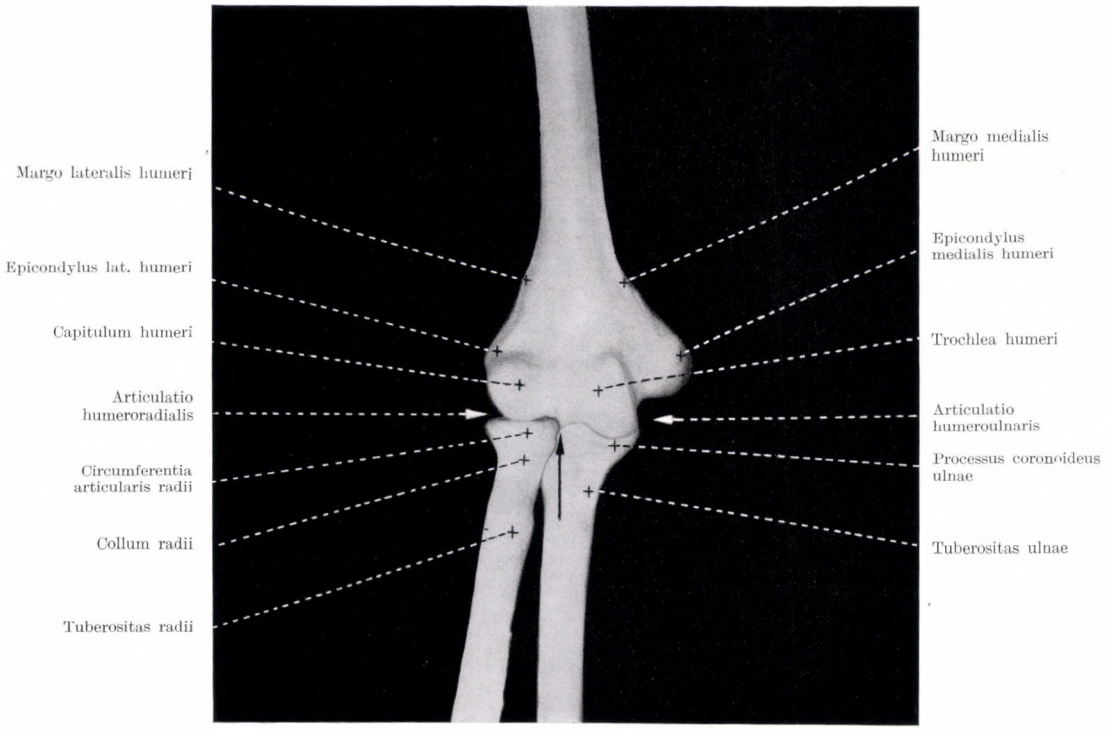

Abb. 55. Die Ellenbogengelenkknochen von vorn
Der Pfeil weist auf die Articulatio radioulnaris proximalis

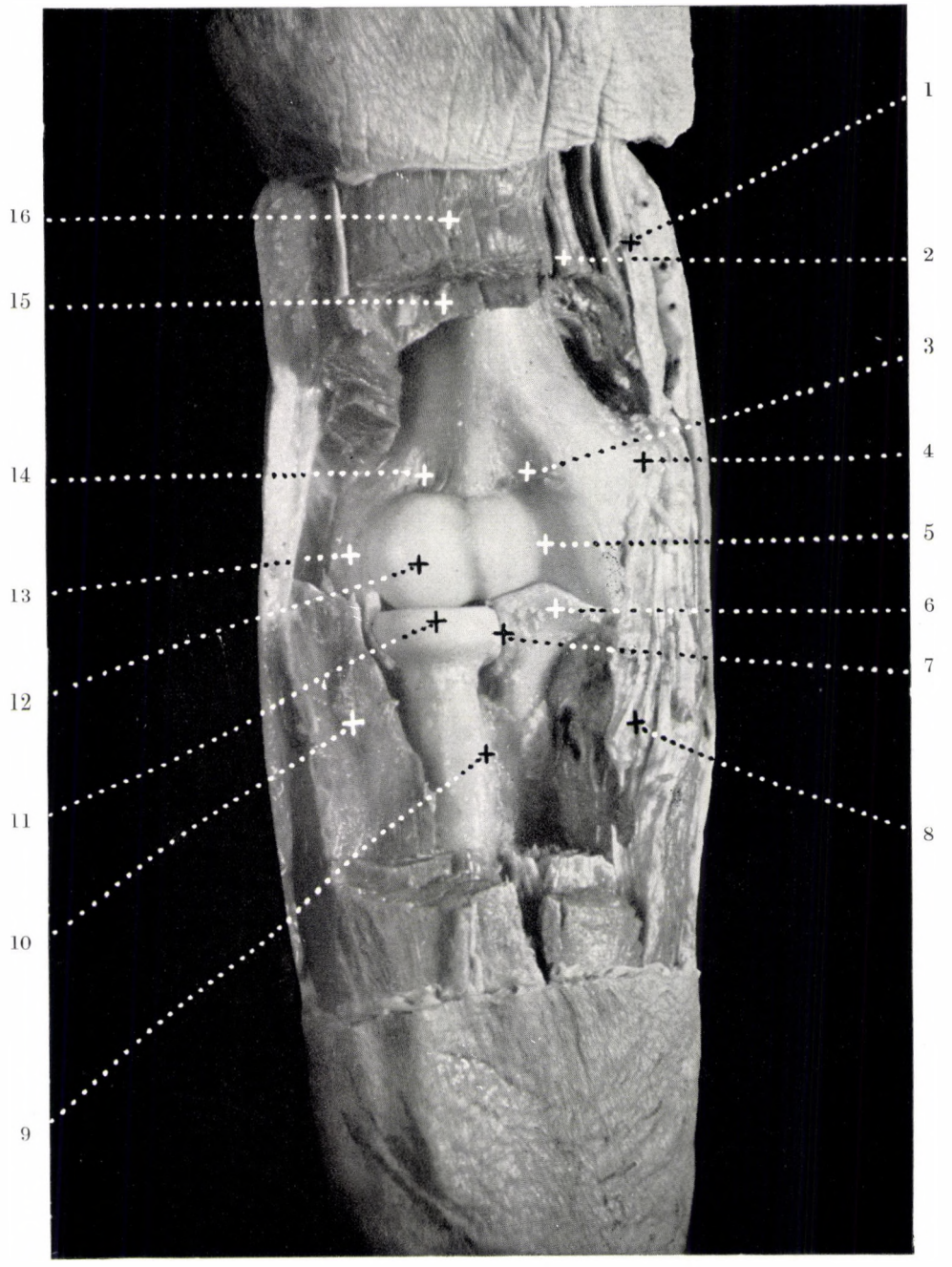

Abb. 56. Rechtes Ellenbogengelenk von vorn

1. — Septum intermusculare mediale; 2. — A. brachialis; 3. — Fossa coronoidea; 4. — Epicondylus medialis; 5. — Trochlea humeri; 6. — Processus coronoideus; 7. — Articulatio radioulnaris proximalis; 8. — Massa muscularis flexoria; 9. — Tuberositas radii; 10. — M. ext. carpi rad. brevis; 11. — Circumferentia articularis radii; 12. — Capitulum humeri; 13. — Epicondylus lateralis; 14. — Fossa radialis; 15. — M. brachialis; 16. — M. biceps brachii

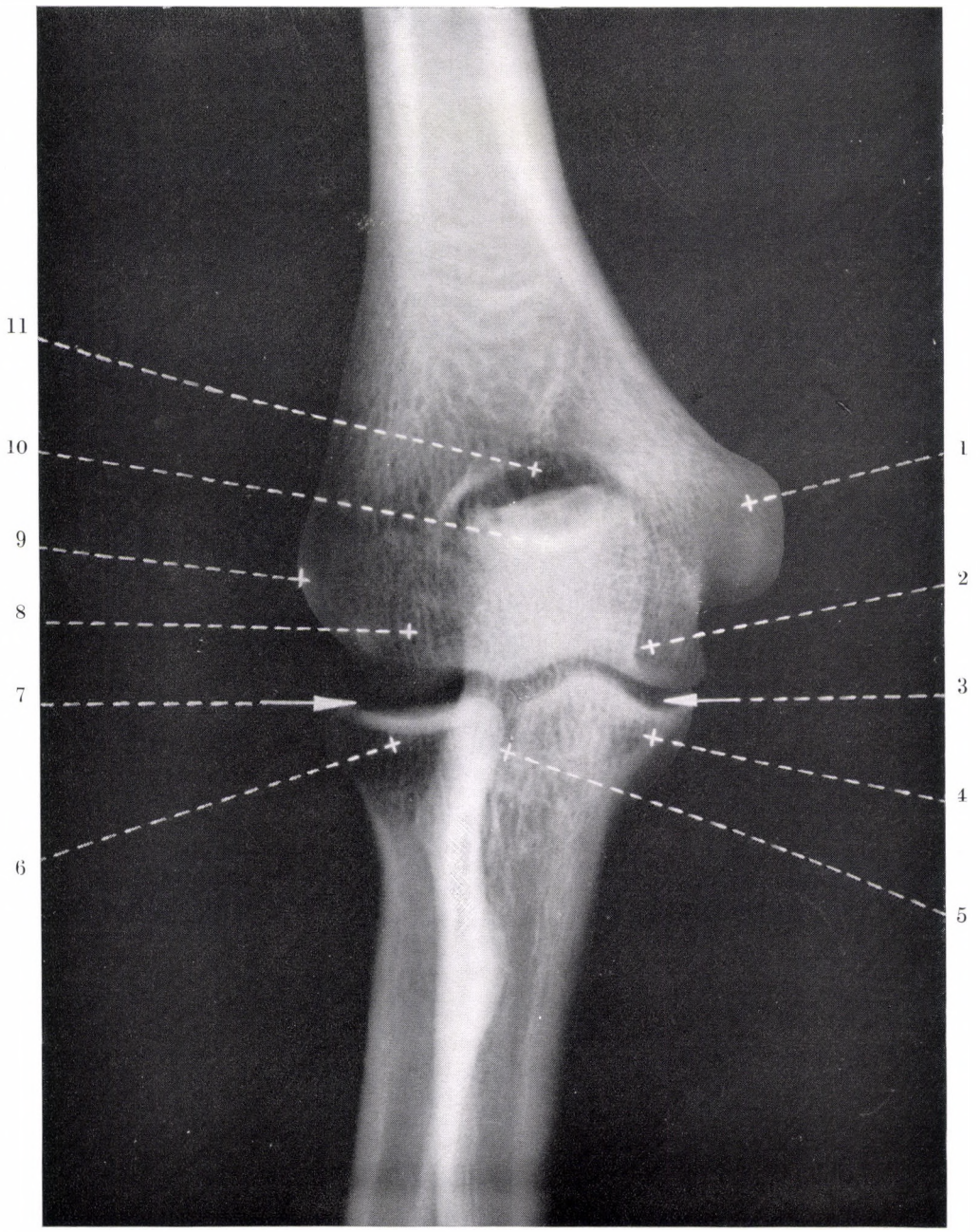

Abb. 57. Rechtes Ellenbogengelenk: antero-posteriores Röntgenbild

1. — Epicondylus med. humeri; 2. — Trochlea humeri; 3. — Articulatio cubiti (pars humeroulnaris); 4. — Proc. coronoideus ulnae; 5. — Articulatio radioulnaris prox.; 6. — Capitulum radii; 7. — Articulatio cubiti (pars humeroradialis); 8. — Capitulum humeri; 9. — Epicondylus lat. humeri; 10. — Olecranon; 11. — Fossa olecrani (humeri)

OBERARM

Antero-posteriore Röntgenaufnahme des Oberarmes

Einstellung der Aufnahme. Der Zentralstrahl ist auf das Grenzgebiet des oberen und mittleren Oberarmdrittels gerichtet. Diese Aufnahme informiert über Schulter- und Ellenbogengelenk sowie das Corpus humeri. (Bei seitlicher Aufnahme ist der Handteller nach außen zu richten.)

Das Röntgenbild. Im Röntgenbild ist — in Form eines dicken Schattenstreifens — der dichte kortikale Bestand am ausgeprägtesten am Corpus humeri sichtbar. Gegen die beiden Enden des Knochens verschmälert sich dieser Streifen. Am Corpus humeri zeigt oft eine unebene, niedrige Vorwölbung mit grober Oberfläche den Ansatz des M. deltoideus an.

Auf der proximalen Epiphyse des Knochens ist manchmal die Crista tuberculi maioris et minoris und der zwischen ihnen befindliche Sulcus intertubercularis erkennbar (Abb. 43).

ELLENBOGENGELENK

Vom Ellenbogengelenk werden in erster Linie volo-dorsale und radio-ulnare Aufnahmen hergestellt.

Volo-dorsale Röntgenaufnahme des Ellenbogengelenkes

Über die Oberflächenprojektion des Ellenbogengelenkes geben Abb. 34, 35, über dessen Knochenverhältnisse Abb. 55 und über die Weichteilrelationen Abb. 56 Aufschluß.

Einstellung der Aufnahme (Abb. 54). Das Ellenbogengelenk ist in Extensionsstellung. Supination des Unterarmes. Der Zentralstrahl ist — senkrecht zur Filmfläche — auf die Mitte der Fossa cubiti gerichtet.

Das Röntgenbild. Auf dem Röntgenbild (Abb. 57) lassen sich die Pars humeroulnaris und die Pars humeroradialis des Ellenbogengelenkes untersuchen. Der mediale und laterale Epicondylus humeri sowie Trochlea und Capitulum humeri sind gut erkennbar. Längs des Epicondylus lateralis ist der Schatten eines konsistenteren Knochenbestandes zu sehen, der durch eine physiologisch vorkommende Knochenleiste (Crista supracondyloidea) zustande kommt. Diese darf nicht mit infolge von pathologischen Prozessen entstehendem Knochencallus verwechselt werden.

Die Fossa olecrani und die Fossa coronoidea projizieren sich aufeinander. Diese beiden Gruben stehen oft durch eine kleine Öffnung miteinander in Verbindung. Der spärlichere Schatten (ein dunkles Feld) stellt den dünnsten Teil der die beiden Gruben voneinander trennenden Knochenplatte dar und zeigt hiermit auch den tiefsten Punkt der Dellen an. Die Spitze des Olecranon ist teilweise auf die Fossa olecrani projiziert.

Durch den Schatten der Ulna ist distaler der humeroulnare Gelenkspalt wahrnehmbar, unter welchem, über den inneren Rand der Ulna hinausragend, der Schatten des Processus coronoideus sichtbar ist. Der Gelenkspalt setzt sich lateral ohne Unterbrechung in der zwischen dem Capitulum humeri und der Fovea capituli radii zustande kommenden Pars humeroradialis des Ellenbogengelenks fort. Der das Capitulum radii umrahmende und sich bei genauer Strahlenrichtung aufeinanderprojizierende dichte Knochenbestand ist auf dem Bild als scharfer Schattenstreif (helle Linie) zu sehen. Dieses Gebiet muß bei Bruchverdacht mit besonderer Sorgfalt untersucht werden.

Die *Pars radioulnaris articulationis cubiti* ist nicht mmer klar zu sehen, weil sich die umgrenzenden Knochengebilde aufeinander projizieren können. In Abb. 57 läßt sich der Gelenkteil ziemlich gut beurteilen.

Radio-ulnare Röntgenaufnahme des Ellenbogengelenkes

Über die Knochenrelationen geben Abb. 59, 60, über die Weichteilverhältnisse gibt Abb. 61 Aufschluß.

Einstellung der Aufnahme (Abb. 58). Der Kranke sitzt, sein semiflektiertes Ellenbogengelenk befindet sich in Schulterhöhe. Der Handteller ist der untersuchenden Person zugekehrt. Der Zentralstrahl ist — zur Filmfläche senkrecht — auf den Epicondylus lateralis gerichtet.

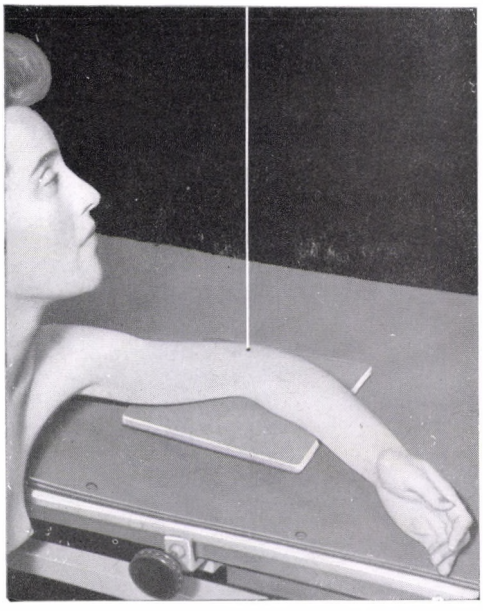

Abb. 58. Ellenbogengelenk: Einstellung der radio-ulnaren Röntgenaufnahme
Der Zentralstrahl ist — zur Kassette senkrecht — auf den Epicondylus lat. humeri gerichtet

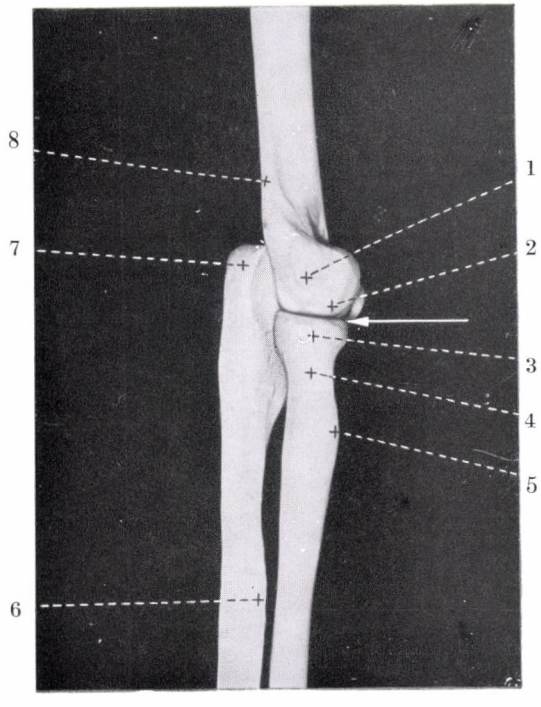

Abb. 59. Die Ellenbogengelenkknochen von lateral
Pfeil — Articulatio humeroradialis
1. — Epicondylus lat. humeri; 2. — Capitulum humeri; 3. — Capitulum radii; 4. — Collum radii; 5. — Tuberositas radii; 6. — Crista interossea ulnae; 7. — Olecranon; 8. — Margo lat. humeri

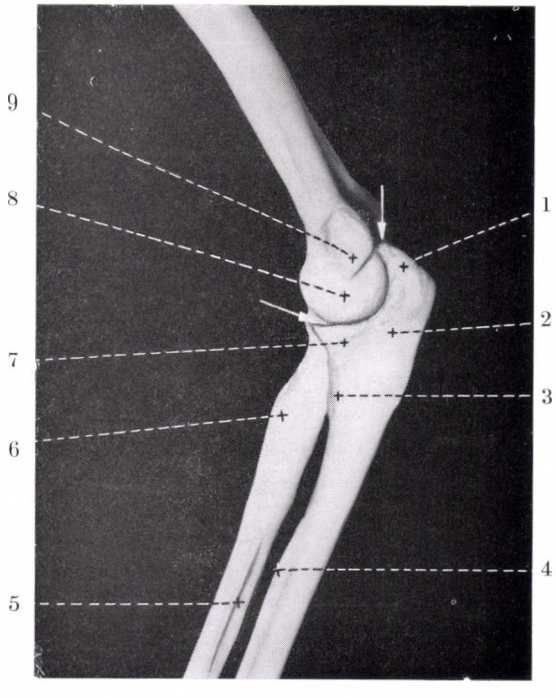

Abb. 60. Die Ellenbogengelenkknochen von medial
Pfeile — Articulatio humeroulnaris
1. — Olecranon; 2. — Zona media olecrani; 3. — Tuberositas ulnae; 4. — Crista interossea ulnae; 5. — Crista interossea radii; 6. — Tuberositas radii; 7. — Processus coronoideus ulnae; 8. — Trochlea humeri; 9. — Epicondylus medialis humeri

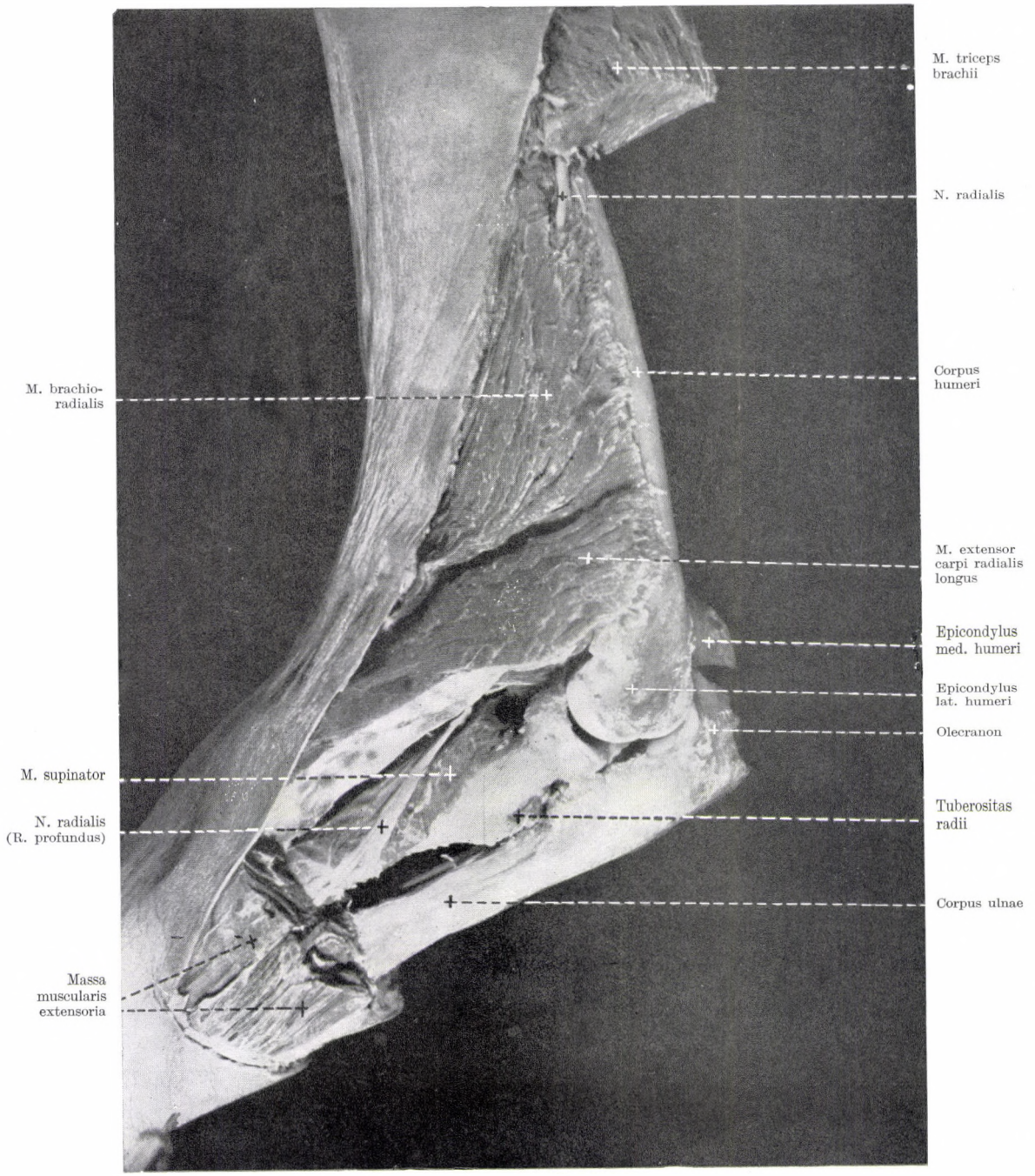

Abb. 61. Linkes Ellenbogengelenk in Seitenansicht

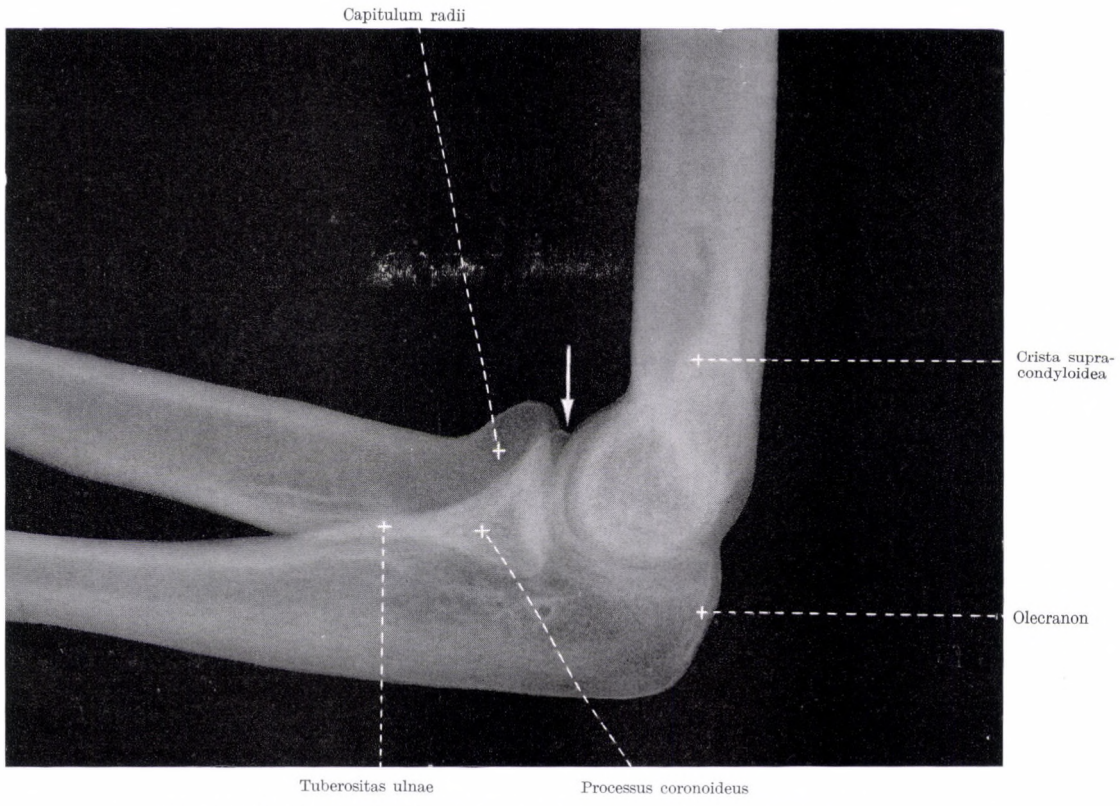

Abb. 62. Seitliches Röntgenbild des linken Ellenbogengelenkes
Der Pfeil weist auf den Gelenkspalt



Abb. 63. Seitliches Röntgenbild des Ellenbogengelenkes bei vollkommener Flexion

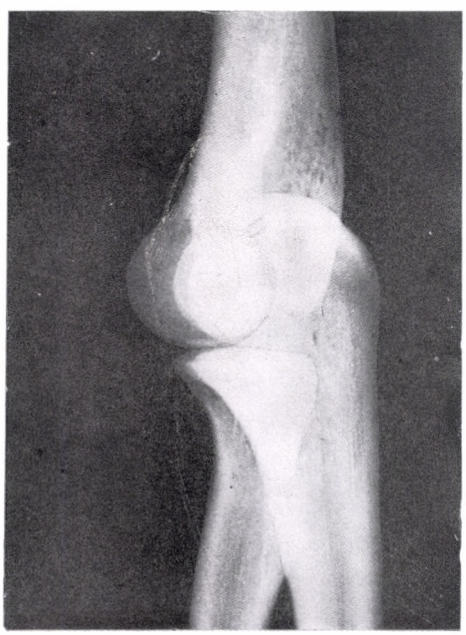

Abb. 64. Seitliches Röntgenbild des Ellenbogengelenkes in Extensionsstellung

Das Röntgenbild. Im Röntgenbild (Abb. 62) projizieren sich — im Falle richtiger Einstellung — die beiden Epicondyli aufeinander, trifft jedoch der Strahl das Ellenbogengelenk exzentrisch, so projiziert sich der eine oder der andere Epicondylus vor oder hinter das Corpus humeri. Von oben ist die zum Condylus lateralis vordringende Crista supracondyloidea gut zu sehen. Das Capitulum humeri projiziert sich immer vor den Schatten des Corpus humeri, und zwar um ein Drittel seines ganzen Umfanges. Dies ermöglicht eine mehr als 90°ige Flexion des Unterarmes, bevor das Capitulum radii in die Fossa radialis des Humerus stößt (Abb. 63). Bei vollständiger Extension versinkt das Olecranon in die Fossa olecrani (Abb. 64).

Der Processus coronoideus projiziert sich teilweise auf das Capitulum radii. Dieses Gebiet ist also durch die Übereinanderprojektion der Gebilde ausgeprägter als die Umgebung und ergibt im ganzen einen dreieckigen Schatten. Im Vergleich zu diesem Gebiet ist die Transparenz des zwischen dem Olecranon und dem Processus coronoideus befindlichen Knochenbereichs auffallend. Diese Transparenz wird teils durch die — im Vergleich zum vorigen Schattendreieck — ziemlich ansehnliche Kontrastdifferenz, noch mehr aber durch die dünnere spongiöse Struktur dieses Gebietes verursacht. Unter dem Processus coronoideus tritt die Tuberositas ulnae klar hervor.

Axiale Röntgenaufnahme des Ellenbogengelenkes

Einstellung der Aufnahme (Abb. 65). Der Kranke legt das untere Drittel seines Oberarmes auf die Kassette und biegt sein Ellenbogengelenk maximal ein. Sein Ober- und Unterarm sollen in einer auf die Kassette senkrechten Ebene liegen — Unter- und Oberarm werden sich also aufeinander projizieren.

Der Zentralstrahl ist auf einen Punkt des Unterarmes gerichtet, der etwa 5 cm von der Spitze des Olecranon distal gelegen ist und schließt mit der Raumsenkrechten einen in distaler Richtung offenen Winkel von ca. 20° ein

Das Röntgenbild (Abb. 66). Auf dem Röntgenbild projizieren sich die Knochen des Unterarmes auf den Humerus. Die Spitze des Olecranon ist gut sichtbar und tangential auch der olecranohumorale Teil des Ellenbogengelenks. Die Aufnahme vermag ein übersichtliches Bild der Ellenbogengelenkknochen zu vermitteln.



Abb. 65. Ellenbogengelenk: Einstellung der axialen Röntgenaufnahme
Der Zentralstrahl ist auf einen Punkt gerichtet, der etwa 5 cm distal der Olecranonspitze gelegen ist und schließt mit der Raumsenkrechten einen nach distal offenen Winkel von 20° ein

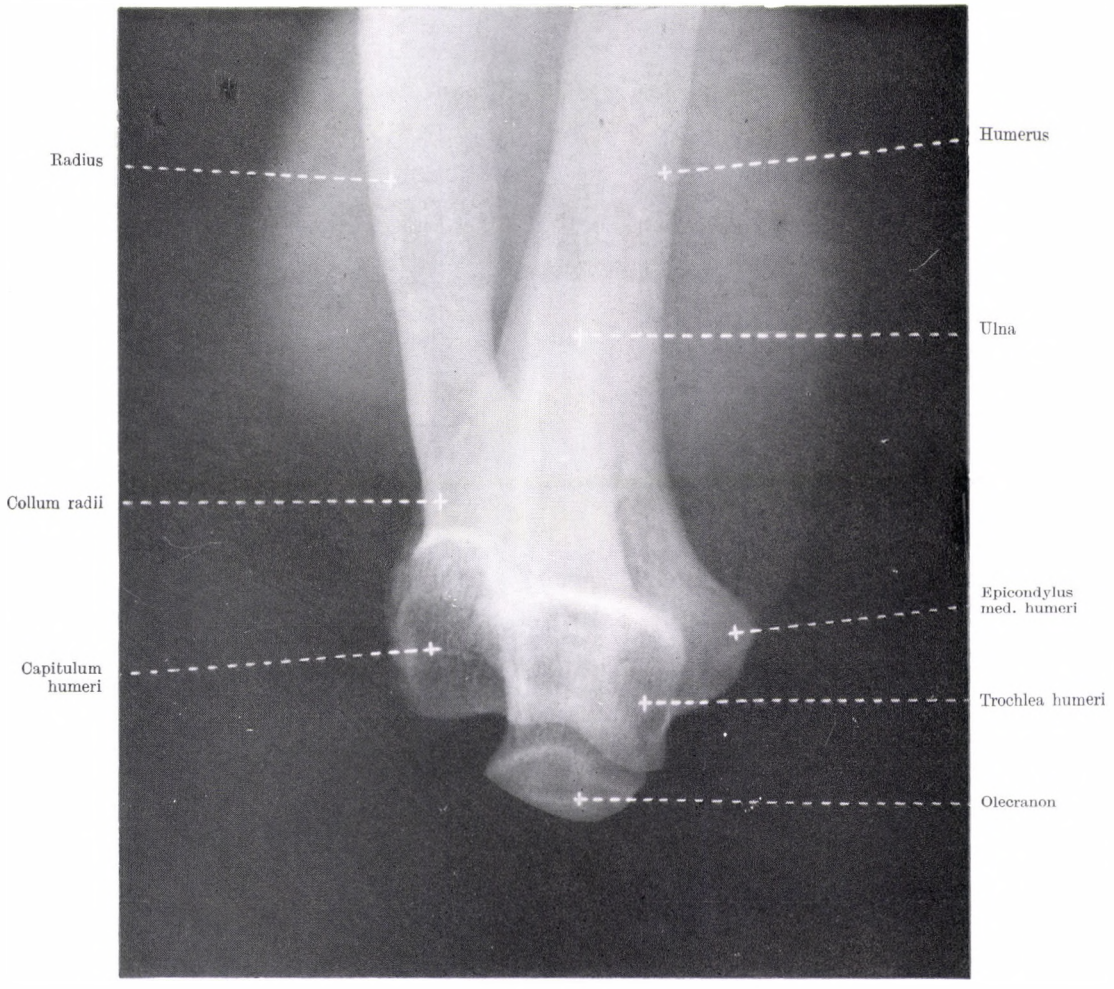

Abb. 66. Axiale Röntgenaufnahme des Ellenbogengelenkes

Das Capitulum, die Trochlea und der Epicondylus medialis humeri lassen sich gut überblikken. Auf dem Bild läßt sich das proximale Drittel des Radius unbehindert untersuchen, die Schatten des proximalen Ulna- und des distalen Humerusdrittels projizieren sich jedoch aufeinander.

EPIPHYSENKNORPELLINIEN IM ELLENBOGENGELENK

Bei der Geburt sind die distale Epiphyse des Humerus, das Capitulum radii und die Spitze des Olecranon im Röntgenbild noch nicht zu sehen, weil ihr Bestand noch knorpelig ist (Abb. 50). Im 2. Lebensjahr erscheint der erste Ossifikationskern im Capitulum des Oberarmknochens, die nächsten folgen im 5. Lebensjahr (Abb. 67, 68) im medialen Epicondylus und im Capitulum radii, gegen das 10. Lebensjahr in der Trochlea humeri und in der Spitze des Olecranon (Abb. 69, 70). Gegen das 12. Lebensjahr erscheint der Knochenkern des Epicondylus lat. humeri (Abb. 71, 72). Der laterale Epicondylus befindet sich oft ganz isoliert auf dem Humerus, auf der äußeren Seite von dessen distaler Epiphyse. Dies muß beachtet werden, um eine eventuelle Verwechslung mit einem abgebrochenen Knochenstück zu vermeiden. Der mediale Epicondylus projiziert sich auf die Epiphyse des Humerus. Die Verknöcherung der distalen Endeinzelheiten erfolgt im 15—18. Lebensjahr (Abb.73). Der mediale Epicondylus verknöchert sich oft am spätesten mit dem Humerus. Die Ossifikation der Epiphysenknorpel erfolgt im allgemeinen in den erwähnten Lebensjahren. Auf Grund des Röntgenbildes läßt sich also darauf folgern, ob Knochenwachstum und Knochenentwicklung der untersuchten Person dem Durchschnitt entsprechen.

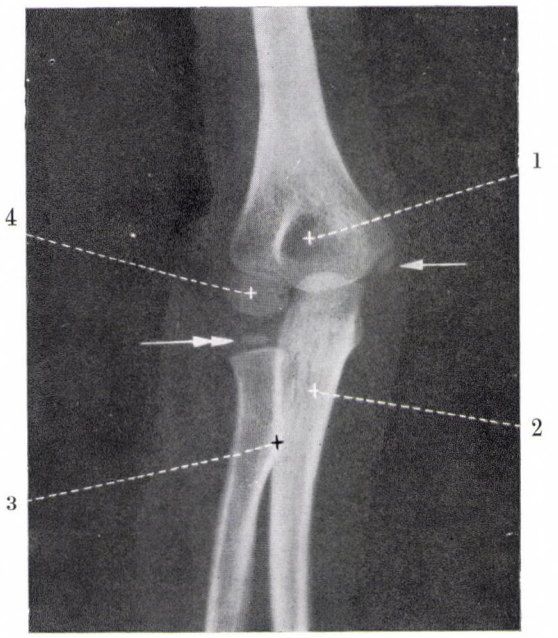

Abb. 67. Ellenbogengelenk eines 5jährigen Kindes: antero-posteriores Röntgenbild

Der Pfeil weist auf den Verknöcherungskern des Epicondylus medialis humeri, der Doppelpfeil auf den des Capitulum radii. Hand in supinierter Haltung. 1. — Fossa olecrani; 2. — Ulna; 3. — Tuberositas radii; 4. — Capitulum humeri

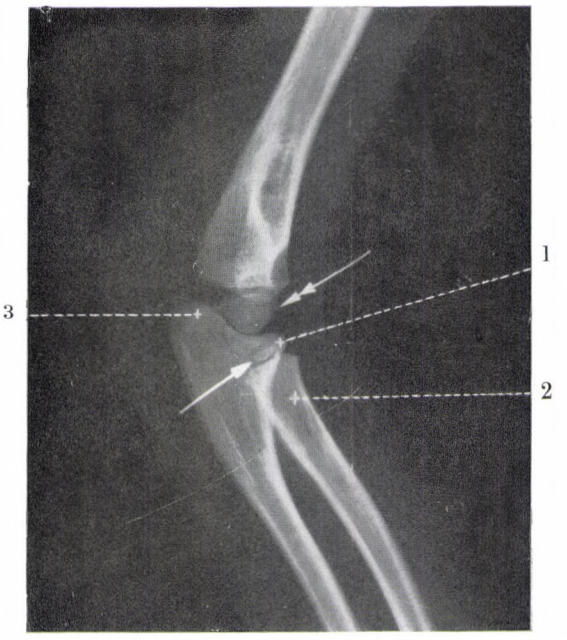

Abb. 68. Ellenbogengelenk eines 5jährigen Kindes: seitliches Röntgenbild

Der Pfeil weist auf den sich auf den Processus coronoideus projizierenden Knochenkern des Capitulum radii, der Doppelpfeil auf das Capitulum humeri 1. — Processus coronoideus; 2. — Radius; 3. — Olecranon

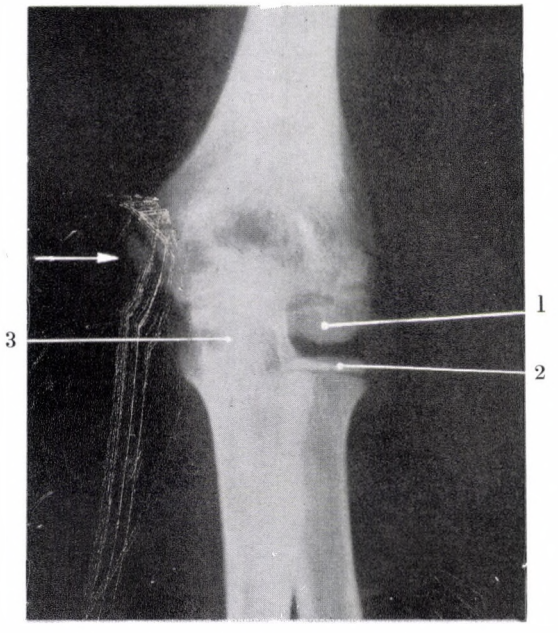

Abb. 69. Ellenbogengelenk eines 10jährigen Kindes: antero-posteriores Röntgenbild

Der Pfeil weist auf den Epicondylus medialis 1. — Capitulum humeri; 2. — Capitulum radii; 3. — Trochlea humeri



Abb. 70. Ellenbogengelenk eines 10jährigen Kindes: seitliches Röntgenbild

Der Pfeil weist auf das Olecranon

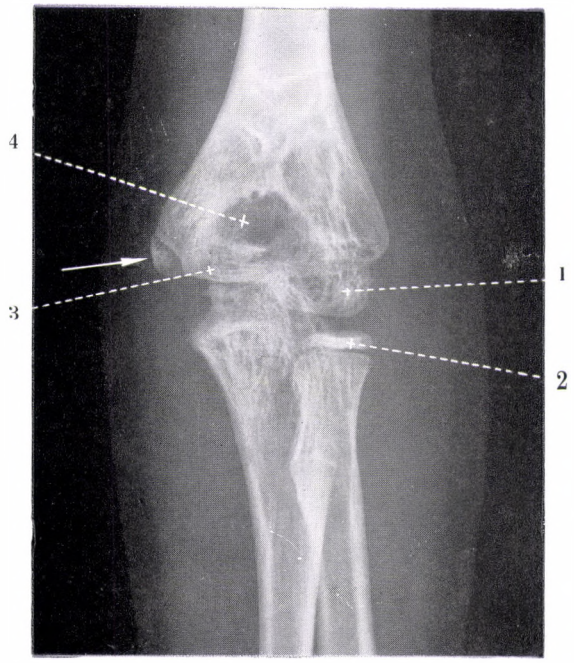

Abb. 71. Ellenbogengelenk eines 12jährigen Kindes: antero-posteriores Röntgenbild
Der Pfeil weist auf den Epicondylus medialis humeri
1. — Capitulum humeri; 2. — Epiphysis capituli radii; 3. — Trochlea humeri; 4. — Fossa olecrani

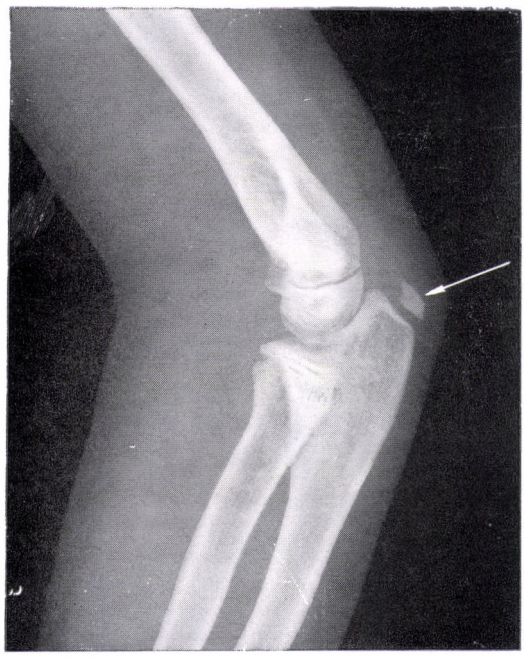

Abb. 72. Ellenbogengelenk eines 12jährigen Kindes: seitliches Röntgenbild
Der Pfeil weist auf das Olecranon

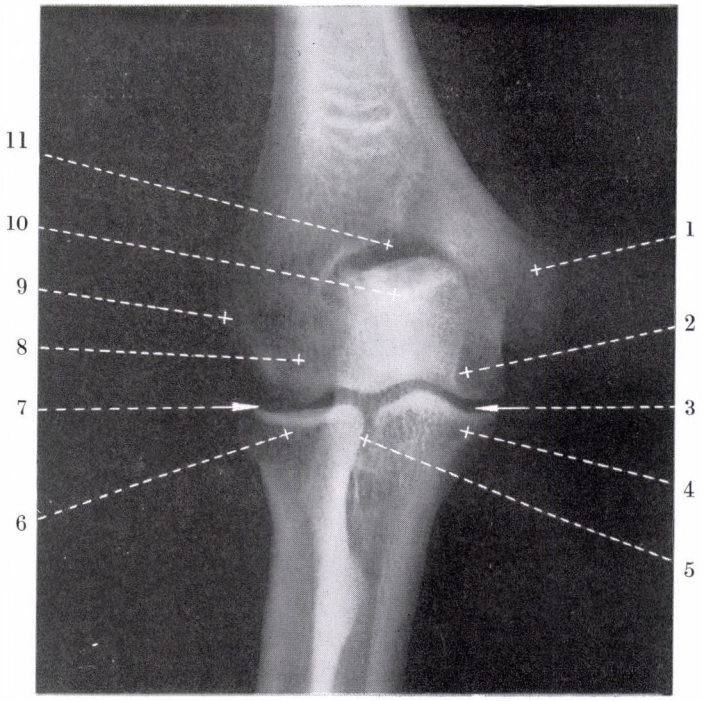

Abb. 73. Ellenbogengelenk eines 18jährigen Mannes: antero-posteriores Röntgenbild
1. — Epicondylus med. humeri; 2. — Trochlea humeri; 3. — Articulatio cubiti (pars humeroulnaris); 4. — Processus coronoideus ulnae; 5. — Articulatio radioulnaris prox.; 6. — Capitulum radii; 7. — Articulatio cubiti (pars humeroradialis); 8. — Capitulum humeri; 9. — Epicondylus lat. humeri; 10. — Olecranon; 11. — Fossa olecrani (humeri)

Volo-dorsale Röntgenaufnahme des Unterarmes

Einstellung der Aufnahme. Der Zentralstrahl ist — senkrecht zum Film — auf die Mitte des supinierten Unterarmes gerichtet (Abb. 74). Die Aufnahme muß auch die proximalen und distalen Gelenke der Unterarmknochen darstellen.

Das Röntgenbild. In dem in *Supinationsstellung* aufgenommenen Bild (Abb. 75/B) sind die Unterarmknochen, der interosseale Raum das Ellenbogengelenk und die Handwurzelgelenke gut zu sehen. Auch die physiologische Biegung der Knochen (z. B. nach außen gerichtete konvexe Krümmung des Radius) läßt sich gut beurteilen.

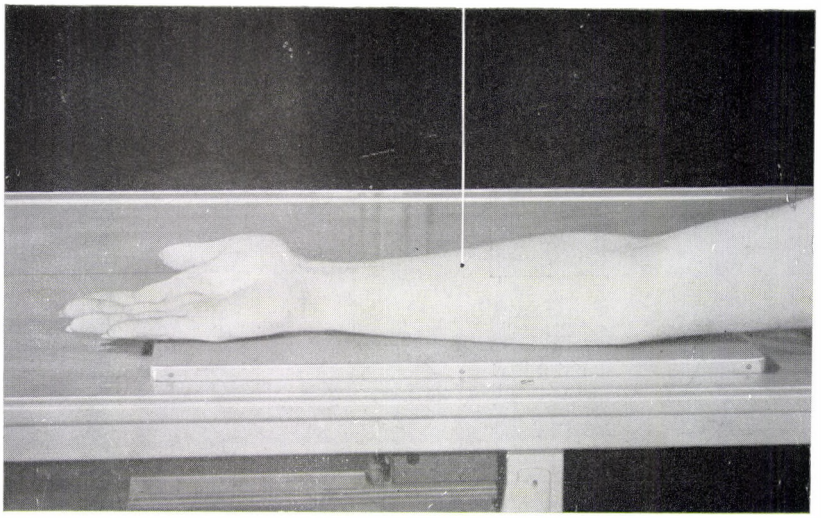

Abb. 74. Unterarm: Einstellung der volo-dorsalen Röntgenaufnahme
Der Zentralstrahl ist — zur Kassette senkrecht — auf die Unterarmmitte gerichtet

Mit der Aufnahme der in Pronationsstellung befindlichen Unterarmknochen bezweckten wir die Darstellung der mechanischen Verhältnisse.

In *Pronationsstellung* projiziert sich der Schatten des Radius im proximalen Drittel der Unterarmknochen auf den der Ulna, wodurch die physiologische Superposition der Schatten zustande kommt (Abb. 75/A). Die Kenntnis dieser Erscheinung ist mit Hinblick auf die im mittleren und oberen Drittel des Unterarmes vorkommenden Frakturen wichtig. Der Grad der Pronation läßt sich nur dann genau feststellen, wenn auf der Aufnahme auch das Ellenbogengelenk und die Handwurzelgelenke sichtbar sind.

Die Pronation und Supination kommt in zwei Gelenken — in der Articulatio radioulnaris proximalis und radioulnaris distalis — zustande. Die Articulatio humeroradialis spielt im Bewegungsmechanismus nur eine indirekte Rolle. Die Articulatio radioulnaris proximalis ist ein Teil des Ellenbogengelenks. Die artikulierenden Knochen befinden sich innerhalb der Ellenbogengelenkkapsel. Die Articulatio radioulnaris distalis verfügt über eine eigene Gelenkkapsel.

In der Articulatio radioulnaris proximalis wird der Gelenkkopf durch die Circumferentia articularis capituli radii, die Gelenkpfanne durch die sichelförmige Inzision am lateralen Rand des Processus coronoideus ulnae, die Incisura radialis ulnae, sowie das vom vorderen Rand der Inzision stammende und an dessen hinteren Rand inserierende, den Gelenkkopf schlingenartig umgebende, von Knorpel bedeckte Band, vom Lig. annulare radii gebildet. Ein Drittel der Gelenkfurche wird durch die Artikulationsoberfläche der Ulna, und zwei Drittel werden durch das Band gebildet.

Die Articulatio radioulnaris distalis entsteht zwischen der Circumferentia articularis capituli ulnae (Gelenkkopf) und der Incisura ulnaris radii (Gelenkfurche). Die Gelenkfurche wird von einer dreieckigen Faserknorpelplatte, der Cartilago triquetra ergänzt, die ihren Ursprung an dem ulnaren Rand der gegen die proximale Reihe der Handwurzelknochen blickenden Gelenk-

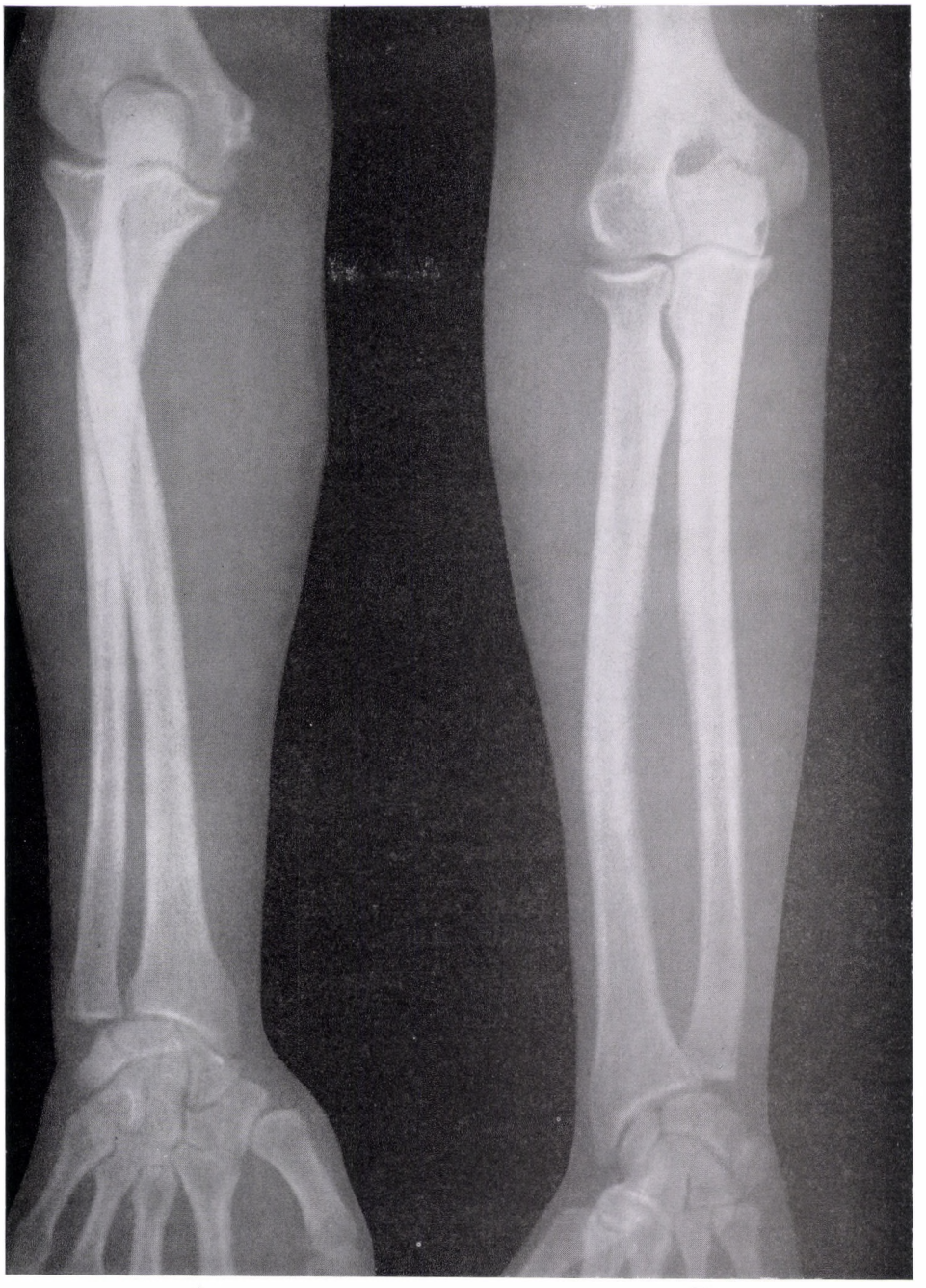

A B

Abb. 75. Unterarm des Erwachsenen: volo-dorsales Röntgenbild
A — Unterarmknochen in Pronationsstellung, B — Unterarmknochen in Supinationsstellung

oberfläche des Radius nimmt und an dem Processus styloideus ulnae inseriert. Deshalb erleidet die Gelenkhöhle eine rechtwinklige Brechung. Ihr senkrechter Teil befindet sich zwischen den Knochen, der Querteil zwischen Ulna und Knorpelplatte. Diese Knorpelplatte trennt unter physiologischen Umständen die Articulatio radioulnaris distalis von der Höhle der Articulatio radiocarpea. In einem Teil der Fälle ist auf der Knorpelplatte eine Öffnung zu finden, wodurch die beiden Gelenke miteinander in Verbindung stehen.

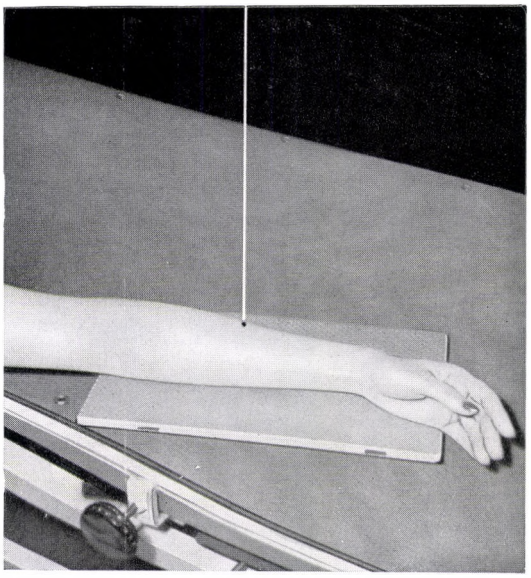

Abb. 76. Unterarm: Einstellung der radio-ulnaren Röntgenaufnahme
Der Zentralstrahl ist — zur Kassette senkrecht — auf die Mitte des radialen Unterarmrandes gerichtet

Durch die Supination und Pronation bewegt sich der Radius gegen die unbewegliche Ulna. Der Gelenkkonstruktion entsprechend ist die Bewegung von rotierendem Charakter, die in der den Mittelpunkt des Caput und Capitulum humeri und des Capitulum radii mit dem Processus styloideus ulnae verbindenden Virtualachse, der sog. Konstruktionsachse, zustande kommt. Während der Pronation bzw. Supination führt das Capitulum radii im proximalen Gelenk in der Gelenkfurche eine Drehbewegung aus, und im distalen Gelenk drehen sich der die Gelenkpfanne bildende Radius und die Cartilago triquetra auf der Gelenkfläche des Capitulum ulnae, so daß der Processus styloideus radii um die Konstruktionsachse einen Bogen beschreibt. Die mit dem Radius artikulierenden Handwurzelknochen bzw. die Hand folgt selbstverständlich den Bewegungen des Radius.

Die Pronation und Supination erstrecken sich auf 180°, von diesen entfällt jedoch eine 120—140°ige Drehung auf die Unterarmknochen. Die übrigen Teile der Bewegungen kommen im Schultergelenk zustande.



Abb. 77.
Unterarm: radio-ulnares Röntgenbild

Radio-ulnare Röntgenaufnahme des Unterarmes

Einstellung der Aufnahme (Abb. 76). Der Kranke sitzt mit halb eingebogenem Ellenbogengelenk. Semipronation des Unterarmes. Die ausgestreckte Hand ruht auf der Kleinfingerseite. Der Zentralstrahl ist — zur Kassette senkrecht — auf die Mitte des radialen Unterarmrandes gerichtet.

Das Röntgenbild. Im Röntgenbild (Abb. 77) sind die Knochen des Unterarmes, das Ellenbogengelenk und die Handwurzelgelenke zu sehen. Durch die Aufnahme kann — die volodorsale Aufnahme des Unterarmes ergänzend — Aufschluß über den Zustand der Unterarmknochen, über traumatische Veränderungen und die Lage reponierter Frakturen gewonnen werden.

Über die Oberflächenprojektion der Gelenke informieren Abb. 34 und 35, über die gelenkbildenden Knochen Abb. 88, und über die Weichteilverhältnisse Abb. 79.

Dorso-volare Röntgenaufnahme der Handwurzel

Einstellung der Aufnahme (Abb. 78). Der Zentralstrahl ist — bei mit dem Handteller nach unten gerichteter Hand — zur Kassette senkrecht, auf die Mitte der Articulatio radiocarpea gerichtet.

Das Röntgenbild. Im Röntgenbild (Abb. 80) sind die Handwurzelknochen, die Gelenklinien der Articulatio radiocarpea et intercarpea sowie der distale Teil der Ulna und des Radius gut erkennbar. Der *Processus styloideus radii* dringt im allgemeinen tiefer als der Ulnafortsatz.

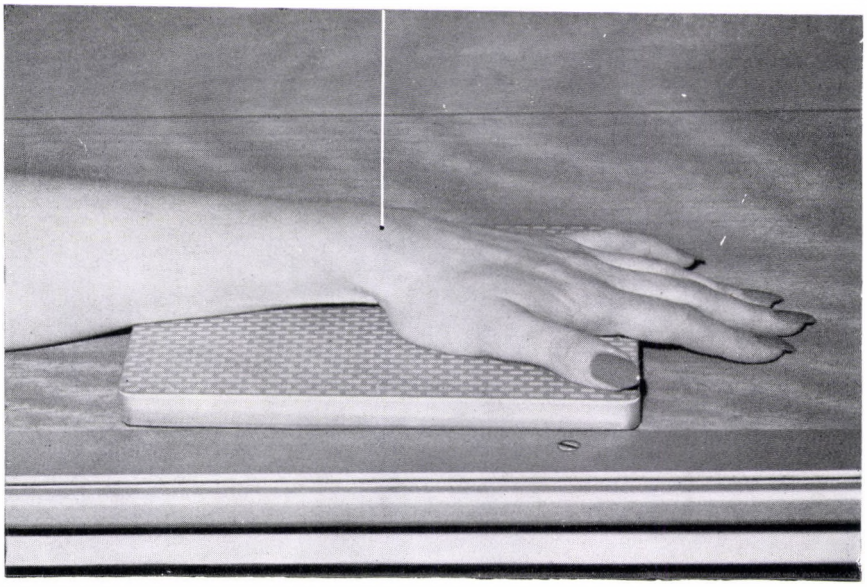

Abb. 78. Handwurzel: Einstellung der dorso-volaren Röntgenaufnahme
Der Zentralstrahl ist — zur Kassette senkrecht — auf die Handwurzelmitte gerichtet

Die *Articulatio radioulnaris distalis* ist oft nicht genau zu sehen, da die das Gelenk bildenden Knochenteile sich aufeinanderprojizieren. Die *proximalen Handwurzelknochen* zeichnen sich klar ab, der Schatten des Erbsenbeins projiziert sich jedoch größtenteils auf das Os triquetrum. Von den *distalen Handwurzelknochen* sind das Os multangulum maius et minus teilweise aufeinanderprojiziert sichtbar. Der *Hamulus ossis hamati* wird von den Strahlen genau in seiner Längsachse getroffen, weshalb er im Bilde als Schatten ovaler Form erscheint. Die Linien der *Articulationes carpometacarpeae* sowie die sattelförmigen Gelenkoberflächen der ersten Art. carpometacarpea treten klar hervor. Der Schatten des zentral lokalisierten Os capitatum projiziert sich teilweise auf den Schatten des Os lunatum.

Radio-ulnare Röntgenaufnahme der Handwurzel

Einstellung der Aufnahme (Abb. 81). Der Kranke legt die Kleinfingerkante seiner Hand in der Weise auf die Kassette, daß sein Handteller mit der Kassettenfläche einen Winkel von 90° einschließt. Wichtig ist, daß Hand, Handwurzel und der Ulnarand des Unterarmes in eine Ebene fallen. Der Zentralstrahl ist — zur Kassette senkrecht — auf die Foveola radialis gerichtet.

Das Röntgenbild. Im Röntgenbild ist der größte Teil der Handwurzel- und Unterarmknochen aufeinanderprojiziert sichtbar (Abb. 82). Besonders das Os lunatum läßt sich trotz

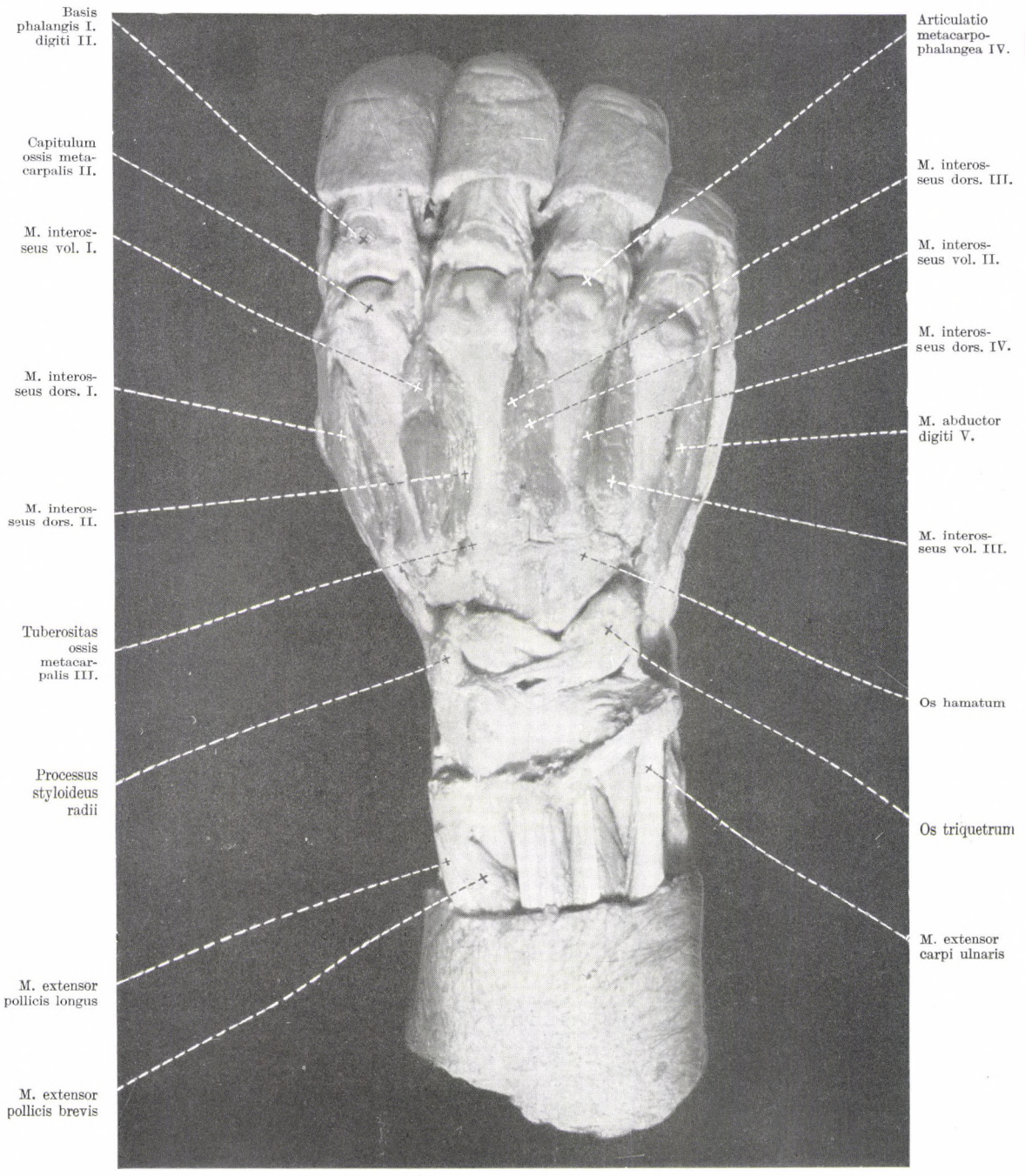

Abb. 79. Dorsales Bild der Handwurzel- und Mittelhandgelenke

des sich auf ihn projizierten Os naviculare gut untersuchen. Seine proximale, an den Radius anschließende Konvexität und distale Konkavität, in die sich der Kopf des Os capitulum einfügt, zeichnen sich scharf ab. Das Os multangulum maius und das Os capitatum projizieren sich auf das Os naviculare. Ferner ist noch der von den Strahlen in transversaler Richtung getroffene Hamulus ossis hamati wahrnehmbar, ebenso das Erbsenbein, das sich als runder Schatten dem Schatten der übrigen Handwurzelknochen vorwölbt.

Die radio-ulnare Handwurzelaufnahme ist ganz besonders zur Darstellung des Os capitatum und des Os lunatum geeignet.

Abb. 80. Handwurzel: dorso-volares Röntgenbild

Der Pfeil weist auf die Articulatio carpometacarpea I.

1. — Os multangulum maius; 2. — Os multangulum minus; 3. — Os capitatum; 4. — Hamulus ossis hamati; 5. — Os hamatum; 6. — Os pisiforme; 7. — Os triquetrum; 8. — Processus styloideus ulnae; 9. — Os lunatum; 10. — Os naviculare

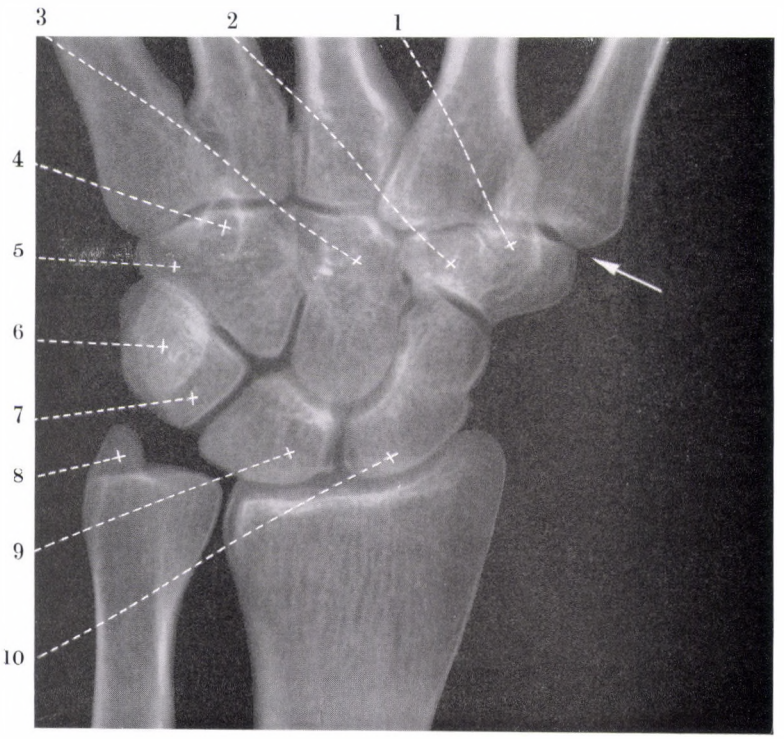



Abb. 81. Handwurzel: Einstellung der radio-ulnaren Röntgenaufnahme

Der Zentralstrahl ist — zur Kassette senkrecht — auf den Proc. styloideus radii gerichtet

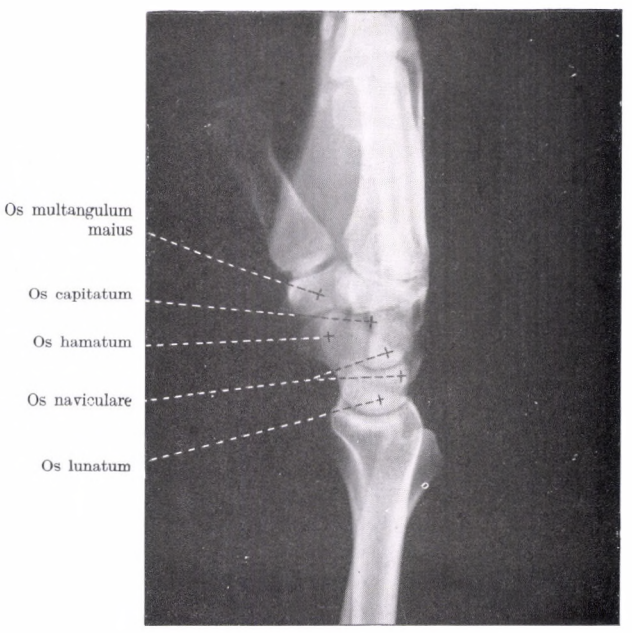

Abb. 82. Handwurzel: radio-ulnares Röntgenbild

Röntgenaufnahme der Handwurzel und Hand in Zitherhaltung

Einstellung der Aufnahme. Abb. 83 zeigt die Lage der Hand. Der Zentralstrahl ist — zur Kassette senkrecht — auf das metakarpophalangeale Gelenk des zweiten Fingers gerichtet.

Das Röntgenbild. Im Röntgenbild (Abb. 84) projiziert sich die Articulatio carpometacarpea I. frei mit dem Os multangulum maius. Die proximalen Handwurzelknochen sowie der Gelenkspalt zwischen dem Os capitatum und dem Os metacarpale III. sind gut zu sehen.

Abb. 90 und 91 informieren über die Bewegungen der Handwurzelknochen. Während das Os naviculare in der Adduktion fast in seinem ganzen Ausmaß sichtbar ist, erscheint es in der Abduktion stark verkürzt.

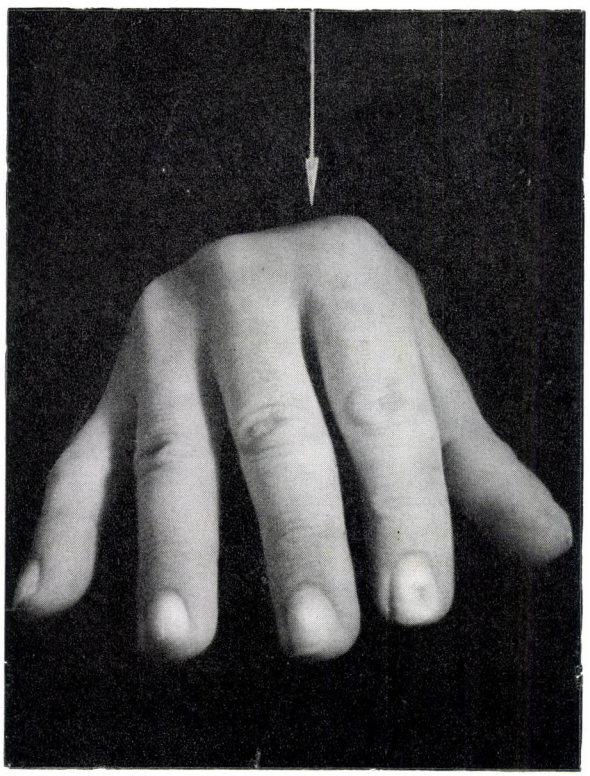

Abb. 83. Lage der Hand bei in Zitherhaltung hergestellter Röntgenaufnahme
Der Pfeil zeigt die Richtung des Zentralstrahles

Volo-dorsale Röntgenaufnahme der Articulatio carpometacarpea I.

Die Articulatio carpometacarpea I. entsteht zwischen der Gelenkfläche des Os multangulum maius und der Basis ossis metacarpalis I. Die artikulierenden Platten sind Sattelоberflächen, das Gelenk ist ein Sattelgelenk, dessen Bewegungsmöglichkeiten jedoch infolge des lockeren Kapselbandes und der Dicke des Gelenkknorpels größer sind als die Sattelgelenkbewegungen im allgemeinen. In diesem Gelenk kann neben der Flexion (Opposition), Extension (Reposition), Ab- und Adduktion auch Zirkumduktion ausgeführt werden.

Einstellung der Aufnahme (Abb. 85). Der Kranke dreht seinen Handteller nach außen, Daumen und der erste Mittelhandknochen liegen auf der Kassette. Der Zentralstrahl ist auf die Articulatio carpometacarpea I. gerichtet.

Das Röntgenbild. Auf dem Röntgenbild (Abb. 86) läßt sich das Gelenk untersuchen. Das Bild ist besonders zur Feststellung traumatischer Veränderungen geeignet.

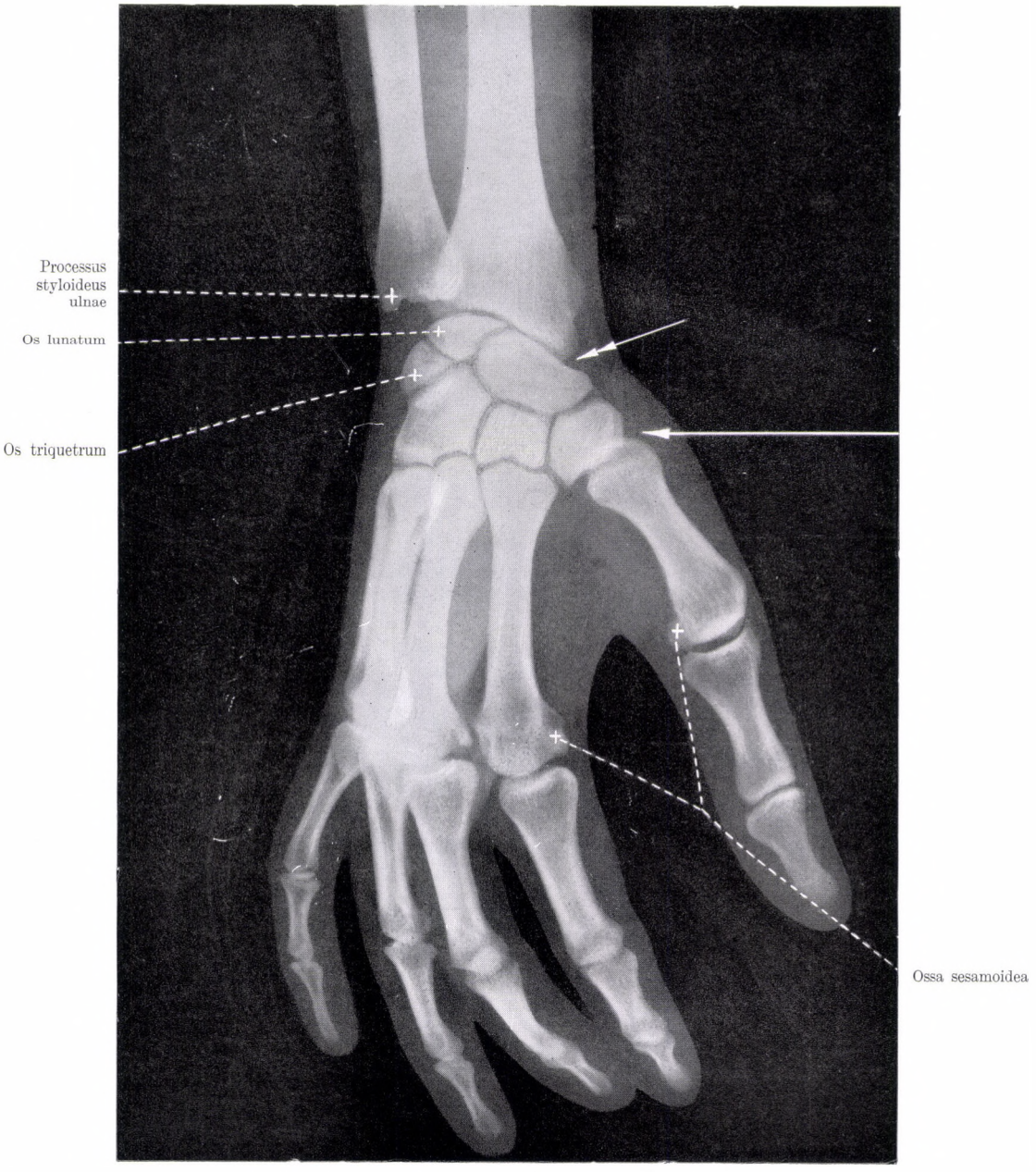

Abb. 84. Rechte Hand: Röntgenbild in Zitherhaltung
Der Pfeil weist auf die Articulatio carpometacarpea I., der Doppelpfeil auf das Os naviculare

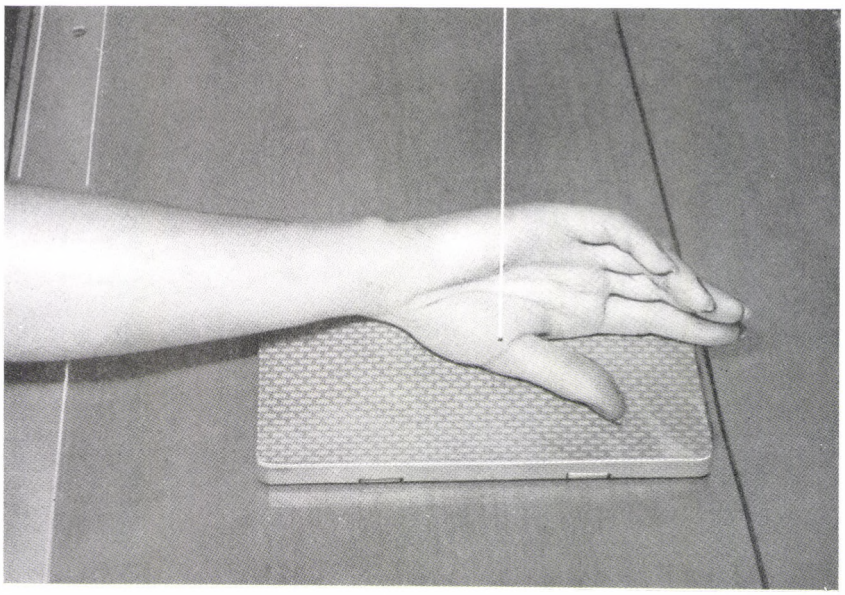

Abb. 85. Daumen und Articulatio carpometacarpea I.: Einstellung der volo-dorsalen Röntgenaufnahme
Der Zentralstrahl ist — zur Kassette senkrecht — auf die Articulatio metacarpophalangea I. gerichtet. Der Daumen wird vom Strahl in volo-dorsaler Richtung getroffen



Abb. 86. Daumen und Articulatio carpometacarpea I.: volo-dorsales Röntgenbild
Der Pfeil weist auf die Articulatio carpometacarpea I.

Die proximale Reihe der Handwurzelknochen wird in radio-ulnarer Richtung von dem Os naviculare, lunatum, triquetrum und dem Os pisiforme gebildet. In der distalen Reihe befinden sich das Os multangulum maius, multangulum minus, ferner das Os capitatum und hamatum.

Die Articulatio radiocarpea wird vom Radius und — mit Ausnahme des Os pisiforme — von der Reihe der proximalen Handwurzelknochen gebildet. Die Articulatio intercarpea kommt zwischen dem Os naviculare, lunatum et triquetrum und der Reihe der distalen Handwurzelknochen zustande.

Die 2—5. Articulationes carpometacarpeae (Articulatio carpometacarpea communis) werden durch die distale Reihe der Handwurzelknochen und die Mittelhandknochen gebildet. Dies ist ein straffes Gelenk, in dem nur der IV. und V. Mittelhandknochen eine gewisse Bewegungsmöglichkeit besitzen. Die Bewegung besteht aus Flexion und Extension. Bei Flexion wird die Hand schmaler und die Grube des Handtellers tiefer.

Die Articulationes metacarpophalangeae entstehen zwischen den Köpfchen der Metakarpalknochen und den ersten Fingergliedern. Das 2—5. Gelenk ist ein beschränkt freies Gelenk, in dem die Flexion und Extension, und in gestreckter Stellung Ab- und Adduktion ausgeführt werden können. Die ab- und adduzierende Bewegung hört während der Flexion allmählich auf. Dies ist der Straffung der exzentrisch entspringenden und inserierenden Seitenbänder zuzuschreiben, ferner dem Umstand, daß bei der Gelenkfläche der Mittelhandknochen, die in distale Richtung blickende Kugeloberfläche in die gegen die volare Seite gerichtete Zylinderoberfläche übergeht. In dem ersten Mittelhandfingergelenk ist nur Flexion und Extension möglich.

Die Fingergliedgelenke sind vom Gesichtspunkt des Bewegungsmechanismus reine Knöchelgelenke, bei denen nur Flexion und Extension möglich ist.

Über die Oberflächenprojektion der Gelenke informieren Abb. 34, 35, über die knochigen Gebilde Abb. 88, über die Weichteilverhältnisse Abb. 79.

Dorso-volare Röntgenaufnahme der Hand

Einstellung der Aufnahme (Abb. 87). Die mit dem Handteller nach unten gerichtete Hand ruht mit abduzierten Fingern auf der Kassette, der Zentralstrahl ist auf die Mitte des Handrückens gerichtet.

Das Röntgenbild. Im Röntgenbild (Abb. 89) sind sämtliche Knochen und die sich zwischen ihnen befindlichen Gelenkspalten gut erkennbar, weil die Weichteilschicht recht dünn ist. Der Calciumgehalt, die allgemeine Struktur der Knochen läßt sich am besten an den Knochen der Hand untersuchen (s. auch Abb. 16). Nur die Linie des karpometakarpalen Gelenkes ist nicht ganz scharf abgezeichnet, weil sich die Knochen hier teilweise übereinanderprojizieren. Oft scheint es, als ob das proximale Ende des ersten Mittelhandknochens sich neben das Os multangulum maius projizieren würde. Dieses Bild, das die schräg gerichteten Strahlen verursachen, muß von der echten Luxation des Gelenkes differenziert werden. *Sesambeine* sind über der ersten und fünften Articulatio metacarpophalangea sowie manchmal über dem interphalangealen Gelenk des Daumens zu sehen. Die Nagelglieder zeigen ein individuell verschiedenes Bild. Im allgemeinen sind sie spatenförmig, mit zugespitztem Ende.

Abb. 90 und 91 zeigen die Lage der Handknochen bei radialer und ulnarer Abduktion.



Abb. 87. Hand: Einstellung der dorso-volaren Aufnahme. Der Zentralstrahl ist — senkrecht auf die Kassette — auf die Mitte des Handrückens gerichtet

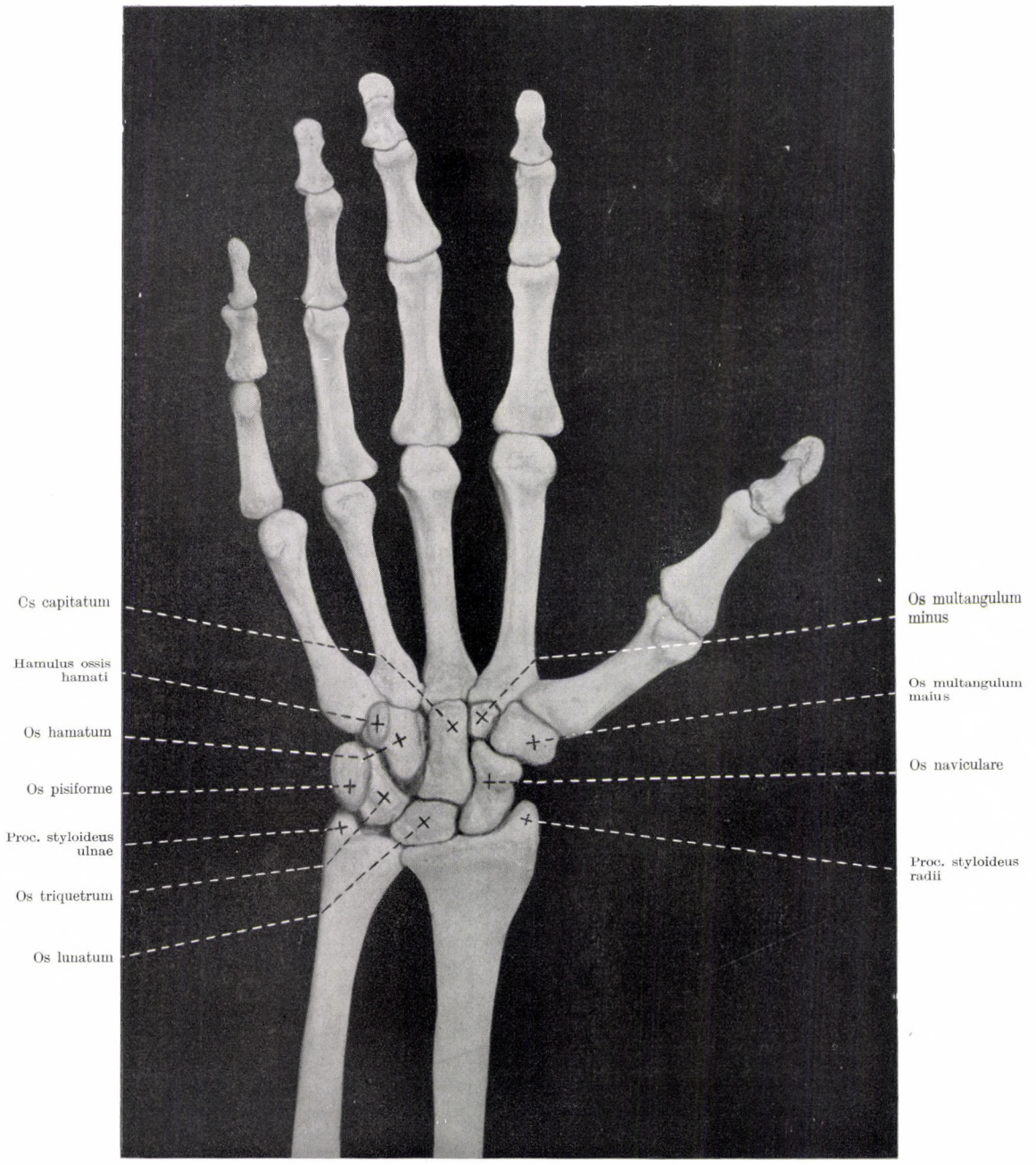

Abb. 88. Knochen der Hand in Volaransicht

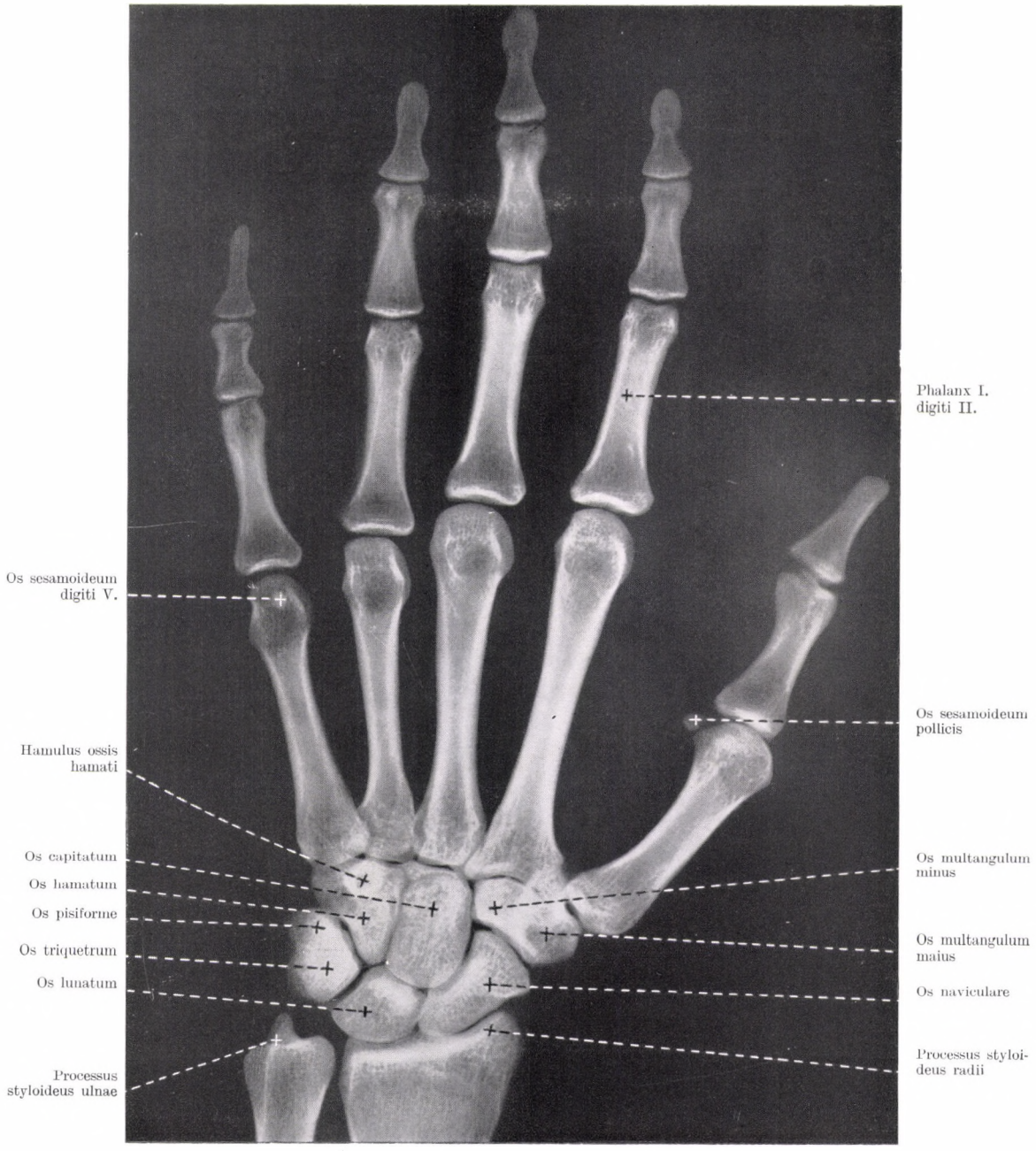

Abb. 89. Dorso-volares Röntgenbild der Hand

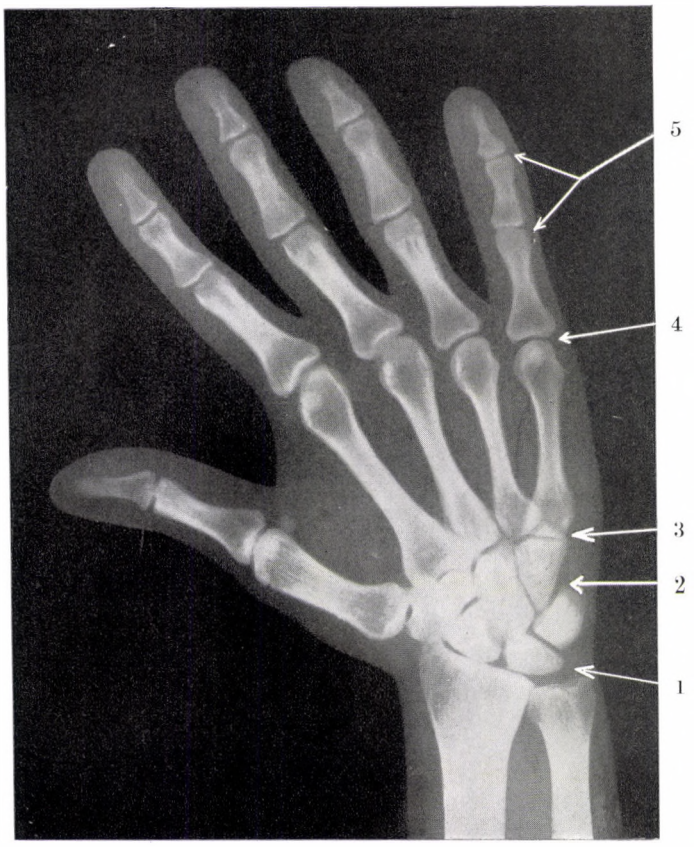

Abb. 90. Rechte Hand: dorso-volares Röntgenbild in radialer Abduktion

Pfeil 1 weist auf die Linie der Art. radiocarpea, Pfeil 2 auf das mediale Ende der Art. intercarpea, Pfeil 3 auf die Linie der Art. carpometacarpea, Pfeil 4 auf die Art. metacarpophal. V., und Pfeil 5 auf die Artt. interphalangeae digiti V.



Abb. 91. Rechte Hand: dorso-volares Röntgenbild in ulnarer Abduktion

Der größte Teil des Erbsenbeines projiziert sich vom Schatten des Os triquetrum ab und läßt sich deshalb in dieser Einstellung gut untersuchen. Auf die Capitula des II. und V. Mittelhandknochens projizieren sich die Schatten von Sesambeinen. Das Sesambein des Daumens ist frei sichtbar

Radio-ulnare Röntgenaufnahme der Hand

Einstellung der Aufnahme (Abb. 92). Die Hand ruht auf der Kleinfingerkante. Der Zentralstrahl ist auf das Capitulum des zweiten Metacarpus gerichtet.

Das Röntgenbild. Im Röntgenbild (Abb. 93) decken die Knochen der Handwurzel sowie die II—V. Mittelhand- und Fingergliedknochen einander. Der Daumen projiziert sich frei. Mit Hilfe dieser Aufnahme können — in Verbindung mit der dorso-volaren Aufnahme — Dislokationen von Luxationen bzw. Frakturen unterschieden sowie die Lokalisation von Fremdkörpern festgestellt werden. Ferner ist sie auch dazu geeignet, Luxationen des Os capitatum und des Os naviculare nachzuweisen.



Abb. 92. Hand: Einstellung der radio-ulnaren Röntgenaufnahme

Der Zentralstrahl ist — zur Kassette senkrecht — auf die radiale Seite des Capitulum ossis metacarpalis II. gerichtet



Abb. 93. Radio-ulnares Röntgenbild der Hand

EPIPHYSENKNORPELLINIEN IN DER HANDWURZEL UND IN DER HAND

Bei der Geburt sind im Röntgenbild (Abb. 50) die Diaphysen der Unterarmknochen, der Mittelhandknochen und Fingergliedknochen zu sehen. Die Handwurzelknochen haben einen knorpeligen Bestand. Die ersten Knochenkerne erscheinen, dem Alter nach, in folgender Reihenfolge: am Ende des ersten Lebensjahres im Os capitatum und im Os hamatum (Abb. 94, 95), im 2—3. Lebensjahr im Os triquetrum und in der distalen Epiphyse des Radius (Abb. 96, 97), im 3—6. Lebensjahr im Os lunatum (Abb. 98, 99), im 5—8. Lebensjahr im Os multangulum minus und maius, im Os naviculare sowie in der distalen Epiphyse der Ulna (Abb. 100) und im 8—13. Lebensjahr im Erbsenbein (Abb. 101). Individuell und geschlechtlich bedingte Abweichungen können vorkommen. Die Ossifikationskerne erscheinen im Kindesalter bei Mädchen ein Jahr früher als bei Knaben.

Das distale Ende der Radiusdiaphyse ist von einer Platte konsistenten Knochenbestandes bedeckt, die ihrer Konvexität zufolge einen Schatten erhöhter Intensität gibt und im Röntgenbild als scharfe helle Linie ersichtlich ist. Dies ist ein wichtiges röntgenologisches Zeichen der normalen Epiphysenentwicklung.

Die distale Epiphysenlinie der Ulna ist in proximalerer Lage als die des Radius. Bei der radio-ulnaren Aufnahme sind deshalb untereinander zwei Epiphysenlinien erkennbar. Die proximale stellt jene der Ulna, die distale jene des Radius dar.

Die Ossifikationskerne der Mittelhandknochen und Fingergliedknochen erscheinen im 1—4. Lebensjahr. Im II., III., IV. Capitulum ossis metacarpalis, im Os metacarpale I. und in den Phalanxbasen beginnt die Verknöcherung im allgemeinen im 2—3. Lebensjahr (Abb. 96, 97).

Über die Epiphysenknorpellinien der Handwurzel und der Hand gibt Abb. 195 einen zusammenfassenden Aufschluß.

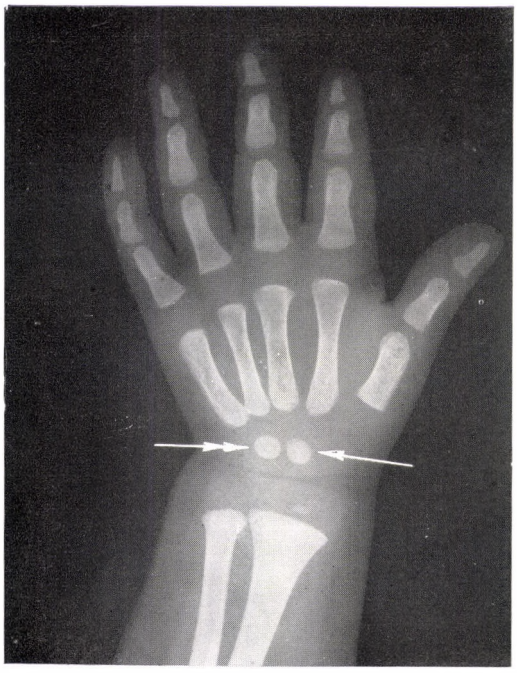

Abb. 94. Hand eines 1jährigen Kindes: dorso-volares Röntgenbild
Der Pfeil weist auf das Os capitatum, der Doppelpfeil auf das Os hamatum



Abb. 95. Hand eines 1jährigen Kindes: radio-ulnares Röntgenbild
Der Pfeil weist auf das Os capitatum. Daneben ist das Os hamatum ersichtlich. Der Doppelpfeil zeigt auf den Ossifikationskern der Epiphysis distalis radii

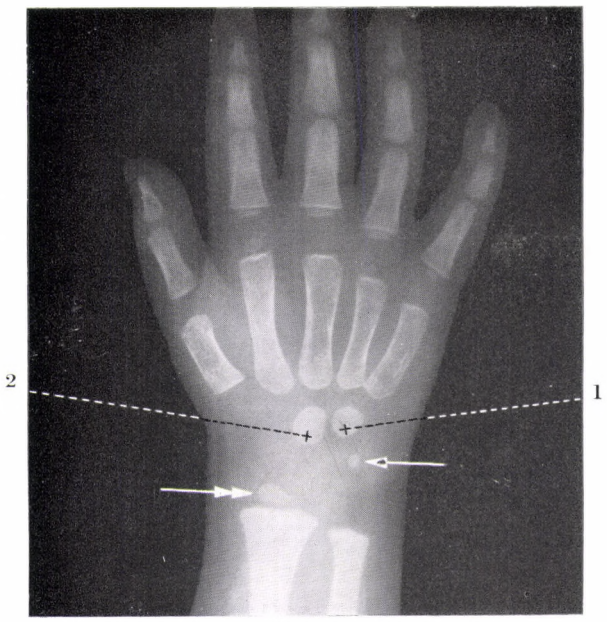

Abb. 96. Hand eines 2jährigen Kindes: dorso-volares Röntgenbild

Der Pfeil weist auf das Os triquetrum, der Doppelpfeil auf die Epiphysis distalis radii

1. — Os hamatum; 2. — Os capitatum



Abb. 97. Hand eines 2jährigen Kindes: radio-ulnares Röntgenbild

Der Pfeil weist auf das Os triquetrum

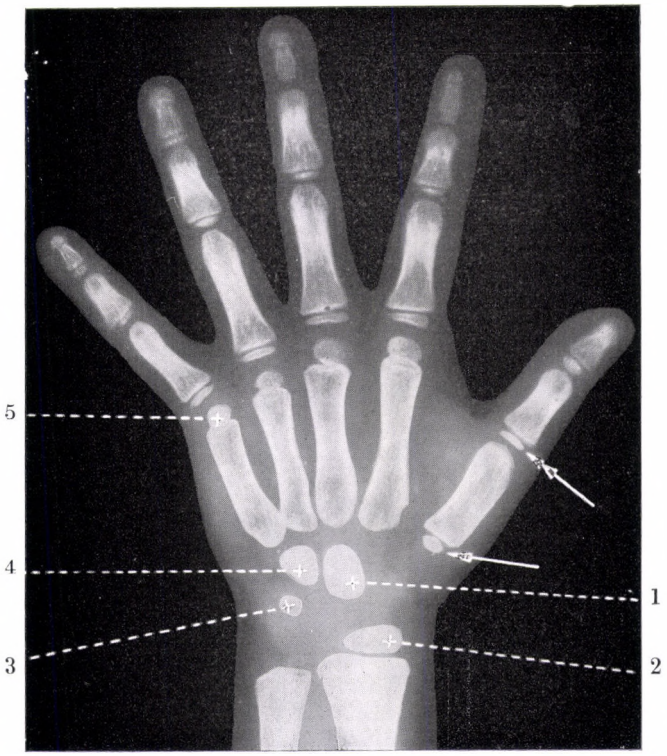

Abb. 98. Hand eines 4jährigen Kindes: dorso-volares Röntgenbild

Der Pfeil weist auf die Basis des I. Metacarpus, der Doppelpfeil auf die Basis des ersten Daumengliedes. 1. — Os capitatum; 2. — Epiphysis dist. radii; 3. — Os triquetrum; 4. — Os hamatum; 5. — Epiphysis dist. ossis metacarp. V.



Abb. 99. Hand eines 4jährigen Kindes: radio-ulnares Röntgenbild

Der Pfeil ist auf das Os capitatum, der Doppelpfeil auf das Os hamatum, der dreifache Pfeil auf das Os triquetrum gerichtet

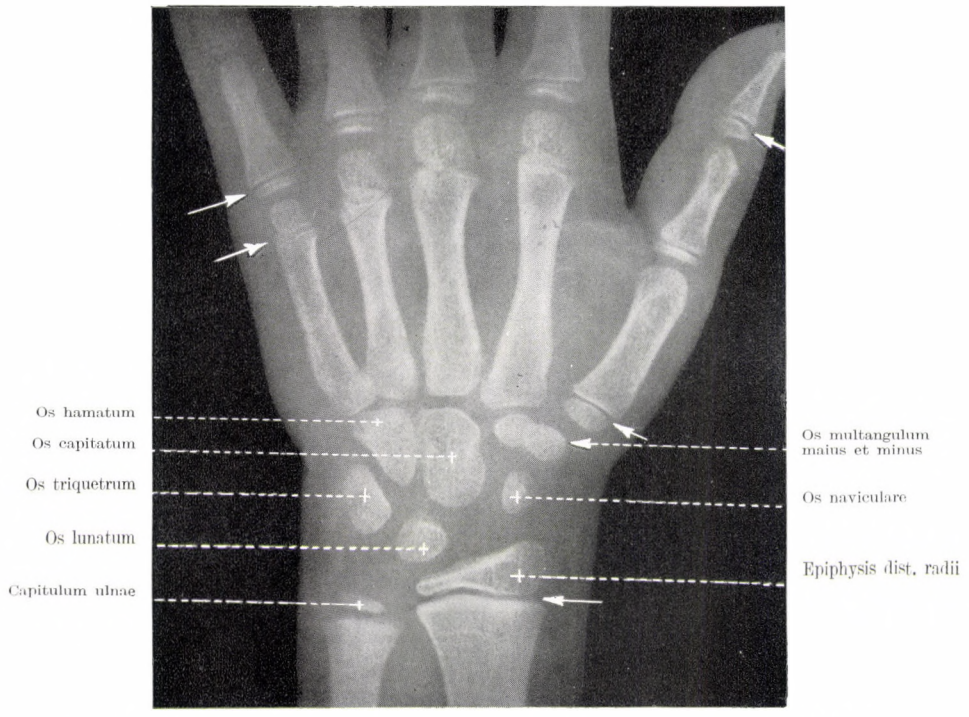

Abb. 100. Hand eines 8jährigen Kindes: dorso-volares Röntgenbild
Die Pfeile weisen auf die Epiphysenlinien

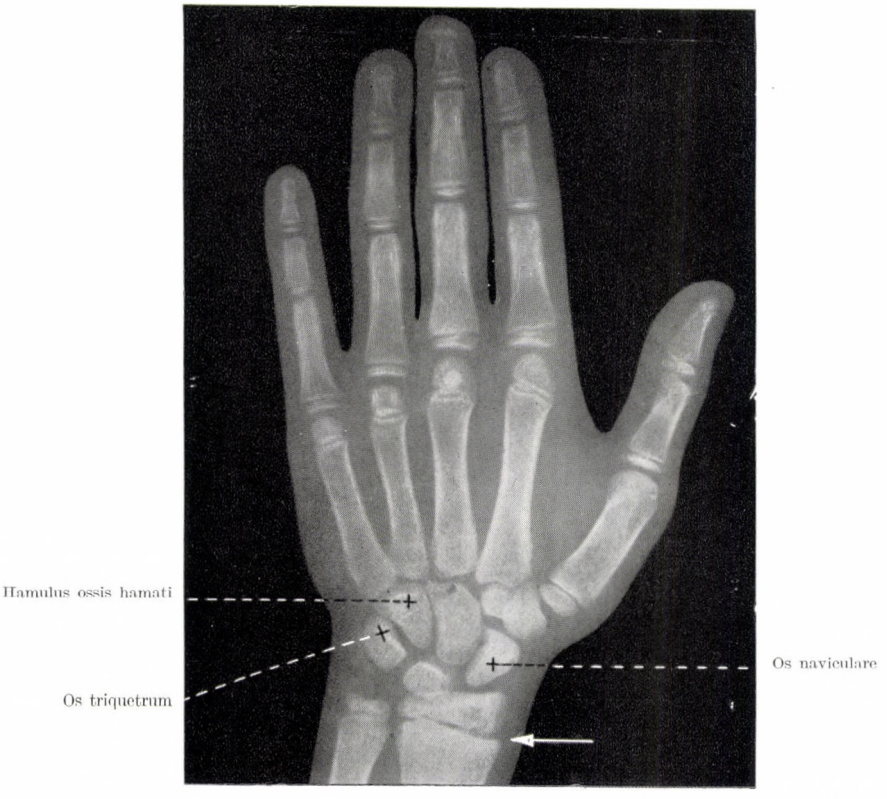

Abb. 101. Hand eines 10jährigen Kindes: dorso-volares Röntgenbild
Der Pfeil weist auf die distale Epiphysenlinie des Radius

UNTERE EXTREMITÄT

OBERFLÄCHENANATOMIE DER UNTEREN EXTREMITÄT

Die Form des Hüft- und Beckengebietes wird vom Becken- und Oberschenkelknochen sowie von den sie umhüllenden Muskeln und dem subkutanen Fettgewebe bestimmt.

Die geschlechtsbedingten Unterschiede sind auffallend. Das weibliche Becken ist breiter, die Leistenbeuge verläuft beinahe horizontal. Die distalen Enden der Oberschenkelknochen konvergieren stärker als die von Männern, d. h. der Schenkel ist in frontaler Ansicht schräger Stellung, was durch die relative Kürze der beiden Femora noch betont wird (Abb. 1a—2b).

Die Morphologie der unteren Extremität spiegelt genau die den Extremitäten zukommenden funktionellen Aufgaben wider. Besonders augenfällig ist dies, wenn die untere und obere Extremität oder die Gelenke der Extremitäten (z. B. Schulter- und Hüftgelenk) miteinander verglichen werden. Bei der unteren Extremität stehen die statischen, bei der oberen Extremität die dynamischen Gesichtspunkte im Vordergrund.

HÜFTGEBIET

Das Hüftgebiet reicht von der tastbaren Crista iliaca bis zum Sulcus glutaeus. Die dorsale, zumeist viereckige Vorwölbung dieses Gebietes wird vom M. glutaeus maximus gebildet (Abb. 102, 103). Vor diesem wölbt sich — besonders bei abduziertem und einwärts rotiertem Oberschenkel — der M. glutaeus medius und der M. tensor fasciae latae hervor.

Die *Crista iliaca* ist bei muskulösen Individuen in Form einer Furche zu sehen, die zwischen dem M. obliquus abd. externus und dem sich vorwölbenden Muskelbauch des M. glutaeus medius zustande kommt. Bei mageren Menschen wird die Crista iliaca durch eine Knochenleiste gekennzeichnet. Vorn endigt die Furche (oder Knochenleiste) in der Spina iliaca ant. superior, die gut zu tasten ist. Nach rückwärts verschwindet die Furche, weil sie von Muskeln (M. sacrospinalis) verdeckt wird, aber ihr dorsales Ende, die Spina iliaca post. sup. ist als geringe Vertiefung wahrnehmbar. Diese Vertiefung ist mit dem Proc. spinosus des II. Kreuzwirbels in einem Niveau und liegt unmittelbar hinter dem Mittelpunkt der Articulatio sacroiliaca.

8—10 cm unter der Mitte der Crista iliaca ist die durch den *Trochanter maior* verursachte Vorprägung zu sehen und zu tasten, die sich nach außen stärker vorwölbt als die der Crista iliaca. Die zwischen dem Trochanter maior und der Darmbeinschaufel befindliche Vertiefung wird vom Bestand des mittleren und kleinen Musculus glutaeus ausgefüllt.

Unmittelbar hinter dem Trochanter maior ist eine Vertiefung zu sehen, die dem in die Tiefe tauchenden, sehnigen, anhaftenden Teil des M. glutaeus max. entspricht.

Der untere Teil des Musculus glutaeus maximus bedeckt den *Tuber ischiadicum*, der durch den Muskel hindurch getastet werden kann. In Anteflexionsstellung des Hüftgelenkes befreit sich der größte Teil des Tuber ischiadicum vom Muskel und kann sodann unmittelbar unter der Haut getastet werden.

Über *die Lage des Caput femoris* orientiert die *Roser—Nélatonsche Linie*, die von der Spina iliaca ant. sup. zum Tuber ischiadicum gezogen wird. Unter normalen anatomischen Verhältnissen kreuzt diese Linie das Acetabulum und verläuft über die Spitze des Trochanter maior. Bei der Feststellung von Luxationen des Hüftgelenkes und Frakturen des Collum femoris stellt sie einen wichtigen diagnostischen Behelf dar (Abb. 104).

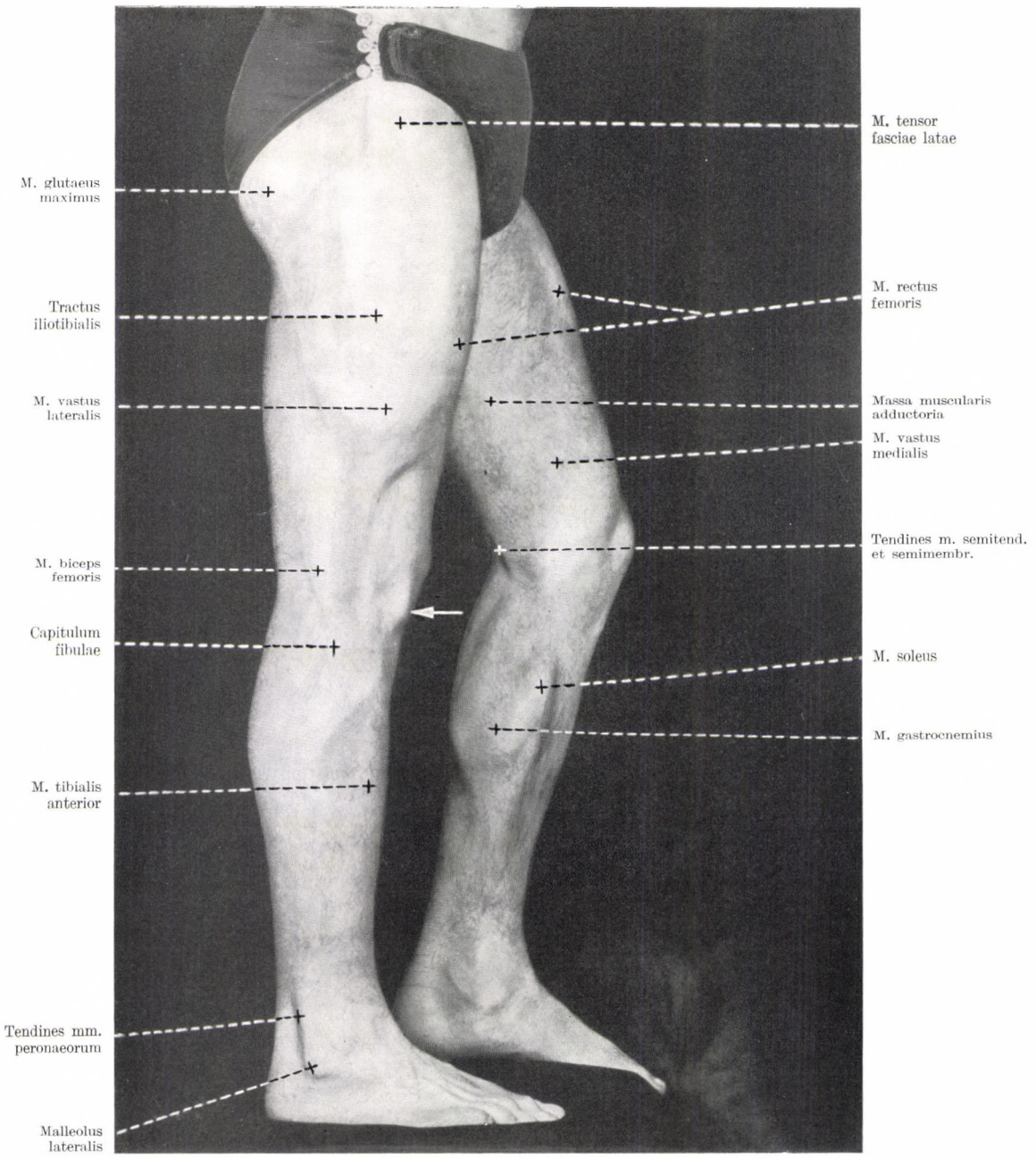

Abb. 102. Untere Extremität: mediale und laterale Oberfläche
Der Pfeil weist auf den Condylus lateralis tibiae

Eine ähnliche Information vermittelt das *Bryantsche Dreieck* über den Trochanter maior und so über die proximale Epiphyse des Femur (Abb. 104).

Die Grenzen dieses Dreiecks sind:

a) Die Linie, die von der Spina iliaca ant. sup. zur Spitze des Trochanter maior gezogen werden kann.

b) Die von der Spina iliaca ant. sup. bei stehenden Personen horizontal, bei liegenden Personen vertikal gezogene Linie.

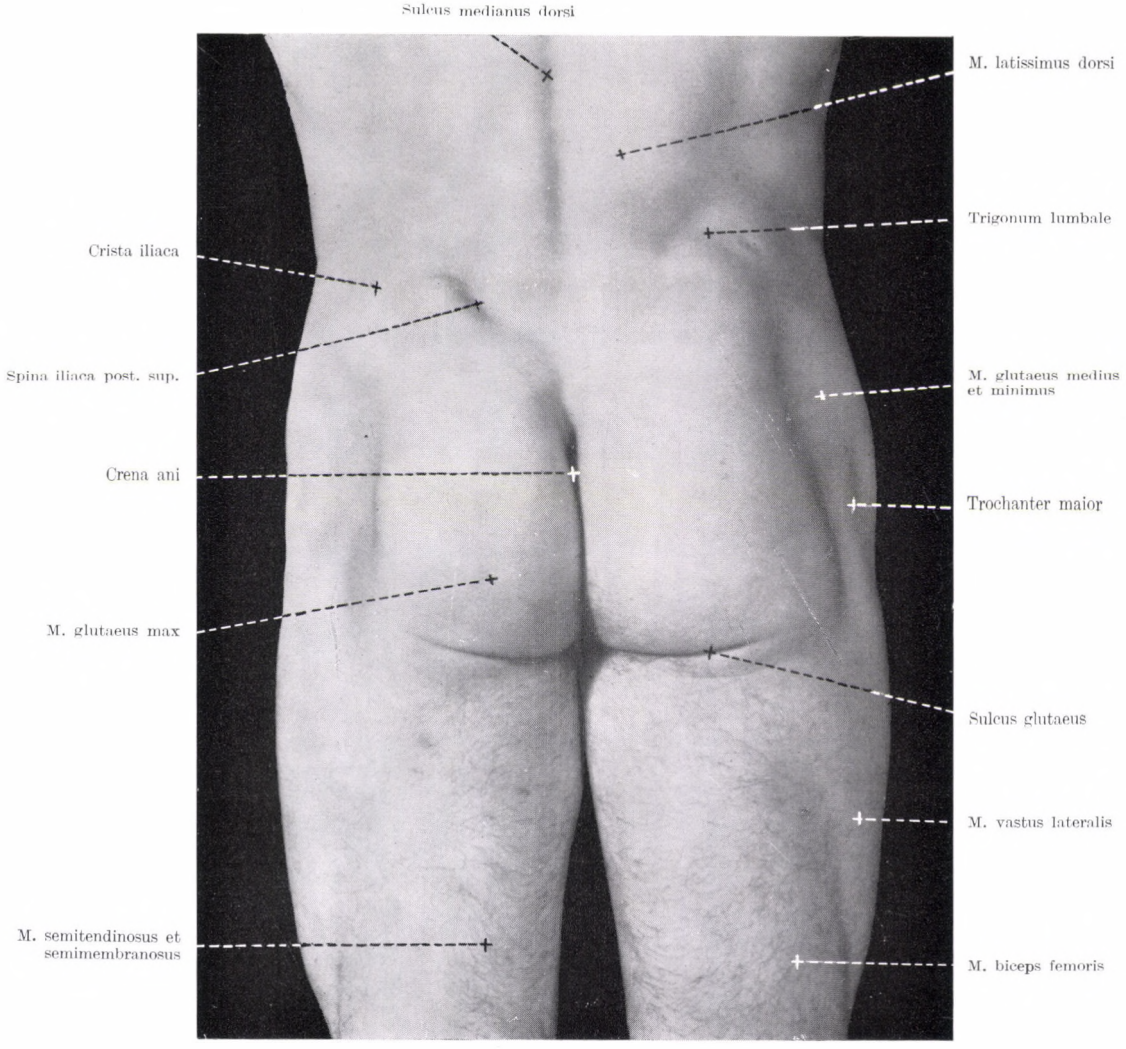

Abb. 103. Glutaealgebiet und dorsale Oberfläche des Oberschenkels

c) Die von der Spitze des Trochanter maior bei stehenden Personen vertikal, bei liegenden horizontal gezogene Linie, die die vorherige Linie (b) schneidet. Diese Linien bilden ein rechtwinkliges Dreieck, dessen Hypothenuse die Linie ist, die von der Spina iliaca ant. sup. zum Trochanter maior gezogen wird.

Der Stelle der *Hüftgelenkpunktion* entspricht die Mitte jener Linie, die vom Tuberculum pubicum zur Spitze des Trochanter maior gezogen wird, d. h. im allgemeinen jener Punkt, der 2 cm unter der Mitte des Ligamentum inguinale, und lateral zu diesem in 1 cm Entfernung gelegen ist.

Das Hüftgelenk kann auch von lateral her punktiert werden. Die Einstichstelle ist unmittelbar oberhalb der Spitze des Trochanter maior. Die in der Frontalebene geführte Nadel wird etwas nach oben gerichtet. Die Tiefe des Einstichs beträgt etwa 4—5 cm. Vom röntgenologischen Standpunkt aus kommt der Gelenkspunktion bei der Arthrographie besondere Bedeutung zu.

Die von der Spina iliaca post sup. zum äußeren Rand des Tuber ischiadicum gezogene Linie kreuzt die Spina iliaca post. inf. und die Spina ischiadica. Der *N. ischiadicus* tritt an jener Stelle aus dem Becken, an welcher das mittlere und untere Drittel dieser Linie aneinander grenzen. Die Spina iliaca post. inf. liegt 4 cm, die Spina ischiadica etwa 10 cm unter der Spina iliaca post. sup.

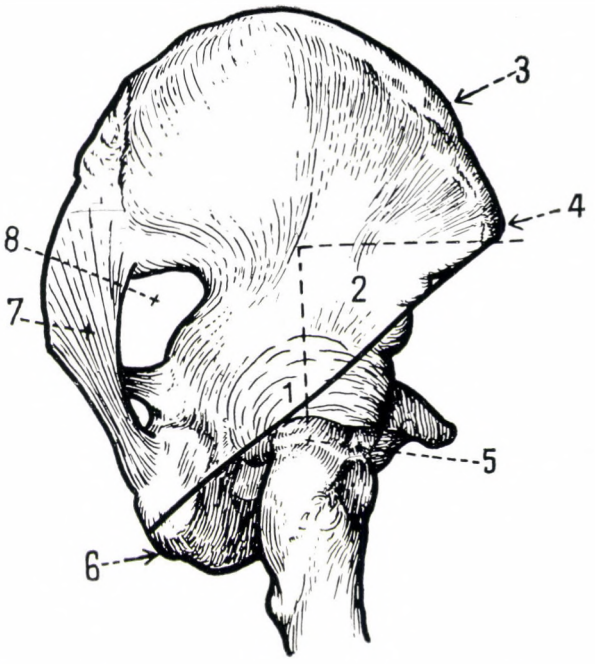

Abb. 104. Orientierungslinien im Bereiche des Hüftgelenkes

1. — Roser-Nélatonsche Linie; 2. — Bryantsches Dreieck; 3. — Tuberculum cristae iliacae; 4. — Spina iliaca ant. sup.; 5. — Trochanter maior; 6. — Tuber ischiadicum; 7. — Lig. sacrotuberosum; 8. — Foramen ischiadicum maius

OBERSCHENKEL

Die vordere Oberfläche des Oberschenkels (Abb. 105) wird von der vorderen Bauchwand durch die Leistenbeuge und in deren Tiefe von dem zumeist gut tastbaren Lig. inguinale (Pouparti) abgegrenzt. Das Ligamentum ist bei dicken Personen oder in lockerem Zustand gar nicht oder kaum zu tasten. Locker ist das Ligamentum auch bei Anteflexion und Adduktion sowie Einwärtsrotation des Schenkels.

Die unmittelbar unter dem Poupartschen Band sichtbare Vertiefung wird *Trigonum femorale (Scarpasches Dreieck)* genannt, das von oben vom Ligamentum inguinale, von innen durch die Vorwölbung des M. adductor longus und von außen vom M. sartorius begrenzt wird. Von der Mittellinie des Dreiecks einwärts ist die Pulsation der A. femoralis, und vom Tuberculum pubicum ca. 2,5 cm auswärts der Rand des Foramen ovale tastbar. An diesem taucht die V. saphena magna in die Tiefe, und durch diesen verursacht die Schenkelhernie — da das Foramen die untere Öffnung des Canalis femoralis ist — eine Vorwölbung unter der Haut. Über der Öffnung, parallel zum Lig. inguinale befinden sich die *inguinalen*, darüber und darunter, zur Längsachse des Oberschenkels parallel, die *femoralen Lymphknoten*. Diese sammeln von der unteren Extremität, von den äußeren Geschlechtsorganen, von der Damm- und Gesäßgegend, ferner von dem unter dem Nabel befindlichen vorderen Bauchwandgebiet die Lymphe ein. Die Lymphknoten dieser Regionen vergrößern sich bei entzündlichen oder andersgearteten Erkrankungen der Lymphwege und sind dann tastbar.

Von der Spitze des Trigonum femorale führt eine longitudinale Vertiefung in Richtung des Condylus medialis femoris, zwischen den Gruppen der sich auf der vorderen Oberfläche des Femur befindlichen Extensoren und den auf der inneren Oberfläche verlaufenden Adduktoren. In dieser Vertiefung befinden sich die großen Gefäße (A. et V. femoralis). Am äußeren Rand des Sulcus ist in der verdoppelten Fascia lata der M. sartorius zu finden. Bei seiner Kontraktion (z. B. beim Kreuzen der Oberschenkel) kann der Muskel als eine von der Spina iliaca ant. sup. zum Condylus medialis tibiae spiralförmig unter der Haut verlaufende Vorwölbung gesehen und getastet werden.

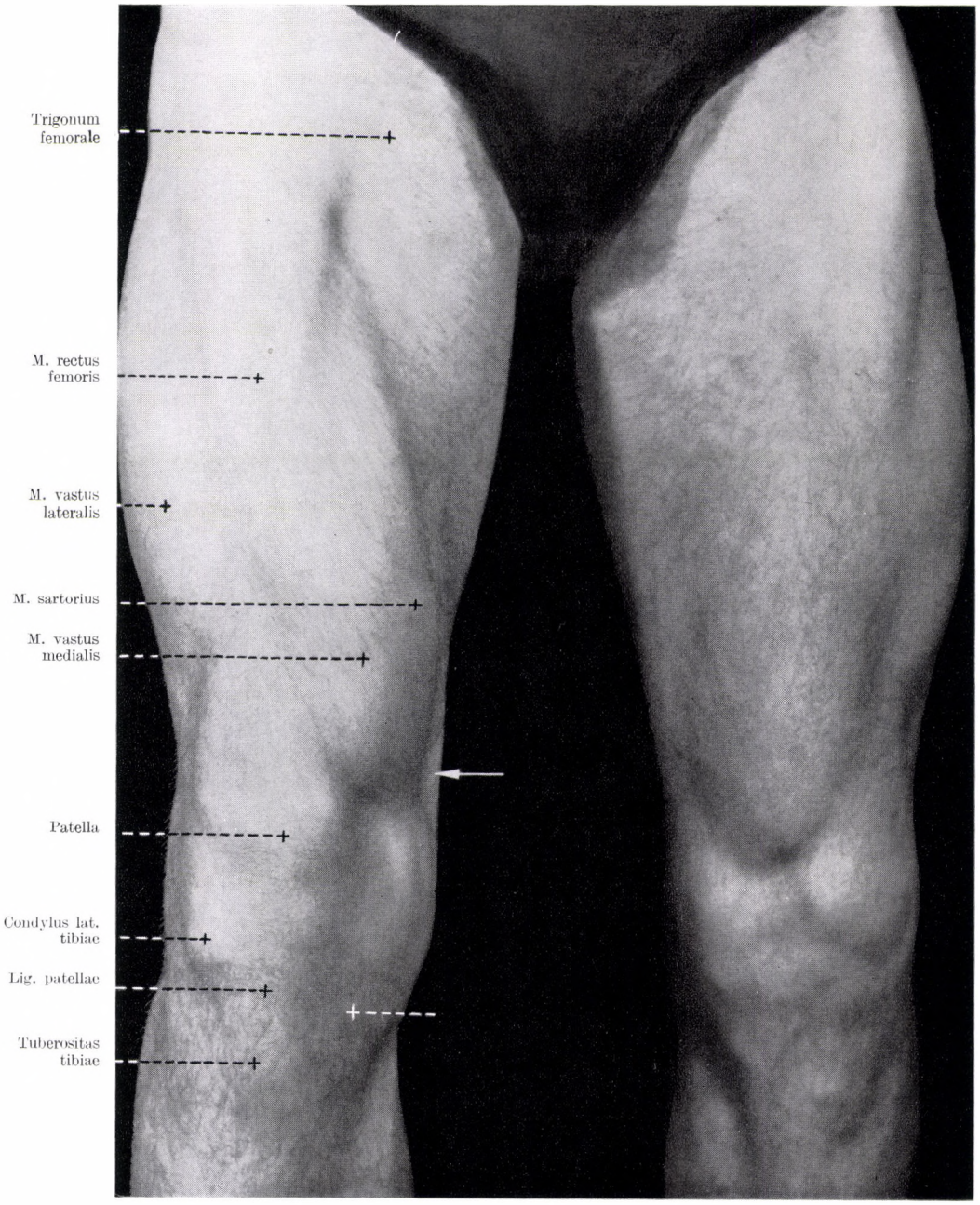

Abb. 105. Ventrale Oberfläche des Oberschenkel- und Kniegebietes

Auf der vorderen und teilweise auch auf der lateralen Oberfläche des Oberschenkels sind drei aneinanderliegende dreieckförmige Vorwölbungen zu sehen. Das mit der Spitze nach unten blickende mittlere Dreieck kommt durch den M. rectus femoris genannten Teil des M. quadriceps femoris zustande. Das mediale Dreieck blickt mit der Spitze nach oben. Auf der Innenseite des Kniegelenkes ist dessen Basis durch einen ausgeprägten Sulcus abgerundet, was dem M. vastus medialis zuzuschreiben ist. Die laterale, mit der Spitze ebenfalls aufwärts blickende dreieckförmige Konvexität wird vom M. vastus lateralis gebildet. Da der M. vastus intermedius tief unter dem M. rectus femoris gelegen ist, kann er weder gesehen noch getastet werden.

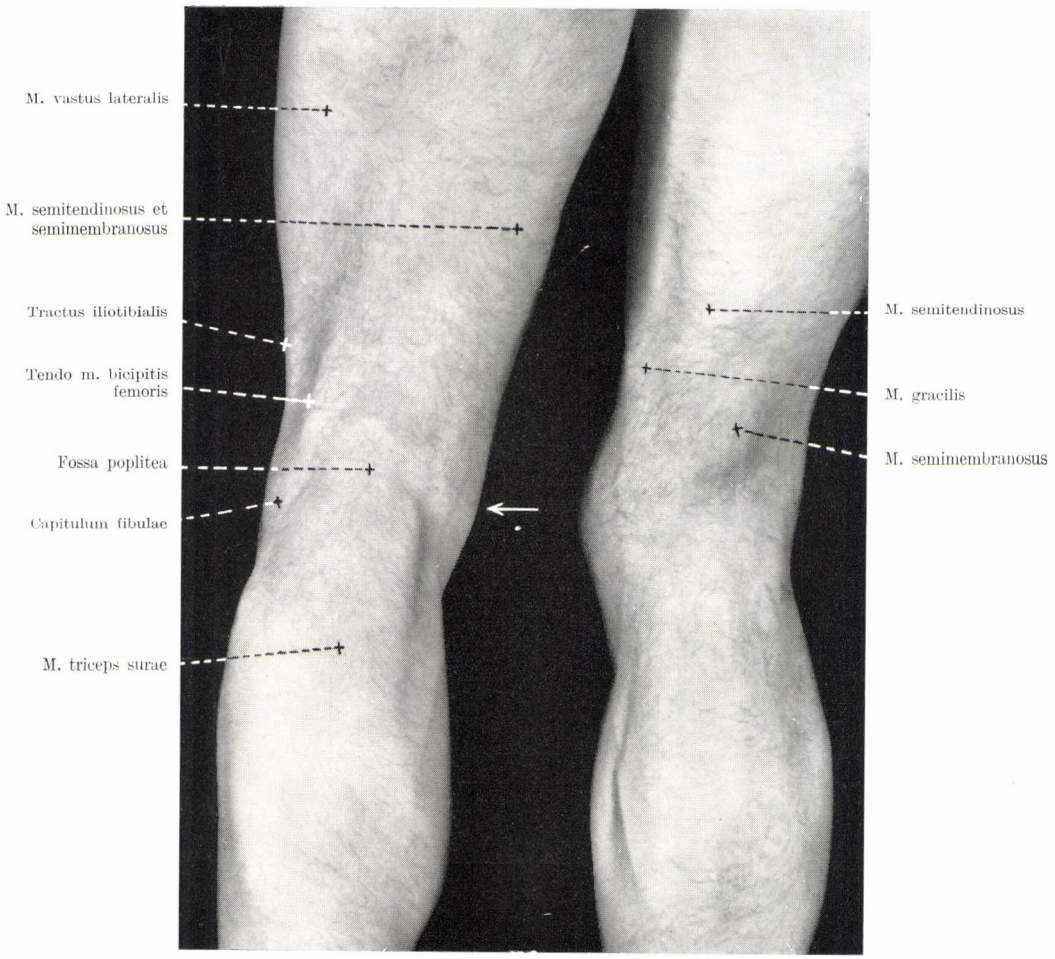

Abb. 106. Dorsale Oberfläche des Oberschenkel- und Kniegebietes
Der Pfeil weist auf den Condylus medialis femoris

Am unteren Muskelbauchende des M. rectus femoris ist eine kleine Delle erkennbar, die durch den an die Patellabasis anhaftenden sehnigen Teil des Muskels hervorgerufen wird.

Die rückwärtige Oberfläche des Oberschenkels wird gegen das Glutaealgebiet vom Sulcus glutaeus begrenzt, der durch die Einziehung der Fascia lata entsteht (Abb. 103). Der Ansatz des Musculus glutaeus maximus befindet sich unter dem Sulcus glutaeus, an der Tuberositas glutaea. Auf dieser Oberfläche bilden die Beuger zwei Vorwölbungen. Die mediale Vorwölbung kommt durch den M. semitendinosus et semimembranosus, die laterale durch den M. biceps femoris zustande. In der zwischen beiden befindlichen Vertiefung verläuft der N. ischiadicus. Sein Verlauf entspricht jener Linie, die von der Mitte der den Trochanter maior und das Tuber ischiadicum verbindenden Linie zur Mitte der Fossa poplitea führt. Die Beuger haften durch gut sichtbare und tastbare Sehnen an beiden Seiten des Kniegelenks an (Abb. 106).

Die innere Oberfläche des Oberschenkels wird von den Adduktoren eingenommen (Abb. 102, 107). Sie bilden eine einheitliche Muskelgruppe, die gegen die Muskeln der vorderen Oberfläche durch den bereits erwähnten Sulcus bzw. im mittleren und unteren Drittel durch den Innenrand des Vastus medialis und oben durch den M. adductor longus und den M. pectineus abgegrenzt wird. Zu den Beugern führt keine scharfe Grenze.

Die Grenze zum Dammgebiet wird durch den *Sulcus genitofemoralis* gebildet (Abb. 395, 396). Von den Muskeln kann die anhaftende Sehne vom unteren Teil des M. adductor magnus getastet werden und — unter dem Tuberculum pubicum — auch der Ursprung des M. adductor

longus. Die Adduktoren befinden sich im allgemeinen in einer sanften Vertiefung zwischen den Streckern und Beugern.

Die äußere Oberfläche des Oberschenkels setzt sich ohne scharfe Grenze auf der seitlichen Oberfläche des Hüftgebiets fort (Abb. 102).

Aus der Spina iliaca ant. sup. gehen zwei divergierende Vorwölbungen aus (Abb. 108), von denen die ventrale durch den M. sartorius und die dorsale durch den M. tensor fasciae latae verursacht wird. Distaler ist die bereits erwähnte Vorwölbung des M. vastus lateralis zu beobachten, die oft von einer durch den Tractus iliotibialis bewirkten, longitudinalen Furche durchzogen wird. Die Vorwölbung des M. vastus lateralis wird nach dorsal von einer dem Septum intermusculare laterale entsprechenden, am rückwärtigen Rand des Tractus iliotibialis entlang verlaufenden Vertiefung abgegrenzt, die gleichzeitig die Strecker und Beuger voneinander trennt.

Das *Femur* liegt tief zwischen den Muskeln und gelangt nur im äußeren Teil des unteren Schenkeldrittels näher zur Oberfläche. Diese Stelle entspricht dem zwischen dem Vastus lateralis und dem sehnigen Teil des M. biceps femoris gelegenen Gebiet. Das Caput femoris befindet sich hinter dem Lig. inguinale, von der Mitte desselben etwas lateral. Bei mageren Personen ist es manchmal durch die Muskeln hindurch tastbar.

Dem Verlauf der *Arteria femoralis* entspricht die *Keensche Linie*, die bei etwas anteflektiertem und auswärts rotiertem Oberschenkel die Mitte des Lig. inguinale mit dem Epicondylus medialis femoris verbindet. In der Mitte dieser Linie, die etwa dem mittleren und unteren Drittel des Oberschenkels entspricht, tritt die Arteria femoralis in den Canalis adductorius (Hunteri) ein (Abb. 105, 107). Die *A. profunda femoris* entspringt ungefähr 4—5 cm unter dem Lig. inguinale aus der A. femoralis. Die zwei Arterien im mittleren Drittel des Oberschenkels werden durch den M. adductor longus voneinander getrennt. Die A. profunda femoris befindet sich neben dem Femur.

Zu Blutstillungszwecken kann die Arteria femoralis unter dem Lig. inguinale mittels ventro-dorsal gerichteten Druckes, und im mittleren Drittel des Oberschenkels durch nach dorso-lateral gerichteten Druck, an das Femur gepreßt werden.

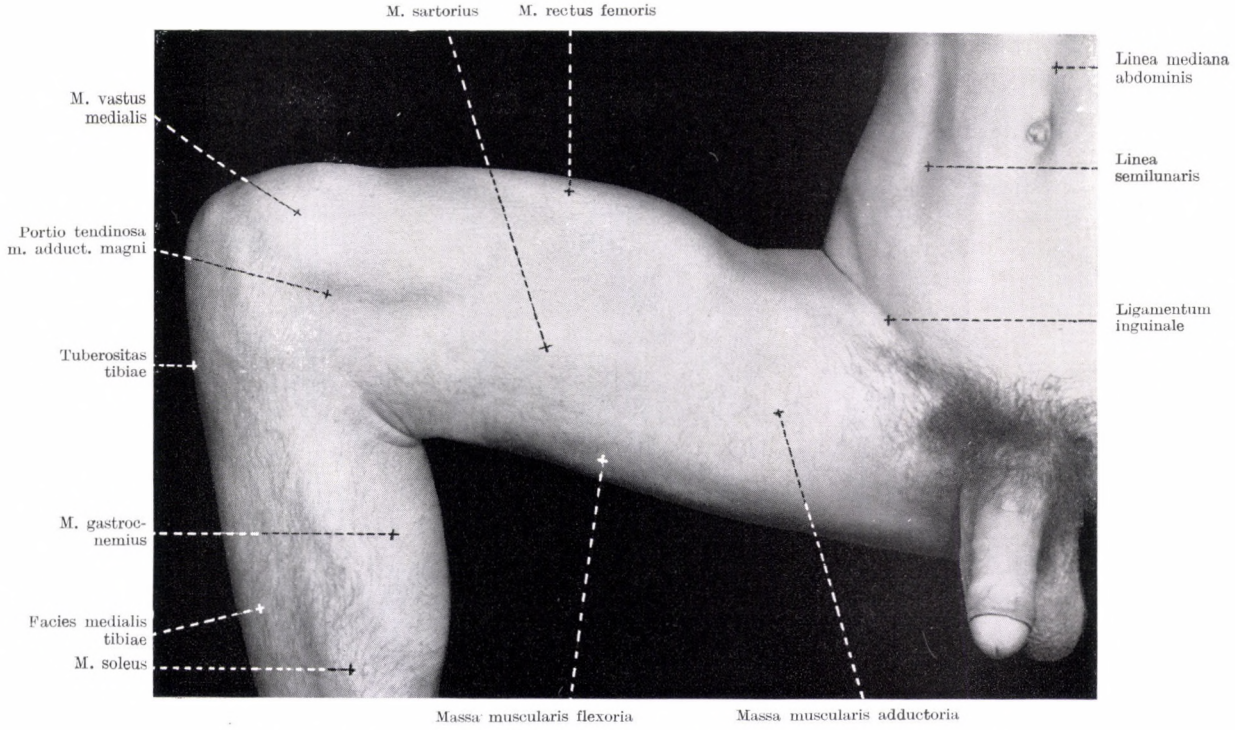

Abb. 107. Innere Oberfläche des Oberschenkel- und Kniegebietes

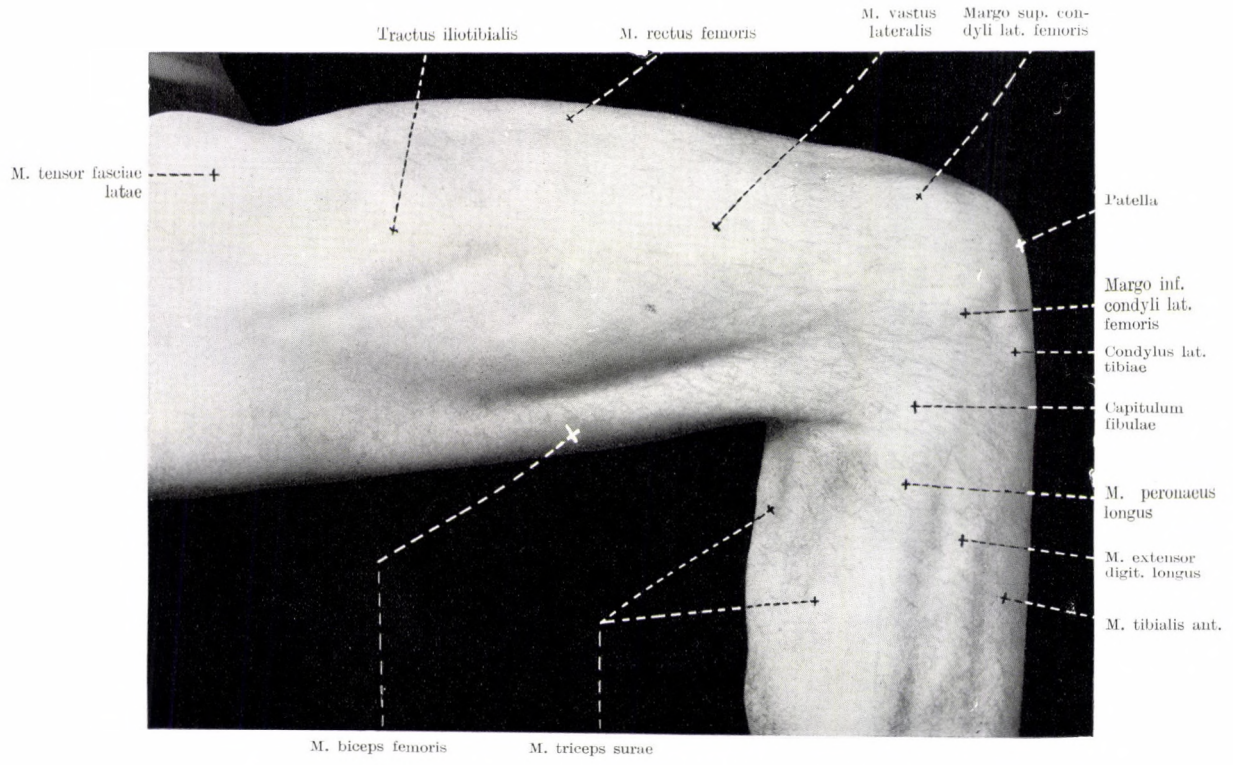

Abb. 108. Äußere Oberfläche des Oberschenkel- und Kniegebietes

KNIEGEBIET

Die Form des Knies wird durch die Vorwölbung der Knochen und Muskeln sowie durch die Stellung des Kniegelenks bestimmt.

Auf der vorderen Oberfläche des Kniegebietes (Abb. 105) ist die unter der Haut befindliche Patella zu sehen und zu tasten. Bei gestreckter Lage des Kniegelenks wird die Patella von den Extensoren auf die Facies patellaris femoris hinaufgezogen und fest an das Femur gepreßt. Das Ligamentum patellae ist hierbei von der Patella bis zur Tuberositas tibiae gut tastbar. An beiden Seiten des Bandes ist eine kleine Vorwölbung erkennbar, die durch Fettgewebe gebildet wird. Über der Patella befindet sich die Bursa suprapatellaris. Das Gelenk kann bei gestreckter Stellung auf der Außenseite der Bursa pungiert werden.

Bei Flexion des Kniegelenks wandert die Patella nach abwärts, versinkt zwischen Femur und Tibia in dem dort befindlichen Graben, wodurch die Kniegegend vorne abgerundet wird. Darüber lassen sich die Condyli femoris sowie der frei gebliebene obere Teil der Facies patellaris femoris gut tasten.

Die innere Oberfläche des Kniegebietes wird durch den Condylus medialis femoris et tibiae abgerundet (Abb. 102, 107). Der Gelenkspalt zwischen den beiden Knochen ist immer tastbar, aber nur selten zu sehen. Wird aber das zu untersuchende Knie über das andere gekreuzt, so wölbt sich der Condylus medialis tibiae gut unter dem Condylus medialis femoris hervor. Auf letzterem ist der Epicondylus medialis femoris und gewöhnlich auch die hier anhaftende Portio tendinosa des M. adductor magnus gut zu tasten. Zwischen dem Ansatz des M. semimembranosus und dem Muskelbestand des M. vastus medialis ist eine Vertiefung zu sehen, die distal vom unteren runden Rand des Condylus medialis femoris begrenzt wird. Die Tuberositas tibiae ist als sanfte Hervorhebung des Knochens tastbar (Abb. 105).

Auf der rückwärtigen Oberfläche des Kniegebietes ist bei gebeugtem Gelenk eine Vertiefung, die Fossa poplitea zu sehen, die medial vom M. semitendinosus und M. semimembranosus, und lateral von der Sehne des M. biceps femoris begrenzt wird (Abb. 106, 137). Unten wird die Grenze von den zwei Köpfen des M. gastrocnemius gebildet.

Bei gestreckter Gelenkstellung ist eine durch das Fettgewebe gebildete Vorwölbung der Fossa poplitea wahrnehmbar.

Die Gefäß-Nerven-Gebilde befinden sich etwas nach innen von der Medianlinie der Fossa. Am tiefsten liegt die Arteria, etwas oberflächlicher die Vena poplitea und am oberflächlichsten der N. tibialis.

Auf der äußeren Oberfläche des Kniegebietes (Abb. 108, 140) kann der laterale Condylus des Femur und der Tibia, das Capitulum fibulae und die ihm anhaftende Sehne des M. biceps femoris getastet werden. Der Epicondylus lat. femoris ist weniger ausgeprägt als der Epicondylus medialis. Bei Semiflexion des Gelenks kann vor der Sehne des M. biceps femoris der obere Teil des Lig. collaterale lat. getastet werden. Vor dem Capitulum fibulae und medial von ihm wölbt sich der Condylus lat. tibiae vor. Bei gestreckter Lage des Gelenks stellt eine Vertiefung das Gebilde dar, das von außen durch die Sehne des Biceps femoris und etwas distaler vom M. peronaeus longus begrenzt wird.

Aus der Fossa poplitea windet sich der N. peronaeus communis auf die äußere Oberfläche der Kniegegend. Anfangs ist er unmittelbar medial von der Sehne des M. biceps femoris zu finden, alsdann tritt er in den M. peronaeus longus, nachdem er von außen den Hals der Fibula umgangen hat. Er ist als dünner Strang am Collum fibulae zu tasten. Manchmal, besonders bei rechtwinkelig gebeugtem Kniegelenk, kann er an der Außenseite, unter der Sehne des Biceps femoris, als feine Hautfalte wahrgenommen werden.

UNTERSCHENKEL

Die vordere Oberfläche des Unterschenkels wird durch die scharfe Crista anterior tibiae in einen vorderen medialen und einen vorderen lateralen Teil geteilt (Abb. 109). Von der Tuberositas tibiae ausgehend, verläuft die Crista anterior etwas medial in einem konvexen Bogen nach abwärts. In den oberen zwei Dritteln ist sie als scharfe Knochenkante gut tastbar, im unteren Drittel ist sie abgerundet und von den Sehnen der Extensoren bedeckt.

Auf der vorderen medialen Oberfläche (Abb. 109) läßt sich die unter der Haut liegende Facies anterior der Tibia von der Tuberositas tibiae bis zur Spitze des inneren Knöchels tasten. Der innere Rand der Knochenfurche, in der die Sehne des M. tibialis post. eingebettet ist, kann auf der rückwärtigen Oberfläche des medialen Knöchels als ausgeprägte Knochenkante getastet werden. Die eingebettete Sehne ist bei Supination des Fußes angespannt und hebt sich etwas aus der Furche hervor. Die vordere mediale Oberfläche setzt sich ohne Grenze in der hinteren Oberfläche fort.

Die vordere laterale Oberfläche (Abb. 110) reicht von der vorderen Kante der Tibia bis zur Linie des Corpus fibulae bzw. des äußeren Knöchels. Auf der lateralen Seite der Tibia wölbt sich der M. tibialis ant. hervor, weiter nach auswärts ist der sich weniger vorwölbende und schmalere M. extensor digitorum longus zu sehen. Der Muskelbauch des M. extensor hallucis longus liegt tiefer und distaler, weshalb er auf der Oberfläche nicht tastbar ist. Im unteren Drittel des Unterschenkels und zwischen den Knöcheln sind aber die Sehnen der Muskeln tastbar und bei dorsaler Flexion des Fußes sogar sichtbar.

Bei Kontraktion der Extensoren stellt die zwischen den Sehnen des M. tibialis ant. und des M. extensor hallucis longus entstehende Vertiefung die Lokalisation der *A. tibialis ant.* dar. Dem Verlauf der Arterie entspricht jene Linie, die die Entfernungsmitte zwischen dem Capitulum fibulae und dem Condylus lat. tibiae mit der Mitte der zwischen beiden Knöcheln bestehenden Entfernungslinie verbindet. Der N. peronaeus profundus und die. A. tibialis ant. verlaufen gemeinsam.

Die Fibula befindet sich in wesentlicher Entfernung hinter der Tibia. Tastbar ist jedoch nur das Capitulum fibulae, der äußere Knöchel und das untere Drittel des Knochenkörpers. Das knöchelnahe, dreieckige Gebiet dieses letzteren wird auch oberflächlich. Der größte Teil der Fibula wird vom Muskelbauch des M. peronaeus longus et brevis bedeckt, wodurch longitudinale Vorwölbungen am äußeren Rand des Unterschenkels entstehen. Vom unteren Ende der Vorwölbung können die Sehnen der Muskeln bis hinter den äußeren Knöchel verfolgt werden.

In der rückwärtigen Oberfläche des Unterschenkels wird die Vorwölbung der oberen Hälfte hauptsächlich vom M. gastrocnemius verursacht — einen geringeren Anteil an seinem Zustandekommen hat der Muskelbauch des M. soleus (Abb. 106, 109). Die Fossa poplitea wird von unten von den beiden Köpfen des M. gastrocnemius begrenzt; das Caput mediale ist etwas breiter als das äußere. Der Randteil des M. soleus erscheint sowohl zu beiden Seiten des Muskels als auch

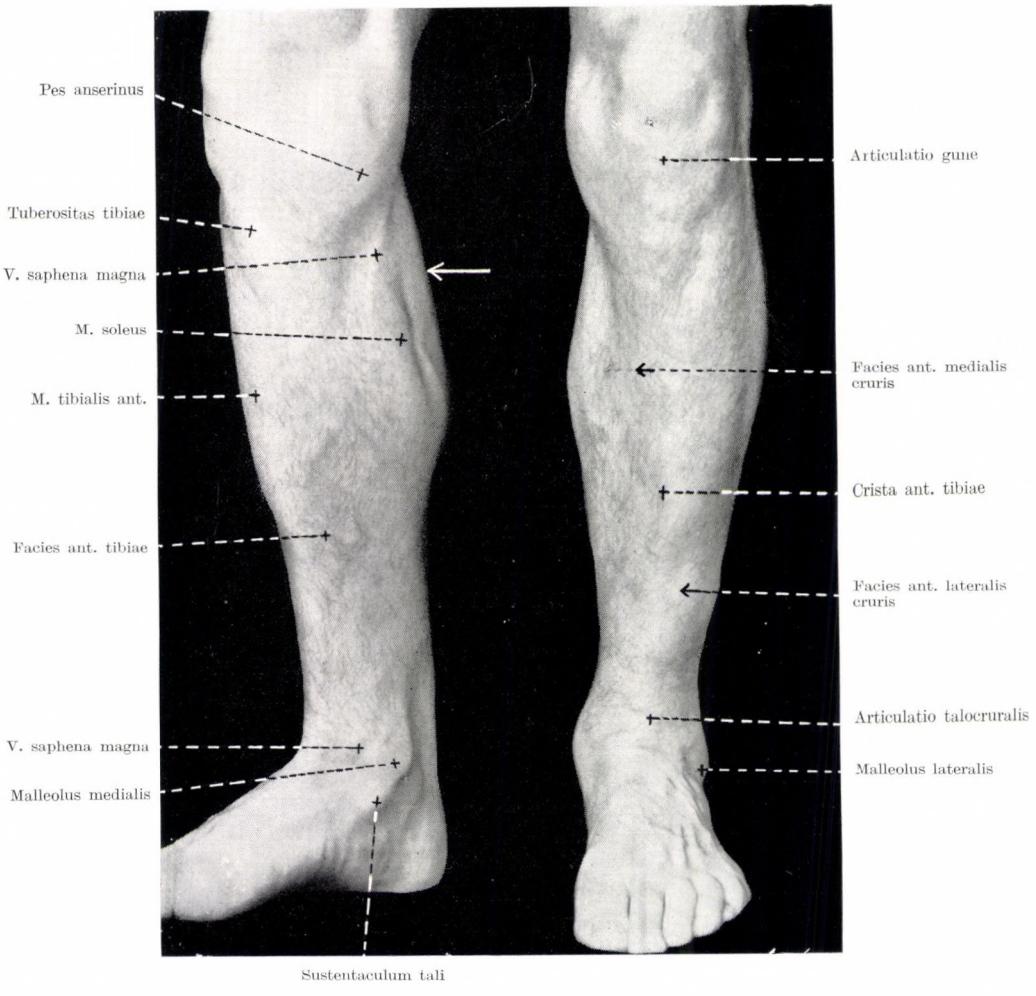

Abb. 109. Vordere und innere Oberfläche des Unterschenkel- und Knöchelgebietes
Der Pfeil weist auf den M. gastrocnemius

etwas tiefer, im oberen Drittel der Achillessehne und wird dann oberflächlich. Dies ist besonders bei Zehenspitzenstellung zu beobachten.

Der M. gastrocnemius geht in der Mitte des Unterschenkels, der M. soleus etwas tiefer in die gemeinsame Achillessehne über, die eine starke Vorprägung der Haut verursacht und gut sichtbar ist. Die Sehne verschmälert sich nach unten zu, um sich etwas oberhalb ihres Ansatzes am Tuber calcanei wieder zu verbreitern. Zwischen der Sehne und den Knöcheln entsteht je eine Vertiefung, von denen die äußere tiefer ist. In der inneren Vertiefung sind die Sehnen des M. tibialis post., des M. flexor digitorum longus und des M. flexor hallucis longus sowie die A. und V. tibialis post. und der N. tibialis zu finden. Die Sehnen des M. peronaeus longus et brevis sowie der Endast der A. peronaea befinden sich in der äußeren Vertiefung.

Der Verlauf der *A. tibialis post.* kann durch eine Linie festgestellt werden, die den unteren Winkel der Fossa poplitea und die Entfernungsmitte zwischen der inneren Knöchelspitze und dem Tuber calcanei miteinander verbindet. Daneben lateral verläuft der N. tibialis. Zwei Drittel ihres Oberteils werden vom M. gastrocnemius und dem M. soleus bedeckt, das untere Drittel wird jedoch oberflächlich, und ihre Pulsation läßt sich im Raum zwischen der Achillessehne und der Tibia tasten. Die *A. peronaea* entspringt — etwa 7,5 cm unter dem Niveau des Kniegelenks — aus der A. tibialis post. und verläuft am Innenrand der Fibula entlang, bis zur Mitte der zwischen dem Malleolus lat. und dem Tuber calcanei bestehenden Entfernung.

Auf der medialen Seite des Unterschenkels, auf der Grenzlinie zwischen der Tibia und den Beugern zieht die vom medialen Rand des Dorsum pedis kommende und vor dem Malleolus

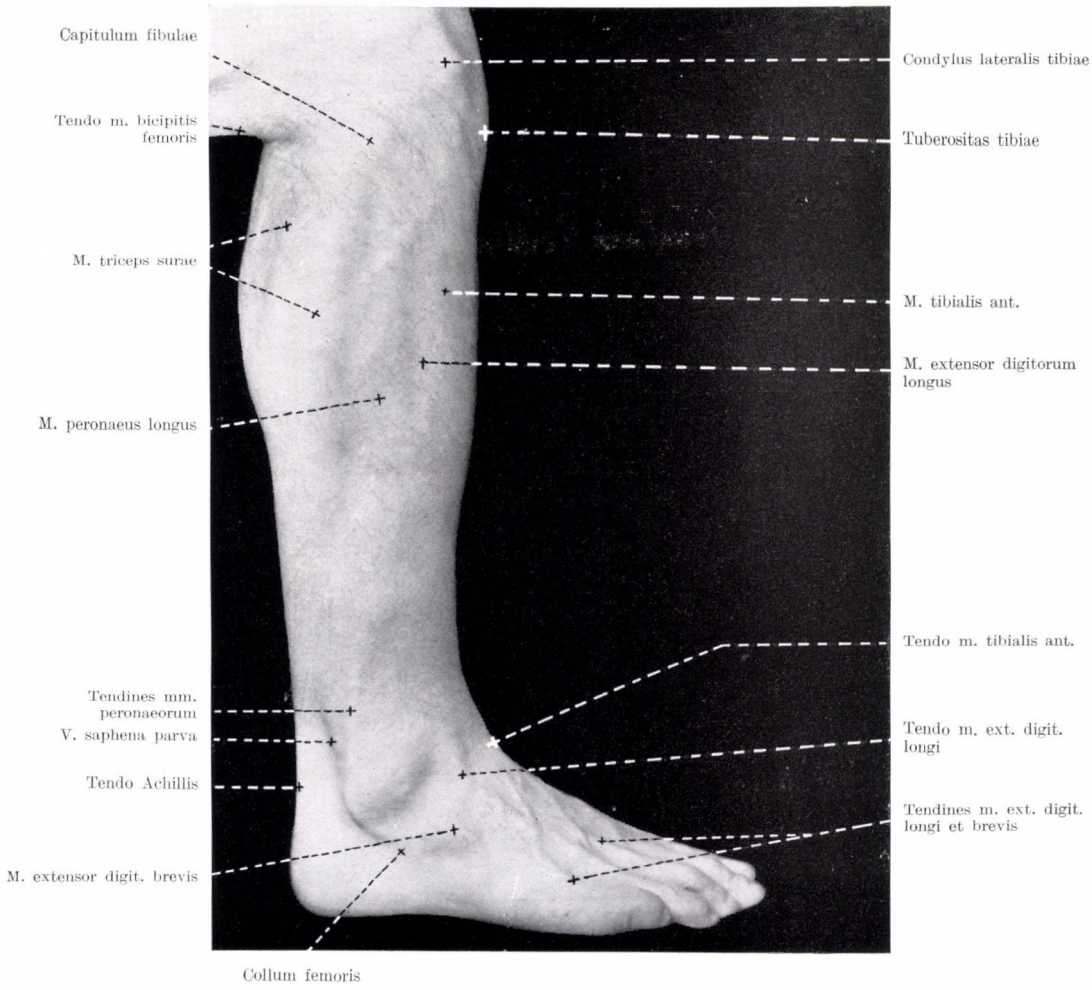

Abb. 110. Äußere Oberfläche des Unterschenkel- und Knöchelgebietes

medialis verlaufende *V. saphena magna* in Begleitung des Nervus saphenus nach oben, zur medialen Seite des Kniegelenks. Von hier zieht sie an der Grenze der inneren und vorderen Schenkeloberfläche bis zur Fossa ovalis, wo sie in die Vena femoralis mündet.

Am Unterschenkel, auf der Mitte der Beugeroberfläche, zieht mit dem N. suralis die *Vena saphena parva* zur Fossa poplitea. Sie kommt vom äußeren Fußrand her und verläuft hinter dem Malleolus lateralis. Sie durchbohrt die Fascia poplitea und mündet in die Vena poplitea.

MALLEOLENGEGEND, FUSS

Beide Knöchel sind tastbar. Der innere wölbt sich gewöhnlich stärker hervor, der äußere dringt ungefähr 1,5 cm distaler (Abb. 102).

Etwa 2,5 cm unter der Spitze des *inneren Knöchels* ist das Sustentaculum tali und davor — etwa 4 cm von der Knöchelspitze entfernt — am inneren Fußrand die Tuberositas ossis navicularis tastbar (Abb. 109). Die Sehne des M. tibialis post., die hinter dem inneren Knöchel getastet werden kann, läßt sich bis hierher verfolgen. Vor dem inneren Knöchel verläuft unmittelbar unter der Haut, diese zumeist vorwölbend, die V. saphena magna und die Sehne des M. tibialis ant.

Vor und unter dem *äußeren Knöchel* kann oft der Proc. trochlearis calcanei getastet werden. Hinter dem Knöchel befinden sich die Sehnen der fibularen Muskeln, während unmittelbar unter der Haut die V. saphena parva verläuft (Abb. 102, 110).

Der Gelenkspalt des oberen Sprunggelenks ist etwa 1 cm oberhalb der inneren Knöchelspitze zu finden. Von medial her wird das Gelenk hier, unmittelbar vor dem Malleolus medialis

pungiert. Hinter dem Malleolus medialis darf die Punktion wegen der Verletzungsgefahr der dort verlaufenden Gebilde nicht ausgeführt werden.

Die laterale Punktion des oberen Sprunggelenks kann vor oder hinter dem Malleolus lateralis ausgeführt werden. Die Einstichstelle ist in beiden Fällen der von der Knöchelspitze 2 cm proximal gelegene Punkt. Die Nadel muß knapp neben dem Knochen eingeführt werden.

Auf dem *Fußrücken* sind die Fußwurzelknochen gewöhnlich nicht mit Bestimmtheit voneinander zu differenzieren. Eine Ausnahme bildet das Os cuboideum, dessen dorso-lateraler Teil — besonders bei Plantarflexion — sich ausgesprochen vorwölbt. Bei Senkung des Fußgewölbes hebt es sich immer hervor.

Die Mittelfußknochen können immer gut getastet werden. Die Tuberositas ossis metatarsalis V. kann etwa 6 cm vor dem äußeren Knöchel getastet werden (Abb. 110).

Der venöse Bogen des Fußrückens ist durch die Haut klar erkennbar, und seine Fortsetzungen können bis zur V. saphena magna et parva verfolgt werden (Abb. 102, 110). Den Wurzeln der tiefen Plantarvenen entsprechen die Vv. metatarseae plantares, die sich in dem, den Arterienbogen begleitenden doppelten Arcus venosus plantaris treffen. Diese venösen Bogen anastomosieren durch die interossealen Spalten — besonders durch den ersten — mit den Venen des Dorsum pedis. Die Venenbogen der Sohle münden zuerst in die Vv. plantares, sodann in die, die Arteria tibialis posterior begleitenden, doppelten Vv. tibiales posteriores.

Die *A. dorsalis pedis* verläuft von der Mitte der intermalleolaren Entfernung in Richtung des ersten Mittelfußknochenspaltes, wo ihre Pulsation auch tastbar ist.

Auf dem Fußrücken heben sich die Sehnen des M. extensor hallucis longus und des M. extensor digitorum longus hervor. Der Muskelbauch des unter den Sehnen der langen Fingerstrecker befindlichen M. extensor digit. brevis wölbt sich auf der Außenseite des Fußrückens sichtbar hervor (Abb. 110).

Am *inneren Fußrand* kann an der Innenseite des Tuber calcanei, unter der Spitze des inneren Knöchels das bereits beschriebene Sustentaculum tali, weiter vorne die Tuberositas ossis navicularis getastet werden (Abb. 109, 178). Von diesem läßt sich das erste Keilbein, dann die Basis und der Corpus des I. Mittelfußknochens tasten. Gut sichtbar und tastbar ist das Caput des I. Mittelfußknochens, besonders im Falle von Hallux valgus. Diese Veränderung kommt durch Deformation des ersten metatarsophalangealen Gelenks zustande.

Am *äußeren Fußrand* kann der fast vollkommen subkutan gelagerte Processus trochlearis calcanei getastet werden (Abb. 110). Der vordere-obere Knochenrand hebt sich bei Supination des Fußes ausgesprochen vor.

Der fünfte metatarsale Knochen kann durchwegs getastet werden.

Die *Chopartsche Gelenklinie* beginnt hinter der Tuberositas ossis navicularis und endet inmitten der Entfernung zwischen der äußeren Knöchelspitze und der tastbaren Tuberositas ossis metatarsalis quinti. Die *Listfrancsche Gelenklinie* beginnt hinter der Tuberositas ossis metatarsalis I. und zieht sich bis zur Tuberositas des V. Mittelfußknochens (Abb. 109, 110).

Auf der *Sohle* können der Tuber calcanei und die Capitula der Mittelfußknochen leicht getastet werden, die dazwischen liegenden Knochengebilde jedoch nicht. Unter normalen Umständen ist die Haut an der Fußsohle über dem Tuber calcanei, dem äußeren Fußrand und den metatarsalen Knochenköpfchen — also auf den Gebieten, die den Boden berühren — dick, hart und glatt, im Fußgewölbe ist sie jedoch weich und faltig. Die Fußsohle des Kindes ist flacher als die der Erwachsenen und ist — dem Handteller ähnlich — von Furchen durchzogen. Diese verschwinden jedoch im erwachsenen Alter.

Die Plantararterien stammen aus der A. tibialis post., sie teilen sich inmitten der die innere Knöchelspitze mit dem Tuber calcanei verbindenden Linie.

Dem Verlauf der *A. plantaris medialis* entspricht die von der Verzweigungsstelle der A. tibialis post. zum I. metatarsophalangealen Gelenk gezogene Linie.

Von der Stelle der Zweiteilung aus verläuft die *A. plantaris lateralis* durch die Fußsohle nach außen, in Richtung der Tuberositas ossis metatarsalis V. Sie erreicht sie jedoch nicht, sondern biegt etwa 2,5 cm medial von ihr einwärts, gegen das proximale Ende der I. Knochenspalten ab, wo sie mit der A. dorsalis pedis anastomosiert.

Die Venae metatarseae dorsales pedis münden zuerst in den die A. dorsalis pedis begleitenden doppelten Venenstamm und schließlich in die Vv. tibiales anteriores.

Die metatarsophalangealen Gelenke können etwa 2,5 cm proximal der interdigitalen Hautfalten wahrgenommen werden. Auf der Plantarseite des I. Mittelfußknochenköpfchens befinden sich im allgemeinen zwei gut tastbare Sesambeine (Abb. 178).

Mit den Arterien gemeinsam verlaufen die *Nerven* (N. plantaris medialis et lateralis).

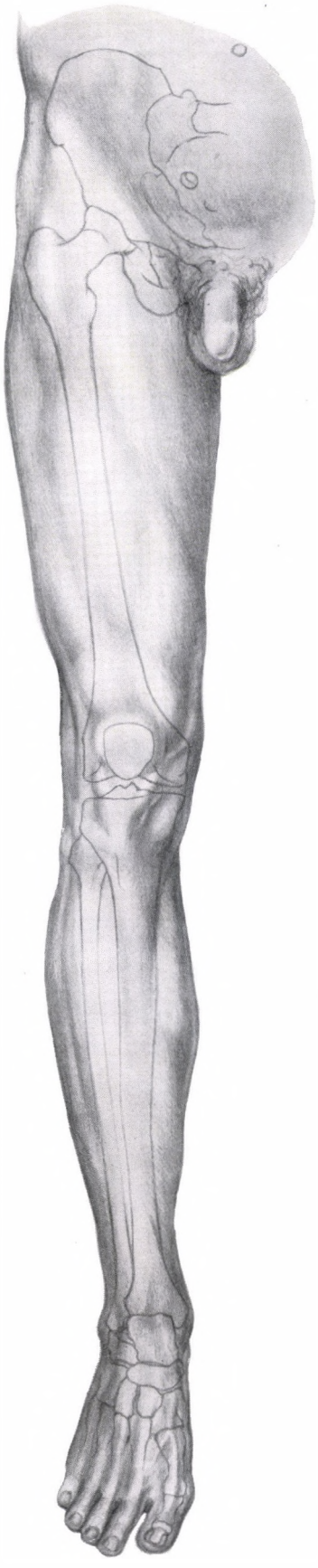

Abb. 111. Gelenke der unteren Extremität: Oberflächenprojektion I
(Extensionsseite)
←

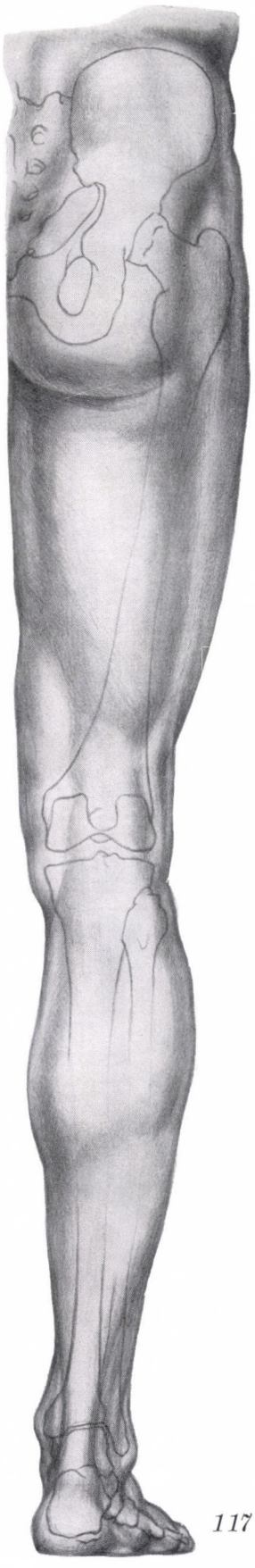

Abb. 112. Gelenke der unteren Extremität: Oberflächenprojektion II
(Flexionsseite)
→

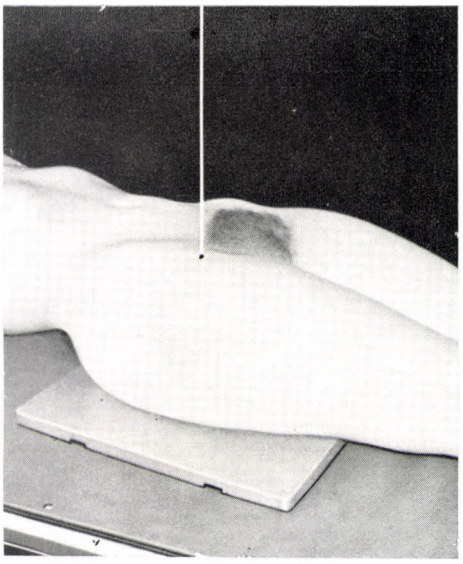

Abb. 113. Hüftgelenk: Einstellung der antero-posterioren Röntgenaufnahme
Eintrittsstelle des Zentralstrahles: der 2,5 cm unter der Mitte des Lig. inguinale liegende Punkt

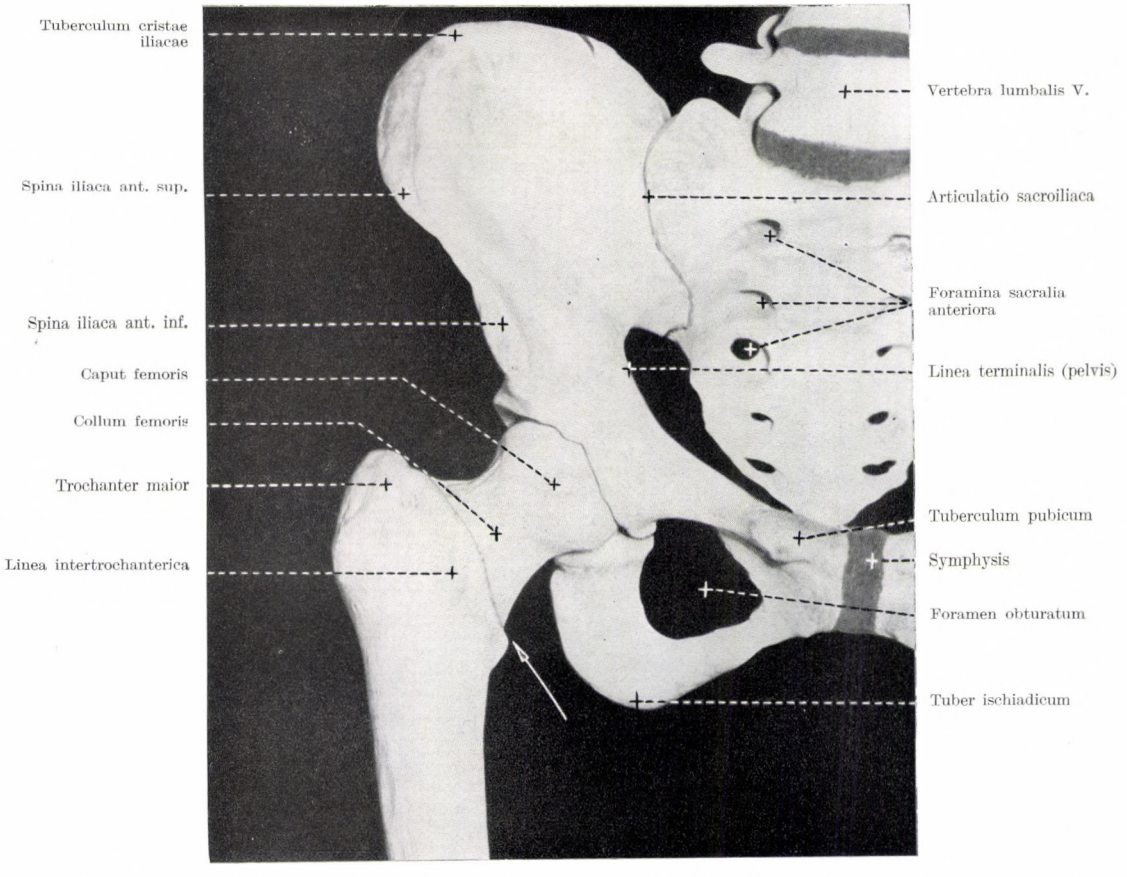

Abb. 114. Die das Hüftgelenk und das Kreuz-Darmbeingelenk bildenden Knochen von vorn
Der Pfeil weist auf den Trochanter minor

RÖNTGENANATOMIE DER UNTEREN EXTREMITÄT

HÜFTGELENK

Vom Hüftgelenk können, je nach der Natur der Veränderung (Trauma, Entwicklungsanomalien usw.), typische Aufnahmen hergestellt werden. Zuerst muß immer die antero-posteriore Aufnahme gemacht werden, die über das Hüftgelenk und dessen Gebiet eine allgemeine Orientierung ermöglicht.

Über die Oberflächenprojektion des Gelenkes geben Abb. 111, 112, über die gelenkbildenden Knochen Abb. 114, 115, über die Weichteilverhältnisse gibt Abb. 116 Aufschluß.

Antero-posteriore Röntgenaufnahme des Hüftgelenkes

Einstellung der Aufnahme (Abb. 113). Rückenlage des Kranken. Die Oberschenkel sind in etwas einwärts rotierter Stellung. Die Beine liegen gerade, die Zehen sind nach oben gerichtet. Die Einfallsstelle des Zentralstrahles ist jener Punkt, der 2,5 cm von der Mitte der pubo-spinalen Linie gelegen ist.

Anatomische Bemerkungen. Im Hüftgelenk artikuliert das $^2/_3$ der Kugeloberfläche einnehmende Caput femoris mit dem durch das Os coxae, das Os pubis und das Os ischii gemeinsam gebildeten, fast den ganzen Gelenkkopf umfassenden Acetabulum.

Die Gelenkkapsel entspringt am Rand des Acetabulum, an der Linea intertrochanterica des Femur, bzw. inseriert sie dorsal, 1 cm proximal der Crista intertrochanterica am Collum femoris. Die Kapsel wird durch starke Bindegewebsbänder verstärkt. Ihr intraartikulares Band (Lig. teres femoris) befördert Gefäße in das Caput femoris.

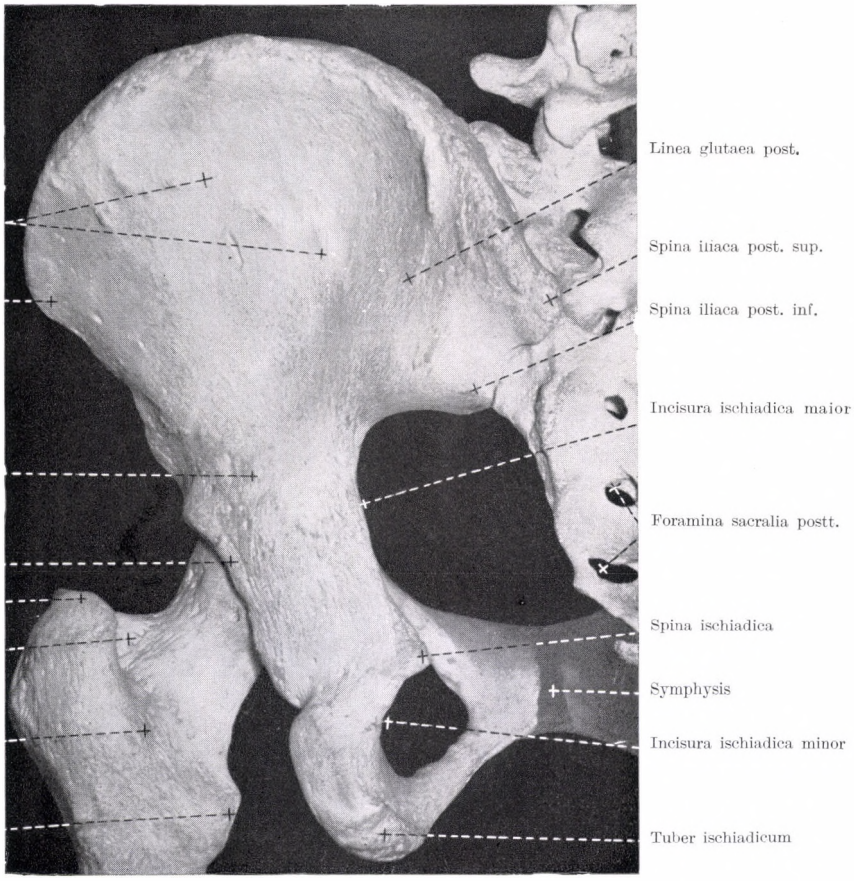

Abb. 115. Die das Hüftgelenk und das Kreuz-Darmbeingelenk bildenden Knochen von hinten



Abb. 116. Hüftgelenk von vorn

1. — Spina iliaca ant. sup.; 2. — M. tensor fasciae latae; 3. — M. sartorius; 4. — M. glutaeus medius et minimus; 5. — Caput femoris; 6. — Collum femoris; 7. — Trochanter maior; 8. — M. quadriceps femoris; 9. — M. sartorius; 10. — A. profunda femoris; 11. — A. femoralis; 12. — M. adductor longus; 13. — M. pectineus; 14. — Tuberculum pubicum; 15. — Lig. inguinale

Beachtenswert ist, daß der intrakapsulare Teil des Collum femoris nicht vom Periost bedeckt ist. Im Fall von Frakturen kann man also nur auf einen endostealen Callus rechnen.

Bewegungstechnisch ist das Hüftgelenk eine Art von freiem Gelenk, ein sog. Nußgelenk (Enarthrosis sphaeroidea), in welchem Flexion, Extension, Ab- und Adduktion, Rotation und Zirkumduktion möglich ist.

Von klinischem Gesichtspunkt aus hat die proximale Epiphyse des Femur besonders große Bedeutung.

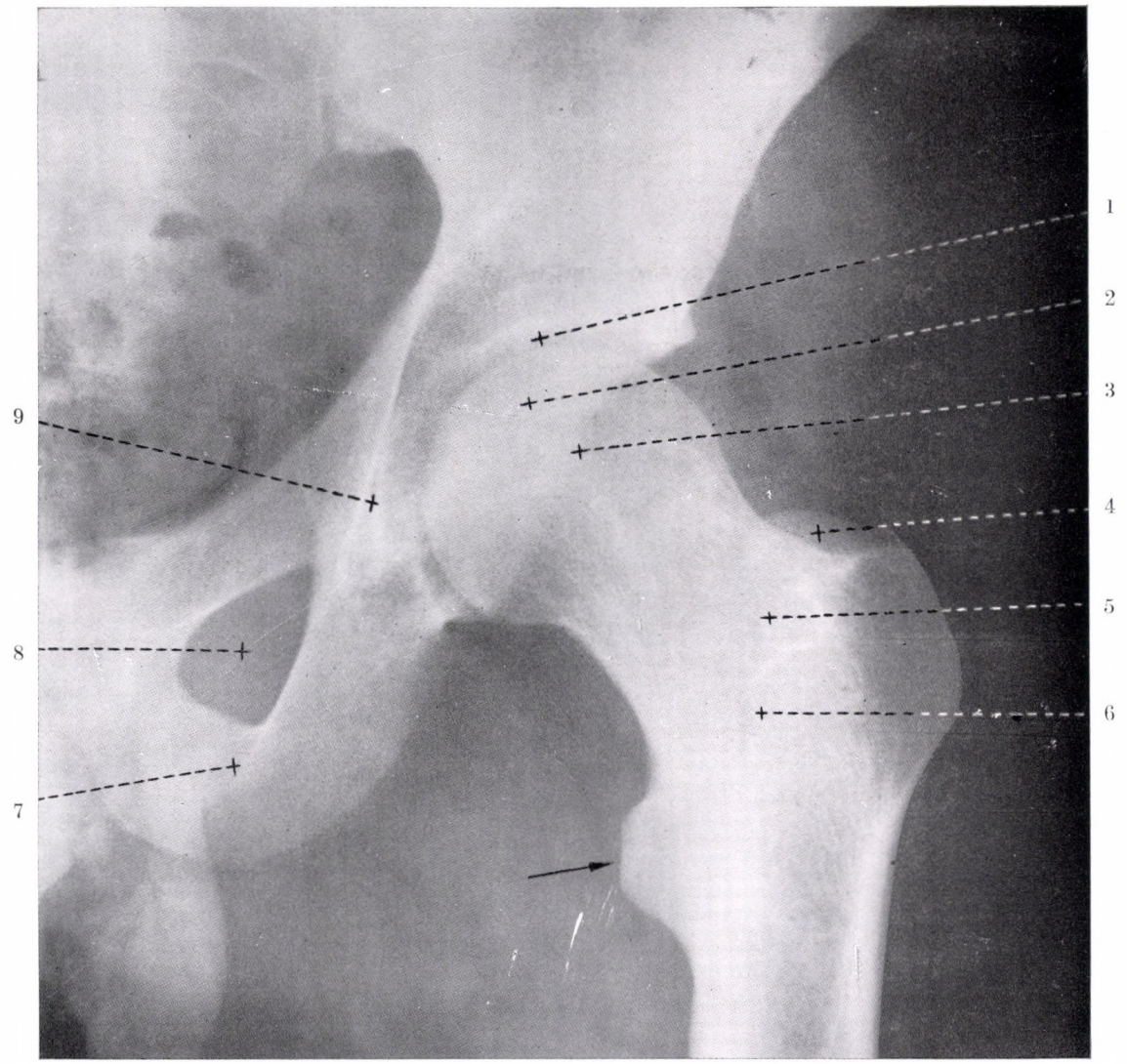

Abb. 117. Hüftgelenk: antero-posteriores Röntgenbild
Der Pfeil weist auf den Trochanter minor

1. — Margo ant. acetabuli; 2. — Caput femoris; 3. — Margo post. acetabuli; 4. — Trochanter maior; 5. — Crista intertrochanterica; 6. — Linea intertrochanterica; 7. — Linea epiphysea ischiopubica; 8. — Foramen obturatum; 9. — Köhlersche »Tränenfigur«

Auf einer richtigen Röntgenaufnahme sind die Trajektorien des Femur gut zu sehen. Den Kraftlinien entsprechend, befinden sich im Collum und Caput femoris Knochenröhrchen kleinen Diameters. Diese Röhrchen sind eigentlich die Markhöhlenfortsetzungen der Femurdiaphyse, die vom mechanischen Standpunkt aus dem Knochen die größte Festigkeit verleihen.

Die Trajektorien können in zwei Hauptgruppen geteilt werden:

Die Zug-Trajektorien: Der Ursprung dieses Systems liegt an der lateralen, äußeren Seite des Corpus femoris, in der Markhöhle, sodann in Bogenform nach kranial und medialwärts verlaufend, endet es teils im oberen Teil des Trochanter maior, teils am Collum und im Caput femoris.

Die Druck-Trajektorien: Dieses System geht von der inneren, medialen Seite des Corpus femoris, von der Markhöhle aus und zieht fächerartig kranialwärts verlaufend gegen die gegenüberliegenden Teile des Knochens.

Von praktischem Standpunkt aus ist die *arterielle Blutversorgung* der Epiphysis proximalis femoris von großer Wichtigkeit. Die Arterien entspringen teils aus der Arteria femoralis, teils

aus der Arteria hypogastrica, und ihr größter Teil tritt in die Gelenkkapsel bzw. in den Bestand des Collum femoris. Der aus dem hinteren Ast der Arteria obturatoria stammende *Ramus acetabuli* versorgt jedoch immer das Caput femoris, in welches er durch das Ligamentum teres femoris gelangt. Unsere Untersuchungen zeigten, daß die Arterie des Ligamentum teres femoris unabhängig vom Lebensalter immer zu finden ist und sie sich — wie dies von mehreren Autoren angenommen wurde — auch mit zunehmendem Alter nicht verschließt. Sie ist jedoch zweifellos in einem Drittel der Fälle weniger ausgeprägt.

Die in der Mitte des Collum femoris befindliche intermediäre Zone ist infolge dieser aus zwei Richtungen erfolgenden Blutversorgung entsprechend gefäßarm — ist aber kein gefäßloses Gebiet.

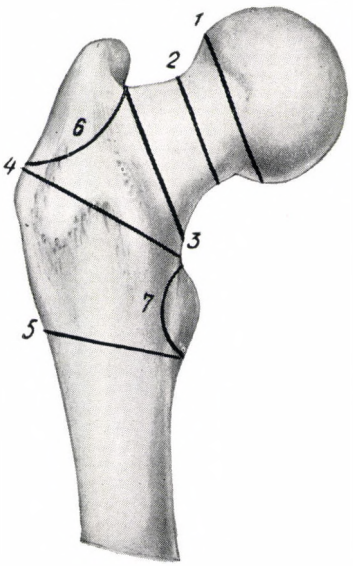

Abb. 118. Typische Frakturenstellen der Epiphysis proximalis femoris:

Fracturae colli femoris:
1. Fractura subcapitalis
2. Fractura colli intermedia (medialis)

Fracturae cervico-trochantericae:
3. Fractura baseos colli (lateralis)
4. Fractura pertrochanterica
5. Fractura subtrochanterica

Fracturae trochanterium:
6. Fractura trochanteris maioris
7. Fractura trochanteris minoris

In den Tubuli des Collum femoris bilden die Arterien ein feines Reticulum, das sich im sog. perimedullären Raum, zwischen dem Knochen und dem den Tubulus erfüllenden Knochenmark befindet und dessen Äste teils in das Knochenmark, teils in das Trabeculum treten. Nach Frakturen des Collum femoris hängt die Heilung davon ab, ob die Rekonstruktion des arteriellen Retikulum gelang, was wieder von der entsprechend festen Knochenvereinigung abhängt.

Das Röntgenbild. Auf dem Röntgenbild (Abb. 117) sind die artikulierenden Gebilde gut sichtbar. Das Caput femoris sowie der obere und mediale Rand des Acetabulum werden durch eine sich scharf abzeichnende — durch den kortikalen Knochenbestand entstehende — helle Linie dargestellt. Manchmal bildet die Acetabularlinie zwischen dem der Beckenwand entsprechenden Knochenschatten und der Fossa acetabularis eine Schlinge *(die Köhlersche »Tränenfigur«)*. Oft ist auch die Fovea capitis femoris auf dem Bilde zu sehen. Der hintere Rand des Acetabulums projiziert sich auf das Caput femoris. Entlang der Schattensuperpositionen ist der *Machsche Effekt* zu beobachten. Dieser soll keinesfalls mit einer Bruchlinie verwechselt werden. Abb. 118 zeigt die Lokalisationen der typischen Bruchlinien.

Bei genau eingestellter Aufnahme wird die Weite der Hüftgelenkhöhle durch die gegenseitige Entfernung der das Caput femoris und das Acetabulum umrandenden zwei hellen Linien bestimmt. Diese Entfernung ist in den beiderseitigen Gelenken gleich. Bei Erwachsenen ist das Hüftgelenk 4—7 mm breit.

Das Verhältnis des Caput femoris und des Acetabulum kann durch zwei Linien determiniert werden (Abb. 119). Unter normalen Umständen können der *obere* Rand des Foramen obturatum, der *untere* Rand des Collum femoris und der *innere* Rand des Corpus femoris durch eine bogenförmige Linie verbunden werden, die mit ihrer Konkavität medial und abwärts gerichtet ist. Kleine Veränderungen der Hüftgelenkstellung beeinflussen die Kontinuität der Linie nicht. Die andere Linie zieht sich vom *vorderen* und teilweise *unteren* Rand des Hüftbeins zum *oberen* Rand des Collum femoris und blickt mit ihrer Konkavität nach auswärts.

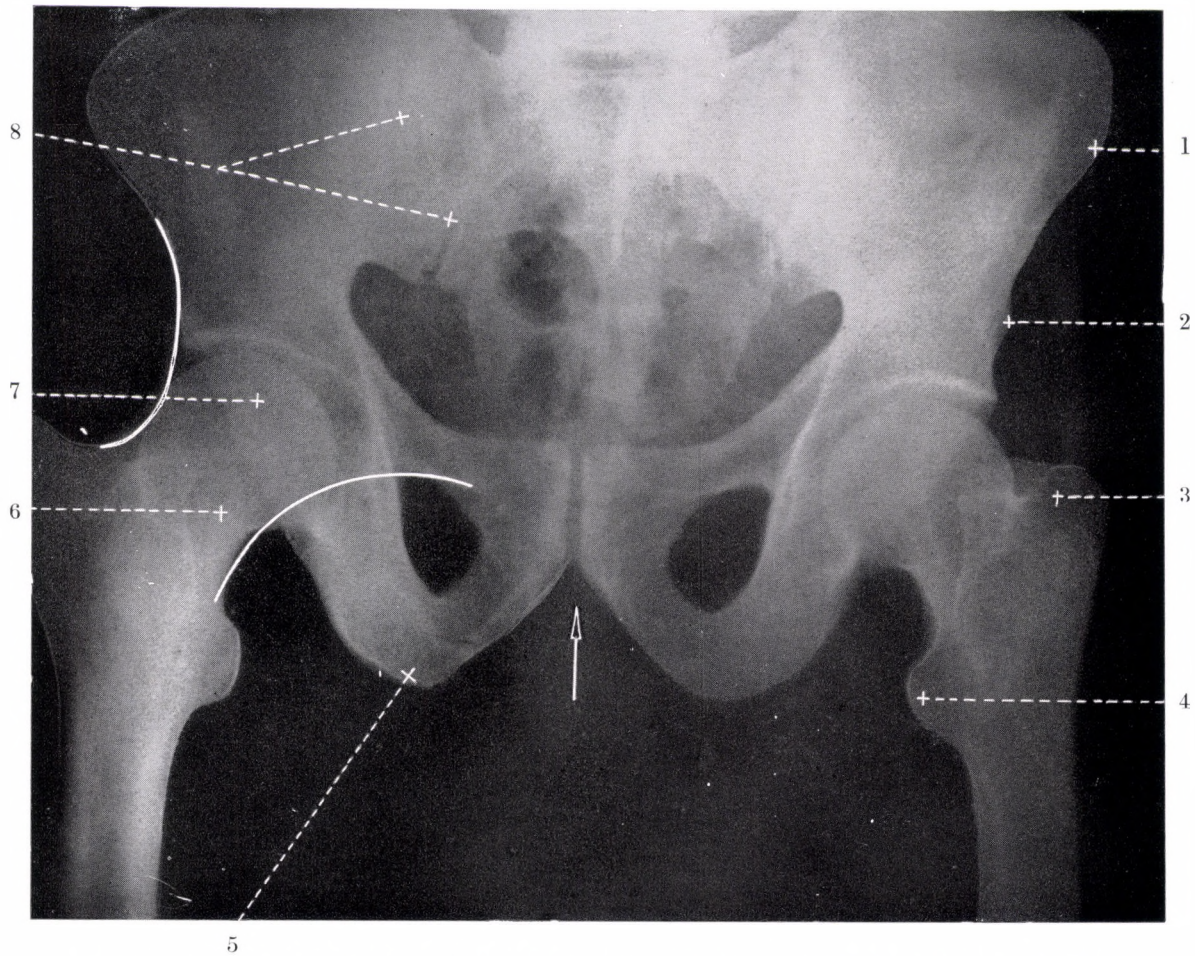

Abb. 119. Becken und beide Hüftgelenke des Erwachsenen: antero-posteriores Röntgenbild
Der Pfeil weist auf die Symphyse. Das linksseitige Gelenk ist in auswärtsrotierter Stellung
1. — Spina iliaca ant. sup.; 2. — Spina iliaca ant. inf.; 3. — Trochanter maior; 4. — Trochanter minor; 5. — Tuber ischiadicum; 6. — Collum femoris; 7. — Caput femoris; 8. — Articulatio sacroiliaca

Weisen diese beiden Linien keine Brechung auf, so ist die Gelenksstellung normal.

Beim Erwachsenen hängt im Röntgenbild Form und Größe des Collum femoris, des Trochanter maior et minor vom Maße der Hüftgelenksrotation ab, worauf sich in der Praxis aus der Position des Fußes schließen läßt.

In seiner ganzen Lage läßt sich das Collum femoris überblicken, wenn es genau in der Frontalebene gelegen ist. Bei liegenden Kranken sind die Beine hierzu in einwärtsrotierter Lage. (Die Fersen sind voneinander entfernt, nur die beiden großen Zehen berühren sich.)

Sind die medialen Ränder der beiden Füße parallel und sind die Zehen gerade nach aufwärts gerichtet, dann verschiebt sich der Trochanter maior etwas nach rückwärts, wodurch er hinter die frontale Achsenebene des Collum femoris gelangt (Abb. 119, rechtsseitiges Gelenk).

Bei Auswärtsrotation der Beine gelangt der Trochanter maior so weit nach rückwärts, daß sich sein Schatten auf den Schatten des Caput femoris projiziert. Hierbei ist im Röntgenbild das Collum femoris stark verkürzt sichtbar. Der Trochanter minor dagegen ist gerade dann gut zu sehen (Abb. 119, linksseitiges Gelenk).

Das Collum femoris schließt mit dem Körper unter normalen Verhältnissen einen Winkel von 125—130° ein. Der Wert des Winkels läßt sich röntgenologisch dann genau feststellen, wenn sich das Collum femoris und sein Corpus in der Frontalebene befinden.

Laterale Röntgenaufnahme I des Hüftgelenkes

Einstellung der Aufnahme (Abb. 120). Der Kranke liegt auf der Seite des zu untersuchenden Hüftgelenkes, der Schenkel in etwas anteflektierter, das Knie in semiflektierter Stellung (der Oberschenkel der gegenüberliegenden Seite ist etwas retroflektiert). Der Zentralstrahl ist — zur Kassette senkrecht — auf das Grenzgebiet des oberen und mittleren Schenkeldrittels gerichtet.

Das Röntgenbild. Im Röntgenbild (Abb. 121) lassen sich das Acetabulum und das Caput femoris gut beurteilen. Das Collum femoris gelangt stark verkürzt zur Darstellung. Der Trochanter maior projiziert sich auf das Collum femoris. Der Trochanter minor hingegen ist frei projiziert erkennbar.

Die Aufnahme läßt sich an bewegbaren Kranken ausführen. Sie ist vor allem zur Untersuchung traumatischer Veränderungen des Trochanter minor geeignet, läßt sich aber auch als Ergänzung der antero-posterioren Aufnahme zur Diagnose von Veränderungen des Collum und Caput femoris verwenden.

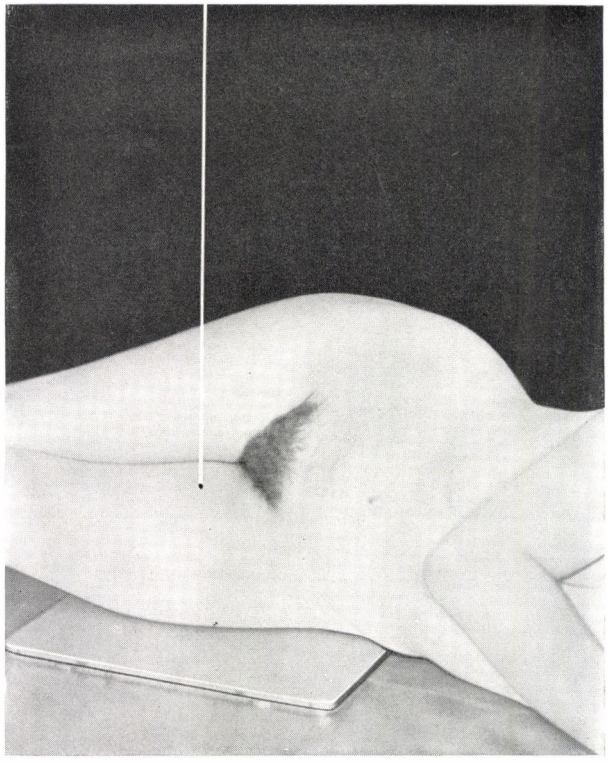

Abb. 120. Hüftgelenk: Einstellung der lateralen Röntgenaufnahme I
Der Zentralstrahl ist — zur Kassette senkrecht — auf das Grenzgebiet des oberen und mittleren Oberschenkeldrittels gerichtet

Laterale Röntgenaufnahme II des Hüftgelenkes

Einstellung der Aufnahme (Abb. 122). Der Kranke liegt auf dem Rücken. Die Kassette befindet sich auf der lateralen Seite des Oberschenkels und Hüftgebietes. Das Hüft- und Kniegelenk der entgegengesetzten Seite befinden sich in einer 90°igen Flexion. Der Zentralstrahl ist — zur Kassette senkrecht — auf die mediale Oberfläche des zu untersuchenden Oberschenkels gerichtet, auf das Grenzgebiet des oberen und mittleren Drittels.

Das Röntgenbild. Im Röntgenbild (Abb. 123) kann diese Methode — in Verein mit der antero-posterioren Aufnahme — zur Untersuchung des Collum femoris und zur Diagnose seiner traumatischen Veränderungen verwendet werden. Obwohl sich ein großer Teil des Trochanter maior auf das Collum femoris projiziert, beeinflußt dies die Beurteilung des Collum femoris nicht. Innerhalb der Konturen des Trochanter maior ist der sich auf ihn projizierende Schatten des Trochanter minor zu sehen. Auch das Tuber ischiadicum läßt sich gut beobachten.

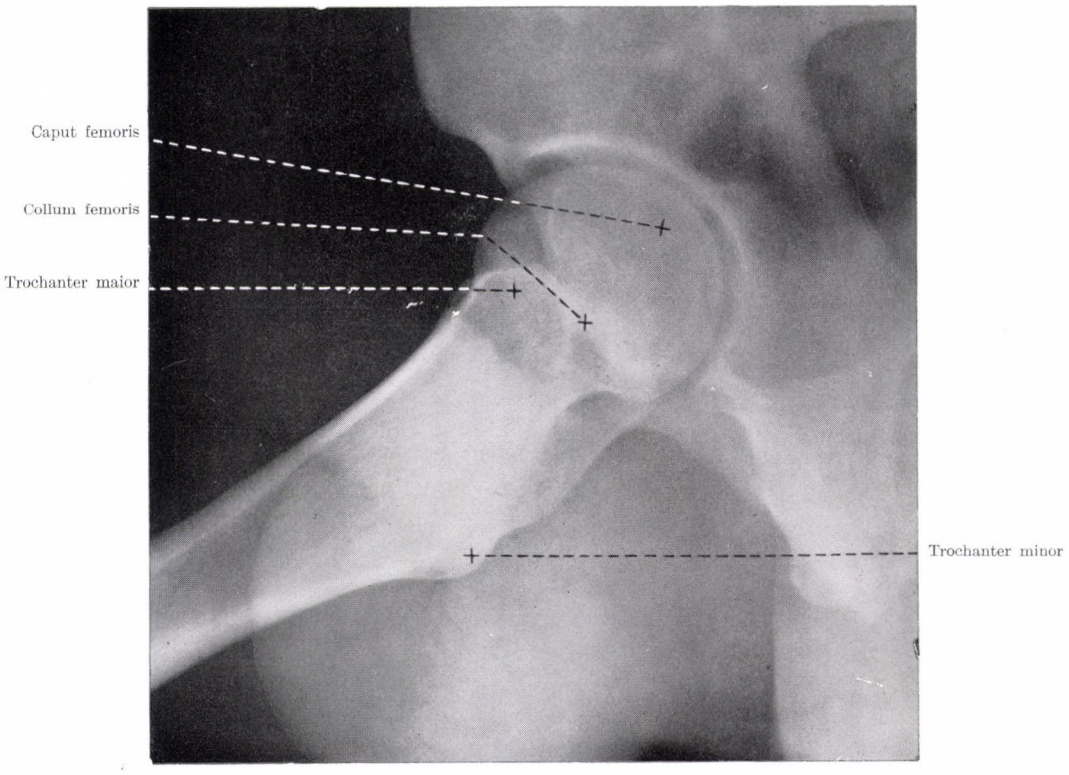

Abb. 121. Hüftgelenk: laterales Röntgenbild I
Der Schenkelhals ist in verkürzter Projektion zu sehen. Der Trochanter minor projiziert sich frei

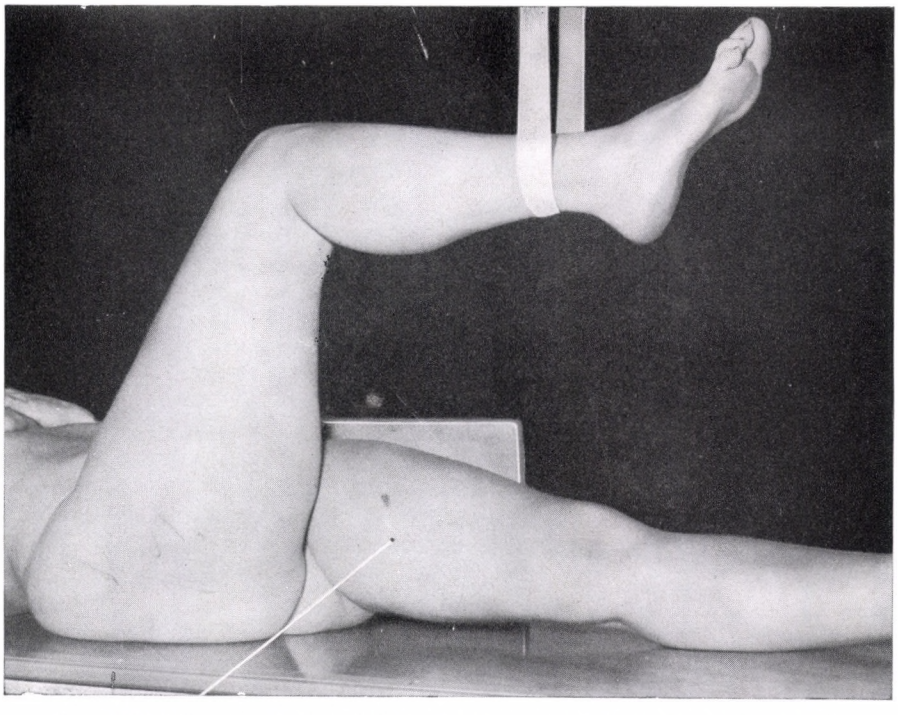

Abb. 122. Hüftgelenk: Einstellung der lateralen Röntgenaufnahme II
Der Zentralstrahl ist — in der Raumhorizontalen verlaufend zur Kassette senkrecht — auf das Grenzgebiet des oberen und mittleren Drittels der medialen Schenkelseite gerichtet

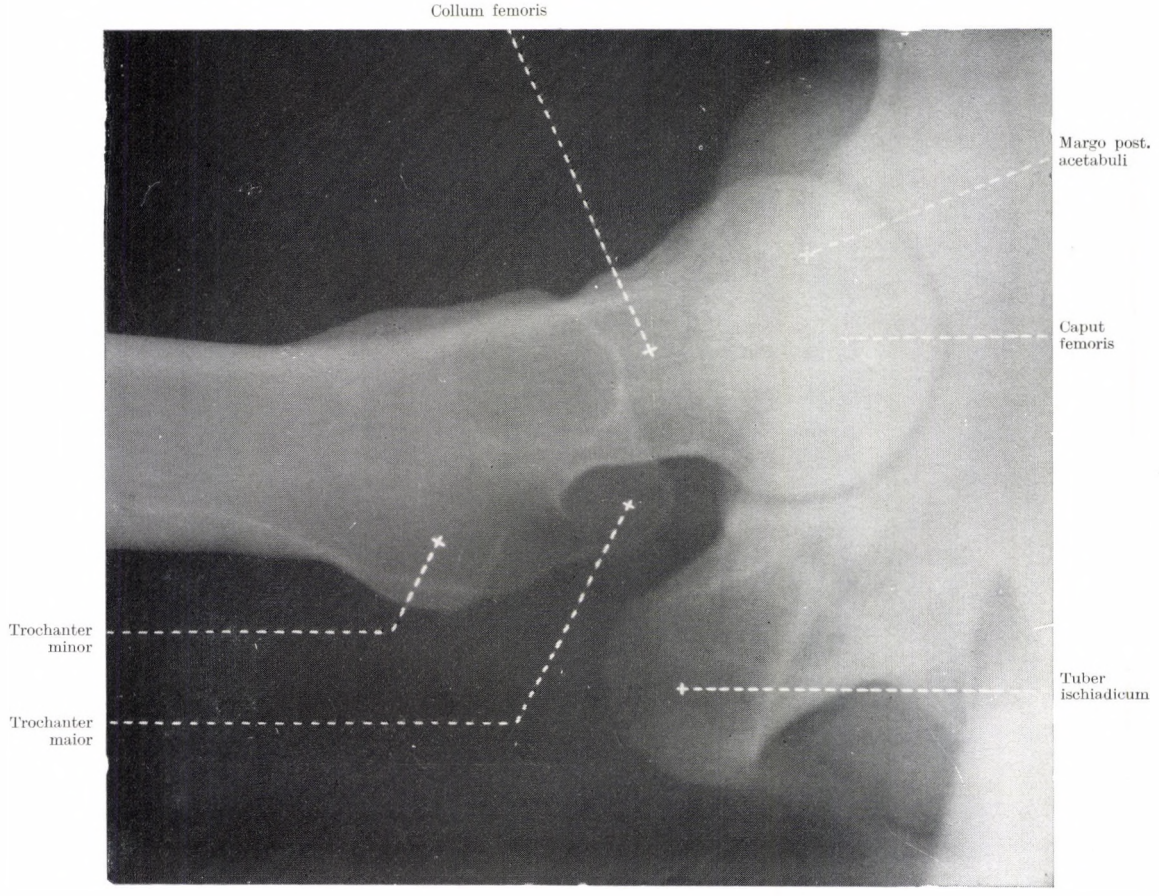

Abb. 123. Hüftgelenk: laterales Röntgenbild II

Zur Untersuchung des Gelenkkopfes und der Pfanne ist diese Untersuchungsmethode weniger geeignet, da der massive Schatten des Beckenknochens eine störende Superposition ergibt. Diese Aufnahme ist bei der Reposition von Schenkelhalsfrakturen und zur Kontrolle der Lage des Schenkelhalsnagels unentbehrlich.

EPIPHYSENKNORPELLINIEN IM BECKEN- UND HÜFTGELENKGEBIET

Bei der Geburt ist das Caput femoris vollkommen knorpelig (Abb. 124). Der Ossifikationskern erscheint in ihm erst in der zweiten Hälfte des ersten Jahres, und im Trochanter maior im 2—4. Lebensjahr (Abb. 125). Bei dem 7jährigen Kind ist die Ossifikation des Trochanter maior schon ausgeprägt (Abb. 126). Im Trochanter minor ist ein Verknöcherungszentrum zum ersten Male im Alter von 8—10 Jahren erkennbar (Abb. 127), aber oft auch schon früher (Abb. 125, 126). Bei der Geburt sind in jedem Teil des Beckenknochens Knochenkerne zu finden, die Ossifikation beginnt jedoch im Y-förmigen Knorpel im Alter von 10—12 Jahren (Abb. 128), im Tuber ischiadicum und in der Crista iliaca im 12. Lebensjahr (Abb. 128, 129).

Die vollkommene Verknöcherung sowohl des Beckens als auch des Femur erfolgt im 20—23. Lebensjahr (Abb. 119, 196).

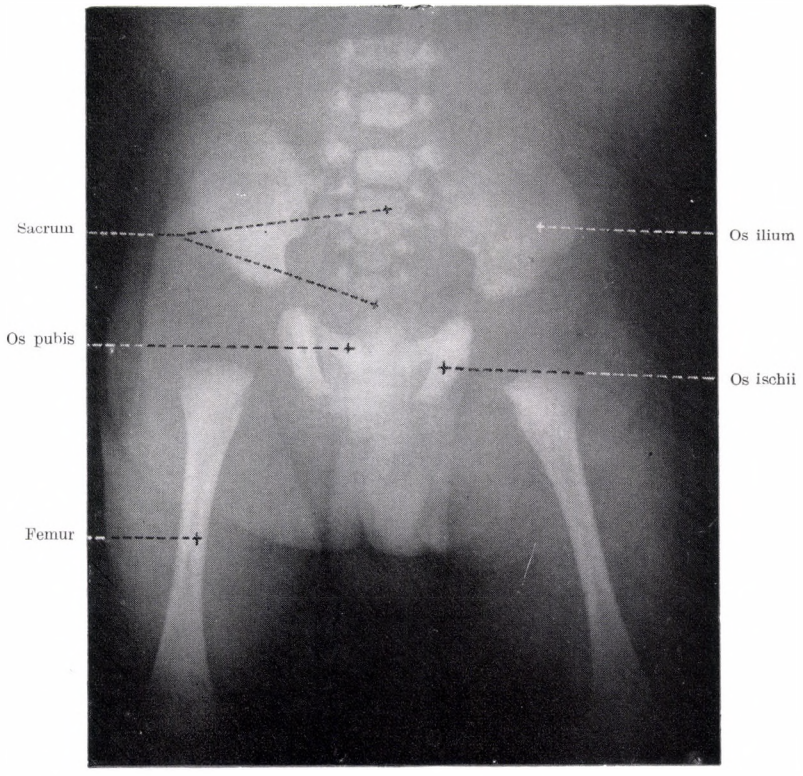

Abb. 124. Becken eines Neugeborenen: antero-posteriores Röntgenbild

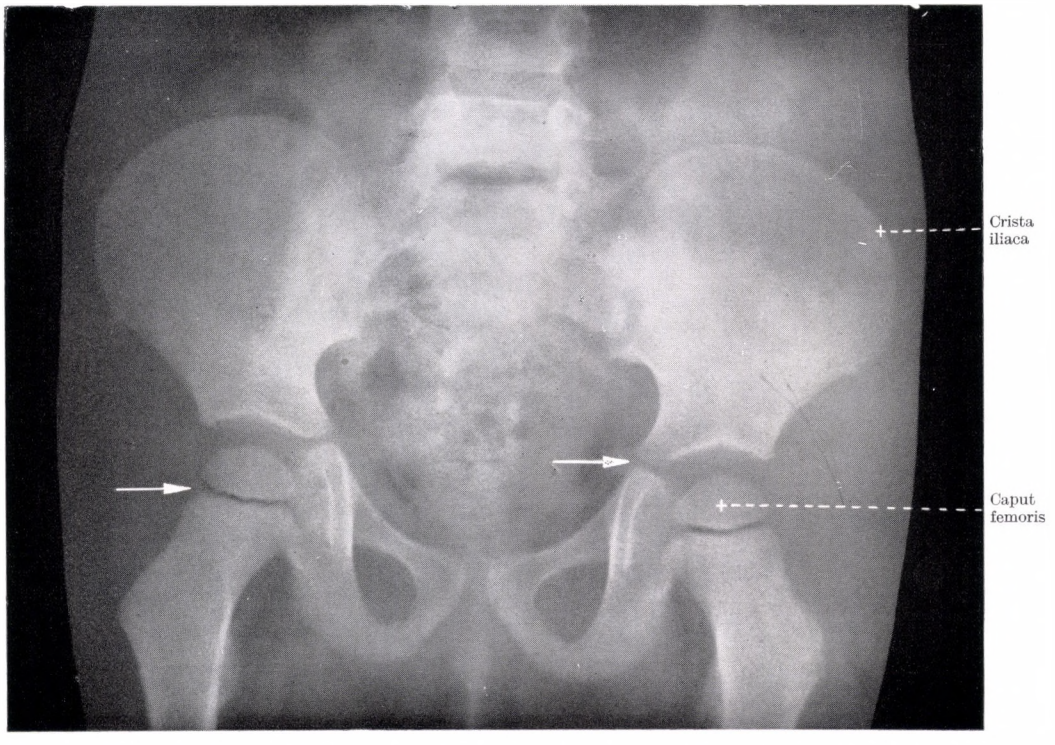

Abb. 125. Hüftgelenk und Becken eines 4jährigen Kindes: antero-posteriores Röntgenbild
Die Pfeile weisen auf die Epiphysenlinien

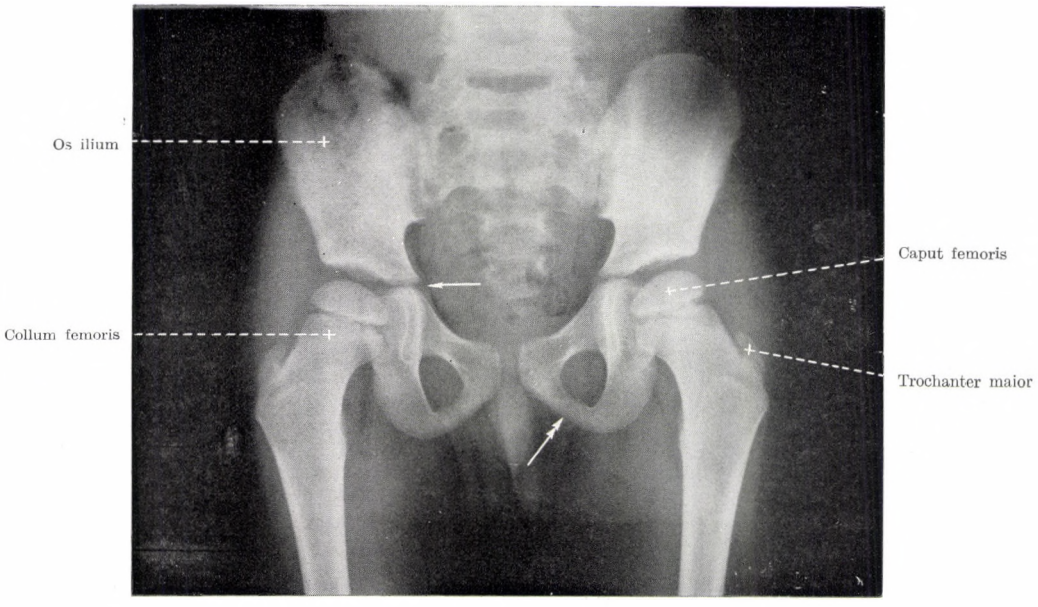

Abb. 126. Hüftgelenk und Becken eines 7jährigen Kindes: antero-posteriores Röntgenbild
Der Pfeil weist auf die zwischen dem Darm- und Schambein befindliche, der Doppelpfeil auf die zwischen Scham- und Sitzbein befindliche Epiphysenlinie

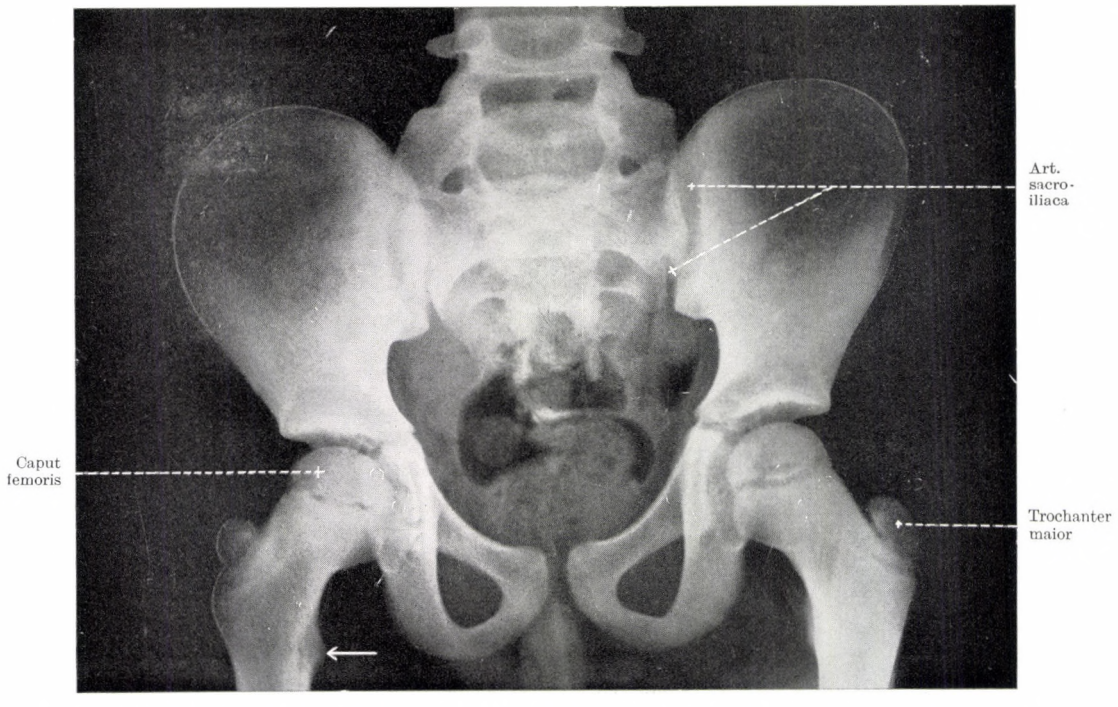

Abb. 127. Hüftgelenk und Becken eines 8jährigen Kindes: antero-posteriores Röntgenbild
Der Pfeil weist auf den Trochanter minor

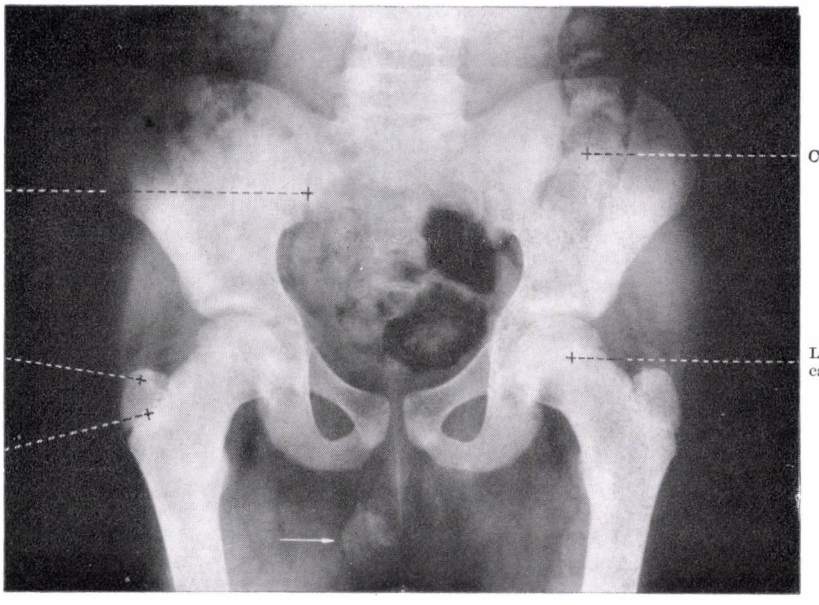

Abb. 128. Hüftgelenk und Becken eines 12jährigen Kindes: antero-posteriores Röntgenbild
Der Pfeil weist auf den Scrotumschatten

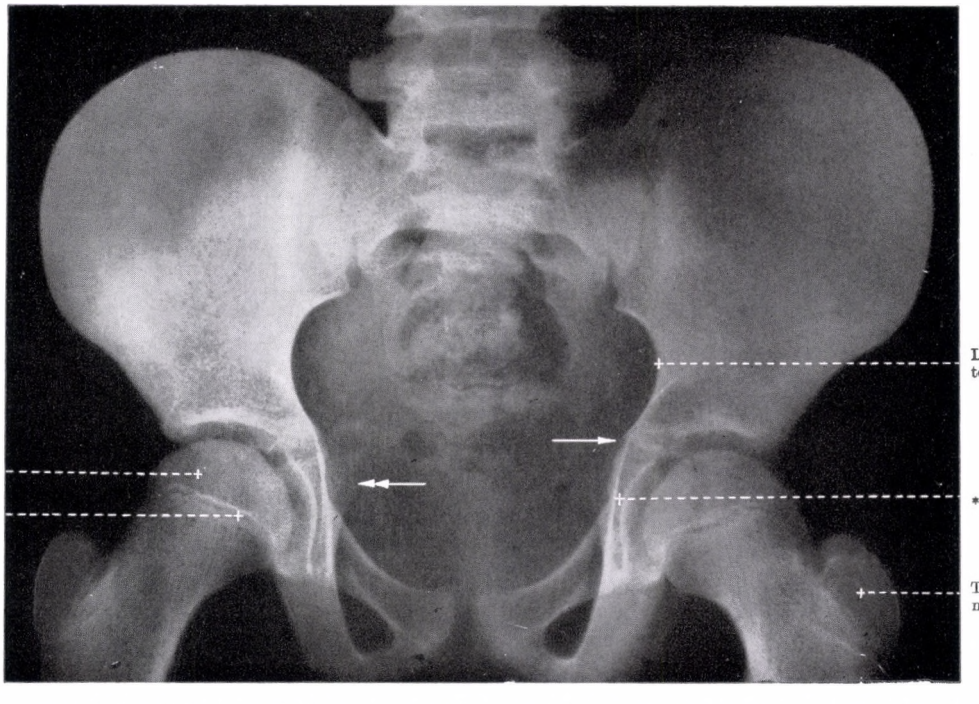

Abb. 129. Hüftgelenk und Becken eines 14jährigen Kindes: antero-posteriores Röntgenbild
Der Pfeil weist auf die verknöcherte Epiphysenknorpellinie, der Doppelpfeil auf die Spina ischiadica.
*— Köhlersche »Tränenfigur«

METHODEN DER FRÜHEN RÖNTGENDIAGNOSTIK BEI KONGENITALER HÜFTGELENKVERRENKUNG

Wegen der Wichtigkeit der frühen Diagnostik bei kongenitaler Hüftgelenkverrenkung wurden zur Feststellung von bestehender Luxation oder Subluxation zahlreiche Methoden ausgearbeitet. Leider hat jede Methode ihre Fehlerquellen. Die Messungen müssen auf solchen Röntgenbildern ausgeführt werden, auf denen beide Hüftgelenke sichtbar sind.

*Kopits*sche Methode

Das *Kopitssche Zeichen* dient zur Feststellung des Verhältnisses zwischen dem im Säuglings- und Kindesalter noch nicht entwickelten Caput und dem Acetabulum. KOPITS' Meinung nach läßt sich die Gegenwart der Luxation oder Subluxation bereits dann feststellen, wenn der Knochenkern des Caput femoris soeben erst oder noch gar nicht erschienen ist.

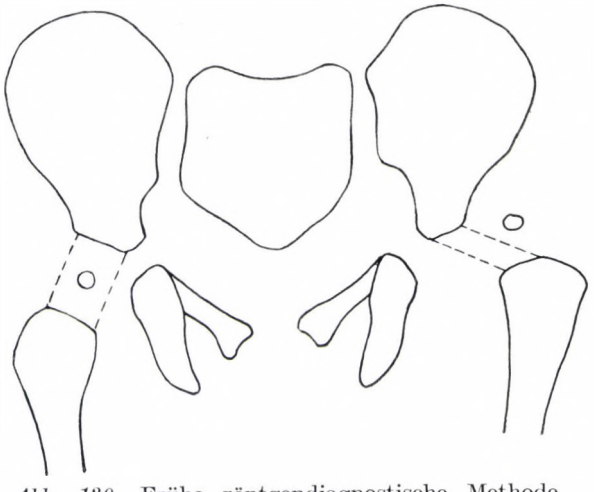

Abb. 130. Frühe röntgendiagnostische Methode der Hüftgelenkverrenkung nach Kopits
Rechte Seite gesund, linke krank

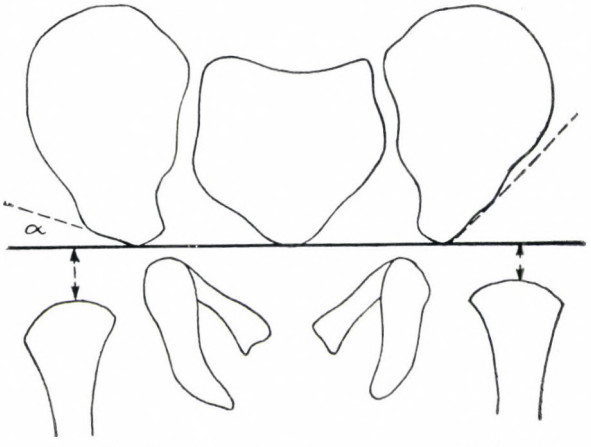

Abb. 131. Frühe röntgendiagnostische Methode der Hüftgelenkverrenkung nach Hilgenreiner
α — Pfannendachwinkel. Rechte Seite gesund, linke krank

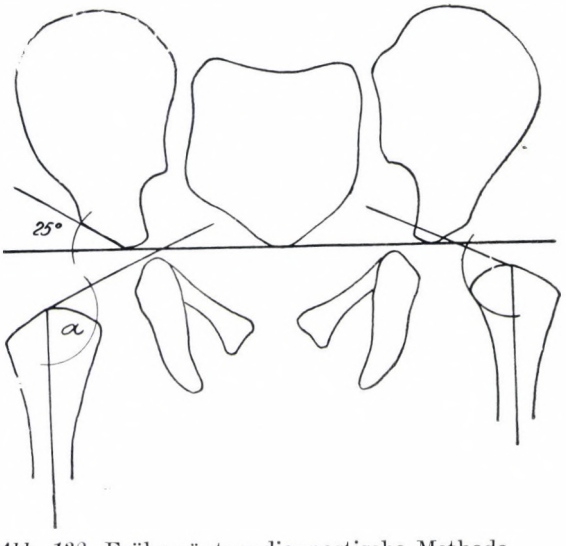

Abb. 132. Frühe röntgendiagnostische Methode der Hüftgelenkverrenkung nach Hilgenreiner—Zsebők I
Rechte Seite gesund, linke krank
α — Collodiaphysenwinkel

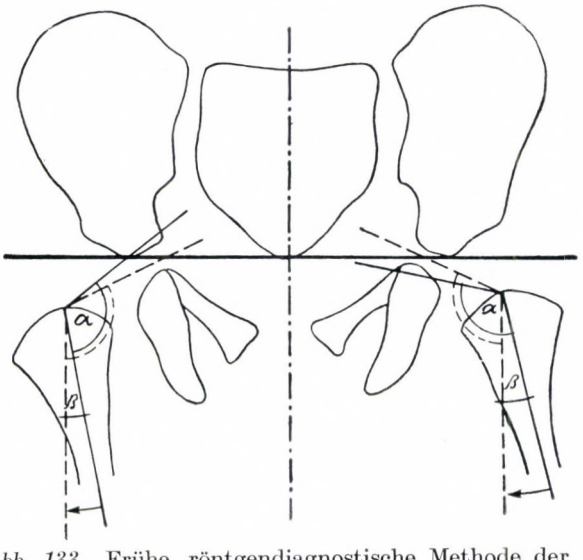

Abb. 133. Frühe röntgendiagnostische Methode der Hüftgelenkverrenkung nach Hilgenreiner—Zsebők II
Korrektion der Ad- bzw. Abduktionsstellung der Gliedmaßen. Die Gelenke sind beiderseits gesund
α — Collodiaphysenwinkel; β — Ad- bzw. Abduktionswinkel

Das Kopitssche Zeichen beruht auf jener röntgenologischen Beobachtung, wonach im Säuglingsalter die Konturen des Pfannendaches und des proximalen Femurendes, im wesentlichen also die proximale Verschlußplatte der Diaphyse, eine gerade Linie bilden. Wird das mediale und laterale Ende dieser Linien mit je einer Geraden verbunden, so erhält man ein rechtwinkliges Parallelogramm, in dessen Mitte sich der Knochenkern des Caput femoris befindet. Im Fall einer Luxation ist das angenommene Viereck kein rechtwinkliges Parallelogramm, sondern ein Rhomboid. Der Knochenkern fällt in diesem Fall außerhalb des Vierecks. Ist der Knochenkern noch nicht erschienen, stellt aber das Kopitssche Viereck ein Rhomboid dar, so weist die Kürze oder Länge des größeren Rhomboiddiameters auf Subluxation oder Luxation hin (Abb. 130).

Hilgenreinersche Methode

Hilgenreiner legt über die bilateralen Y-Knorpel eine Gerade. Seiner Ansicht nach liegt unter normalen Umständen der Mittelpunkt der proximalen Diaphysenverschlußplatte des Oberschenkelbeins in 10 mm Entfernung von der angenommenen Geraden, und der Wert des Pfannendachwinkels beträgt 20°. Seiner Meinung nach besteht der Verdacht einer Hüftverrenkung, wenn sich die Entfernung von 10 mm auf 5—6 mm vermindert und sich der Wert des Pfannendachwinkels über 25° erhöht (Abb. 131). (Der Pfannendachwinkel wurde von Horváth im Jahre 1908 beschrieben. Einen Schenkel des Winkels bildet die über den Y-Knorpel gelegte Horizontale, den anderen jene Tangente, die wir an der Kontur des das Acetabulum bildenden Hüftbeinkörpers, an der Grenze von Knorpel und Knochen ziehen. Horváths Meinung nach beträgt der Winkelwert unter normalen Umständen 25—30°.)

*Zsebők*sche Methode

Zsebők schließt aus dem Wert des Collodiaphysenwinkels bzw. aus der Lage der rekonstruierten Schenkelhalsachse auf die Gelenksverhältnisse. Seiner Ansicht nach beträgt der Collodiaphysenwinkel unter normalen Umständen, vom Alter unabhängig, im allgemeinen 125°. Nach Annahme der Hilgenreinerschen Linie zieht er die der Längsachse des Femur entsprechende Gerade, wobei er vom Mittelpunkt der proximalen Verschlußplatte der Diaphyse ausgeht. Auf diese Achse mißt er einen Winkel von 125°. Die Spitze des Winkels befindet sich im Mittelpunkt der proximalen Verschlußplatte der Diaphyse. Der so angenommene Winkelschenkel verläuft in der Achse des Collum femoris und durch den Mittelpunkt des Caput femoris.

Steht die Längsachse des Femur parallel zur Medianfläche des Körpers und sind die Gelenksverhältnisse normal, so schneidet die Achse des Collum femoris die Hilgenreinersche Linie in der Mitte des Y-Knorpels (Abb. 132).

Befindet sich der Oberschenkel des zu untersuchenden Säuglings bei der Röntgenaufnahme nicht parallel zur Medianfläche seines Körpers, so muß dies beim Messen korrigiert werden. Zu diesem Zweck wird durch den Mittelpunkt der Verschlußplatte der Femur-Diaphyse, demnach also durch die Spitze des Collodiaphysenwinkels eine Senkrechte auf die Hilgenreinersche Linie gezogen. Der durch diese Linie mit der Längsachse der Diaphyse eingeschlossene Winkel zeigt den Winkelwert der Abduktions- oder Adduktionsstellung an. Dieser Winkelwert muß bei Abduktionslage zum Collodiaphysenwinkel-Wert hinzugefügt und bei Adduktionslage von diesem abgezogen werden (Abb. 133).

FEMUR

Antero-posteriore und latero-laterale Röntgenaufnahmen des Femur

Das Femur gelangt im allgemeinen entweder mit dem Hüft- oder mit dem Kniegelenk zur Röntgenaufnahme. Ausnahmsweise kann die Aufnahme des ganzen Femur mit beiden Gelenken erforderlich sein. Hierzu kann sowohl die antero-posteriore als auch die laterale Aufnahme angewandt werden.

Einstellung der Aufnahmen. Bei der *antero-posterioren* Röntgenaufnahme liegt der Kranke mit etwas einwärts rotiertem Oberschenkel am Rücken. Fuß gerade, Zehen sind nach oben gerichtet (die gleiche Einstellung wie bei der antero-posterioren Aufnahme des Hüftgelenkes). Der Zentralstrahl verläuft zur Kassette senkrecht, Einfallstelle: Schenkelmitte.

Bei *lateraler* Aufnahme gleicht die Einstellung der II. lateralen Einstellung des Hüftgelenkes, der Zentralstrahl tritt jedoch in der Mitte der medialen Schenkeloberfläche ein.

Die Röntgenbilder. Im Röntgenbild sehen wir eine für den Röhrenknochen charakteristische kortikale Zeichnung und einen weniger strahlenabsorptionsfähigen Markraum.

Diese Aufnahmen dienen zur Feststellung von Knochenerkrankungen, traumabedingten Veränderungen usw. Das Femur erfordert — wie die Extremitätenknochen im allgemeinen — sowohl eine antero-posteriore als auch eine laterale Aufnahme. Über die seitliche Aufnahme geben auch die lateralen Aufnahmen des Hüft- bzw. Kniegelenkes Aufschluß (Abb. 123, 141).

Antero-posteriore Röntgenaufnahme des Kniegelenkes

Über die Oberflächenprojektion geben Abb. 111, 112, über die Weichteilverhältnisse Abb. 137 und über die das Gelenk bildenden Knochen Abb. 135, 136 Aufschluß.

Einstellung der Aufnahme (Abb. 134). Der Kranke liegt mit gestrecktem Kniegelenk auf dem Rücken. Die untere Extremität wird im Hüftgelenk etwas nach auswärts rotiert, damit sich die Patella auf die Mitte des Gelenkes projiziert. Der Zentralstrahl ist, auf den Film senkrecht, auf den unteren Rand der Patella (Apex patellae) gerichtet.

Anatomische Bemerkungen. Das Kniegelenk ist das größte und komplizierteste Gelenk des menschlichen Körpers. Die ausgedehnte Bewegungsbereitschaft wird durch die Inkongruenz der anschließenden Gelenkflächen, die vom statischen Gesichtspunkt wichtige feste Verbindung hingegen durch die inneren und äußeren Gelenkbänder, durch die von dem benachbarten Muskel in die Gelenkkapsel strahlenden Sehnen, sowie durch die Gelenkknorpelscheiben, die Menisci, gesichert. Diese Gebilde sowie die sich mit dem Gelenk bewegenden angrenzenden Speichelbeutel machen die Gelenkhöhle kompliziert. Die abgerissenen Teile des verletzten Meniscus oder die abgelösten Teile der synovialen Membrane lassen sich oft auch bei der operativen Freilegung nur schwer finden.

Der Gelenkkopf wird durch den röntgenologisch gut untersuchbaren Condylus femoris medialis et lateralis gebildet. Die Condyli weichen dorsal auseinander und können in der zwischen ihnen befindlichen Fossa intercondyloidea femoris die für den Eintritt der nutritiven Arterien der distalen Epiphyse dienenden Knochenöffnungen beobachtet werden. Die Condyli sind ventral durch die Facies patellaris miteinander verbunden.

Der Gelenkpfanne entsprechen die auf dem Condylus medialis et lateralis tibiae sitzenden ovalen Gelenkflächen geringer Wölbung. Ihre Knorpeloberfläche reicht bis zu dem zwischen den Gelenkflächen lokalisierten Tuberculum intercondyloideum mediale et laterale. Die Gelenkflächen sind von 3—4 mm dickem Hyalinknorpel bedeckt.

Die Gelenkflächen sind inkongruent. Die Gelenkflächen der Tibia und die Condyli femoris berühren sich nur auf kleinem Gebiet. Zur Behebung dieser Inkongruenz und zur Vertiefung der Gelenkpfanne dient der zwischen den artikulierenden Oberflächen eingekeilte Meniscus medialis et lateralis. Die Menisci sind aus faserigem Bindegewebe bestehende, sichelförmige Platten, deren Oberflächen von einer dünnen Faserknorpelschicht bedeckt sind und die im Querschnitt eine Keilform zeigen. Die Basis des Keils ist mit dem Kapselband verwachsen. Die vorderen und hinteren Enden der Menisci sind durch starke Fasern an die Tibia befestigt. Ihre kraniale Fläche berührt die entsprechende Gelenkfläche des Femur, ihre kaudale Fläche die der Tibia. Die Gelenkhöhle wird in einen oberen, menisco-femoralen und einen unteren, menisco-tibialen Teil geteilt. Ventral inseriert der Meniscus medialis vor der Fossa intercondyloidea tibiae auf dem Margo infraglenoidalis, dorsal an der Fossa intercondyloidea post. tibiae. Seine gestreckte sichelförmige äußere Oberfläche ist durch das Kapselband mit dem Lig. collaterale mediale verwachsen. Er ist weniger beweglich als der Meniscus lateralis und erleidet dementsprechend häufiger Verletzungen.

Der Meniscus lateralis ist fast kreisförmig. Ventral haftet er unmittelbar vor dem Tuberculum intercondyloideum laterale, dorsal in der Fossa intercondyloidea post. an die Tibia. Mit dem Ligamentum collaterale laterale ist er nicht ver-

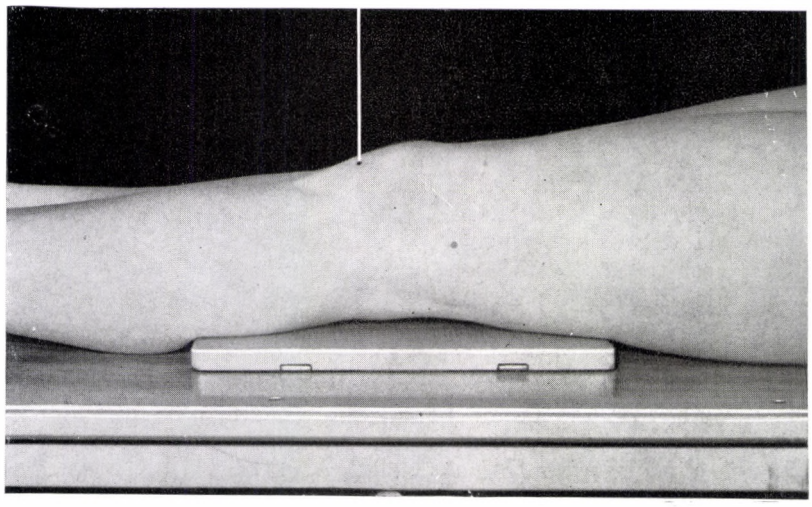

Abb. 134. Kniegelenk: Einstellung der antero-posterioren Röntgenaufnahme

Der Zentralstrahl ist — zur Kassette senkrecht — auf die Patellaspitze gerichtet

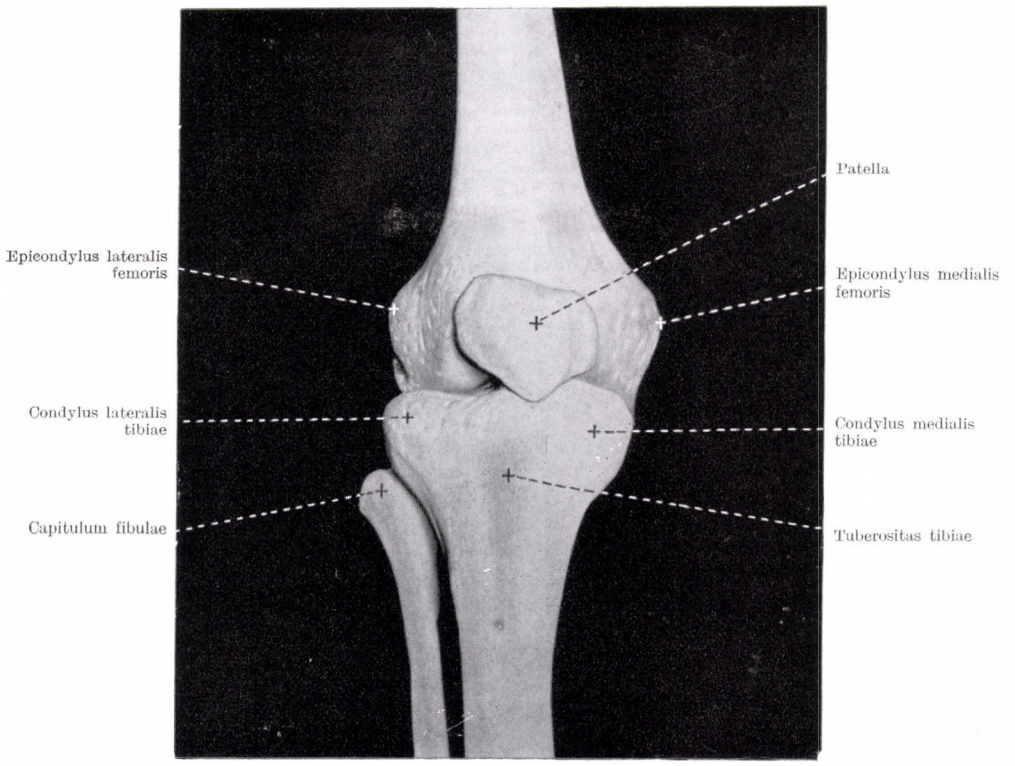

Abb. 135. Die Kniegelenkknochen von vorn

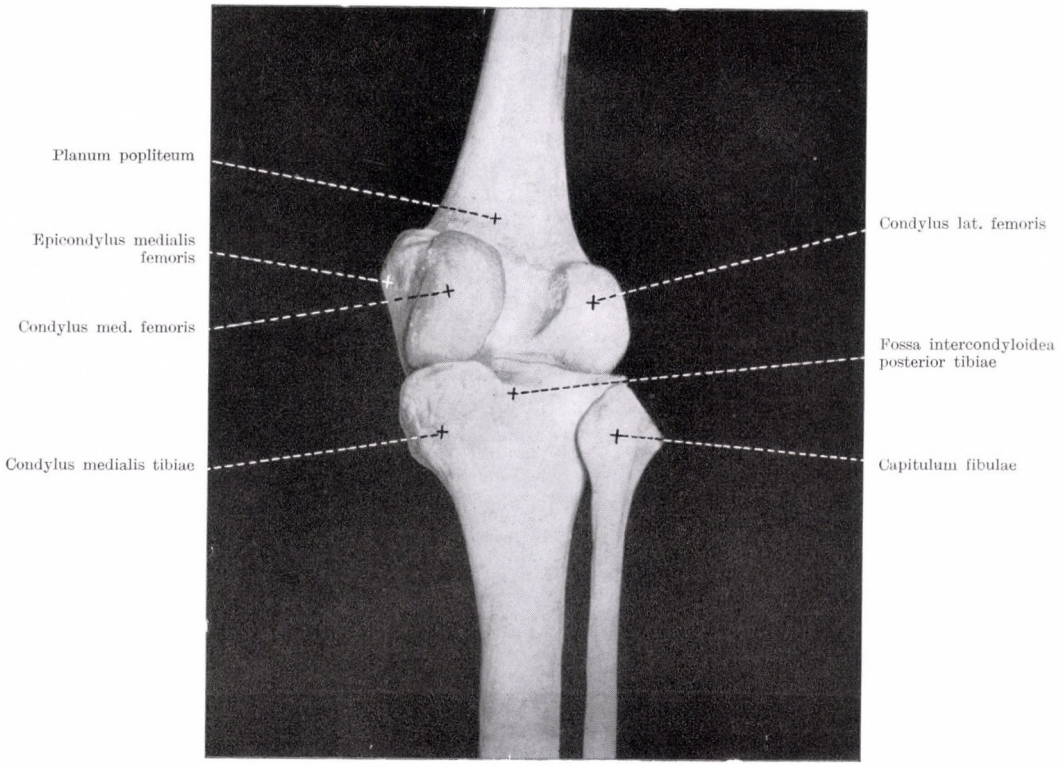

Abb. 136. Die Kniegelenkknochen von hinten

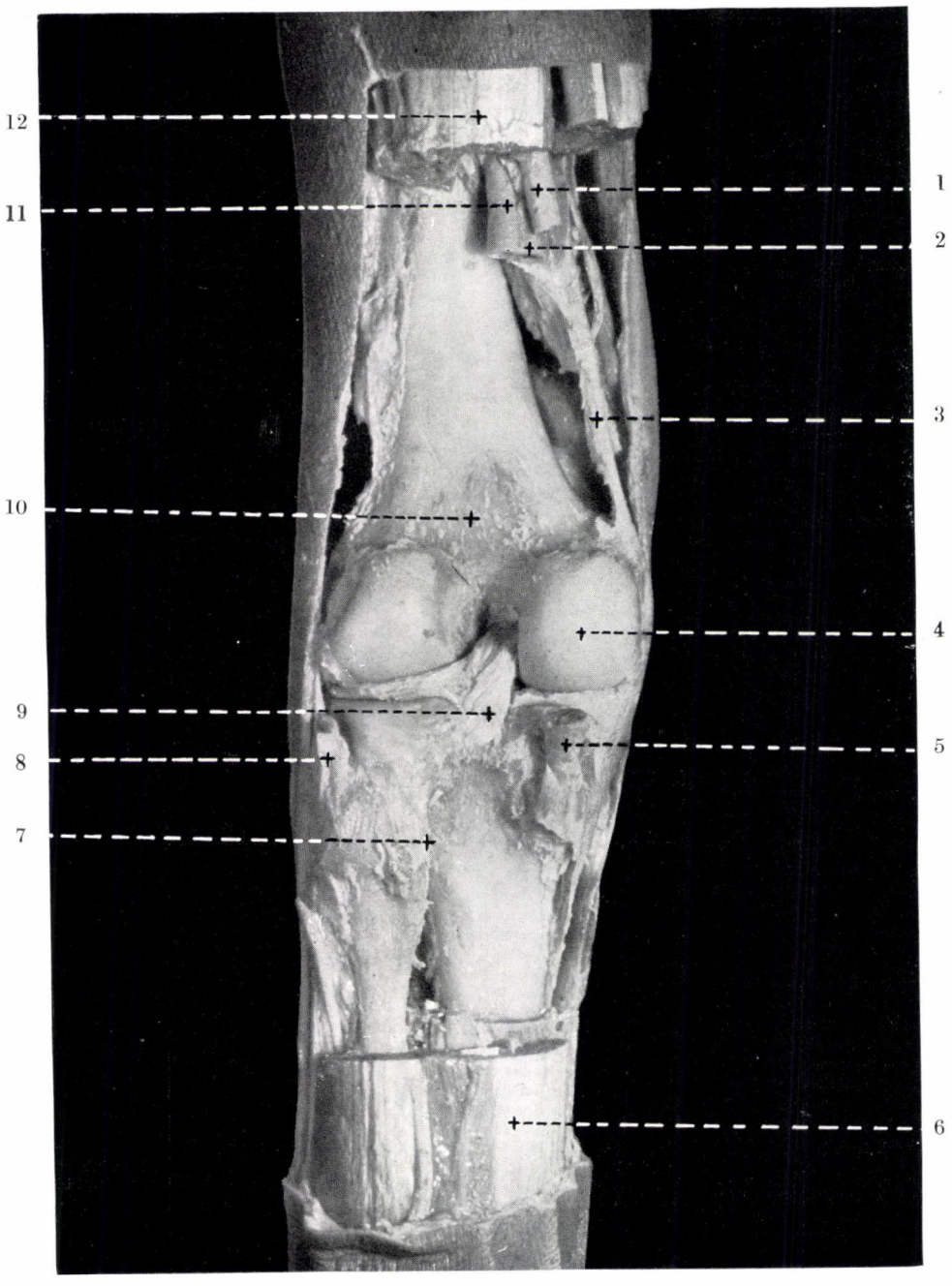

Abb. 137. Linkes Kniegelenk von hinten

1. — N. ischiadicus; 2. — A. poplitea; 3. — M. adductor magnus (Portio tendinosa); 4. — Condylus medialis femoris; 5. — Tendo m. semimembr.; 6. — M. gastrocnemius; 7. — Art. tibiofibularis; 8. — Tendo m. bicipitis; 9. — Lig. cruciatum post.; 10. — Planum popliteum; 11. — V. poplitea; 12. — M. biceps femoris

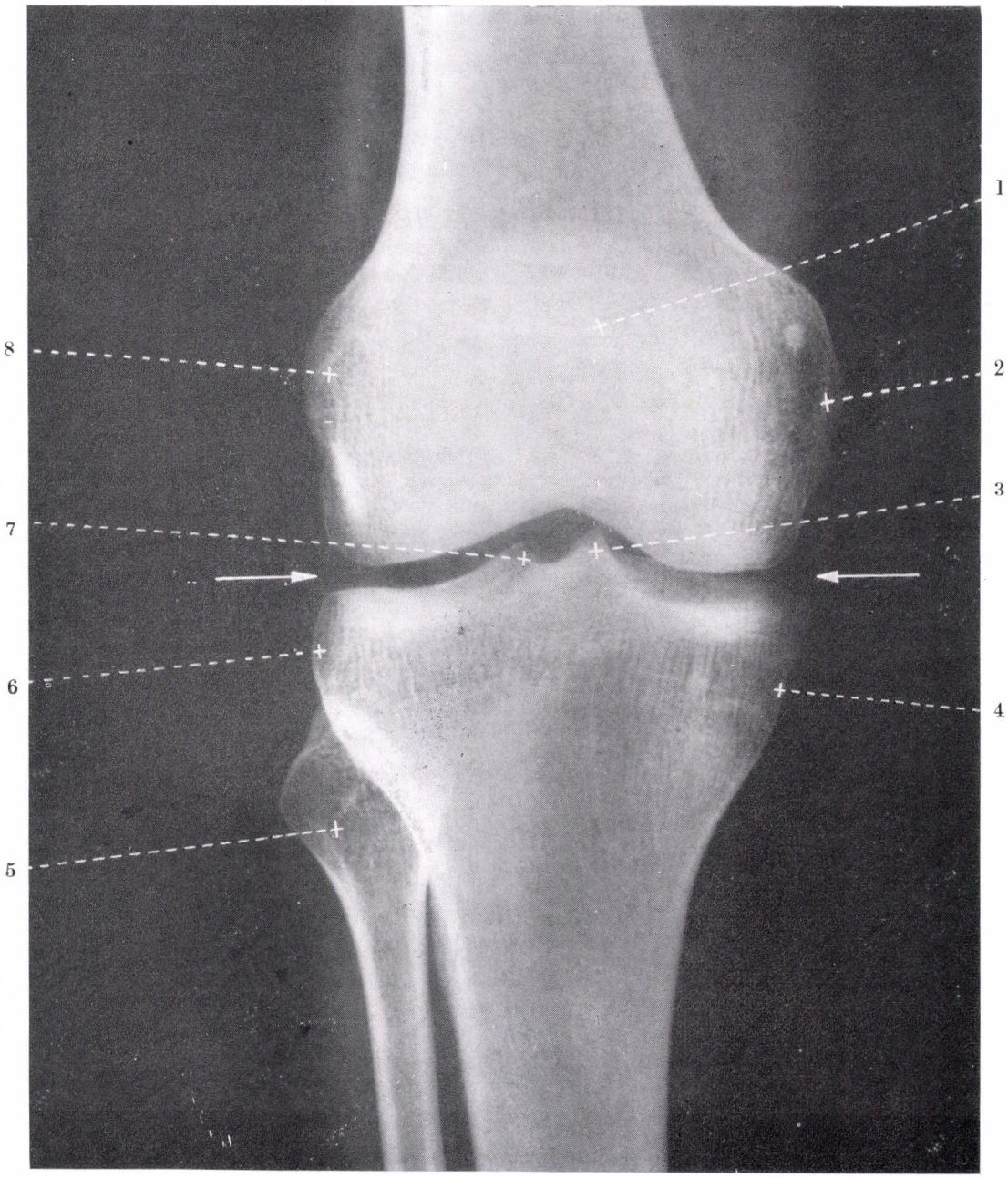

Abb. 138. Kniegelenk: antero-posteriores Röntgenbild
Die Pfeile weisen auf den Gelenkspalt

1. — Patella; 2. — Epicondylus medialis femoris; 3. — Tuberculum mediale eminentiae intercondyloideae; 4. — Condylus medialis tibiae; 5. — Capitulum fibulae; 6. — Condylus lateralis tibiae; 7. — Tuberculum laterale eminentiae intercondyloideae; 8. — Epicondylus lateralis femoris

wachsen, weil sich hier zwischen diesem und der Kapsel die Sehne des M. popliteus befindet. Die beiden Menisci sind vorne durch das Lig. transversum genu verbunden.

Zur Vergrößerung der Gelenkpfanne dient der zwischen dem Lig. patellae und der Gelenkkapsel, d. h. vor der Gelenkhöhle befindliche dicke Fettkörper, das Corpus adiposum genu, das die Gelenkkapsel gegen die Gelenkhöhle einkrempelt und jenes keilförmige Gebiet des Gelenks ausfüllt, das bei gestreckter Stellung zwischen Tibia und Femur entsteht. Das Corpus adiposum genu paßt sich der während der Gelenkfunktion veränderten Form der Gelenkhöhle an und füllt diese vollkommen aus.

Beim Zusammenhalten der artikulierenden Knochen spielen die inneren Bänder (Ligg. cruciata) eine wichtige Rolle. Das Lig. cruciatum anterius entspringt *dorsal* auf der gegen die Fossa intercondyloidea femoris gerichteten inneren Seite des Condylus lateralis femoris in der Nähe der Knorpelfläche und inseriert in der Fossa intercondyloidea anterior tibiae zwischen dem Ursprung der beiden Menisci. Das Lig. cruciatum posterius entspringt *ventral* auf der gegen die Fossa intercondyloidea femoris blickenden Seite des Condylus medialis femoris in der Nähe der Knorpelfläche und haftet, hinter dem Lig. cruciatum ant. verstreichend, in der Fossa intercondyloidea posterior tibiae hinter der Insertion der beiden Menisci an. Ein Teil seiner medialen Fasern inseriert am Meniscus lateralis. Das dorsale Kreuzband ist medialer, das ventrale lateraler Lage. Die Ligg. cruciata — die von einer synovialen Membran bedeckt sind — teilen das Gelenk, wenn auch nur unvollständig, in einen medialen und einen lateralen Teil.

Die durch die Menisci und die Ligg. cruciata in vier Fächer geteilte Gelenkhöhle kommuniziert mit dem über der Patella befindlichen Schleimbeutel, der Bursa suprapatellaris. Die Wand der Bursa ist als Reserve-Falte der Gelenkkapsel anzusehen, die bei Flexion des Kniegelenks das Abwärtswandern der Patella ermöglicht.

Das äußere Stratum fibrosum der Gelenkkapsel, das ein grobes Gewebe aufweist, wird vom Lig. collaterale mediale et laterale, vom Lig. patellae und an dessen beiden Seiten vom Retinaculum patellae mediale et laterale, sowie dorsal von der in das Kapselband strahlenden Sehne des M. semimembranosus, dem Lig. popliteum obliquum, verstärkt. Die innere synoviale Membran stellt mit ihrem reichen Gefäßnetz eine recht große resorbierende Oberfläche dar.

Die Ligg. collateralia ziehen vom Epicondylus medialis et lateralis femoris bis unter das Niveau der Tuberositas tibiae und inserieren an die mediale Oberfläche der Tibia bzw. an das Capitulum fibulae. Der Condylus medialis femoris wird also durch das Lig. cruciatum post. und das Lig. collaterale mediale, der Condylus lateralis femoris durch das Lig. cruciatum ant. und das Lig. collaterale laterale an die Tibia befestigt.

Die Gelenkkapsel inseriert am Rand der Gelenkflächen an die Tibia, wodurch die proximale Epiphysenknorpellinie der Tibia in ihrem ganzen Verlauf extrakapsulärer Lage ist.

Die Gelenkkapsel entspringt am Femur, lateral und dorsal in 5—7 mm Entfernung vom Knorpeloberflächenrand und schließt in ihre Höhle die Fossa intercondyloidea femoris ein. Die Epicondyli sind extrakapsulärer Lage. Vorne reicht die Kapsel, der Bursa suprapatellaris entsprechend, 2—3 cm über die Gelenkflächen. An dieser Stelle befindet sich der Epiphysenknorpel in der Gelenkhöhle, lateral und dorsal verläuft er jedoch außerhalb des Gelenkes.

Das zwischen Tibia und Fibula befindliche Gelenk steht mit dem Kniegelenk nicht in Zusammenhang.

Das Röntgenbild. Auf dem Röntgenbild (Abb. 138) werden die Ränder der artikulierenden Knochen durch jene helle Linie begrenzt, die durch die Summationsschatten des kortikalen Bestandes gebildet wird. Die Eminentia interocondyloidea tibiae und die Condyli femoris, die die Fossa intercondyloidea femoris umgeben, sind gut zu untersuchen, ebenso der Patellaschatten, der sich derart auf den Femurschatten projiziert, daß sich sein unterer Rand etwa 1,5 cm über dem Gelenkspalt befindet.

Wird das proximale Ende der Tibia vom Zentralstrahl genau tangential getroffen, läßt sich die Aufnahme auch zur Feststellung der Gelenkspaltweite verwenden. Es wird immer die Entfernung zwischen den Condyli femoris und den Artikulationsoberflächen der Tibia gemessen, die im allgemeinen 6—8 mm beträgt. Trifft der Strahl die proximale Epiphyse der Tibia nicht tangential, so entspricht eine ellipsenförmige Linie der Gelenkfläche, da der vordere und hintere Knochenrand gleicherweise sichtbar wird.

Die Eminentia intercondyloidea und die Fossa intercondyloidea ant. et post. tibiae weisen eine große individuelle Variabilität auf.

Auf der lateralen Seite des Gelenkes, unter dem Niveau des Gelenkspaltes, ist das Capitulum fibulae zu untersuchen. Die Articulatio tibiofibularis zeichnet sich wegen der Übereinanderprojektion der Knochen nicht klar ab.

Laterale Röntgenaufnahme des Kniegelenkes

Über die Weichteilverhältnisse des Gelenkes gibt in Seitenansicht Abb. 140 Aufschluß.

Einstellung der Aufnahme (Abb. 139). Der Kranke liegt auf der Seite. Hüfte und Kniegelenk mäßig eingebogen, Hüftgelenk in auswärts rotierter Position. Der Zentralstrahl ist — zum Film senkrecht — auf die Innenseite des Gelenkes, auf die Mitte des Gelenkspaltes gerichtet.

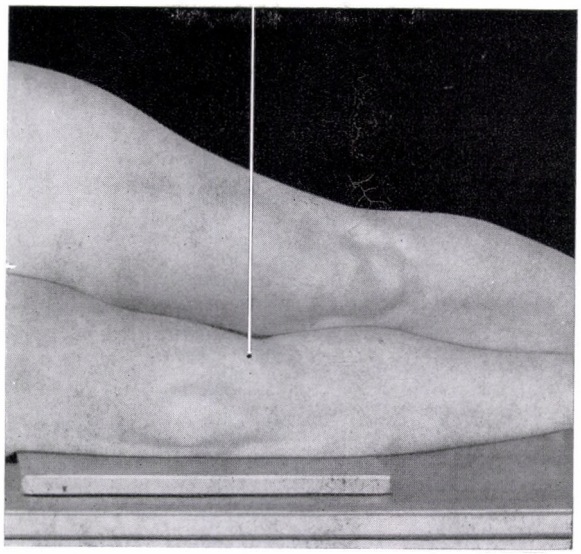

Abb. 139. Kniegelenk: Einstellung der lateralen Röntgenaufnahme
Der Zentralstrahl ist — zur Kassette senkrecht — auf den Gelenkspalt gerichtet

Das Röntgenbild. Im Röntgenbild (Abb. 141) können sich die beiden Condyli femoris nicht genau aufeinander projizieren, weil dies der zwischen ihren sagittalen Durchmessern bestehende Unterschied verhindert. Wird die Aufnahme so eingestellt, daß sich die hinteren Ränder der Condyli aufeinander projizieren, so ist zu sehen, daß die Condyli so weit hinter den rückwärtigen Rand des Corpus femoris vordringen, als dies dem Maß ihres sagittalen Durchmesserviertels entspricht. Die Eminentia intercondyloidea tibiae ist in dieser Ansicht nicht genau zu untersuchen, weil sich die Condyli femoris auf sie projizieren.

Gut informiert die Aufnahme über die Lage der Patella. In Extensionsstellung steht der untere Teil der hinteren Patellaoberfläche mit der patellaren Artikulationsoberfläche des Femur in Verbindung. Bei vollkommener Flexion wandert die Patella abwärts, wobei der obere Teil der hinteren Oberfläche die Facies patellaris femoris berührt (Abb. 142). In diesem letzteren Fall legt sich die Tibia an den rückwärtigen unteren Teil der Condyli femoris an. Abb. 143 zeigt das Gelenk in Semiflexionsstellung.

Die laterale Aufnahme ist bei Patella-Frakturen sowohl bei der Aufstellung der genauen Diagnose als auch bei der Kontrolle der operativen Reposition unentbehrlich.

Axiale Röntgenaufnahme der Patella

Mit dieser Aufnahme können in erster Linie die aneinanderliegenden Gelenkflächen der Patella und des Femur untersucht werden.

Einstellung der Aufnahme (Abb. 144). Bauchlage des Kranken. In totaler Flexion berührt der Unterschenkel die hintere Oberfläche des Oberschenkels. Der Zentralstrahl trifft die Patella tangential und schließt mit der Raumsenkrechten einen Winkel von etwa 15° ein. Wichtig ist, daß der Ober- und Unterschenkel und der Zentralstrahl in einer zur Kassette lotrecht stehenden, senkrechten Ebene liegen.

Das Röntgenbild. Im Röntgenbild (Abb. 145) können sowohl die antero-posteriore Ausbreitung der Patella als auch der Kniegelenkspalt zwischen Patella und Femur, ferner die anschließenden Gelenkflächen, die Lage der Patella usw. gut untersucht werden.

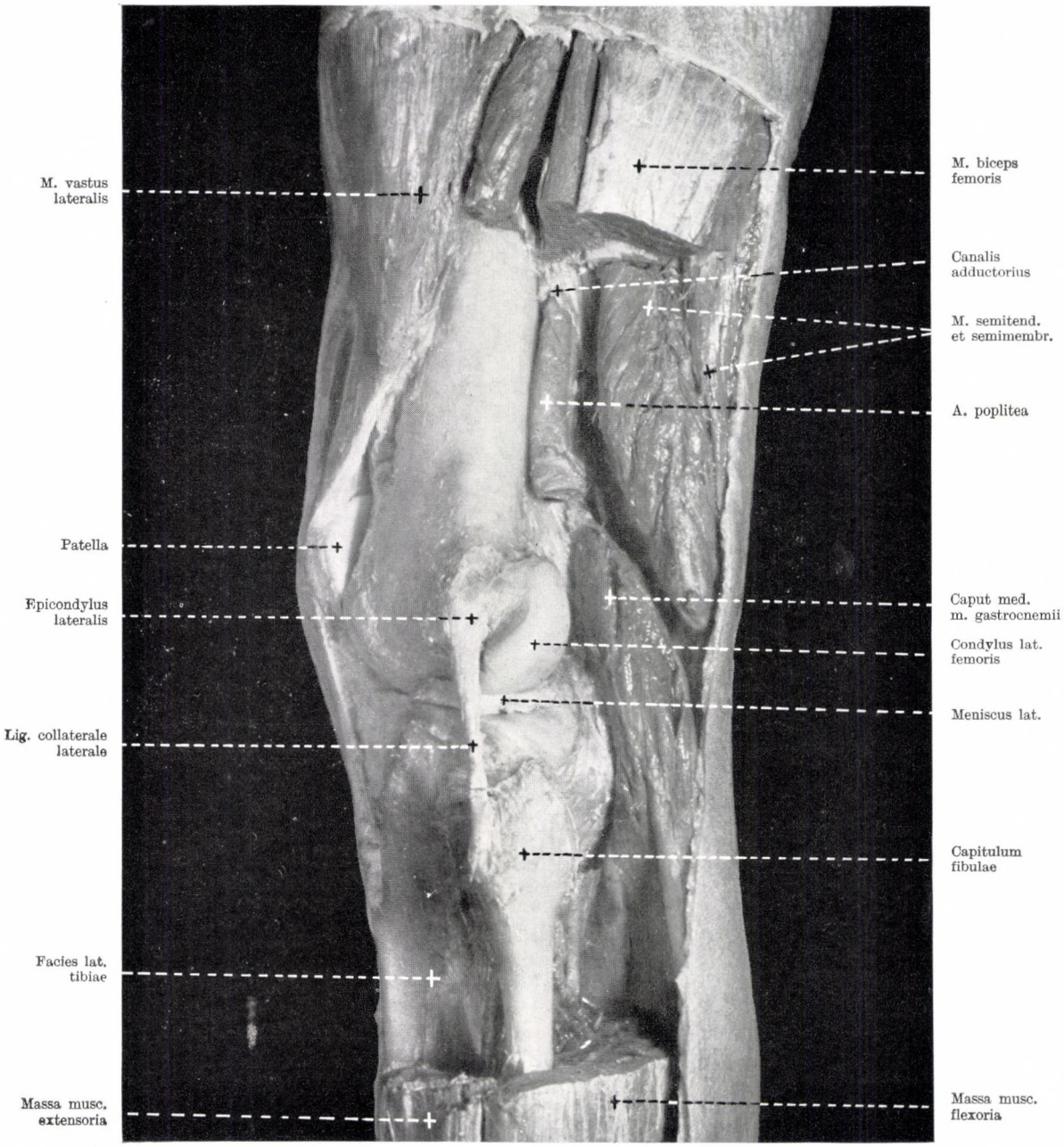

Abb. 140. Kniegelenk in Seitenansicht

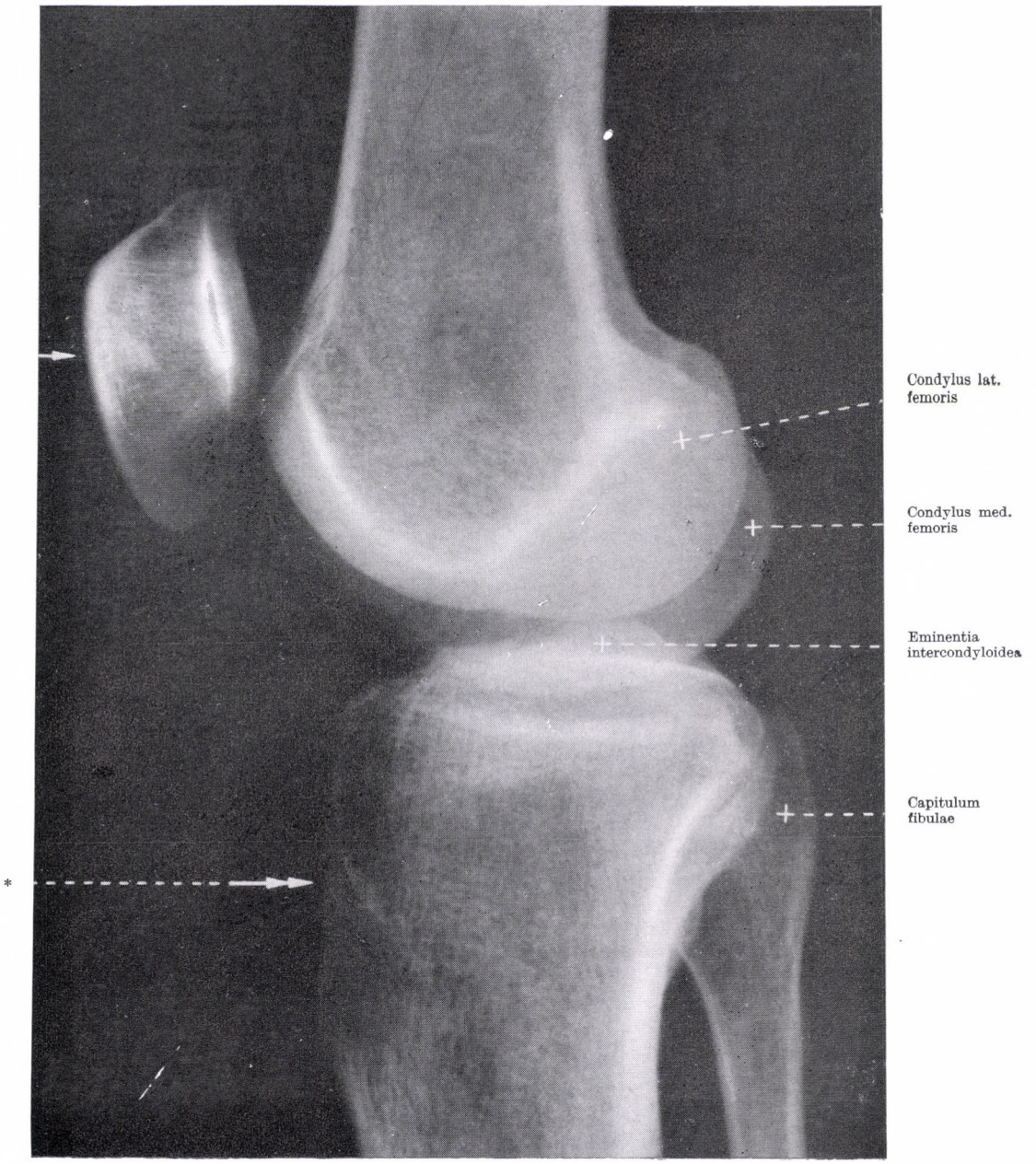

Abb. 141. Kniegelenk: seitliches Röntgenbild
Der Pfeil weist auf die Patella. * — Tibia



Abb. 142. Kniegelenk in totaler Flexion: seitliches Röntgenbild



Abb. 143. Kniegelenk in 90°iger Flexion: seitliches Röntgenbild

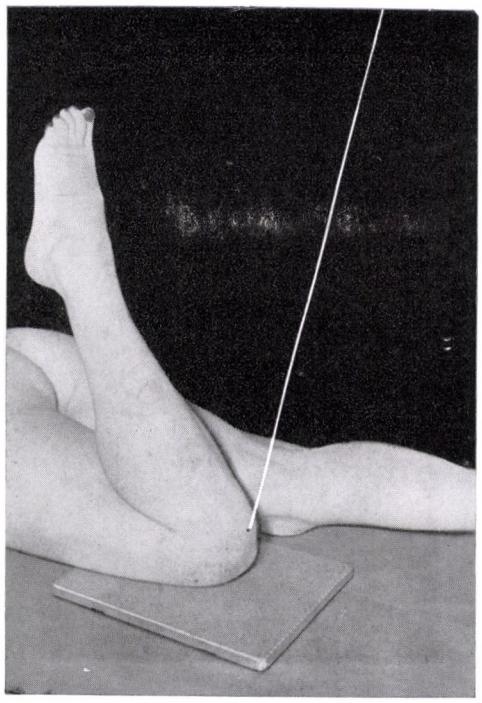

Abb. 144. Patella: Einstellung der axialen Röntgenaufnahme
Der Zentralstrahl ist auf die Patellaspitze gerichtet und trifft den Knochen tangential. Mit der auf die Kassette entsandten Senkrechten schließt er einen nach distal offenen Winkel von 15° ein

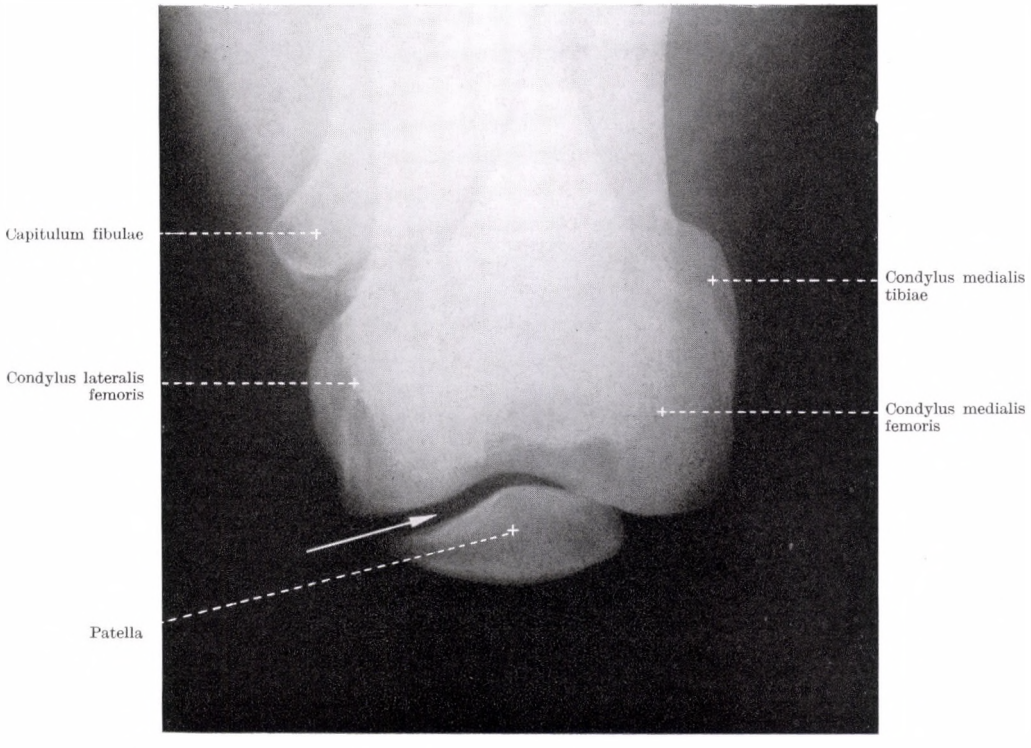

Abb. 145. Patella: axiales Röntgenbild
Der Pfeil weist auf den zwischen Patella und Femur befindlichen Gelenkspalt

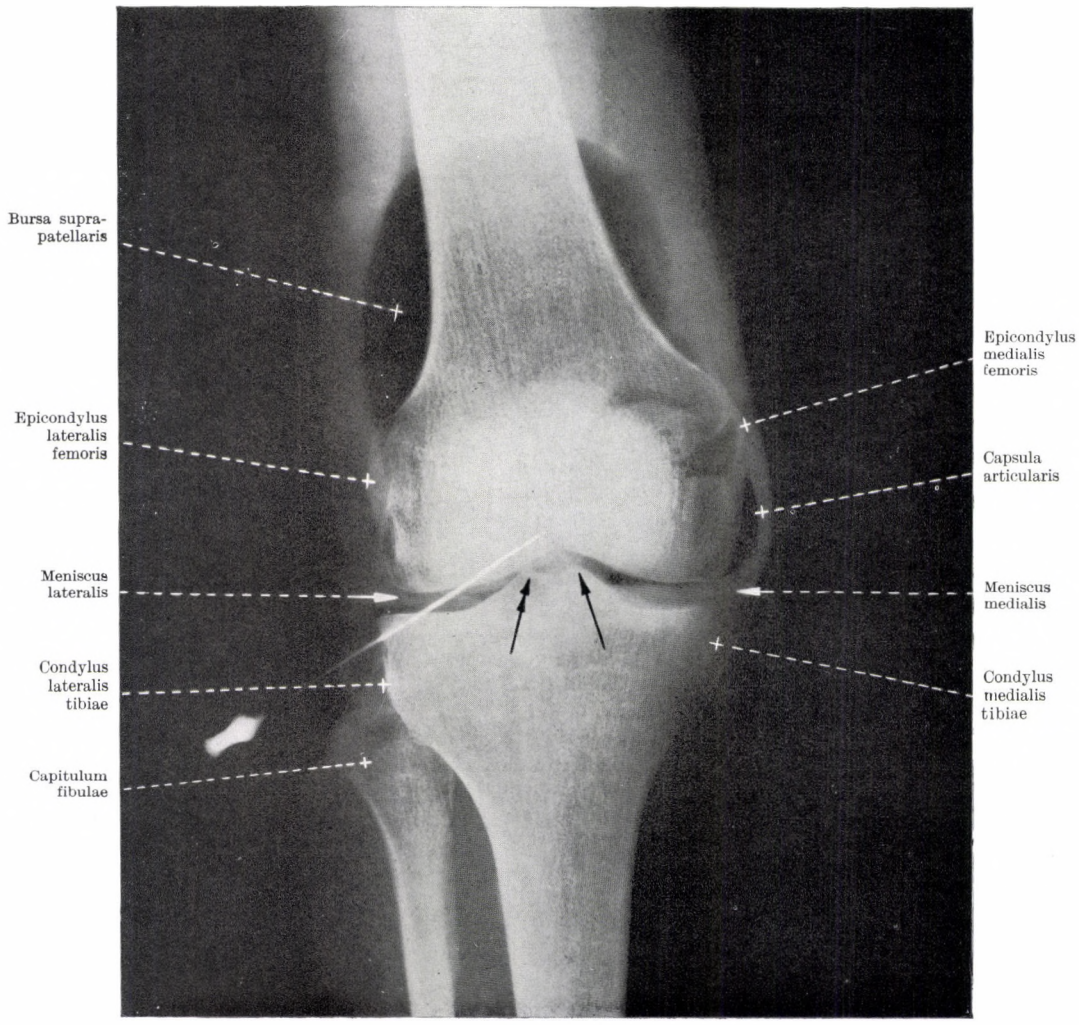

Abb. 146. Rechtes Kniegelenk: Pneumogramm
Der Pfeil weist auf das Tuberculum mediale, der Doppelpfeil auf das Tuberculum laterale der Eminentia intercondyloidea

Arthrographie des Kniegelenkes

Über die intraartikularen Gebilde des Kniegelenkes kann mittels einfacher Röntgenaufnahme unmittelbar kein Aufschluß erhalten werden. Zur Darstellung der Menisci, der Gelenkknorpel kann ein negatives oder eventuell positives Kontrastmittel verwendet werden. Da sie im allgemeinen bei Fällen angewendet wird, bei denen der Verdacht innerer Gelenkstraumen besteht, ist die Methode — der Infektions- bzw. Infizierungsgefahr wegen — nicht ganz indifferent.

In jedem Fall muß eine gewebereizende Wirkung des Kontrastmittels vermieden werden. In der Praxis erscheint die Anwendung negativer Kontrastmittel (Luft, Sauerstoff usw.) zweckmäßiger. Die Kontrastmittel werden durch die Bursa suprapatellaris oder durch das Retinaculum patellae lat. auf peripatellarem Weg in die Kniegelenkhöhle eingeführt.

Antero-posteriores Pneumogramm des Kniegelenkes (Abb. 146). Die Menisci sind durch ihren, aus dem sie umgebenden negativen Luftschatten hervortretenden Schatten gut erkennbar. Die Verbindung zwischen dem medialen Meniscus und der Kniegelenkkapsel läßt sich gut beobachten. Die Bursa suprapatellaris zeichnet sich scharf ab.

Seitliches Pneumogramm des Kniegelenkes (Abb. 147). Mit dieser Technik können die Artikulationsoberfläche der Patella, der Querschnitt der Menisci, das Verhältnis der Bursa suprapatellaris und der Gelenkkapsel (z. B. Verletzung der Capsula articularis) beobachtet werden.

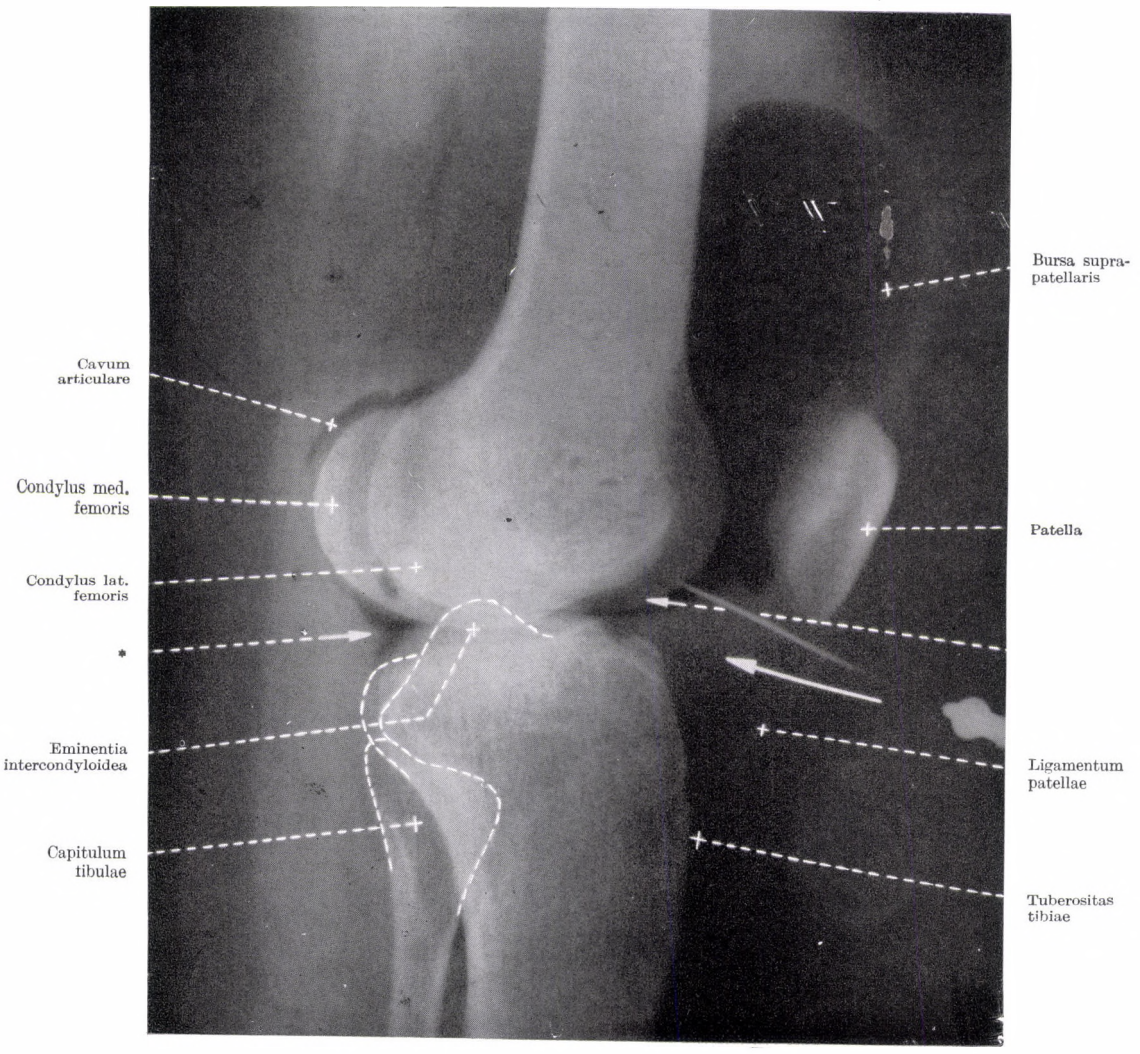

Abb. 147. Linkes Kniegelenk: seitliches Pneumogramm
Der Pfeil weist auf das Corpus adiposum genus. Beide Sterne deuten den Querschnitt des Meniscus an

Das Arthrogramm kann auch komplizierter sein als das auf dem Bild dargestellte. Wenn nämlich einer der in der Umgebung des Kniegelenks befindlichen Schleimbeutel mit der Kniegelenkhöhle kommuniziert, so gelangt das Kontrastmittel auch in diese Bursa.

Die wichtigeren in Frage kommenden Schleimbeutel sind folgende:

Die Bursa musculi poplitei ist die der Sehne des Muskels folgende Ausstülpung der synovialen Schicht der Kniegelenkkapsel. Wenn sie gleichzeitig auch mit dem tibio-fibularen Gelenk kommuniziert, so bringt sie zwischen den sonst separierten Gelenken eine Verbindung zustande.

Die Bursa musculi gastrocnemii medialis befindet sich unter dem Ursprung des Caput mediale musculi gastrocnemii. Sie kommuniziert oft mit dem Kniegelenkraum.

Die Bursa musculi semimembranosi liegt zwischen der Sehne des M. semimembranosus und dem medialen unteren Teil der hinteren Gelenkkapselwand. Oft kommuniziert sie mit der Kniegelenkhöhle. Ist die Verbindungsöffnung geräumig, so ist die Bursa auf dem seitlichen Arthrogramm ersichtlich.

Die Bursa infrapatellaris profunda ist in dem zwischen dem Ligamentum patellae und der Tibia befindlichen Winkel zu finden. Sie kommuniziert nur selten mit der Kniegelenkhöhle.

EPIPHYSENKNORPELLINIEN IM KNIEGELENK

In der distalen Epiphyse des Femur ist bei der Geburt ein Knochenkern wahrnehmbar, dessen Gegenwart die Reife des Neugeborenen anzeigt. In diesem Zeitpunkt weisen die Condyli femoris noch eine unregelmäßige Form auf (Abb. 148). Zwei Monate nach der Geburt erscheint der Knochenkern auch in der proximalen Epiphyse der Tibia (Abb. 149). Im antero-posterioren (Abb. 150) und lateralen Röntgenbild (Abb. 151) des sechs Monate alten Säuglings kann das rasche Wachstum der Knochenkerne beobachtet werden. Bis zum 1. Lebensjahr verlangsamt sich dann das Wachstum (Abb. 152). Im Kniegelenk des 3jährigen Kindes sind die Condyli bereits im Entstehen (Abb. 153, 154). Zu dieser Zeit erscheinen in der bisher knorpeligen Patella 1—2 Knochenkerne, die sich bald zu einem einheitlichen Zentrum vereinen. Im Kniegelenk des 8jährigen Kindes können die Condyli sozusagen als herangebildet angesehen werden — die Epiphysen-Knorpellinien sind scharf abgegrenzt. Die Patella hat sich zu einem einheitlichen Knochen entwickelt. Die Verknöcherung des Capitulum fibulae hat ebenfalls begonnen (Abb. 155, 156, 196). Der Knochenkern der Tuberositas tibiae erscheint im heranwachsenden Alter und gesellt sich dann bald zur proximalen Epiphyse der Tibia. Bis zu seiner Verknöcherung mit der Diaphyse der Tibia ist er in der seitlichen Aufnahme als zungenförmiger Fortsatz sichtbar.

Im Alter von 19—24 Jahren vollendet sich die totale Verknöcherung der Tibia (Abb. 138, 141).

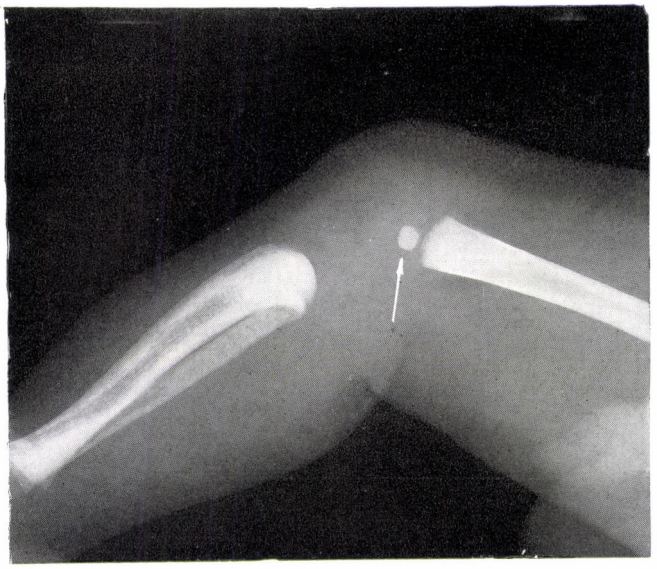

Abb. 148. Kniegelenk eines Neugeborenen: seitliches Röntgenbild
Der Pfeil weist auf den Ossifikationskern der Epiphysis distalis femoris

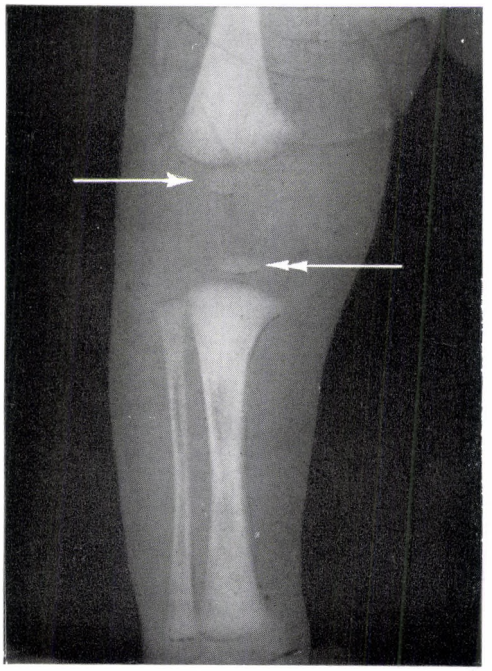

Abb. 149. Kniegelenk eines 2 Monate alten Säuglings: antero-posteriores Röntgenbild
Der Pfeil weist auf den Ossifikationskern der Epiphysis distalis femoris, der Doppelpfeil auf den der Epiphysis proximalis tibiae

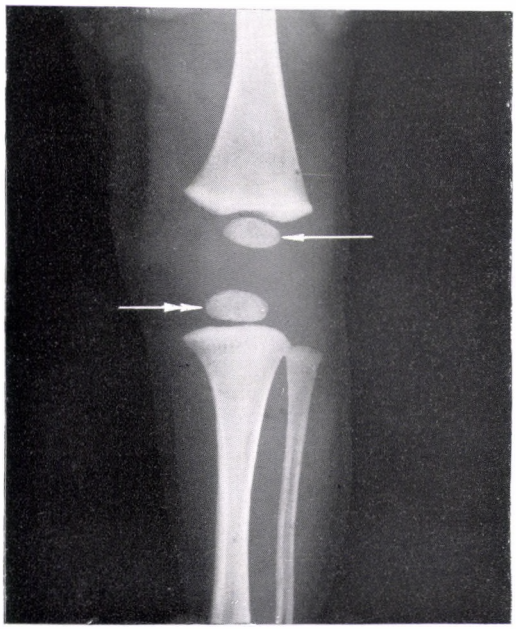

Abb. 150. Kniegelenk eines 6 Monate alten Säuglings: antero-posteriores Röntgenbild
Der Pfeil weist auf den Ossifikationskern der Epiphysis distalis femoris, der Doppelpfeil auf den der Epiphysis proximalis tibiae



Abb. 151. Kniegelenk eines 6 Monate alten Säuglings: seitliches Röntgenbild
Der Pfeil weist auf den Ossifikationskern der Epiphysis distalis femoris, der Doppelpfeil auf den der Epiphysis proximalis tibiae

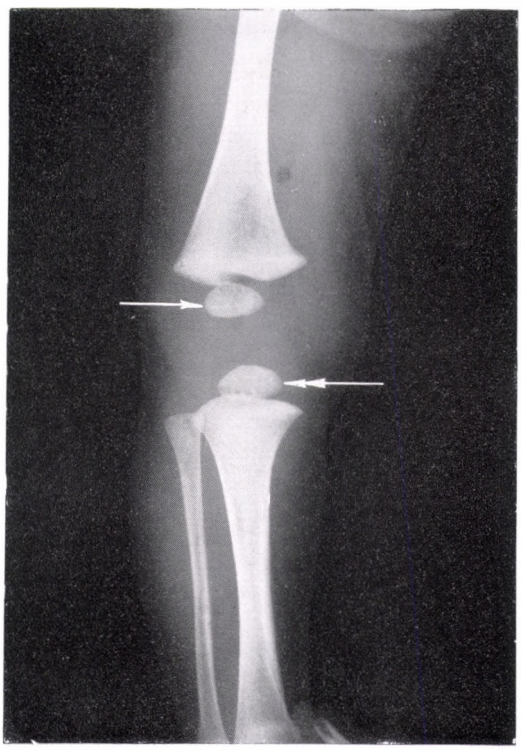

Abb. 152. Kniegelenk eines 1 Jahr alten Kindes: antero-posteriores Röntgenbild
Pfeil — Epiphysis distalis femoris; Doppelpfeil — Epiphysis proximalis tibiae

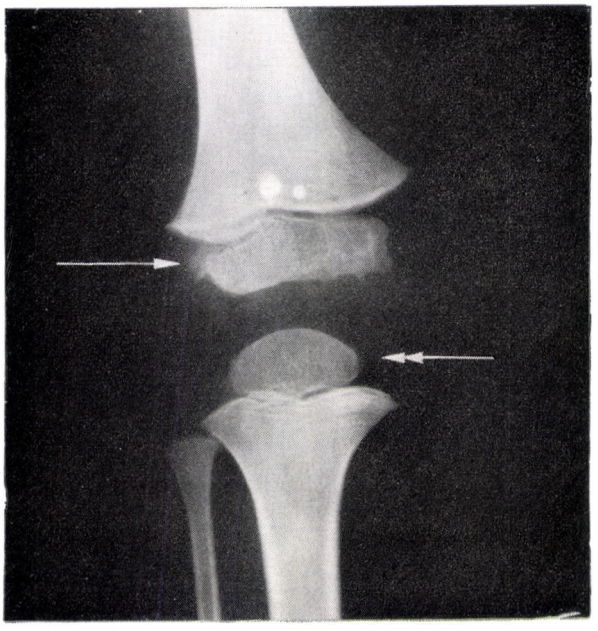

Abb. 153. Kniegelenk eines 3jährigen Kindes: antero-posteriores Röntgenbild

Der Pfeil weist auf die Epiphysis distalis femoris, der Doppelpfeil auf die Epiphysis proximalis tibiae. Die Ossifikationskerne der Patella sind erschienen

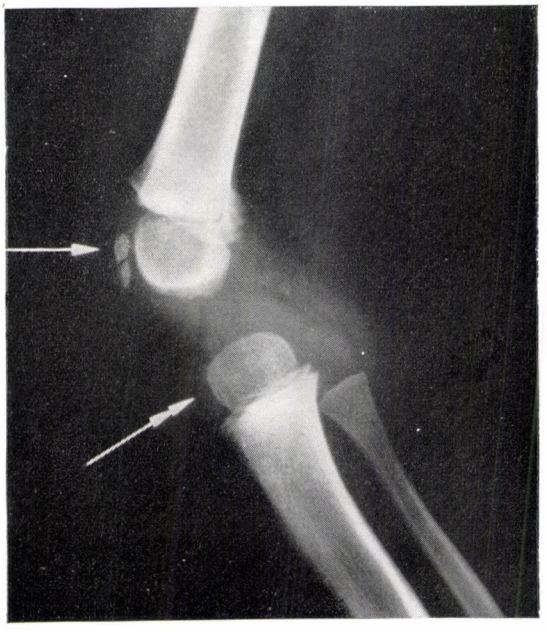

Abb. 154. Kniegelenk eines 4jährigen Kindes: seitliches Röntgenbild

Der Pfeil weist auf den Ossifikationskern der Patella, der Doppelpfeil auf die Epiphysis proximalis tibiae

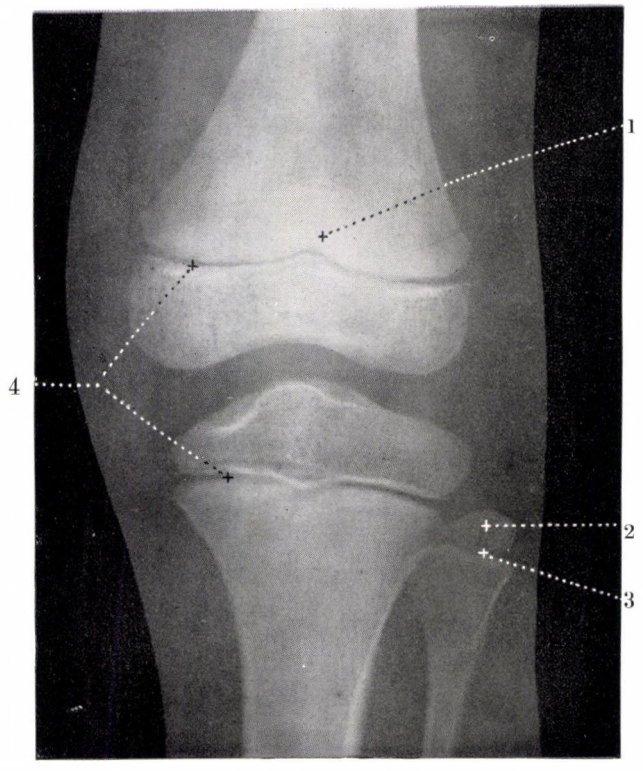

Abb. 155. Kniegelenk eines 8jährigen Kindes: antero-posteriores Röntgenbild

1. — Patella; 2. — Capitulum fibulae; 3., 4. — Linea epiphysea

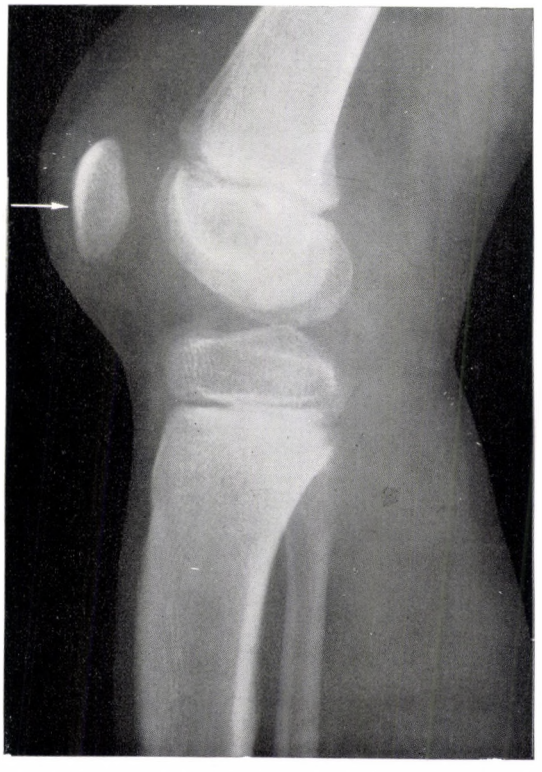

Abb. 156. Kniegelenk eines 8jährigen Kindes: seitliches Röntgenbild

Der Pfeil weist auf die Patella

UNTERSCHENKEL

Der Unterschenkel wird entweder im Röntgenbild des Kniegelenkes, oder des Knöchelgelenkes teilweise dargestellt (Abb. 138, 164), oder mit beiden Gelenken zusammen in seiner ganzen Ausdehnung. Die Röntgenaufnahmen dieser Gelenke werden im Abschnitt über die entsprechenden Gelenke behandelt.

Antero-posteriore Röntgenaufnahme des Unterschenkels

Einstellung der Aufnahme (Abb. 157). Rückenlage des Kranken. Die untere Extremität ist in 20°igem Winkel nach innen rotiert. Der Zentralstrahl ist — senkrecht zur Filmfläche — auf die Mitte des Unterschenkels gerichtet.

Ist eine Einwärtsrotation der unteren Extremität aus irgendeinem Grund nicht möglich, so richtet sich der Zentralstrahl auf die Mitte des Unterschenkels, aber nicht senkrecht zur Kassette, sondern mit der Senkrechten einen nach außen offenen Winkel von 20° bildend.

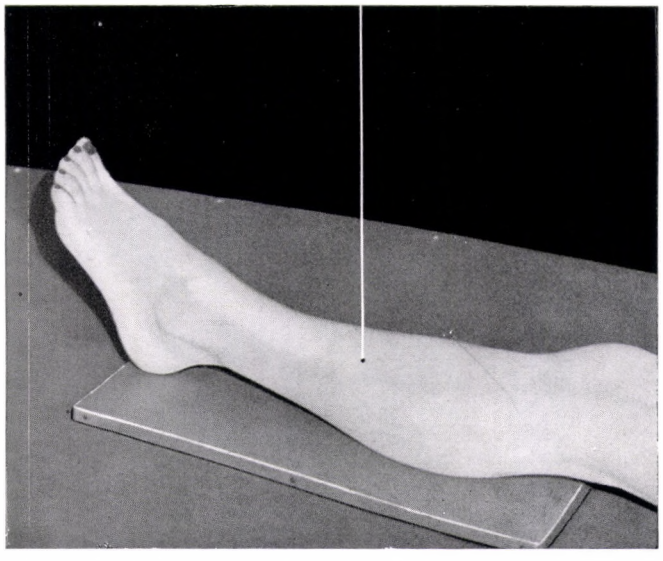

Abb. 157. Unterschenkel: Einstellung der antero-posterioren Röntgenaufnahme
Der Zentralstrahl ist — zur Kassette senkrecht — auf die Mitte des Unterschenkels gerichtet

Das Röntgenbild. Im Röntgenbild (Abb. 158) werden die beiden Unterschenkelknochen übersichtlich dargestellt. An den Rändern der Knochen ist der kortikale Bestand in Form eines hellen Streifens ersichtlich. Am medialen Rand des mittleren Fibuladrittels erscheint der kortikale Bestand ausgeprägter, da der Schatten durch jene Knochenleiste verstärkt wird, die dem M. tibialis post. als Ursprung dient.

Durch diese Aufnahme lassen sich traumatische Veränderungen, Knochenprozesse, Fremdkörper usw. erkennen. Zur genauen Feststellung der Lokalisation empfiehlt sich die zusätzliche Verwendung der seitlichen Aufnahme.

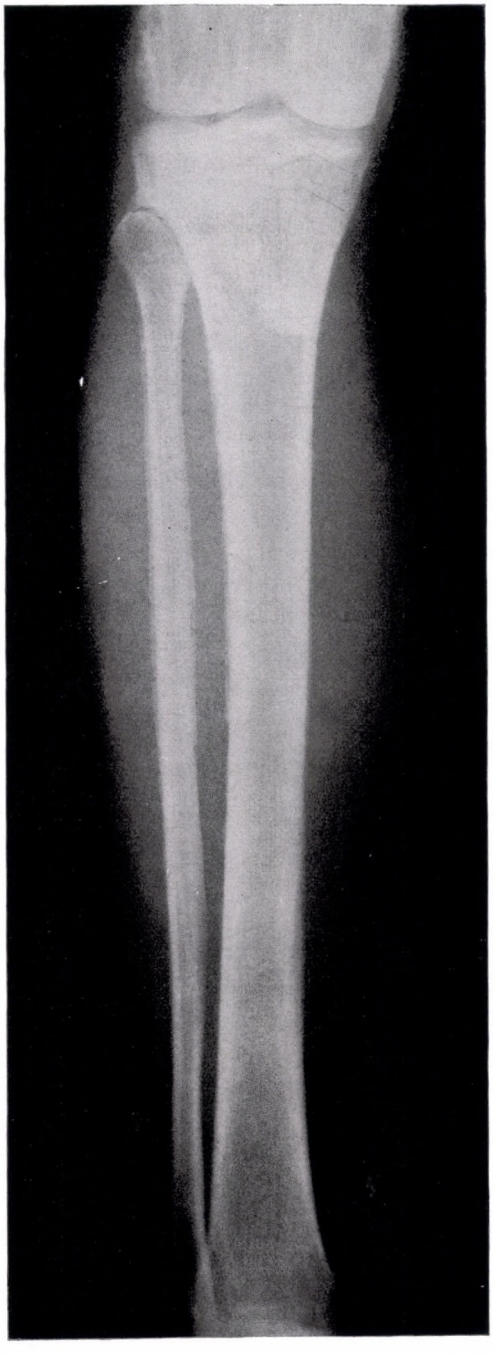

Abb. 158. Unterschenkel: antero-posteriores Röntgenbild

Antero-posteriore Röntgenaufnahme der beiden Unterschenkel

Einstellung der Aufnahme (Abb. 159). Rückenlage des Kranken, untere Extremitäten sind beide nach innen rotiert. Fersen voneinander entfernt, die medialen Ränder der großen Zehen berühren sich. Der Zentralstrahl ist zwischen den beiden Unterschenkeln, im Niveau ihrer Mitte senkrecht auf die Kassette gerichtet.

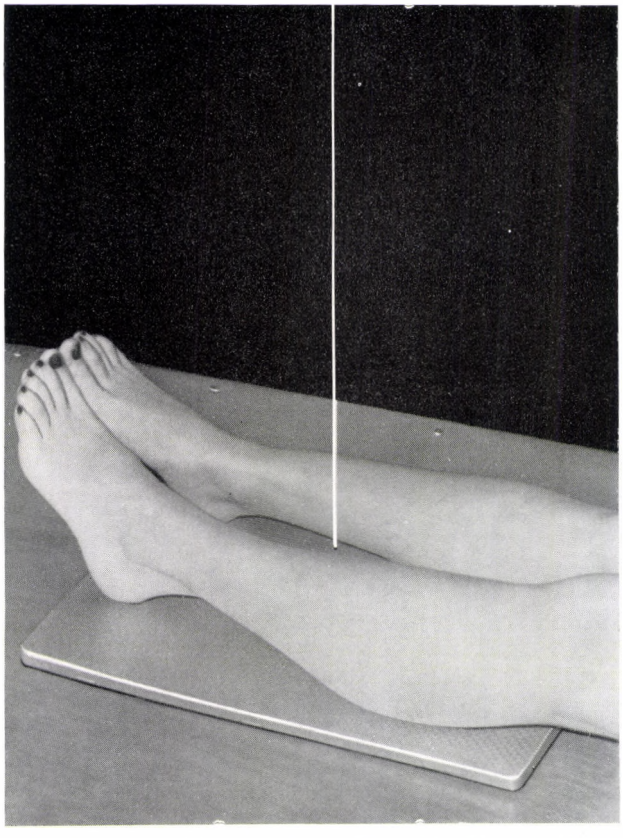

Abb. 159. Beide Unterschenkel: Einstellung der antero-posterioren Aufnahme
Der Zentralstrahl ist — zwischen den beiden Unterschenkeln, im Niveau ihrer Mitte — senkrecht auf die Kassette gerichtet

Das Röntgenbild. Die Aufnahme (Abb. 160) verhilft zur vergleichenden Untersuchung der beiden Unterschenkel. Die Aufnahme stellt das Kniegelenk, die Articulatio tibiofibularis und das obere Sprunggelenk sowie die Syndesmosis tibiofibularis gleichzeitig dar.

Die Markhöhlen und der kortikale Bestand der beiden Unterschenkelknochen können gut beurteilt werden. Die Struktur und Konsistenz der Knochen sowie ihre Gelenkverhältnisse lassen sich vergleichend untersuchen. Etwaige individuelle (nicht pathologische), an beiden Unterschenkeln auftretende Eigenheiten der Knochen können auf diese Weise von den pathologischen Erscheinungen differenziert werden.

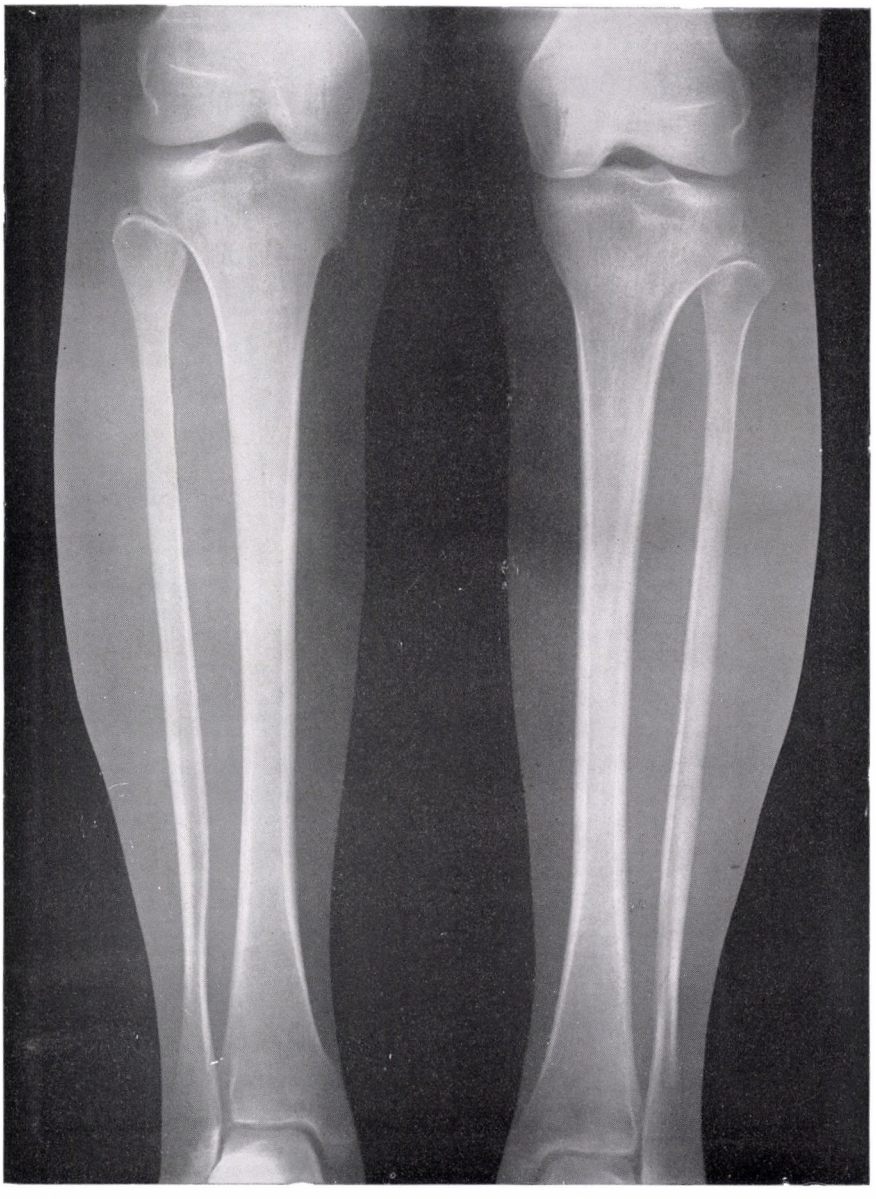

Abb. 160. Vergleichendes antero-posteriores Röntgenbild beider Unterschenkel

Tibio-fibulare Röntgenaufnahme des Unterschenkels

Einstellung der Aufnahme (Abb. 161). Die bei der seitlichen Aufnahme des Kniegelenkes beschriebene Technik. Der Zentralstrahl ist auf die Mitte des Unterschenkels gerichtet und bildet mit der Kassette einen nach hinten offenen Winkel von 70°.

Das Röntgenbild. Im Röntgenbild (Abb. 162) werden die Unterschenkelknochen in seitlicher Richtung dargestellt. Die Articulatio tibiofibularis ist besser zu beurteilen als bei der antero-posterioren Aufnahme. Durch diese Technik kann — als Ergänzung der antero-posterioren Aufnahme — bei traumatischen Veränderungen, Knochenprozessen, Fremdkörpern usw. die genaue Lokalisation festgestellt werden.

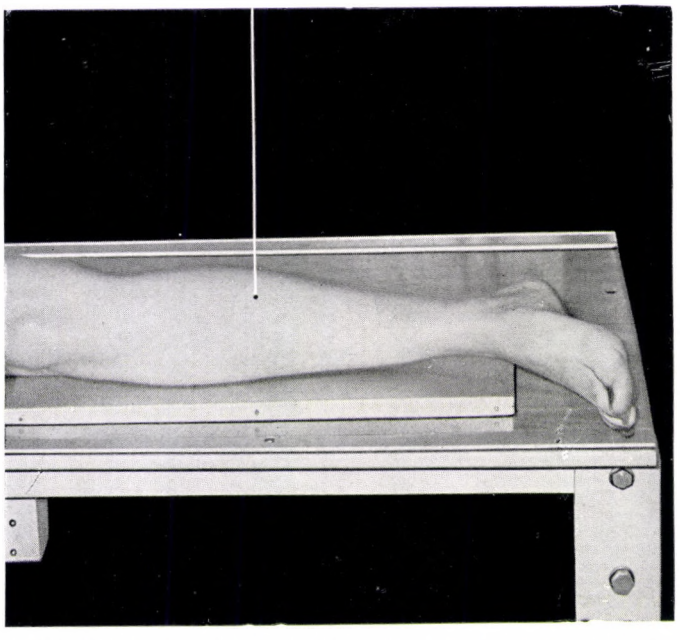

Abb. 161. Unterschenkel: Einstellung der seitlichen (tibio-fibularen) Röntgenaufnahme
Der Zentralstrahl ist auf die Mitte des Unterschenkels gerichtet und schließt mit der Kassette einen nach dorsal offenen Winkel von 70° ein



Abb. 162. Unterschenkel: seitliches Röntgenbild

Das obere Sprunggelenk kann mittels antero-posteriorer und seitlicher Röntgenaufnahme untersucht werden.

Antero-posteriore Röntgenaufnahme der Knöchelgegend

Über die Oberflächenverhältnisse des Gelenkes geben Abb. 111, 112 Aufschluß.

Einstellung der Aufnahme (Abb. 163). Rückenlage des Kranken, untere Extremität um 20° einwärtsrotiert. Dorsalflexion des Fußes. Der Zentralstrahl ist — zur Kassette senkrecht — auf die Mitte der zwischen dem Malleolus medialis und lateralis bestehenden Entfernung gerichtet.

Das Röntgenbild. Im Röntgenbild (Abb. 164) läßt sich der obere Sprunggelenkspalt im allgemeinen gut überblicken, besonders der zwischen Tibia und Talus befindliche Abschnitt. Bei normalen anatomischen Verhältnissen sind die zwischen dem Malleolus medialis, der distalen Gelenkfläche der Tibia und der Trochlea tali befindlichen Teile des Gelenkspaltes gleich breit. Der zwischen der Fibula und dem Talus befindliche Gelenkteil ist wegen der Übereinanderprojektion der beiden Knochenschatten nicht immer klar zu untersuchen.

Auf dem Bilde sind Form und Größe der Knöchelspitzen gut zu untersuchen, wodurch bei Knöchelbrüchen wichtige Aufschlüsse erhalten werden können.

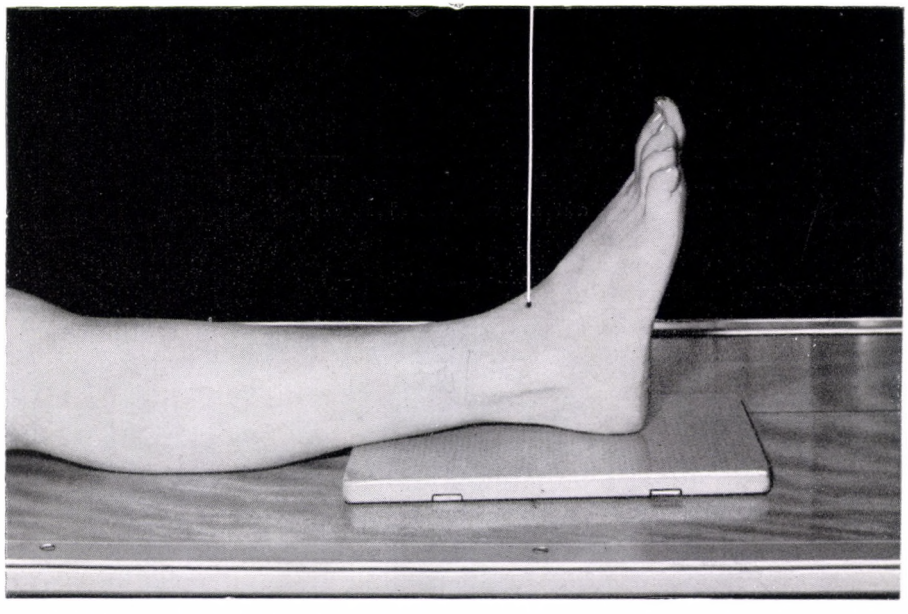

Abb. 163. Knöchelgelenk: Einstellung der antero-posterioren Röntgenaufnahme
Der Zentralstrahl ist — zur Kassette senkrecht — auf die Mitte der die beiden Malleoli miteinander verbindenden Linie, auf das obere Sprunggelenk gerichtet

Vergleichende antero-posteriore Röntgenaufnahme beider Knöchelgebiete

Einstellung der Aufnahme. Dieselbe Technik, wie sie bei der Einstellung der vergleichenden antero-posterioren Aufnahme der Unterschenkel beschrieben wurde (Abb. 159). Beide Füße in Dorsalflexion. Der Zentralstrahl ist zwischen den beiden oberen Sprunggelenken senkrecht auf die Kassette gerichtet.

Das Röntgenbild. Im Röntgenbild (Abb. 165) werden die beiden Knöchelgelenke dargestellt. Die Aufnahme ermöglicht die vergleichende Untersuchung der beiden oberen Sprunggelenke bei Gelenkprozessen, traumatischen Veränderungen, Epiphyseolysen usw.

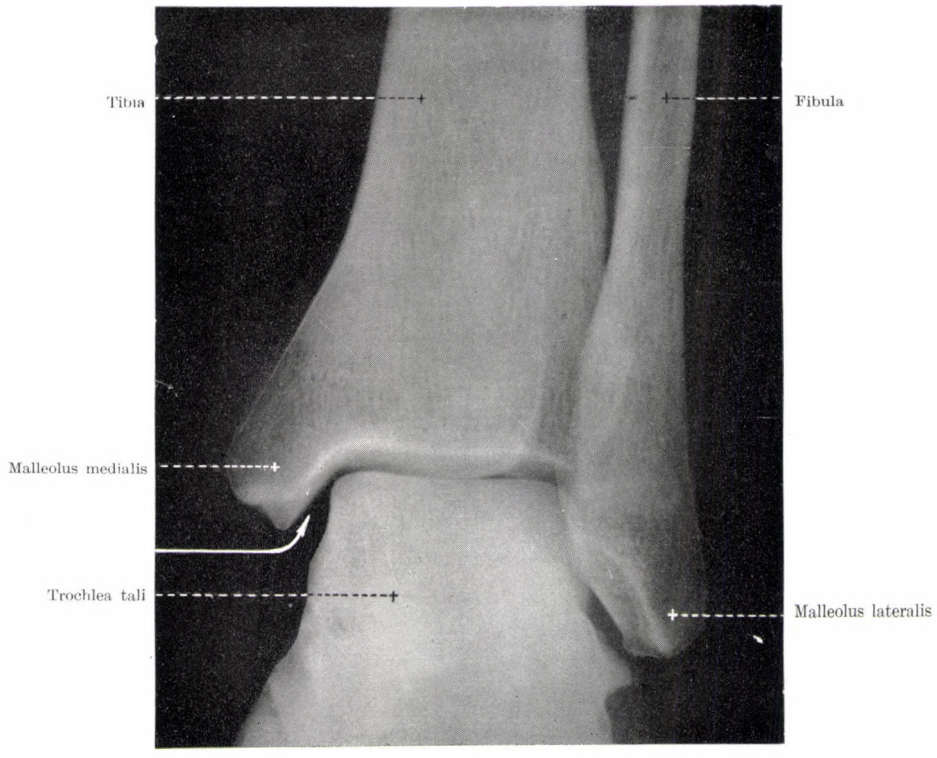

Abb. 164. Knöchelgelenk: antero-posteriores Röntgenbild
Der Pfeil weist auf das mediale Ende des Gelenkspaltes

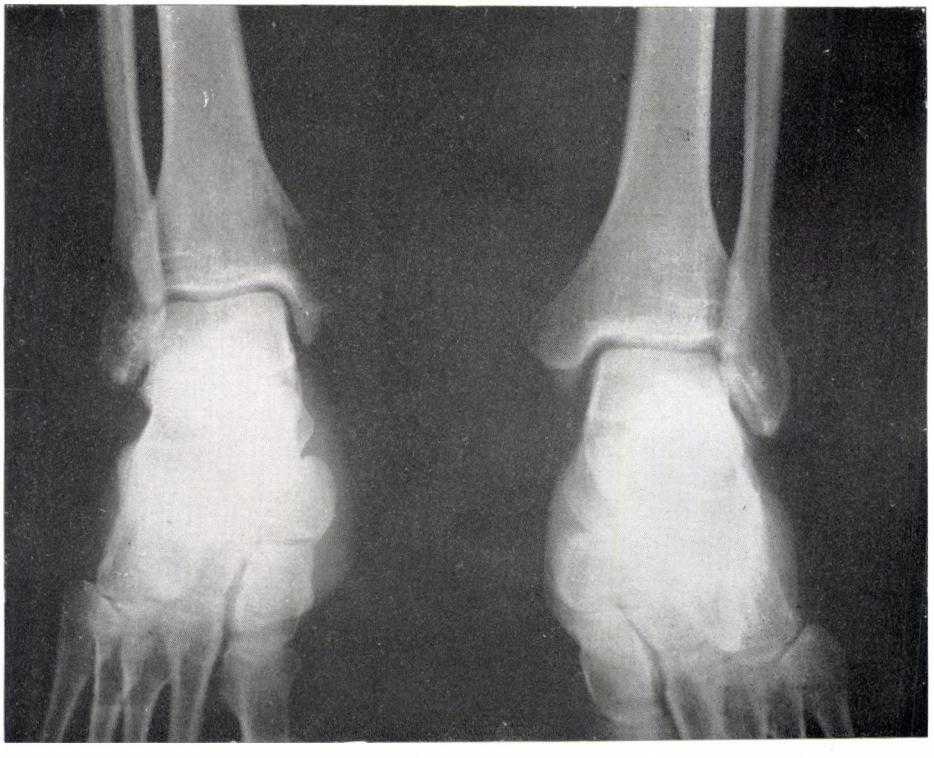

Abb. 165. Vergleichendes antero-posteriores Röntgenbild beider Knöchelgelenke

Seitliche Röntgenaufnahme des Knöchelgebietes

Über die knochigen und Weichteilverhältnisse gibt Abb. 178 Aufschluß.

Einstellung der Aufnahme (Abb. 166). Unterschenkel und Fuß auswärts rotiert. Der Malleolus lateralis ruht auf der Kassette. Plantarflexion des Fußes. Der Zentralstrahl ist — zur Kassette senkrecht — auf den Malleolus medialis gerichtet (1 cm von dem zur Knöchelspitze proximal gelegenen Punkt).

Das Röntgenbild. Auf dem Röntgenbild (Abb. 167) ist die sagittale Krümmung der Trochlea tali, der distalen Gelenkfläche der Tibia und der Gelenkhöhle zu erkennen, ferner der Proc. post. tali, die distalen Teile der Tibia und Fibula, sowie gewöhnlich auch der Calcaneus. Der Malleolus lateralis projiziert sich auf den Malleolus medialis und den Talus. Auch der Malleolus medialis läßt sich erkennen. Da der Schatten dieses kürzer und breiter ist als der des äußeren, dringt er weiter nach vorn, wo er auf den Talus-Schatten projiziert erscheint. Klar tritt auch die trabekulare Struktur des Calcaneus hervor. Mit dieser Aufnahme kann das Ausmaß der Sprunggelenkbewegungen gut kontrolliert werden — wie dies auf den Abb. 168, 169 ersichtlich ist.

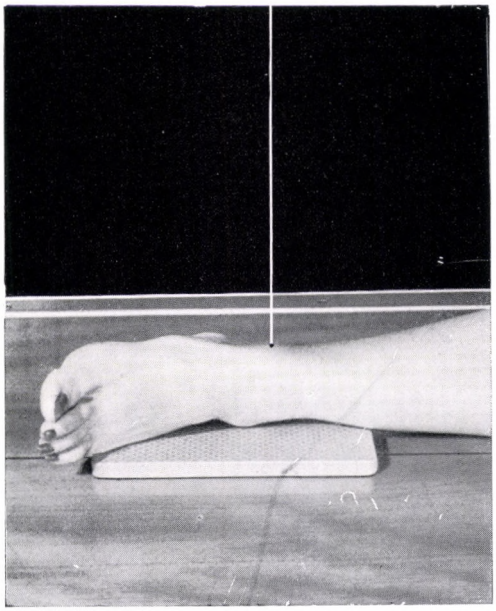

Abb. 166. Knöchelgelenk: Einstellung der seitlichen Röntgenaufnahme
Der Zentralstrahl ist — zur Kassette senkrecht — auf den Malleolus medialis gerichtet

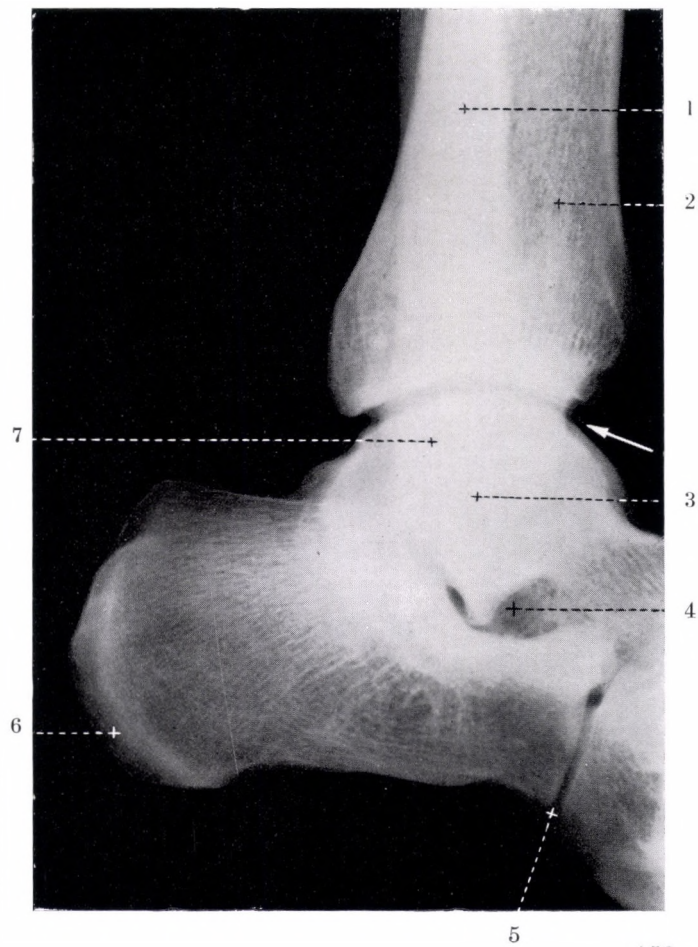

Abb. 167. Knöchelgelenk: seitliches Röntgenbild
1. — Fibula; 2. — Tibia; 3. — Malleolus lateralis; 4. — Sinus tarsi; 5. — Articulatio calcaneocuboidea; 6. — Tuber calcanei; 7. — Malleolus medialis. Der Pfeil weist auf den Gelenkspalt



Abb. 168. Knöchelgelenk bei totaler Dorsalflexion: seitliches Röntgenbild

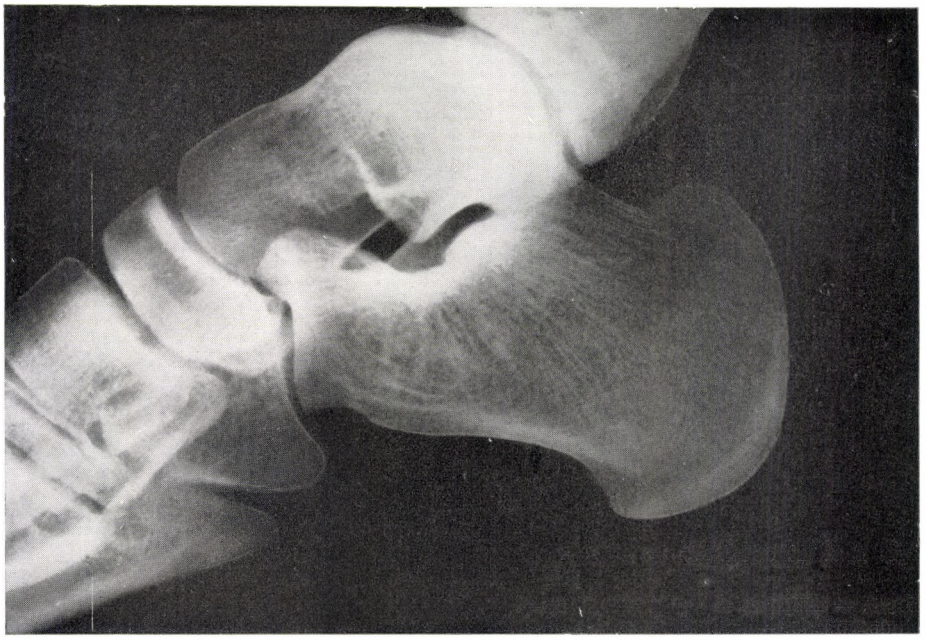

Abb. 169. Knöchelgelenk bei totaler Plantarflexion: seitliches Röntgenbild

Axiale Röntgenaufnahme des Fersenbeines

Über das Fersenbein kann durch die seitlichen Röntgenbilder des Knöchels und des Fußes Aufschluß erhalten werden. Die dorso-plantare Aufnahme vermittelt jedoch kein verläßliches Bild über die longitudinale Ausbreitung des Knochens, da sich die massigen Schatten der Umgebung dahin projizieren. Diesbezüglich verhilft die sog. axiale Aufnahme zu einer befriedigenden Information über den Knochen. (Das Einstellungsbild illustriert auch die Einstellung der dorso-plantaren übersichtlichen Aufnahme des Fußes.)

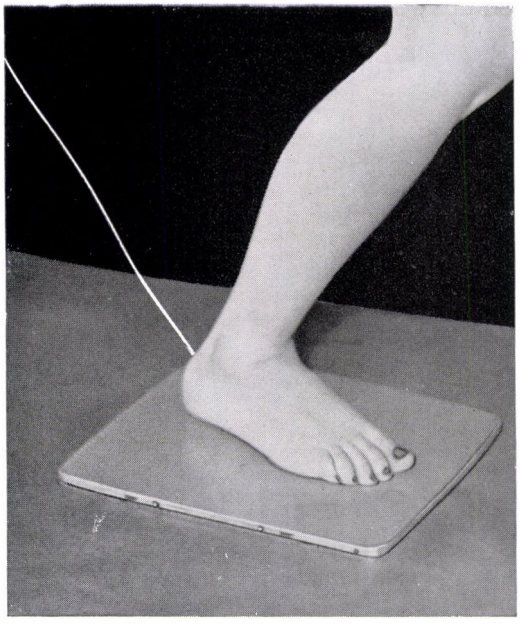

Abb. 170. Fersenbein: Einstellung der axialen Röntgenaufnahme

Einstellung der Aufnahme (Abb. 170). Der an eine Sessellehne gestützte Kranke steht mit eingebogenem Kniegelenk, mit der Ferse auf der Kassette, sein Rumpf ist nach vorn geneigt. (Die Position entspricht der Dorsalflexion des Fußes.) Der Zentralstrahl tritt einen Querfinger breit entfernt über dem Tuber calcanei ein und bildet mit der Kassettenebene einen Winkel von 45°.

Das Röntgenbild. Im Röntgenbild (Abb. 171) gelangt der Calcaneus in seiner transversalen und longitudinalen Ausbreitung zur Darstellung. Auch die Knochenstruktur läßt sich gut untersuchen. Gute Beurteilungsmöglichkeit für den Bereich des Tuber calcanei. Verschwommen ist auch die Linie der Articulatio calcaneocuboidea sichtbar.

Die Aufnahme kann zur Diagnose von Knochenprozessen, traumatischen Veränderungen verwendet werden.

(Eine ähnliche Aufnahme des Calcaneus kann auch aus plantarer Richtung hergestellt werden. Dies kann in Fällen erforderlich sein, in denen wegen beschränkter Gelenkbewegung, oder aus irgendeinem anderen Grund, die vorher beschriebene Technik nicht angewendet werden kann. Rücken-

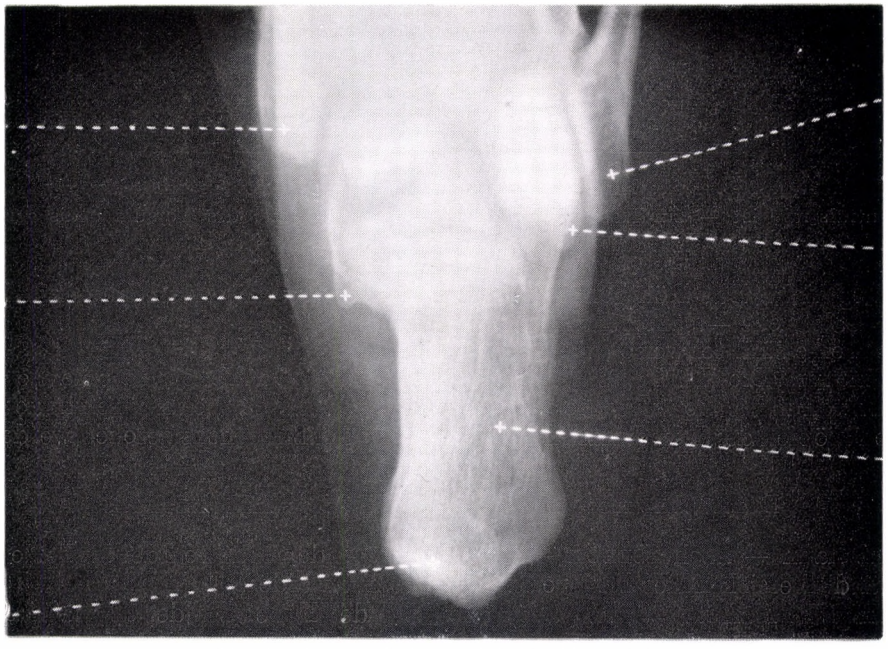

Abb. 171. Fersenbein: axiales Röntgenbild

lage des Kranken. Der Zentralstrahl ist auf die Fußsohle gerichtet, auf das Grenzgebiet des hinteren und mittleren Drittels und bildet mit der Kassette einen nach distal blickenden Winkel von 50°.)

Die Epiphysenknorpellinien des Knöchelgebietes werden in dem entsprechenden Kapitel des Fußes behandelt.

FUSS

Röntgenologisch wird der Fuß mittels dorso-plantarer und seitlicher (medio-lateraler) Aufnahmen untersucht.

Dorso-plantare Röntgenaufnahme des Fußes

Über die Oberflächenverhältnisse der Gelenke geben Abb. 111, 112 Aufschluß, über die knochigen Gebilde informiert Abb. 173.

Einstellung der Aufnahme (Abb. 172). Die Fußsohle des Kranken ruht auf der Kassette. Plantarflexion des Fußes. Der Zentralstrahl ist — senkrecht zur Kassette — auf das kubonavikulare Gelenk (die Linie des II. Spatium interosseum), d. h. praktisch auf die Mitte des Fußrückens gerichtet.

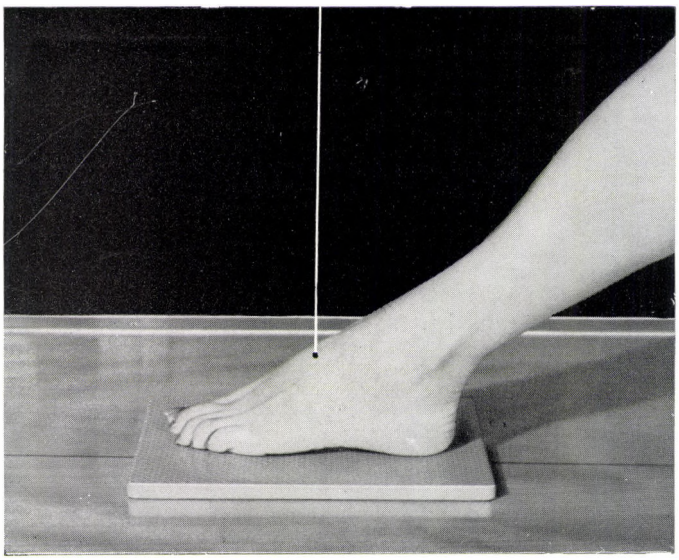

Abb. 172. Fuß: Einstellung der dorso-plantaren Röntgenaufnahme
Der Zentralstrahl ist — zur Kassette senkrecht — auf die Mitte des Dorsum pedis gerichtet

Das Röntgenbild. Das Röntgenbild (Abb. 174) stellt — mit Ausnahme des hinteren Teiles des Talus und Calcaneus — sämtliche Knochen des Fußes dar.

Die Keilbeine sind teilweise aufeinanderprojiziert, das dritte projiziert sich jedoch auf das Os cuboideum. Die Lisfrancsche Gelenklinie sowie die Zehengliedgelenke treten klar hervor. Die Mittelfußknochen projizieren sich mit der Basis teilweise aufeinander. Sesambeine können bei den Köpfen des I. und manchmal des II. Mittelfußknochens gesehen werden.

Dorso-plantares, übersichtliches Röntgenbild des Fußes

Vom Fuß kann — nach ZSEBŐK — ohne den störenden Schatten der Malleolengabel — ein einheitliches und übersichtliches Röntgenbild hergestellt werden.

Einstellung der Aufnahme (Abb. 175). Die Lage des Fußes auf der Kassette entspricht der bei der axialen Aufnahme des Calcaneus angewandten Einstellung, das Maß der Dorsalflexion des Fußes beträgt jedoch hier nur 15°.

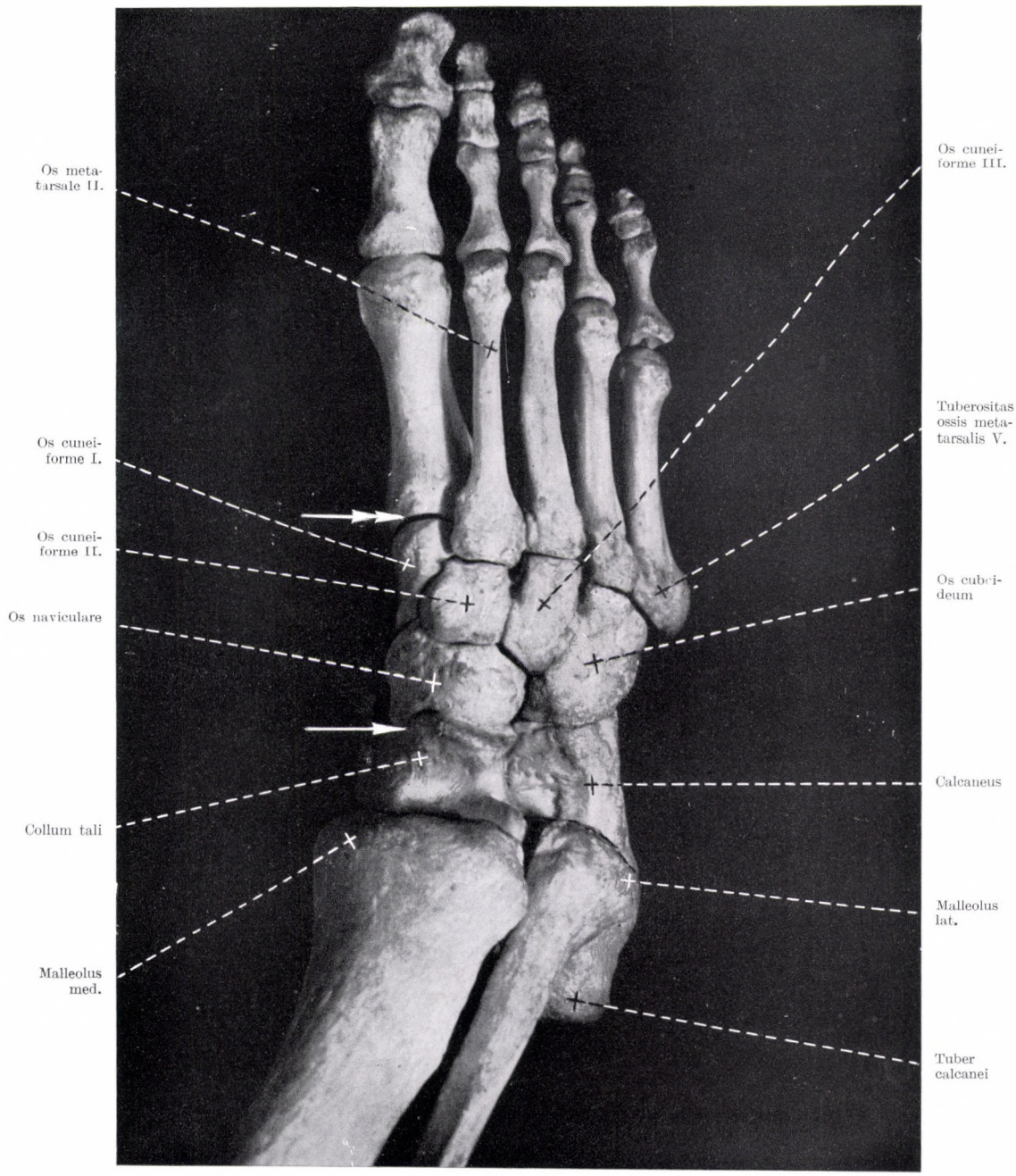

Abb. 173. Dorsalbild der Fußknochen
Der Pfeil weist auf die Chopartsche, der Doppelpfeil auf die Lisfrancsche Gelenklinie

Die Aufnahmen werden — ohne den Fuß zu bewegen — auf demselben Film, nacheinander hergestellt. Bei der anterioren Aufnahme ist der Zentralstrahl auf die Mitte des Dorsum pedis gerichtet und schließt mit der Kassette einen Winkel von 45° ein. Bei der posterioren Aufnahme tritt der Zentralstrahl einen Querfinger über dem Tuber calcanei ein. Er ist auf die Mitte der Kassette gerichtet und schließt mit der Kassette einen Winkel von 45° ein. Die Aufnahme wird also mit doppelter Expositionszeit und doppelter Strahlenmenge hergestellt.

Das Röntgenbild (Abb. 176). In Anbetracht dessen, daß sich die Malleolengabel wegprojiziert, können sämtliche Knochen des Fußes ohne störende Schatten untersucht werden.



Abb. 174. Fuß: dorso-plantares Röntgenbild

Der Pfeil weist auf die Chopartsche, der Doppelpfeil auf die Lisfrancsche Gelenklinie

1. — Ossa sesamoidea; 2. — Os cuneiforme I.; 3. — Articulatio cuneonavicularis; 4. — Os naviculare; 5. — Talus; 6. — Malleolus medialis; 7. — Malleolus lateralis; 8. — Calcaneus; 9. — Os cuboideum; 10. — Os cuneiforme III.; 11. — Os cuneiforme II.; 12. — Articulatio metatarsophalangea dig. V.

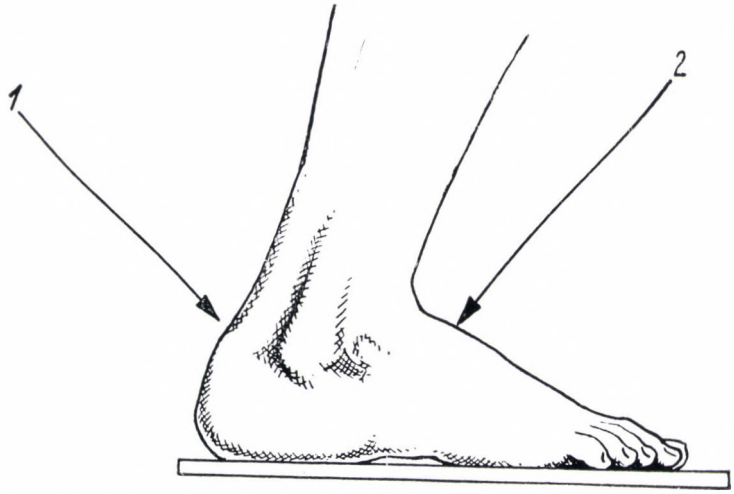

Abb. 175. Skizze zur Einstellung der dorso-plantaren übersichtlichen Röntgenaufnahme des Fußes
Die Zentralstrahlen sind auf den einen Querfinger über der Tuber calcanei liegenden Punkt (1) bzw. auf die Mitte des Fußrückens gerichtet (2) und bilden mit der Kassette einen Winkel von 45°

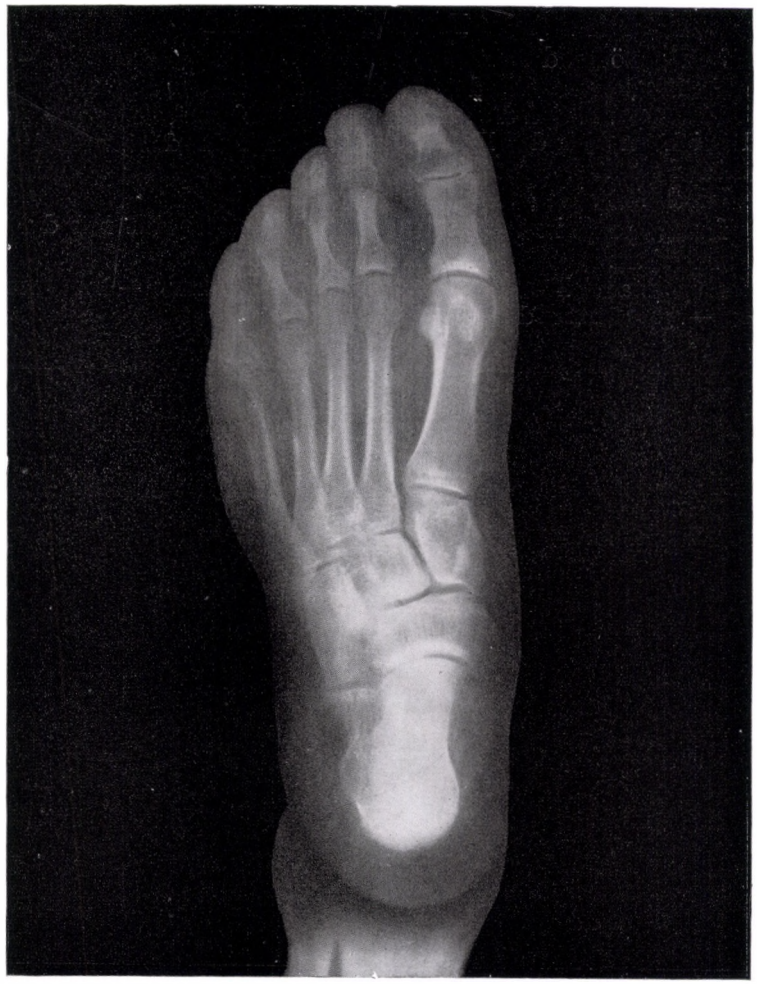

Abb. 176. Dorso-plantares übersichtliches Röntgenbild des Fußes

Seitliche Röntgenaufnahmen des Fußes

Vor dem Malleolus medialis kann wegen der plantarflektierten Lage des Fußes der vordere Gelenkoberflächenteil der Trochlea tali beurteilt werden.

Oberhalb des Sustentaculum tali fällt der in medialer, welliger Linie verlaufende Rand der hinteren und mittleren Gelenkoberfläche des Talus und Calcaneus ins Auge. Die auf der medialen Seite des Processus posterior tali befindliche Sehnenfurche, der Sulcus tendinis musculi flexoris hallucis longi setzt sich auch auf der medialen Oberfläche des Calcaneus, bis unter das Sustentaculum tali fort. Die Sehne des Muskels ist in diesen Sulcus eingebettet.

Zwischen dem Calcaneus und dem Os naviculare ist das Lig. calcaneonaviculare plantare ausgespannt. Vor dem Os naviculare befindet sich das erste Keilbein und vor diesem der erste Mittelfußknochen.

Das zwischen der Aponeurosis plantaris und der Haut befindliche zellulierte Fettgewebe ist gut zu sehen. Über die Weichteil- und Knochenverhältnisse gibt Abb. 178 Aufschluß.

Seitlich können zweierlei Aufnahmen angefertigt werden: seitliche und seitliche schräge Aufnahmen.

Seitliche Röntgenaufnahme

Einstellung der Aufnahme (Abb. 177). Der Fuß liegt auf dem äußeren Fußrand. Der Zentralstrahl ist — senkrecht zur Kassette — auf den medialen Rand des Fußes, auf die vor der tastbaren Tuberositas ossis navicularis befindliche Articulatio cuneonavicularis I. gerichtet.

Das Röntgenbild. Auf dem Röntgenbild (Abb. 179) gelangen die metatarsalen Knochen aufeinanderprojiziert zur Darstellung. Über die Verhältnisse des Fußgewölbes kann indirekter Aufschluß erhalten werden. Der mediale Fußrand ist — auf dem Bild oben — ohne Brechung, als ein sich milde aufwärts wölbender Bogen zu sehen. Der untere, kürzere, dem lateralen Rand des Fußes entsprechende Bogen erleidet bereits eine Brechung, seine Kontinuität wird nämlich durch das Os cuboideum und die Basis des 5. Mittelfußknochens unterbrochen.

Auf dem Bild zeichnen sich das Fersen- und Sprungbein, das Os naviculare und teilweise das Os cuboideum scharf ab. Der Gelenkspalt der Articulatio calcaneocuboidea wird tangential vom Strahl getroffen und läßt sich deshalb gut beurteilen.

Die Ossa cuneiformia projizieren sich aufeinander, es läßt sich nur der erste cuneometatarsale Gelenkspalt beurteilen.

Zur Lokalisation plantarer Fremdkörper ist diese Aufnahme — im Verein mit der dorsoplantaren Aufnahme — ganz besonders geeignet.

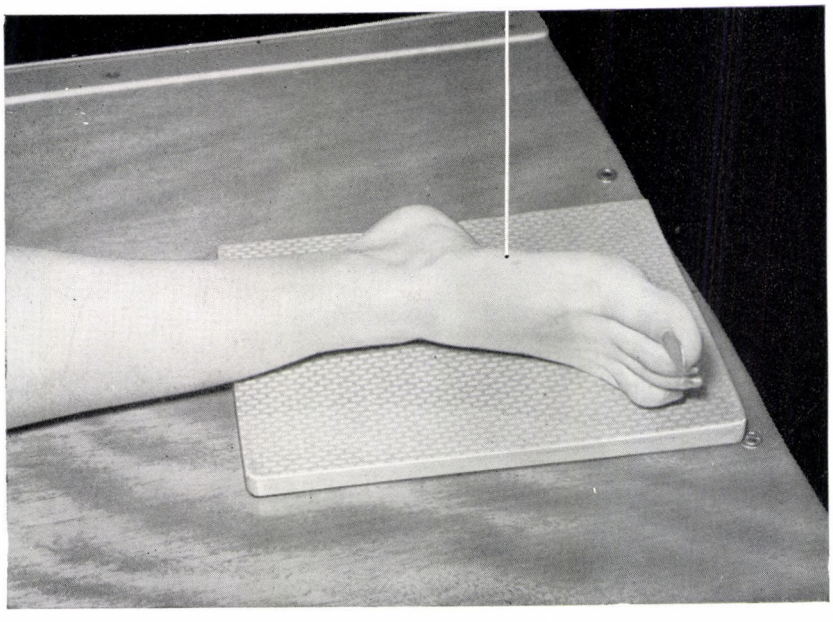

Abb. 177. Fuß: Einstellung der seitlichen Röntgenaufnahme

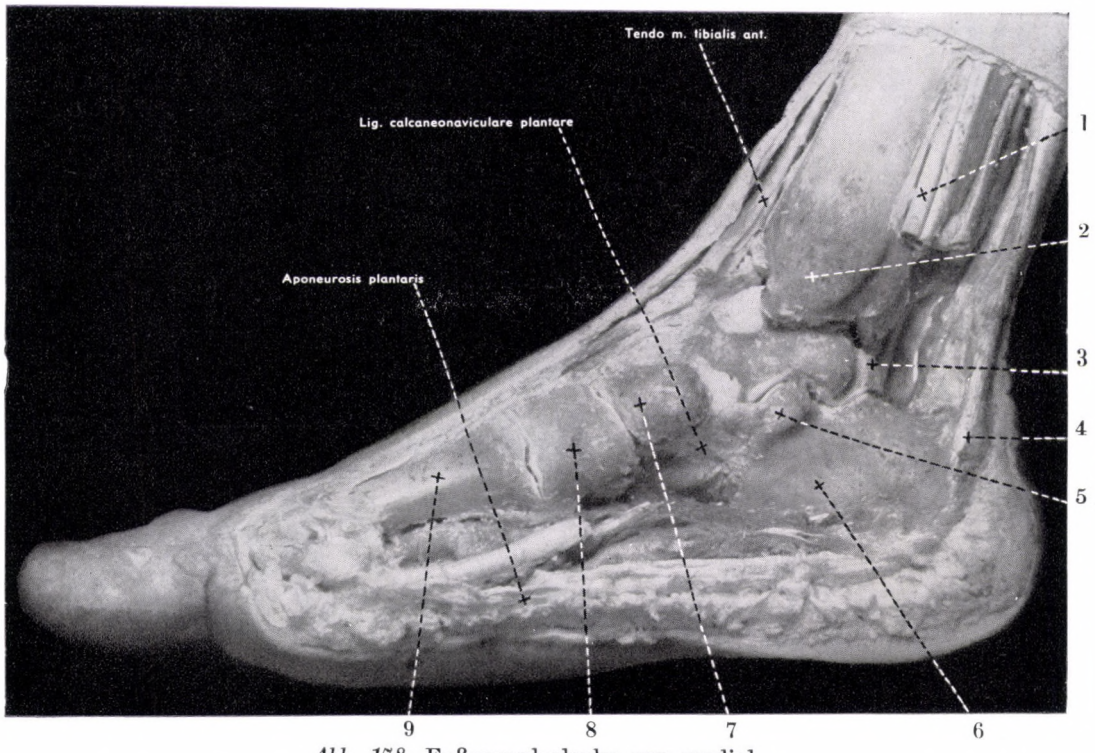

Abb. 178. Fußwurzelgelenke von medial

1. — Tendo m. tibialis post.; 2. — Malleolus medialis; 3. — Processus post. tali; 4. — Tendo Achillis; 5. — Sustentaculum tali; 6. — Calcaneus; 7. — Os naviculare; 8. — Os cuneiforme I.; 9. — Os metatarsale I.

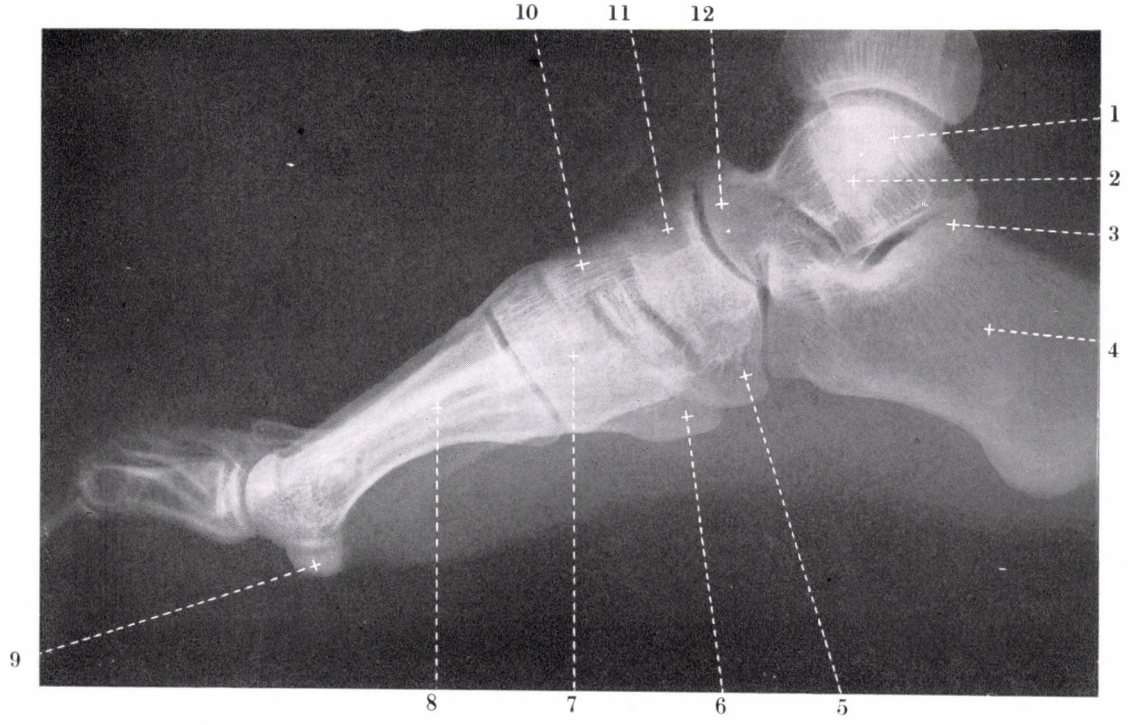

Abb. 179. Fuß: seitliches Röntgenbild

1. — Malleolus medialis; 2. — Malleolus lateralis; 3. — Proc. post. tali; 4. — Calcaneus; 5. — Os cuboideum; 6. — Tuberositas ossis metatarsalis V.; 7. — Os cuneiforme I.; 8. — Os metatarsale I.; 9. — Ossa sesamoidea; 10. — Os cuneiforme II.; 11. — Os naviculare; 12. — Caput tali

Seitliche schräge Röntgenaufnahme

Einstellung der Aufnahme (Abb. 180). Der Fuß befindet sich in gleicher Einstellung wie vorher, auf der Kassette. Der Zentralstrahl ist — senkrecht zur Kassette — auf die Tuberositas ossis metatarsalis V. gerichtet.

Das Röntgenbild. Die Aufnahme (Abb. 181) stellt die metatarsalen Knochen und die Fußwurzelgelenke fast isoliert dar. Der V. metatarsale Knochen läßt sich in seinem ganzen Ausmaß beurteilen. Das I. metatarsophalangeale Gelenk und dessen Sesambeine, sowie der Sinus tarsi und dessen Bereich, die Articulatio calcaneocuboidea lassen sich gut untersuchen.

Dieses Bild gibt über die Verhältnisse des Fußgewölbes keinen guten Aufschluß, hierzu ist die vorerwähnte Aufnahme besser geeignet.

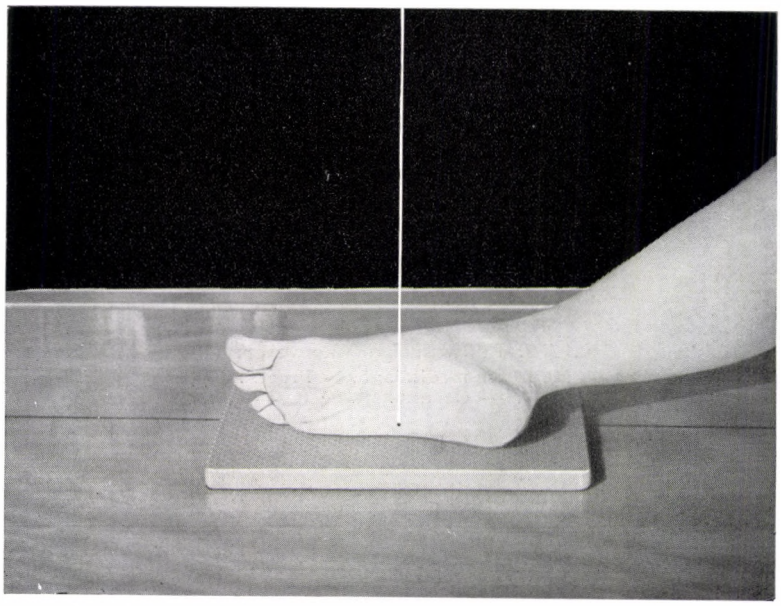

Abb. 180. Fuß: Einstellung der seitlichen (schrägen) Röntgenaufnahme
Der Zentralstrahl ist — zur Kassette senkrecht — auf die Tuberositas ossis metatarsalis V. gerichtet

Auf dem Bilde sind das I. und II. Os cuneiforme übereinander projiziert, deshalb befinden sich die Linien der mit ihren metatarsalen Knochen gebildeten Gelenke hintereinander. Von den, den Gelenkhöhlen entsprechenden, vertikal verlaufenden strahlendurchlässigeren Streifen entspricht der distale der Articulatio cuneometatarsea I., und der hinter ihm verlaufende proximale der Articulatio cuneometatarsea II.

Die Gelenke, welche die III., IV., V. Mittelfußknochen mit den Fußwurzelknochen und miteinander verbinden, projizieren sich frei.

Den neben dem Os cuboideum sichtbaren Knochenschatten verursacht ein kleines zusätzliches Knöchelchen, das in die Sehne des M. peronaeus longus gebettete *Os peronaei*. Ein zusätzliches Knöchelchen ist manchmal auch neben der Tuberositas ossis navicularis *(Os tibiale)* sowie hinter dem Proc. posterior tali *(Os trigonum)* zu sehen. Bei der Differentialdiagnose ist es wichtig, diese von Frakturen zu unterscheiden.

Auf dem Bild läßt sich das vierte und fünfte Metatarsophalangealgelenk gut beurteilen.

Das zweite und dritte Zehenglied der 2—5. Zehen projizieren sich in die Fortsetzung des benachbarten, sich medialer befindlichen Metatarsusknochens. Die interphalangealen Gelenke können gut untersucht werden.

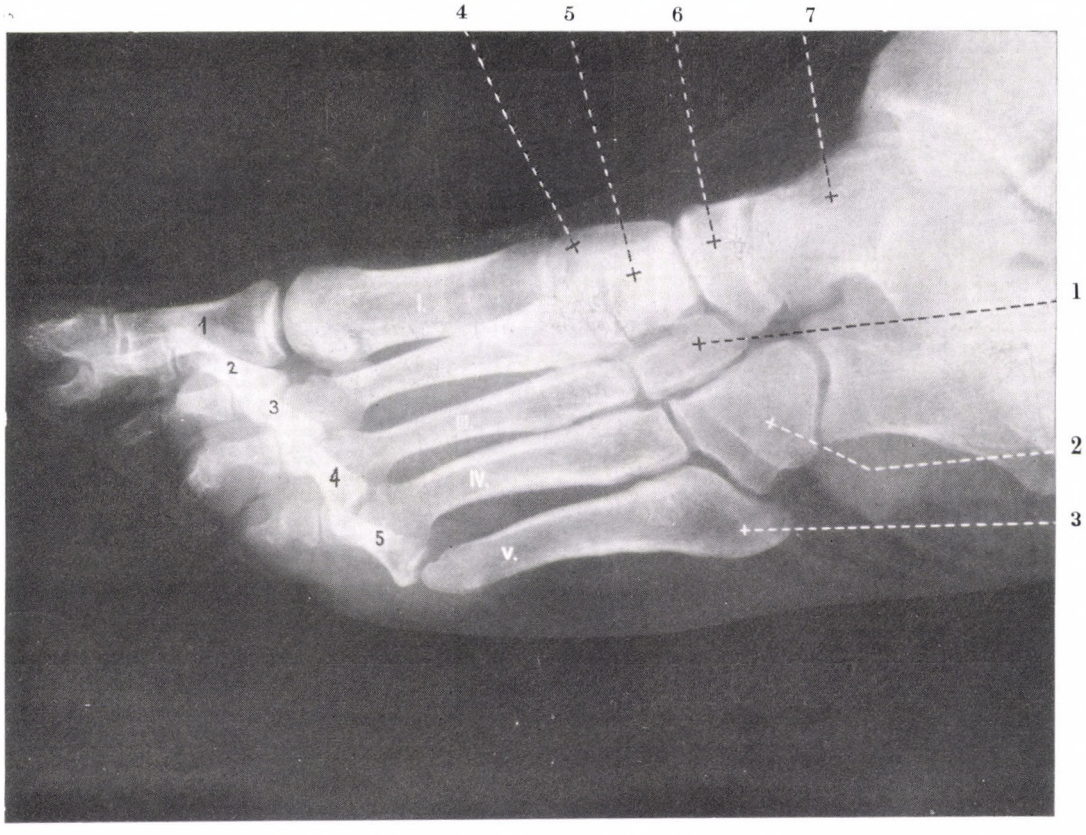

Abb. 181. Fuß: seitliches (schräges) Röntgenbild

Die Metatarsus-, sowie die Fußwurzelknochen lassen sich größtenteils isoliert untersuchen. Auf dem Capitulum ossis metatarsalis I. ist der Schatten der Sesambeine sichtbar

1. — Os cuneiforme III.; 2. — Os cuboideum; 3. — Tuberositas ossis metatarsalis V.; 4. — Os cuneiforme I.; 5. — Os cuneiforme II.; 6. — Os naviculare; 7. — Talus

EPIPHYSENKNORPELLINIEN AM KNÖCHELGEBIET UND AM FUSS

Bei der Geburt sind im Talus, im Calcaneus und im Corpus der Mittelfußknochen Ossifikationskerne sichtbar (Abb. 182, 183). Der Knochenkern erscheint im Os cuboideum bis zum Ende des 1. Lebensjahres (Abb. 184, 185), im 3. Keilbein bis zum Ende des 2. (Abb. 186, 187), im 1. Keilbein bis zum Ende des 3. und im 2. Keilbein bis zum Ende des 4. Lebensjahres (Abb. 188). Spätestens bis zum Ende des 5. Lebensjahres beginnt die Ossifikation des Os naviculare, der Epiphyse der Mittelfußknochen und der Zehengliedknochen (Abb. 189, 190).

In der distalen Epiphyse der Tibia und Fibula erscheint der Knochenkern im 1—3. Lebensjahr (Abb. 184). Abb. 191, 192, 193 und 194 zeigen die Epiphysenverhältnisse der Knöchelgelenke bei Kindern von 5, 8 und 10 Jahren. Im Alter von 8—10 Jahren sind sämtliche Knochen des Fußes im Entstehen und weisen bereits auf die erwachsene Form hin.

Die für die Erscheinung des Knochenkernes oben angegebenen Zeitpunkte bedeuten die späteste, noch als physiologisch anzusehende Zeit. Weitgehend variiert die Zeit, in der der Knochenkern in Erscheinung tritt. So können der Kern des 3. Keilbeines zwischen dem 6. Monat und dem 2. Lebensjahr, der Knochenkern des 1. Keilbeines zwischen dem 1. und 3. Jahr, der Knochenkern des 2. Keilbeines zwischen dem 2. und 4. Lebensjahr und die Knochenkerne des Os naviculare, der metatarsalen Epiphyse usw. im 1—5. Lebensjahr erscheinen.

Um das 20. Lebensjahr ist die totale Verknöcherung des Fußes beendet.

Über die Epiphysenknorpellinie der oberen Extremität gibt Abb. 195, über die der unteren Extremität Abb. 196 ein übersichtliches Bild.

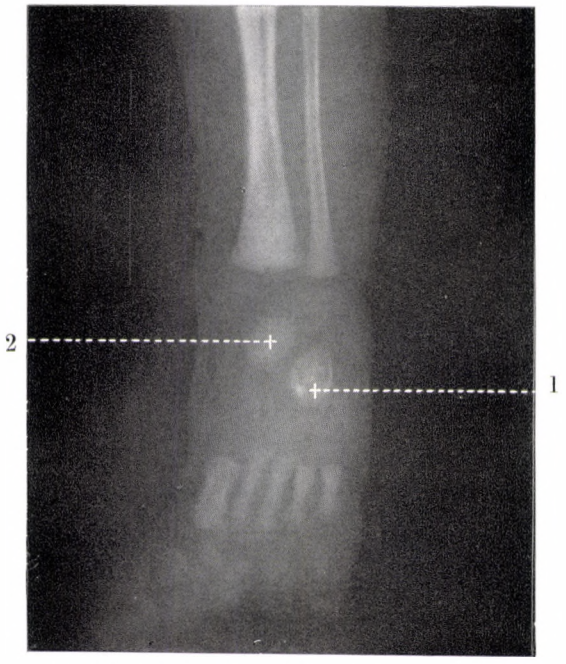

Abb. 182. Fuß eines Neugeborenen: dorso-plantares Röntgenbild
1. — Calcaneus; 2. — Talus



Abb. 183. Fuß eines Neugeborenen: seitliches Röntgenbild
Der Pfeil weist auf den Talus, der Doppelpfeil auf den Calcaneus



Abb. 184. Fuß eines 1jährigen Kindes: dorso-plantares Röntgenbild
Der Pfeil weist auf die distale Epiphyse der Tibia, der Doppelpfeil auf die der Fibula. 1. — Calcaneus; 2. — Os cuboideum; 3. — Os cuneiforme III.; 4. — Talus

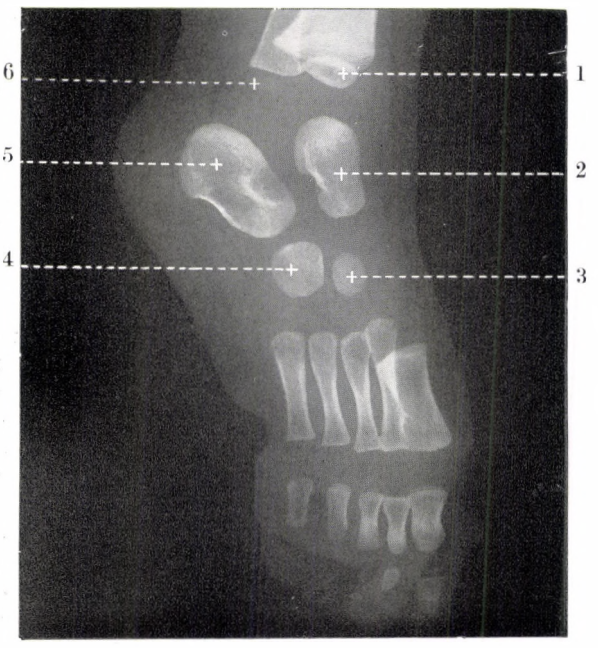

Abb. 185. Fuß eines 1jährigen Kindes: seitliches Röntgenbild
1. — Epiphysis dist. tibiae; 2. — Talus; 3. — Os cuneiforme III.; 4. — Os cuboideum; 5. — Calcaneus; 6. — Epiphysis dist. fibulae



Abb. 186. Fuß eines 1½jährigen Kindes: seitliches Röntgenbild

1. — Fibula; 2. — Epiphysis dist. fibulae; 3. — Calcaneus; 4. — Os cuboideum; 5. — Os cuneiforme III.; 6. — Talus; 7. — Epiphysis dist. tibiae: 8. — Tibia

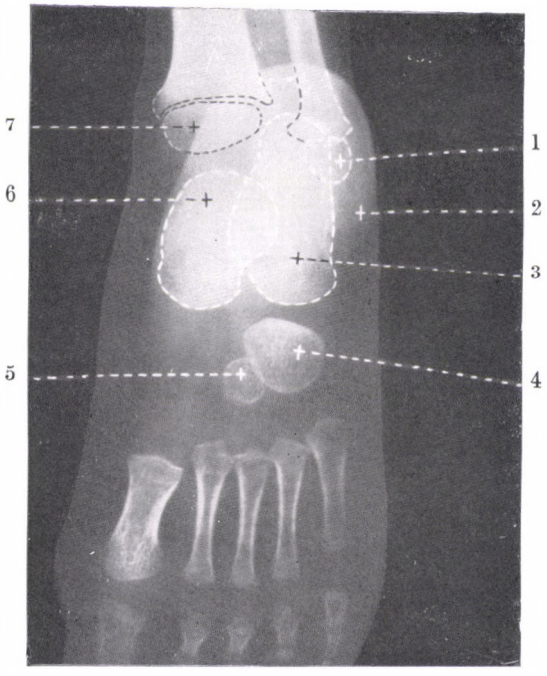

Abb. 187. Fuß eines 1½jährigen Kindes: dorso-plantares Röntgenbild

1. — Epiphysis dist. fibulae; 2. — Weichteilschatten der Ferse; 3. — Calcaneus; 4. — Os cuboideum; 5. — Os cuneiforme III.; 6. — Talus; 7. — Epiphysis dist. tibiae

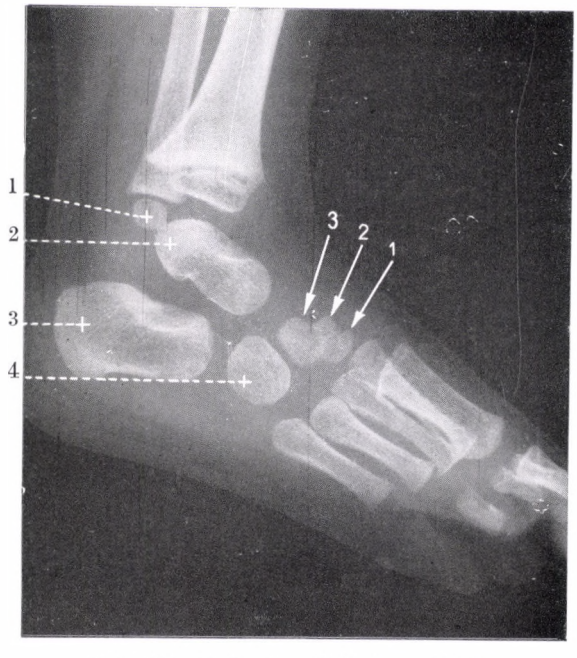

Abb. 188. Fuß eines 2jährigen Kindes: seitliches Röntgenbild

Die Pfeile weisen auf das 1., 2., 3. Keilbein. 1. — Epiphysis dist. fibulae; 2. — Talus; 3. — Calcaneus; 4. — Os cuboideum

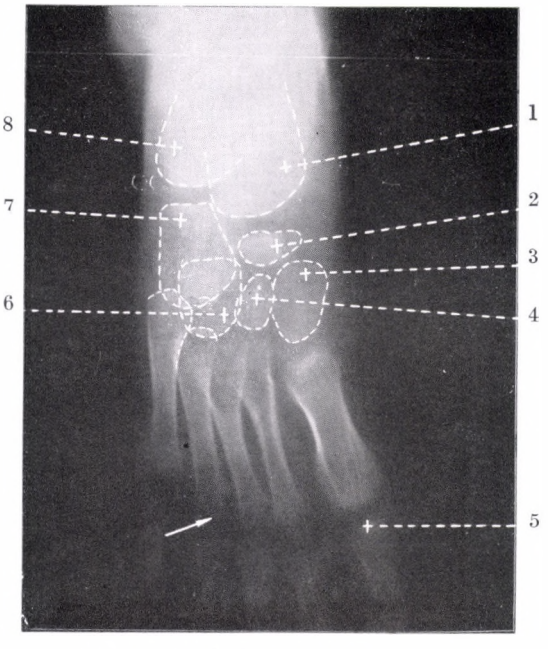

Abb. 189. Fuß eines 5jährigen Kindes: dorso-plantares Röntgenbild

Der Pfeil weist auf das Caput ossis metatarsalis IV. 1. — Talus; 2. — Os naviculare; 3. — Os cuneiforme I.; 4. — Os cuneiforme II.; 5. — Basis phalangis I. hallucis d.; 6. — Os cuneiforme III.; 7. — Os cuboideum; 8. — Calcaneus

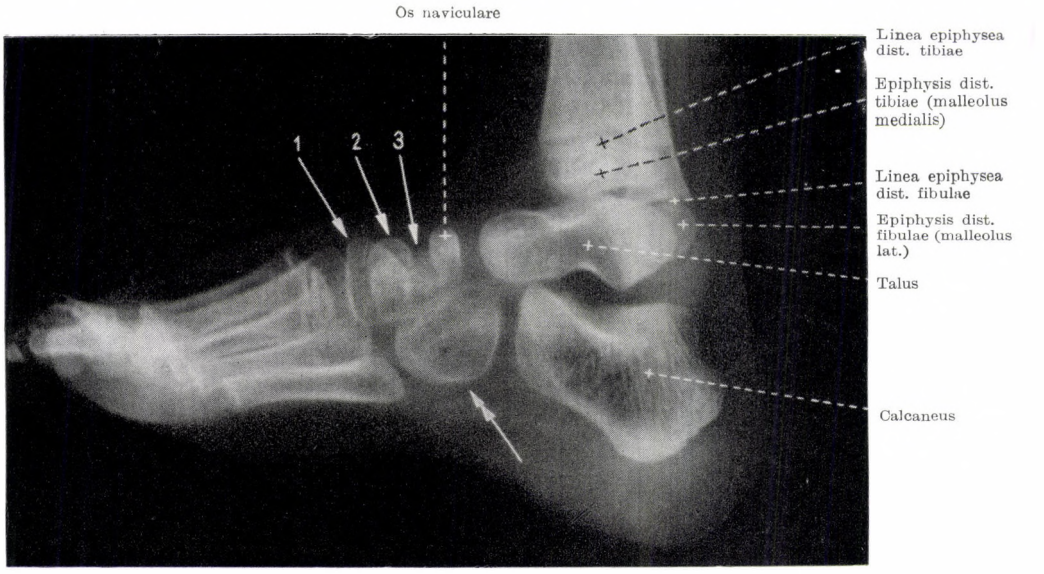

Abb. 190. Fuß eines 5jährigen Kindes: seitliches Röntgenbild
Die numerierten Pfeile weisen auf die Ossa cuneiformia, der Doppelpfeil auf das Os cuboideum

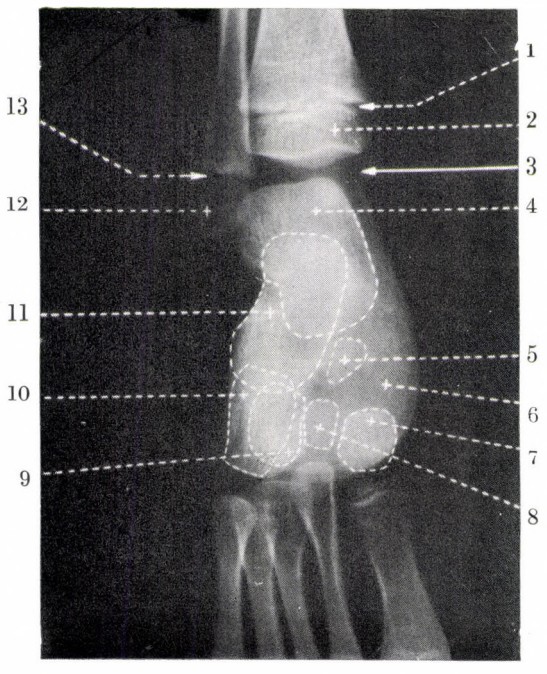

Abb. 191. Knöchelgelenk eines 5jährigen Kindes: antero-posteriores Röntgenbild

1. — Linea epiphysea dist. tibiae; 2. — Epiphysis dist. tibiae (Malleolus med.); 3. — Articulatio talocruralis; 4. — Trochlea tali; 5. — Os naviculare; 6. — Weichteilschatten der Ferse; 7. — Os cuneiforme I.; 8. — Os cuneiforme II.; 9. — Os cuneiforme III.; 10. — Os cuboideum; 11. — Calcaneus; 12. — Epiphysis dist. fibulae (Malleolus lat.); 13. — Linea epiphysea dist. fibulae

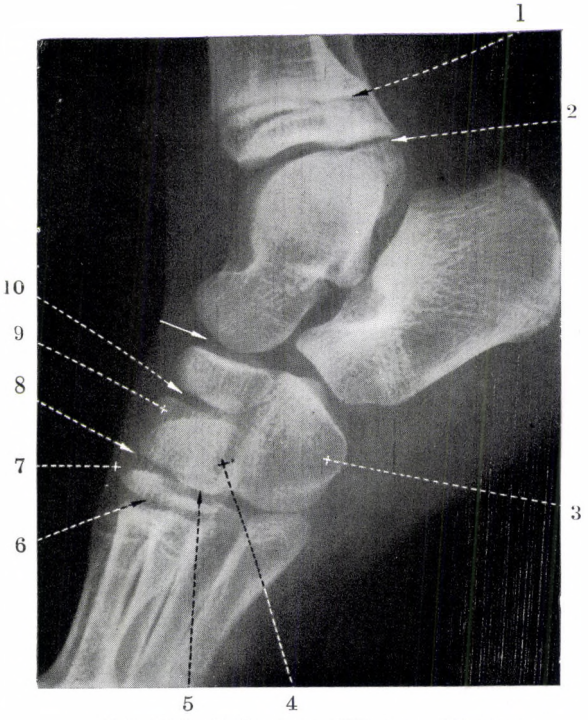

Abb. 192. Fuß eines 8jährigen Kindes: seitliches Röntgenbild

Plantarflexion des Fußes. Der Pfeil weist auf das mediale Ende der Chopartschen Gelenklinie. 1. — Linea epiphysea; 2. — Art. talocruralis; 3. — Os cuboideum; 4. — Os cuneiforme III.; 5. — Art. cuneometatarsea III.; 6. — Art. cuneometatarsea I.; 7. — Os cuneiforme I.; 8. — Art. cuneometatarsea II.; 9. — Os cuneiforme II.; 10. — Art. cuneonavicularis

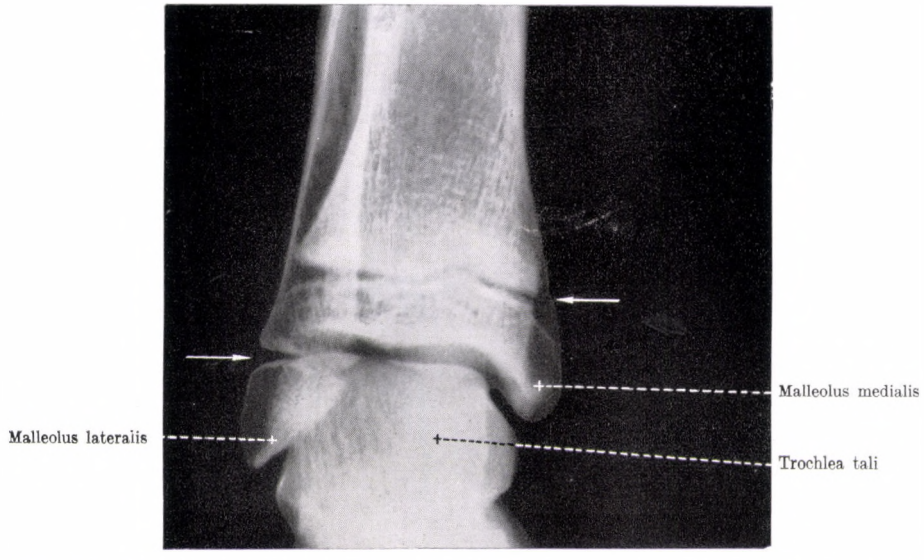

Abb. 193. Knöchelgelenk eines 10jährigen Kindes: antero-posteriores Röntgenbild
Die Pfeile weisen auf die distalen Epiphysenlinien der Tibia und Fibula

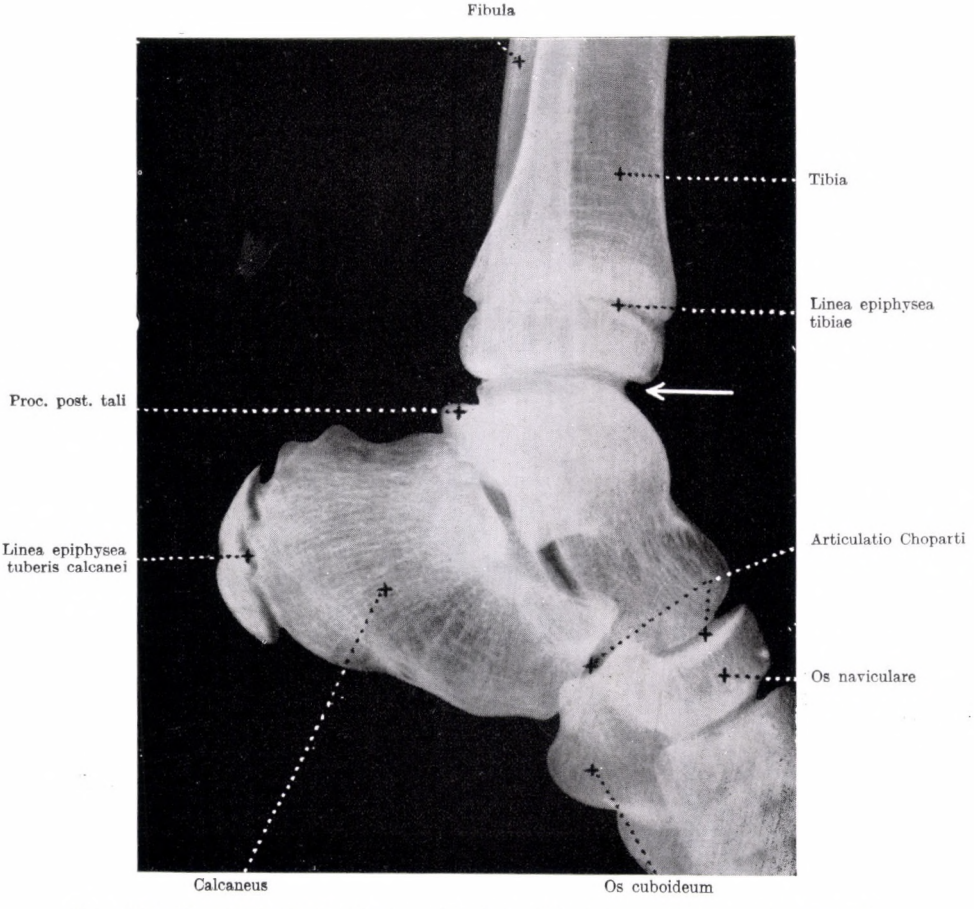

Abb. 194. Knöchelgelenk eines 10jährigen Kindes: seitliches Röntgenbild
Der Pfeil weist auf die Knöchelgelenkhöhle

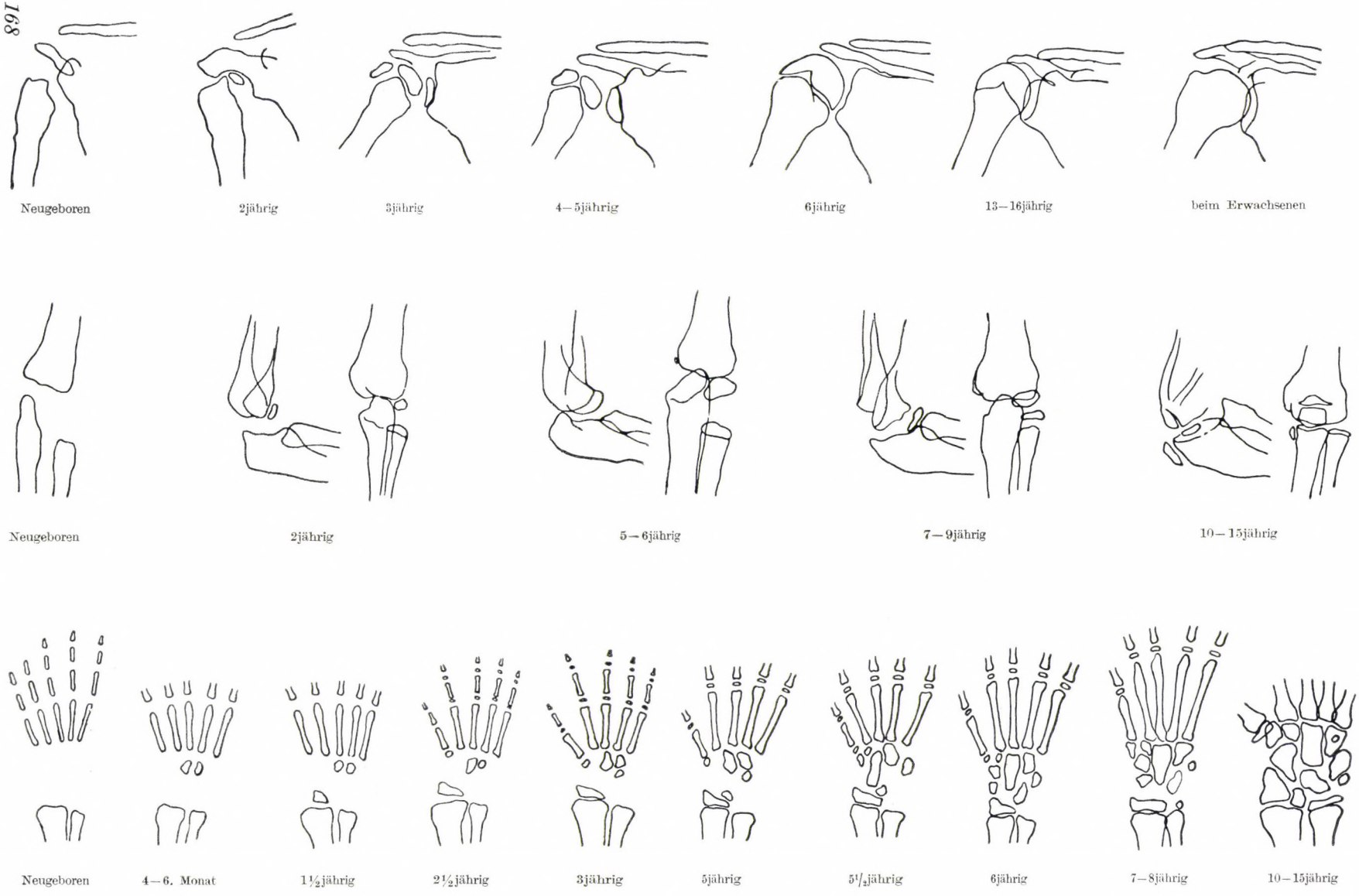

Abb. 195. Ossifikationstabelle der oberen Extremität

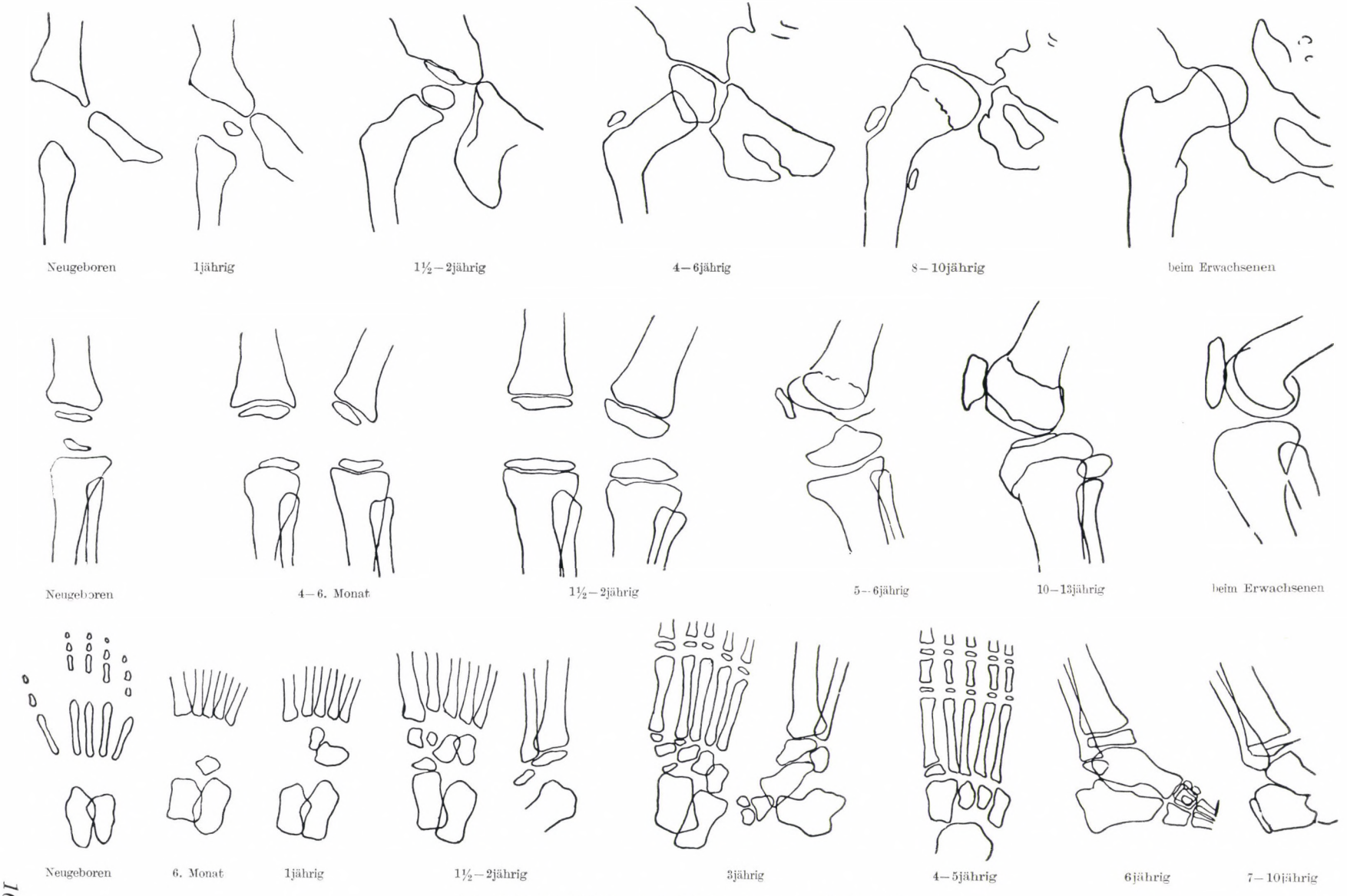

Abb. 196. Ossifikationstabelle der unteren Extremität

ANGIOGRAPHIE DER EXTREMITÄTEN

ARTERIOGRAPHIE

Zwecks Klarstellung der Diagnose ist das Verfahren bei Veränderungen des arteriellen Systems (Aneurysmen, arterio-venösen Fisteln, Gefäßverschlüssen verschiedenen Ursprungs) indiziert.

Die Einspritzung des Kontrastmittels erfolgt perkutan oder auf operativem Wege. Bei oberflächlich gelegener Arterie mag — von geübter Hand ausgeführt — das perkutane Verfahren angezeigt sein. Nachdem es sich jedoch um Gefäßveränderungen der Extremitäten handelt und die Gefäßwand auch am Ort der Punktion schon beschädigt sein kann, erscheint der operative Eingriff, in manchen Fällen, verläßlicher. So erfolgt die Injektion des Kontrastmittels bei gleichzeitiger Kontrolle der Gefäßwand.

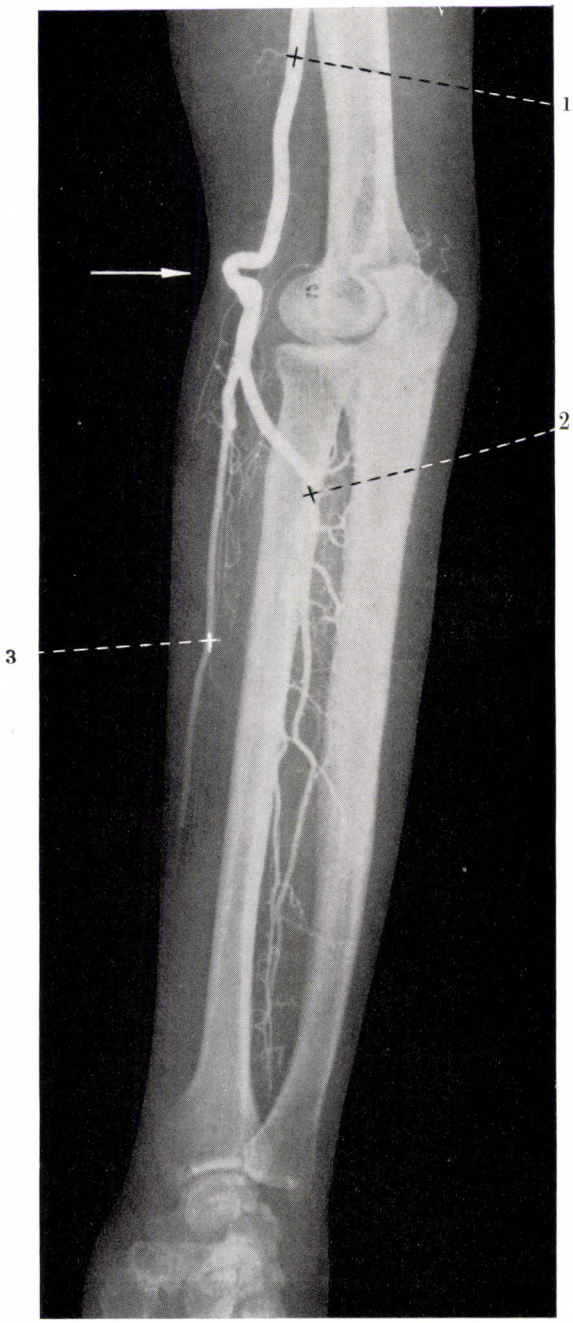

Bei der Arteriographie der oberen Extremität (Abb. 197) wird das Kontrastmittel entweder in die Arteria axillaris oder in den über dem Schlüsselbein befindlichen Abschnitt der Arteria subclavia injiziert. Das Kontrastmittel kann aber auch durch den Katheter, der über die Arteria carotis communis der untersuchten Seite in die Arteria subclavia eingeführt wird, an die erwünschte Stelle gelangen.

Bei der Arteriographie der unteren Extremität (Abb. 23) wird das Kontrastmittel unmittelbar unter dem Lig. inguinale in die Arteria femoralis injiziert. Manche führen die Punktionsnadel in distoproximaler, d. h. in der Zirkulation entgegengesetzter Richtung in das Lumen der Arterie ein, da ihrer Meinung nach die an der Stelle der Injektion notwendigerweise erfolgende Turbulenz die Auffüllungszeit etwas prolongiert, wodurch eine gleichmäßigere Kontrastfüllung des Gefäßnetzes ermöglicht wird.

Zur Arteriographie sowohl der oberen als auch der unteren Extremität verwendet man 20 cm^3 Kontrastmittel (Joduron S, »Triopac 400« usw.). Das Kontrastmittel soll womöglich schnell, mit gleichmäßigem Druck injiziert werden. Die Exposition erfolgt zweckmäßig bei der Injektion des letzten cm^3 Kontrastmittels.

Das Arteriogramm der Extremitäten stellt womöglich das Gefäßnetz der ganzen Extremität dar. Dies wird — bei großem Fokus-Film-Abstand — (mindestens 1,5 m) durch Anwendung von Spezialkassetten ermöglicht.

Das *Röntgenbild* zeigt bei normalem Gefäßnetz glatte, sich sukzessiv verdünnende, in spitzem Winkel verzweigende, nicht gewundene Arterien, deren Wand gleichmäßig ist. Im Falle von Arteriosklerose und Gangraena diabeticum erhalten wir ein ähnliches Bild: die Gefäße sind gewunden und weisen schnurartige Einschnürun-

Abb. 197. Arteriogramm der oberen Extremität
Der Pfeil weist auf die Windung der klinisch ein Aneurysma nachahmenden Arteria cubitalis. 1. — Arteria brachialis; 2. — Arteria ulnaris; 3. — Arteria radialis

gen bzw. Ausbuchtungen auf, ihre Grenzen sind unregelmäßig. Im Falle einer Embolie läßt sich die Stelle des Verschlusses genau feststellen. Ähnlicherweise lassen sich Aneurysmen und die um sie entstandenen Kollateralen gut erkennen, was vom Standpunkt der klinischen Beurteilung von großer Bedeutung sein kann. Es kann hierdurch Aufschluß über arteriovenöse Fisteln sowie über verschieden bedingte Gefäßverengerungen erhalten werden.

PHLEBOGRAPHIE

Das Verfahren ist bei Störungen der venösen Zirkulation indiziert, vor allem bei Fällen, in denen zu klären ist, ob das entstandene Ödem venösen oder lymphogenen Ursprungs ist. Die Lokalisation des venösen Verschlusses kann nicht immer festgestellt werden, da das Kontrastmittel durch die ausgedehnten Kollateralen oft weiterdringt, ohne in der verschlossenen Vene die Stelle der Obliteration zu erreichen. Aus dem Röntgenbild läßt sich jedoch die Diagnose dennoch feststellen, da ausgeprägte Kollateralen auf Obliteration hinweisen.

Die Phlebographie kann auf direktem und indirektem Wege ausgeführt werden.

Direkte Phlebographie

Zwecks direkter Phlebographie der oberen Extremität (Abb. 198) wird das Kontrastmittel gewöhnlich in eine Handrückenvene injiziert. Die obere Extremität wird in eine mäßig abduzierte Stellung gebracht, weil bei Kranken von muskulösem Typ die Vena axillaris des an den Rumpf anliegenden Oberarmes auch unter physiologischen Bedingungen einem geringen Druck ausgesetzt ist. Bei Untersuchung der Vena brachialis empfiehlt es sich, die oberflächlichen Venen, vor allem die V. cephalica, im Schulterbereich etwas abzudrücken, damit das Kontrastmittel nicht die Richtung des geringeren Widerstandes, d. h. die der V. cephalica, einschlägt. Die Aufstellung der Diagnose erfordert Umsicht. SCHINZ' Meinung nach kann die Obliteration der V. brachialis nur dann festgestellt werden, wenn das unmittelbar in diese Vene injizierte Kontrastmittel nicht bis zum Ende des Gefäßes vordringt.

Bei der direkten Phlebographie der unteren Extremität gelangt das Kontrastmittel auf antero- oder retrogradem Weg in das Venennetz des Fußrückens oder in die V. saphena parva bzw. in den Stamm der Vena saphena magna (Abb. 199). Mit dieser Technik ist im oberflächlichen Venennetz eine gute Auffüllung zu beobachten. In den tiefen, sog. Kollateralen jedoch — also in den

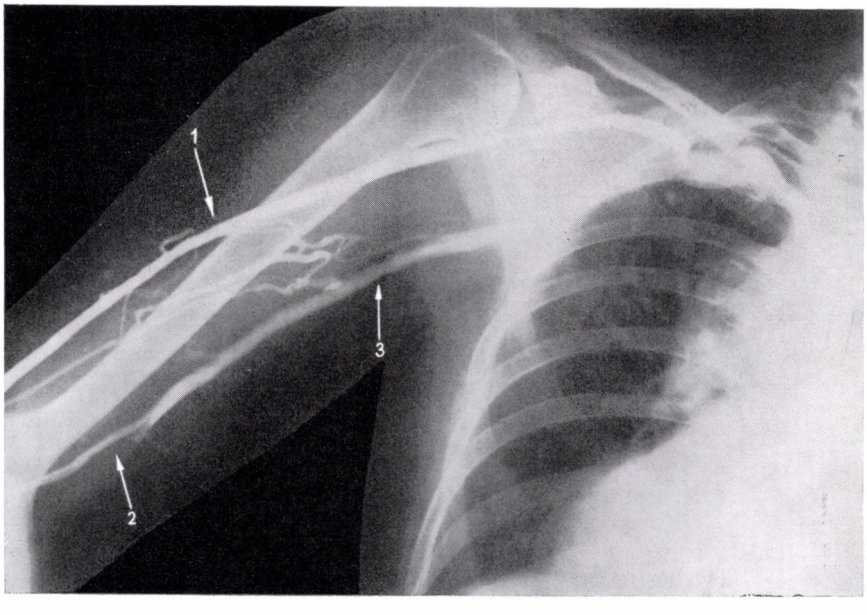

Abb. 198. Phlebogramm des Oberarmes
Der 1. Pfeil weist auf die Vena cephalica, der 2. auf die Vena basilica und der 3. auf die Vena axillaris

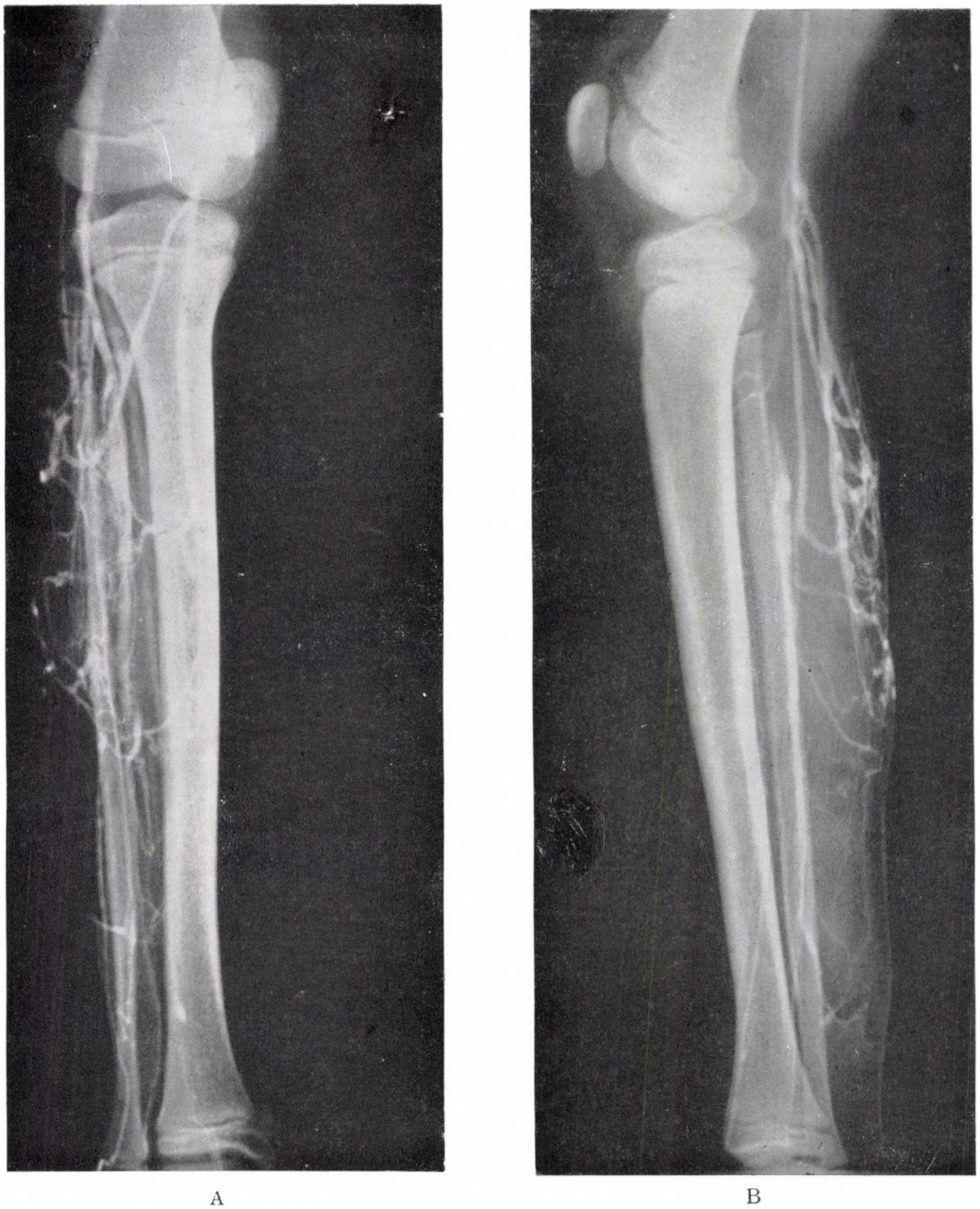

A B

Abb. 199. Phlebogramm des Unterschenkels
Kontrastmittelinjektion in die V. saphena magna. Größtenteils oberflächliche Venenauffüllung. Die Venen sind erweitert
A — antero-posteriore Aufnahme; B — seitliche Aufnahme

die Arterien begleitenden doppelten Venen — ist die Auffüllung mangelhaft, ja sie kann sogar ganz ausbleiben. Um diese Venen verläßlicher darzustellen, wurde neuestens eine indirekte Methode ausgearbeitet. Die Darstellung wird auch durch das hinter dem inneren Knöchel, in die freigelegte *V. tibialis posterior* injizierte Kontrastmittel ermöglicht (Abb. 200). Wird zur Darstellung der Vene ein operativer Eingriff angewandt, so wird hinter dem inneren Knöchel — in der Mitte der zwischen dem Malleolus medialis und dem Tuber calcanei bestehenden Entfernung — eine bogenförmige Inzision ausgeführt. Nach Durchtrennung des Lig. laciniatum sind vom Knöchel

in Richtung des Tuber calcanei die Gebilde in folgender Reihenfolge sichtbar: die Sehne des M. tibialis post., die Sehne des M. flexor digit. longus, die Arteria tibialis post., die *Vena tibialis post.*, der Nervus tibialis, die Sehne des M. flexor hallucis longus.

Durch die an der Beugerseite des Unterschenkels vorgenommene Injektion des Kontrastmittels in die Vena saphena parva läßt sich die Vena femoralis im allgemeinen isoliert darstellen.

Die technische Ausführung der direkten Phlebographie und die der Arteriographie gleichen einander. Manche Autoren halten die Verwendung von 10 cm^3 Kontrastmittel für genügend, um die Venen der oberen Extremitäten darzustellen.

Im *Röntgenbild* sind bei normalen Venen gleichmäßige, glatt umrandete, nicht gewundene Gefäße gleichen Kalibers zu sehen, deren Schattenintensität sich infolge Verdünnung des Kontrastmittels stufenweise zentripetal vermindert. Kollaterale Gefäße sind hier nicht zu erkennen. Ausgeprägte Kollateralen weisen immer auf Obliteration hin.

Indirekte Phlebographie

Die an beiden Extemitäten anwendbare Technik der indirekten Phlebographie erfolgt mittels Arteriographie. Nach Injektion des Kontrastmittels in den Arterienstamm der Extremität gelangt dieses nach einer Wartezeit von 25—40 Sek. in die Venen. Dieses Verfahren ist jedoch vom Standpunkt der venösen Auffüllung bei weitem nicht so verläßlich wie die direkte Methode. Ihre Anwendung kommt daher eher in Frage, wenn der Weg der Kontrastsubstanz mittels Serienaufnahmen durch Arterio- und Phlebogramme verfolgt werden soll, wie z. B. im Falle einer malignen Knochengeschwulst.

Eine indirekte Methode ist ferner die sog. *osteo-medullare* (intraspongiöse) *Phlebographie*, mit deren Hilfe auch die tiefen Venen der unteren Extremität dargestellt werden können (Abb. 201).

Das Verfahren kann besonders beim Status varicosus, beim Status postthromboticus, ferner im Falle von Ödemen anorganischen Ursprungs zur Klärung der Diagnose beitragen.

Ein Vorteil desselben ist, daß das Kontrastmittel auf einem Weg in das Venennetz gelangt, der geradezu physiologisch genannt werden kann. Ferner lassen sich die tiefen Venen gut darstellen und kann unter dem Leuchtschirm die Zeit der Auffüllung und der Entleerung beobachtet werden. Die Technik ist kurz folgende: Der Bereich des äußeren Knöchels und der Ferse wird operativen Eingriffen entsprechend vorbereitet (benzinvermischter Alkohol, Jod). Der 1 cm unter dem äußeren Knöchel befindliche Processus trochlearis calcanei wird ausgetastet. Die Einstichstelle ist die Mitte jener angenommenen Geraden, die den 1 cm dorsal vom Processus befindlichen Punkt mit dem Tuber calcanei verbindet. Nach Novokainanästhesie wird eine Sternumpunktionsnadel mit bohrender Bewegung in den spongiösen Bestand des Fersenbeines eingeführt. Ein Ruck der Nadel zeigt an, daß man den kortikalen Bestand durchdrungen hat. Nach Entfernung des Mandrins werden — dem Körpergewicht des Kranken



Abb. 200. Phlebogramm der unteren Extremität
Kontrastmittelinjektion in die Vena tibialis posterior.
Pathologisch erweitertes Venensystem



Abb. 201. Osteomedulläres Phlebogramm des Unterschenkels

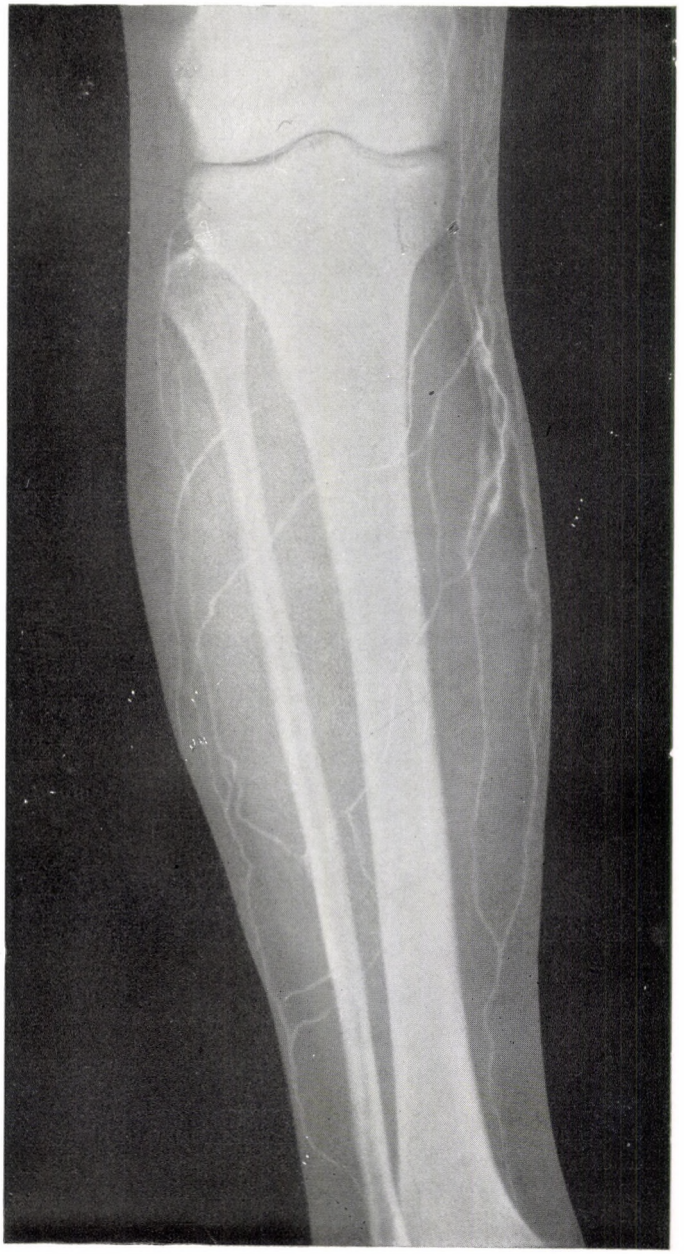

Abb. 202. Lymphangiogramm des Unterschenkels

entsprechend — 5 bis 10 cm³ 1prozentigen Novokains in die spongiöse Substanz des Knochens injiziert. Dann kann mittels des durch das Rücksaugen der Spritze gewonnenen Blutes die intraspongiöse Lage der Nadel kontrolliert werden. Nach einer Wartezeit von einigen Minuten wird durch rasche, also mit großem Druck vorgenommene Injektion von 5—10 cm³ physiologischer Kochsalzlösung die spongiöse Substanz gleichsam »durchbrochen«, um den Weg dieser größere Viskosität aufweisenden Kontrastsubstanz zu erleichtern. Fühlt der Kranke bei der Injektion des Kochsalzes Schmerzen, so müssen weitere 5—10 cm³ Novokain angewendet werden. Die Anästhesie ist als entsprechend anzusehen, wenn der Kranke bloß ein angespanntes Gefühl anzeigt. Nun werden durch die Sternumpunktionsnadel 20 cm³ 70prozentigen »Triopac 400« genannten Kontrastmittels mit gleich-

mäßigem Druck innerhalb von ca. 8—12 Sek. in den Knochen injiziert. Das Weiterdringen des Kontrastmittels wird unter dem Leuchtschirm kontrolliert, wonach gezielte Aufnahmen aus zwei Richtungen hergestellt werden können (Benda, Drasnar).

Nach Beendigung der Untersuchung werden durch die Nadel in 10 cm³ physiologischem Kochsalz gelöste 200 000 i. E. Penicillin in den Knochen eingeführt. Nach Entfernung der Nadel wird die Eingriffsstelle mit einem Druckverband versehen und die Extremität hoch gelagert. 24stündige Ruhelage des Kranken ist erforderlich.

Das Verfahren kann — auf Grund der Erfahrungen — als gefahrlos angesehen werden. Mit der tensionsvermindernden Wirkung des Novokains muß jedoch — besonders bei an stehenden Kranken ausgeführter Venoskopie — gerechnet werden (Zsebők, Gergely, Csillag).

Das Verfahren — von geübter Hand ausgeführt — ermöglicht die Differentialdiagnose des Lymphödems und der durch venöse Zirkulationsstörungen der Extremitäten verursachten Ödeme, wenn ansonsten Gründe kardialen und renalen Ursprungs ausgeschlossen werden können.

LYMPHANGIOGRAPHIE

Bei den Zirkulationserkrankungen der unteren Extremität sind meistenteils auch die Lymphgefäße beteiligt. Auch kann der Ödembildung die Lymphzirkulationsstörung zugrunde liegen. Es kann sich daher bei den Lymphgefäßen die Notwendigkeit einer röntgenologischen Untersuchung ergeben.

In gewissen — pathologischen — Fällen können sich einzelne Abschnitte der Lymphgefäße blasenförmig ausdehnen, oder sind die Lymphgefäße gleichmäßig dilatiert, wodurch mittels direkter Perkutanpunktion Kontrastmittel in das Lymphgefäßnetz eingeführt werden können. Solche Fälle sind jedoch selten. Zumeist sind die Lymphgefäße makroskopisch nicht unmittelbar zu sehen, und es mußte deshalb zur Injektion des Kontrastmittels eine indirekte Methode ausgearbeitet werden.

Kinmonth–Taylorsche Lymphangiographie. Auf der dorsalen Seite des Fußes, der interdigitalen Falte der 1. und 2. Zehe entsprechend, werden in das subkutane Bindegewebe 2—2,5 cm³ Vitalfarbe (Tripan-Blau, Evans-Blau, »Patent blue«) injiziert. Dann wird die Stelle der Injektion leicht massiert und Gymnastik der unteren Extremität, besonders des Fußes angewandt. Sodann wird nach einigen Minuten — in Lokalanästhesie — eine transversale Inzision am Fußrücken ausgeführt. Die Vitalfarbe hat die Lymphe gefärbt, und so sind — besonders bei gleichzeitiger Hebung der Extremität — die dünnwandigen Lymphgefäße als blaue Fäden wahrnehmbar. Sobald ein Lymphgefäß sichtbar wird, kann es mit einer besonders feinen Nadel pungiert werden, wonach recht langsam, im Verlauf von ca. 1—3 Minuten 5—10 cm³ 70prozentigen Kontrastmittels (Joduron oder »Triopac 400«) injiziert wird.

Unter normalen Umständen haben die ungemein dünnwandigen Lymphgefäße des Fußrückens einen Durchmesser von 0,5—1 mm, weshalb ihre Punktion große Geduld und Präzisität erfordert. Dem Weiterdringen des Kontrastmittels entsprechend klagt der Kranke über ein brennendes Gefühl im Unter- bzw. Oberschenkel, was für den Zeitpunkt und die Stelle der Aufnahme als Richtlinie dienen kann.

Im Röntgenbild (Abb. 202) erscheinen die Lymphgefäße als feine, parallele oder etwas gewundene, fadenförmige Schatten gleichen Durchmessers, die in zentraler (kranialer) Richtung verzweigen. Die Zirkulation ist unter physiologischen Umständen immer zentral gerichtet — eine retrograde oder seitliche Zirkulation kann nicht beobachtet werden. Die Lymphgefäße sind hauptsächlich auf der medialen Seite des Unter- und Oberschenkels darzustellen.

Unter pathologischen Umständen läßt sich die Lymphangiographie technisch leichter ausführen, weil am Dorsum pedis der Durchmesser der Lymphgefäße sogar 2—3 mm betragen kann. Die Gefäße ergeben im Röntgenbild dilatierte, gewundene Schatten unregelmäßigen Verlaufs. Sie stehen miteinander aus lateraler Richtung durch die Gewebsspalten in Verbindung, wodurch häufig eine seitliche und retrograde Auffüllung zustande kommt. Bei den Klappen können blasenförmige Dilatationen beobachtet werden.

WIRBELSÄULE

OBERFLÄCHENANATOMIE DER WIRBELSÄULE

Die Wirbelsäule wird von den angrenzenden Muskeln derart umgeben, daß auf der Oberfläche nur ein Teil der Dornfortsätze tastbar und sichtbar ist. In der Tiefe des Sulcus medianus dorsi können die Dornfortsätze getastet werden, die durch zwei longitudinale Vorwölbungen der tiefen Rückenmuskeln zustande kommen (Abb. 2a, 2b, 26).

Wegen der ventralen Krümmung der Halswirbelreihe (Abb. 203, 204) und der massenhaften Nackenmuskeln kann nur der Dornfortsatz des VII. Halswirbels (Vertebra prominens) getastet werden. Dieser Knochenpunkt dient zur Orientierung (»Zählwirbel«). Oft tritt auch der Proc. spinosus des VI. Halswirbels hervor, was zu irrtümlichem Wirbelabzählen führen kann.

Der *Sulcus medianus dorsi* verläuft von der Protuberantia occipitalis externa zum III. Kreuzwirbel. Am *zervikalen Abschnitt* ist er breit, er reicht bis zu der durch den Dornfortsatz des VII. Hals-

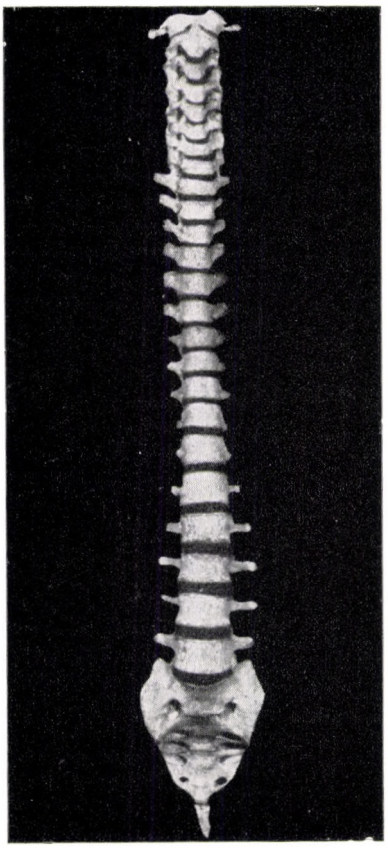

Abb. 203. Wirbelsäule von vorn

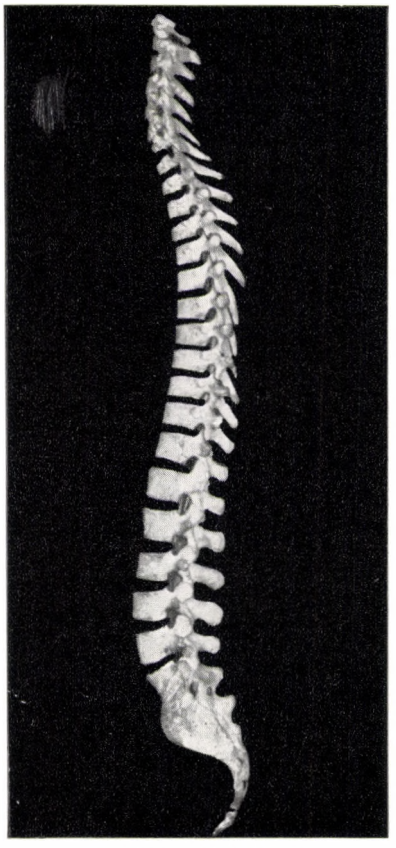

Abb. 204. Wirbelsäule von der Seite

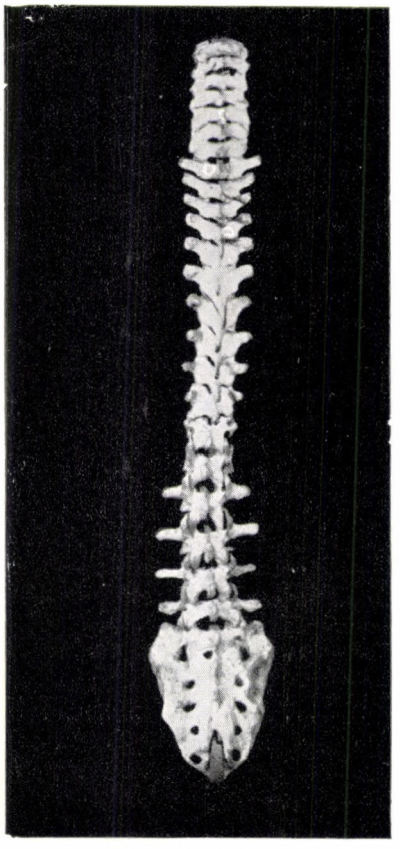

Abb. 205. Wirbelsäule von hinten

wirbels bewirkten Protuberanz. Sein *dorsaler Abschnitt* ist seicht, und deszendierend verschwindet er allmählich so, daß nun die Dornfortsätze als kleine Eminentiae sichtbar sind. Im Sulcus, der im *lumbalen Abschnitt* wieder tief ist, entsprechen den Dornfortsatzspitzen oft kleine Grübchen. Dies ist besonders bei gut entwickelten, tiefen, lumbalen Rückenmuskeln zu sehen. Der *Kreuzbein-Abschnitt des Sulcus* ist wieder eine seichte, verbreiterte Vertiefung, die kaudal bis zur Höhe des III. Kreuzbeinwirbels — jenem Teil des Kreuzbeines reicht, der am meisten hervortritt. Tief im Sulcus kann die Crista sacralis media und im Spalt zwischen den Steißbacken das Steißbein getastet werden (Abb. 2a, 2b, 103).

Außer den Dornfortsätzen kann auf der Oberfläche nur der Querfortsatz des I., VI. und VII. Halswirbels getastet werden. Der Querfortsatz des Atlas befindet sich etwa 1 cm unter und vor dem Processus mastoideus. Der Bogen des Ringknorpels liegt dem Querfortsatz des VI. Halswirbels gegenüber. Unmittelbar unter diesem ist der Proc. costotransversarius des VII. Halswirbels zu finden. Abb. 204 und 205 zeigen die Lage der Dornfortsätze.

Das Rückenmark erstreckt sich vom Foramen occipitale magnum bis zum unteren Dornfortsatzrand des I. Lumbalwirbels. Der verbreiterte zervikale Abschnitt — *(Intumescentia cervicalis)* des Rückenmarkes — befindet sich zwischen den Dornfortsätzen des III—VII. Halswirbels, der verbreiterte untere Abschnitt *(Intumescentia lumbalis)* kann zwischen den Dornfortsätzen der IX—XII. Rückenwirbel wahrgenommen werden.

Der *Durasack* reicht bis zum unteren Dornfortsatzrand des II. Kreuzbeinwirbels.

In Anbetracht der erwähnten anatomischen Verhältnisse wird die Lumbalpunktion zwischen den Dornfortsätzen des III—IV. Lumbalwirbels ausgeführt.

RÖNTGENANATOMIE DER WIRBELSÄULE

Zwei Faktoren erschweren die Röntgenuntersuchung der Wirbelsäule: ihre große Längsausbreitung und die dicke Weichteilschicht, mit der die Wirbelreihe bedeckt ist.

Die die Wirbel bedeckende dicke Weichteilschicht, die eine direkte Untersuchung unmöglich macht, erfordert vom Untersuchenden genaue anatomische Kenntnisse. Die Inspektion der dorsalen Flächenanatomie-Verhältnisse, die Palpation, die Untersuchung der Dornfortsätze usw. sollen der Röntgenuntersuchung immer vorangehen.

Ihrer großen Länge wegen wird die Wirbelsäule nur in einzelnen Abschnitten untersucht. Es werden vom Hals-, Rücken-, Lumbal-, Kreuz- und Steißbeinbereich gesonderte Aufnahmen hergestellt bzw. je nach Bedarf auch von Übergangsabschnitten oder kleineren Gebieten.

Vor einigen Jahren wurde ein Wirbelsäulen-Ganzaufnahme-Gerät konstruiert (Siemens, Erlangen), mit dessen Hilfe mit den gebräuchlichen modernen Röntgenröhren großer Kapazität die gesamte Wirbelsäule, das Becken und der größte Teil des Schädels auf einer Aufnahme dargestellt werden können. Das Wesentliche dieser Einrichtung ist folgendes: In einem Spezialstativ wird die Bewegungslosigkeit des stehenden Kranken durch 6 Haltepelotten und eine Kopfstütze gesichert. Die fokusnahe rotierende Ausgleichblende gleicht die bei den einzelnen Rückgratabschnitten bestehende Verschiedenheit der Strahlendurchlässigkeit aus. Für diese Aufnahmen ist ein Film von 30 × 90 cm Größe am besten geeignet. Fokus-Film-Abstand: 3 m. In die Stützwand ist ein aus 5 × 5 cm großen Feldern bestehendes Koordinatennetz aus Metalldrähten eingezogen, das auf den Film aufbelichtet wird, wodurch die Analyse des Bildes wesentlich erleichtert werden kann.

Um die Röntgenaufnahme der Wirbelsäule richtig zu werten, muß man vor allem die Struktur der im Röntgenbild sichtbaren — die Wirbelsäule aufbauenden — Wirbel kennen.

RÖNTGENBILD DER WIRBEL

Die in verschiedenem Lebensalter aufgenommenen Röntgenbilder zeigen, daß sich die Entwicklung der Wirbel auch röntgenologisch kontrollieren und verfolgen läßt. Eine genaue Kenntnis der die normalen Entwicklungsphasen zeigenden Röntgenbilder ist jedoch erforderlich, um zu vermeiden, daß physiologische Gebilde für pathologische angesehen werden.

Auf der Wirbelsäule des *Neugeborenen* sind im Röntgenbild die Wirbelkörper als eiförmige Schatten erkennbar (Abb. 206). Inmitten der Schatten zeichnet sich der ovale Knochenkern gut

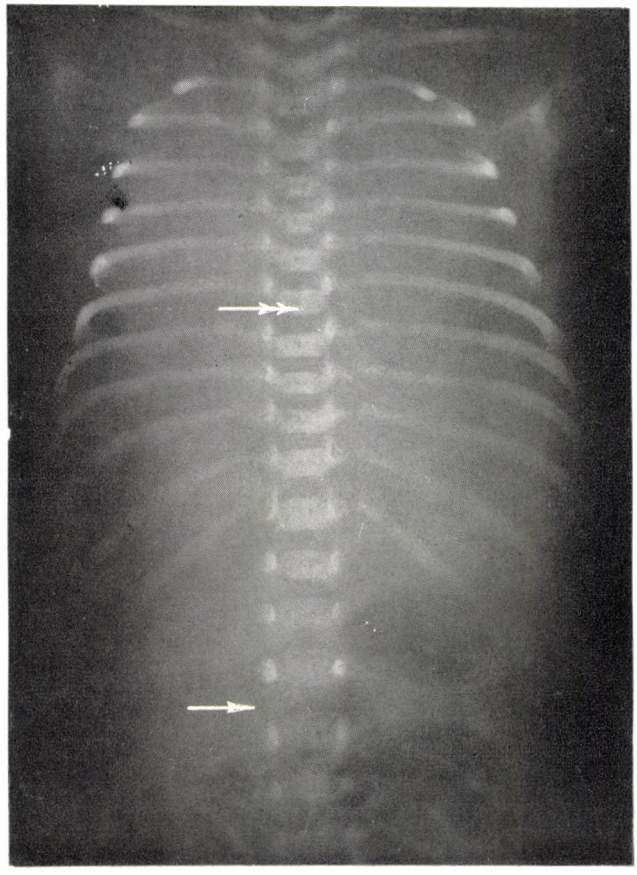

Abb. 206. Wirbelsäule des Neugeborenen: antero-posteriores Röntgenbild
Der Pfeil weist auf den breiten intervertebralen Spalt, der Doppelpfeil auf den Ossifikationskern des Wirbels

ab. Dieser wird von einem weniger dichten Knochenschatten umgeben, dessen oberer und unterer Rand von je einer dichteren Knochenplatte verschlossen wird. Diese Knochenplatten ergeben den gleichen Schatten wie die Knochenkerne. Zwischen zwei Wirbeln sind auffallend breite, von Knorpeln ausgefüllte Lücken zu sehen, deren Höhe ca. einem halben Wirbel entspricht (Abb. 207).

Bei seitlicher Aufnahme sind an der vorderen und rückwärtigen Seite der Wirbelkörper, in deren Mitte, Schattenaussparungen zu beobachten, die je einer Vertiefung entsprechen und durch ein Kanälchen verbunden sind. Darin befinden sich die Vv. basivertebrales *(Brechetsche Venen)*, deren Rolle jener der Diploevenen des Schädels gleicht. Durch sie wird die Verbindung zwischen dem venösen Geflecht des Wirbelkanals und der vor den Wirbelkörpern verlaufenden Venen aufrechterhalten.

Der Wirbelkörper wird durch einen ausgeprägten Knorpelabschnitt — der sog. *Wirbelbogenepiphyse* — vom Wirbelbogen getrennt. Die Verknöcherung erfolgt im 3—6. Lebensjahr.

Im *1—2. Lebensjahr* verengen sich die intervertebralen Spalten infolge der allmählichen Verknöcherung der Knorpelsubstanz. Der Wirbelkörper nimmt eine Ziegelform an, deren Ecken abgerundet sind.

Die seitliche Aufnahme zeigt auf der ventralen und dorsalen Oberfläche des Corpus noch die Eingangs- und Ausgangsstelle des Kanals der Vv. basivertebrales sowie die beiden Randabschnitte des Kanals. Aber der intensive Schatten der allmählich zustande kommenden dichteren Knochensubstanz verdeckt den Kanal langsam dermaßen, daß auf der später hergestellten Röntgenaufnahme der Kanal zumeist nicht mehr erkennbar ist. Selten erscheint er auch in von älteren Leuten aufgenommenen Röntgenbildern, ist aber ohne Bedeutung.

Vom *3. Lebensjahr* angefangen weisen die Wirbel — besonders bei seitlicher Aufnahme — ein charakteristisches Bild auf: Die Wirbelkörper sind bereits ausgesprochen ziegelförmig, aber

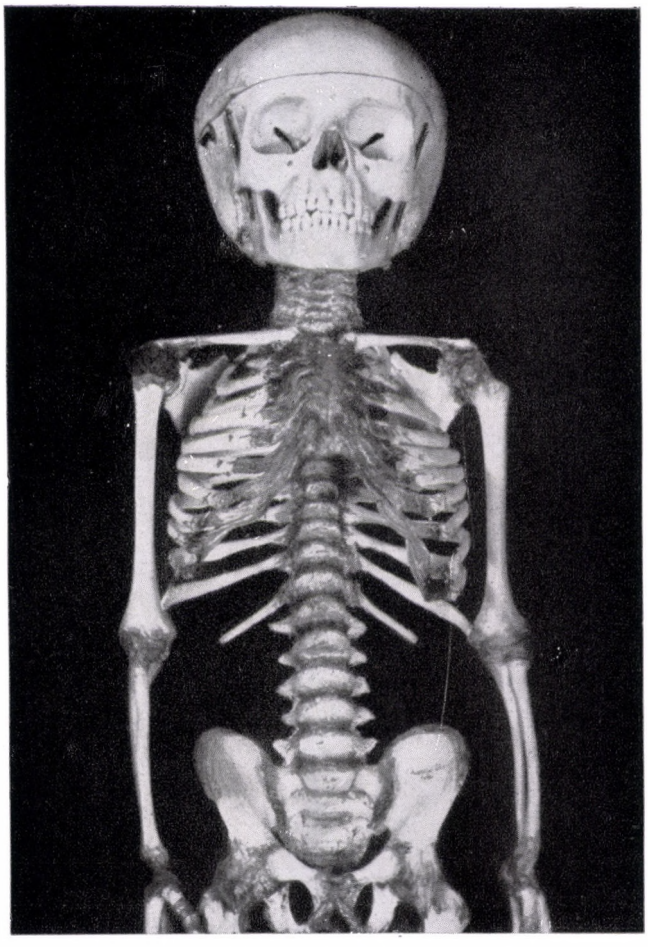

Abb. 207. Dreijähriges Kind: Skelett-Teil
Breiter intervertebraler Knorpelbestand. Die Extremitäten-Epiphysen sowie die Epiphysenlinien des Beckenknochens sind noch knorpelig

in den vier Winkeln — besonders in den vorderen — ist eine stufenförmige Schattenaussparung zu sehen. Diese wird durch den die Facies terminalis sup. et inf. der Wirbelkörper ringsherum umgebenden Knorpelring verursacht (Abb. 208, 209), der den Annulus fibrosus der Zwischenwirbelscheiben mit Hilfe der hineinwachsenden Bindegewebsfasern an die Wirbelkörper fixiert. Diesem Knorpelring kommt im Wachstum des Wirbelkörpers gar keine Rolle zu. Deshalb ist seine frühere Benennung — Epiphysenknorpel — unrichtig. Der echte Epiphysenknorpel befindet sich zwischen dem Knorpelring und dem Wirbelkörper (Abb. 215/A). Wird der mazerierte Wirbel vom Kleinkind obigen Alters mit einem adulten Wirbel verglichen, so sieht man, daß während beim Erwachsenen die Facies terminalis von einem konsistenten Knochenring (dem verknöcherten Knorpelring) umrandet ist (Abb. 211), auf dem Wirbel des Kindes an dieser Stelle radiär verlaufende Leisten und Dellen gesehen werden können. Wird der Kinderwirbel in knorpeligem Zustand untersucht, so können die in die Terminaloberfläche der Wirbelkörper bzw. in die erwähnten Dellen eindringenden Bündel beobachtet werden, die sich zwischen dem Discus intervertebralis und dem Wirbelkörper erstrecken. Die Inzisuren sind im Lebenden selten zu sehen — gewöhnlich nur bei in schrägem Strahlengang hergestellten Aufnahmen, in welchen sie als Wellenlinien erkennbar sind (Abb. 210).

Im *6—9. Lebensjahr* beginnt die Verknöcherung der Knorpelringe. Zuerst erscheinen kleine Knocheninseln, die im Gebiet der stufenförmigen Schattenaussparung (Abb. 212, 215/A), besonders bei seitlichen Aufnahmen als dreieckige Knochenschatten gut sichtbar sind. (Die übrigen Knocheninseln sind nicht wahrnehmbar, weil sie sich auf den Schatten der Wirbelkörper projizieren.)

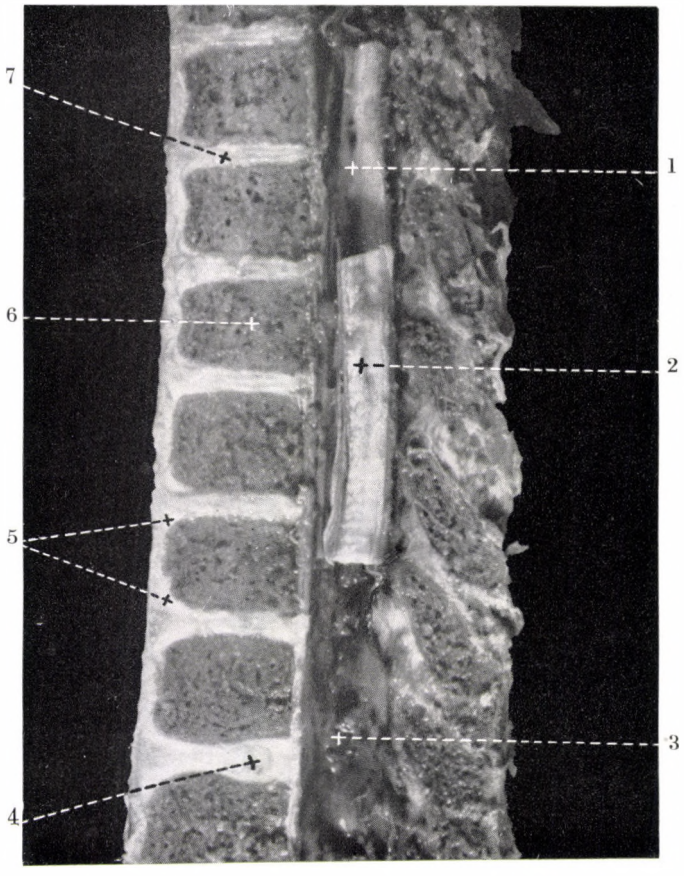

Abb. 208. 4jähriges Kind: Bild der Wirbelsäule (Medianschnitt)

1. — Dura mater spinalis; 2. — Medulla spinalis; 3. — Canalis vertebralis; 4. — Discus intervertebralis (Nucleus pulposus); 5. — Annulus fibrocartilagineus; 6. — Corpus vertebrae; 7. — Discus intervertebralis (Annulus fibrosus)

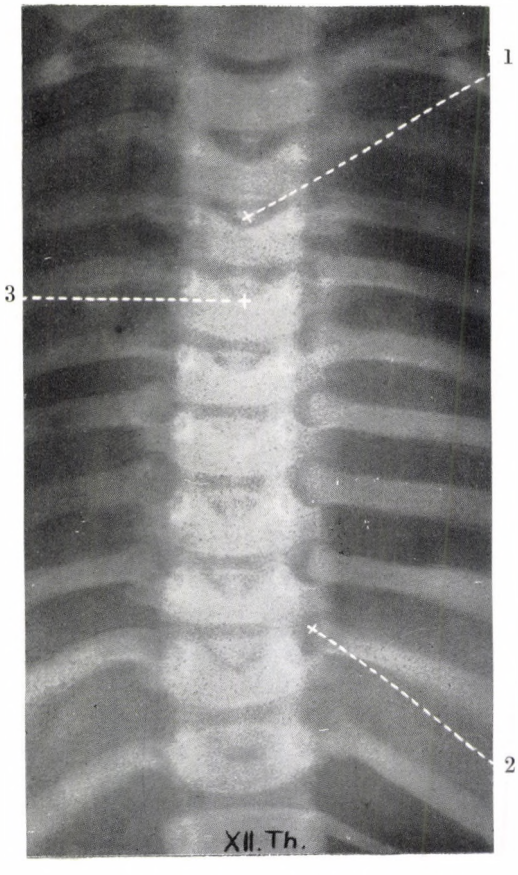

Abb. 209. Wirbelsäule eines 4jährigen Kindes: antero-posteriores Röntgenbild

1. — Processus spinosus vertebrae thor. III.; 2. — Capitulum costae; 3. — Facies terminalis sup. vertebrae thor. V.

Ungefähr bis zum *12. Lebensjahr* verbinden sich die zerstreuten Knocheninseln langsam miteinander (Abb. 213) und bilden einen knochigen Ring. Dieser wird jedoch durch eine dünne knorpelige Linie — dem noch nicht verknöcherten Teil des Knorpelringes (Abb. 214) — vom Wirbelkörper abgegrenzt.

Im *15. Lebensjahr* beginnt die Entwicklung jener Knochenbrücken, die den bereits verknöcherten Teil des Knorpelringes durch die allmähliche Ossifikation der Knorpelsubstanz dem Wirbelkörper angliedern. Spätestens im 25. Lebensjahr ist dieser Prozeß beendet (Abb. 215/B).

Dieser anfangs knorpelige, später knochige Randring hat also — wie bereits erwähnt — die Aufgabe, den Randteil der intervertebralen Knorpelscheiben durch Bindegewebsfasern an den Randteil der Wirbelkörper zu befestigen. Während der Bewegung der Wirbelsäule sind also die Annuli fibrosi stets fixiert, nur die Nuclei pulposi schieben sich — ihrer Bewegung entsprechend — vor und zurück, aber stets innerhalb der durch die fixierten Annuli fibrosi bestimmten Grenzen.

Bei *Erwachsenen* sind im Röntgenbild die Wirbelkörper in Form von viereckigen Knochenschatten sichtbar (Abb. 226, 228, 231). Der innere spongiöse Bestand des Wirbelkörpers ist von einer äußeren, dünnen, konsistenten, kortikalen Knochenschicht umgeben, die im Bild als intensiver heller Schatten zu sehen ist. Diese hellen Linien sind auf der oberen und unteren Oberfläche der Wirbelkörper ausgeprägter (dies sind die verknöcherten Knorpelringe) als vorne und rückwärts. Stellenweise sind sie als Doppellinien erkennbar. Grund dieser Erscheinung ist, daß nicht jede Wirbelkörperoberfläche tangential von den Röntgenstrahlen getroffen wird, sondern

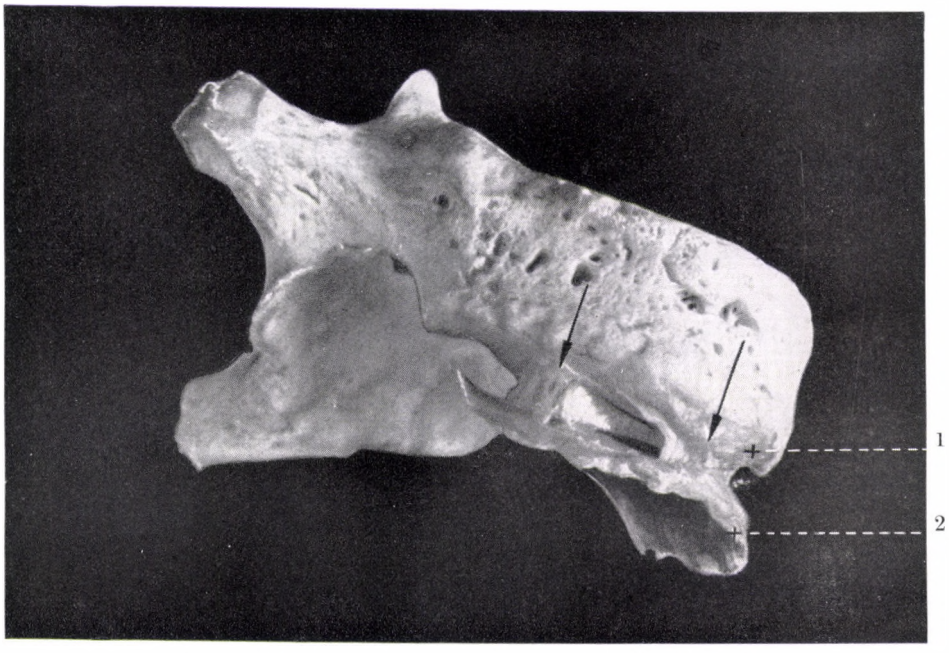

Abb. 210. 5jähriges Kind: Photographie der Wirbel
Die Pfeile weisen auf die den Knorpelring mit der intervertebralen Knorpelscheibe verbindenden vertikalen Bündel.
1. — Annulus cartilagineus vertebrae; 2. — Discus intervertebralis

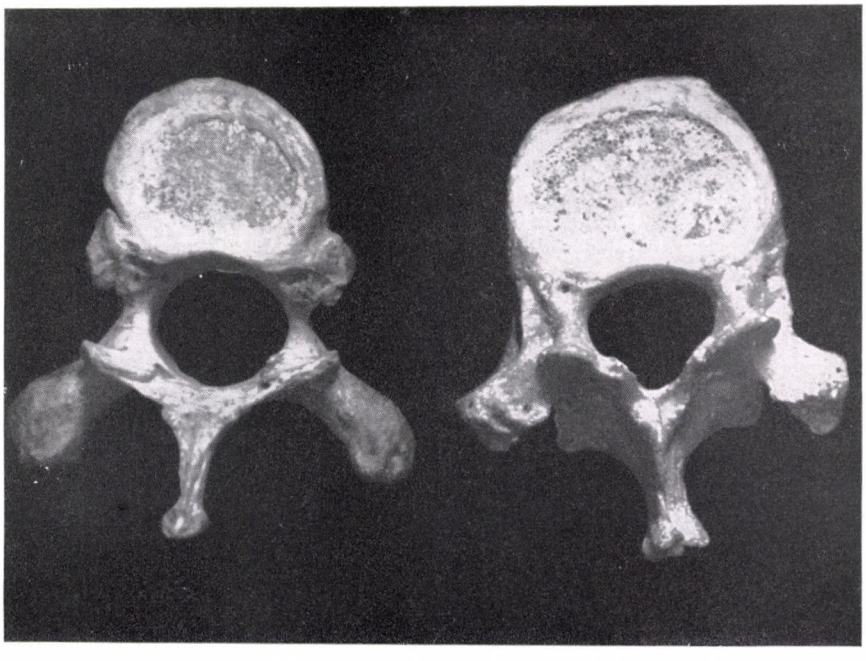

Abb. 211. Wirbel eines Erwachsenen: Photographie
Die Facies terminalis inf. des Wirbels (linksseitiges Bild) und Facies terminalis sup. (rechtsseitiges Bild) wird von einem massiven Knochenring (dem früheren Knorpelring) begrenzt. Innerhalb des Knochenringes ist der spongiöse Bestand der Wirbel gut sichtbar

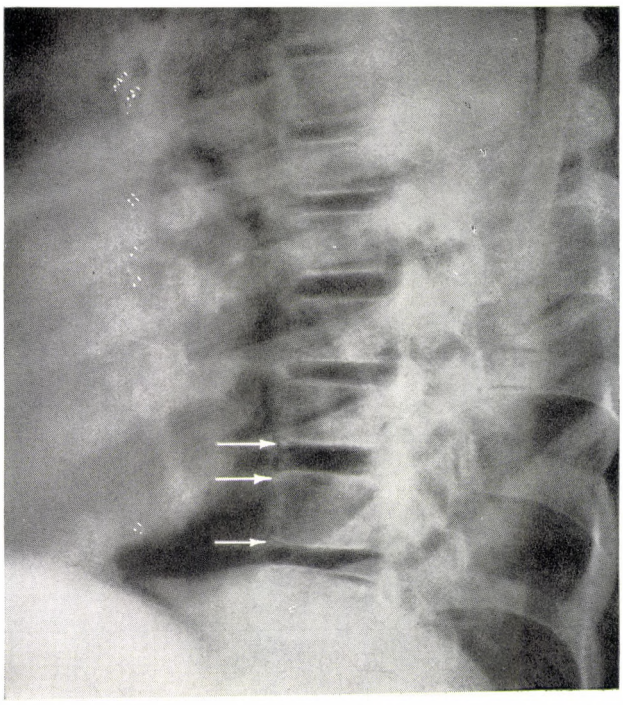

Abb. 212. Wirbelsäule eines 7jährigen Kindes: seitliches Röntgenbild
Die Pfeile weisen auf die in den Knorpelringen erscheinenden dreieckigen Knocheninseln

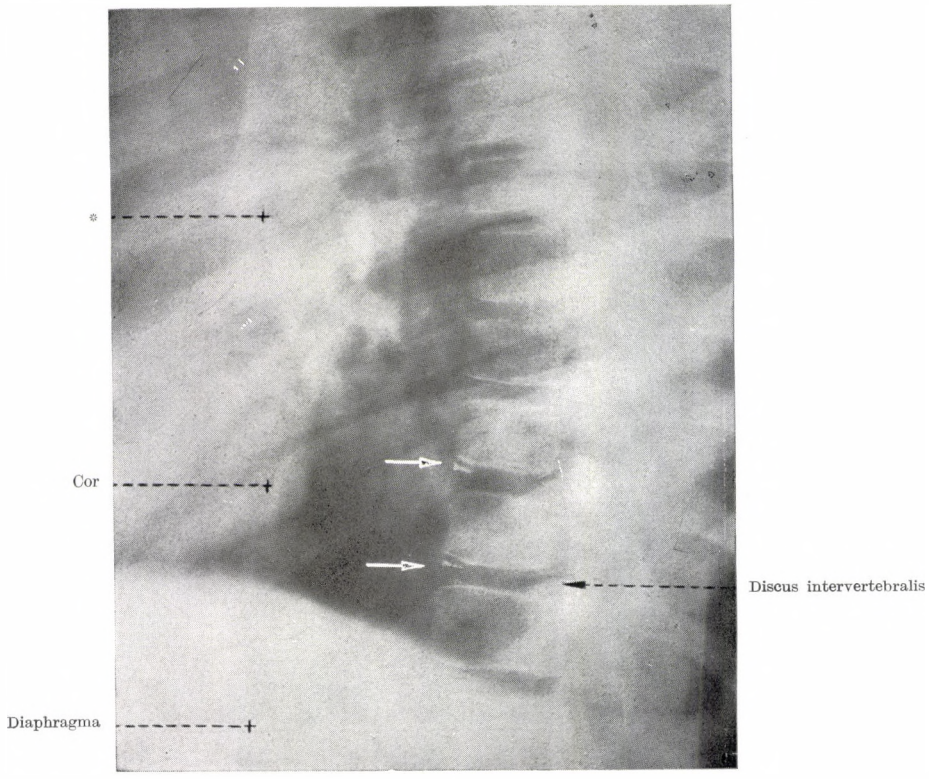

Abb. 213. Wirbelsäule eines 9jährigen Kindes: seitliches Röntgenbild
Die Pfeile weisen auf den verknöcherten Abschnitt des Knorpelringes. Der Stern zeigt den Schatten der großen Gefäße



Abb. 214. 12jähriges Kind: Photographie der Wirbel
Der Pfeil weist auf den noch nicht verknöcherten Teil des Knorpelringes.
Auf dem anderen Wirbel-Bild ist der teilweise verknöcherte Knorpelring gut sichtbar

manche auch aus schräger Richtung. Die auf diese Weise zustande gekommenen bogenförmigen Linien dürfen nicht mit den verknöcherten Teilen der intervertebralen Knorpelscheibe verwechselt werden.

Auf der seitlichen Aufnahme sind Wirbelbogen und Wirbelfortsätze sowie die intervertebralen Foramina gut erkennbar. Auf der sagittalen Aufnahme projiziert sich ein großer Teil der Dornfortsätze auf den Wirbelkörper und wird dann, der kortikalen Substanz des Processus entsprechend, als ovale Linie dargestellt (Abb. 222, 230).

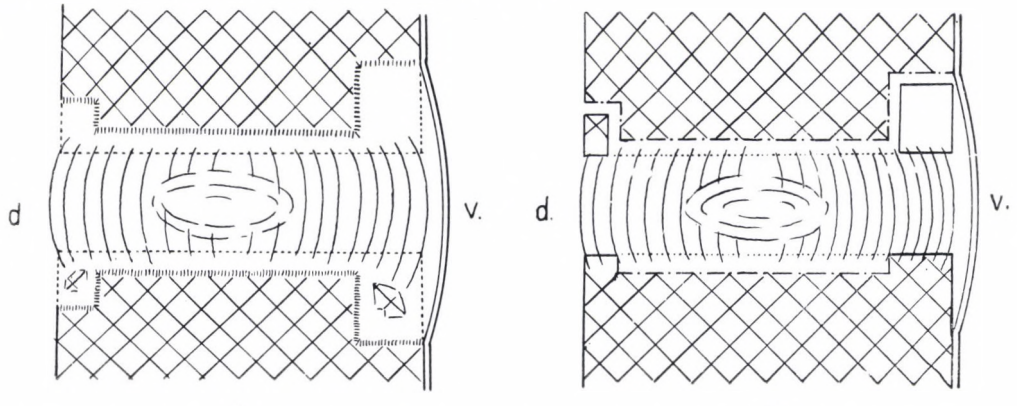

Abb. 215. Schematische Darstellung des Wirbels, Knorpelringes und der intervertebralen Knorpelscheibe
Median-sagittaler Wirbelschnitt (d — dorsale, v — ventrale Oberfläche). A) Die die obere und untere Wirbeloberfläche bedeckende Knorpelscheibe umgibt die Wirbelkörper an den Randteilen ringförmig (auf dem Schema also stufenförmig) und trennt diese vom Discus intervertebralis. Die Randfasern des Annulus fibrosus dringen tief in den Knorpelring und später auch in den im Knorpelring erscheinenden Ossifikationskern. Der Knorpelring wird durch eine Epiphysenlinie vom Wirbelkörper getrennt. B) Am Ende des Wachstums (oberes Wirbel-Schema) ist der Knorpelring zwar schon verknöchert, jedoch vom Wirbelkörper noch durch die Epiphysenlinie getrennt. Der Annulus fibrosus des Discus intervertebralis ist durch Bindegewebsfasern an den verknöcherten Knorpelring befestigt. — Bei Beendigung des Wachstums (unteres Wirbelschema) verknöchert sich auch die Epiphysenlinie, und so schließt sich der schon verknöcherte Knorpelring an den Wirbelkörper an. Auf den Verschlußflächen der Wirbel können Überreste der Knorpelscheibe gefunden werden. (Nach Schmorl und Junghans)

RÖNTGENANATOMIE EINZELNER WIRBELSÄULENABSCHNITTE

Die Wirbelsäule und die Längsachse des Körpers verlaufen annähernd parallel zueinander (Abb. 203—205). Die Hauptorientierungsrichtung ist deshalb sagittal (antero-posterior) und seitlich. Diese in Hauptrichtungen angefertigten Aufnahmen werden nach Bedarf von Aufnahmen aus speziellen Richtungen ergänzt.

Um die vorhergehend bereits erwähnten Aufnahmeschwierigkeiten zu umgehen, verwendet der Röntgenologe wegen der dicken Weichteilschichten sog. harte Strahlen, und wegen der großen Ausbreitung der Wirbelsäule fertigt er — zwecks genauerer Untersuchungen — Aufnahmen von einzelnen Wirbelsäulenabschnitten an. Die Facies terminales der Wirbel sollen von den Strahlen tangential getroffen werden. Soll eine Aufnahme vom gekrümmten Abschnitt (z. B. Rückenabschnitt) der Wirbelsäule angefertigt werden, so muß die Röntgenröhre in das Krümmungszentrum der Biegung eingestellt werden. Ist der zu untersuchende Abschnitt gerade (z. B. im allgemeinen in der Seitenansicht), dann soll sich die Röntgenröhre in 1,60—2 m Entfernung von dem zu untersuchenden Gebiet befinden.

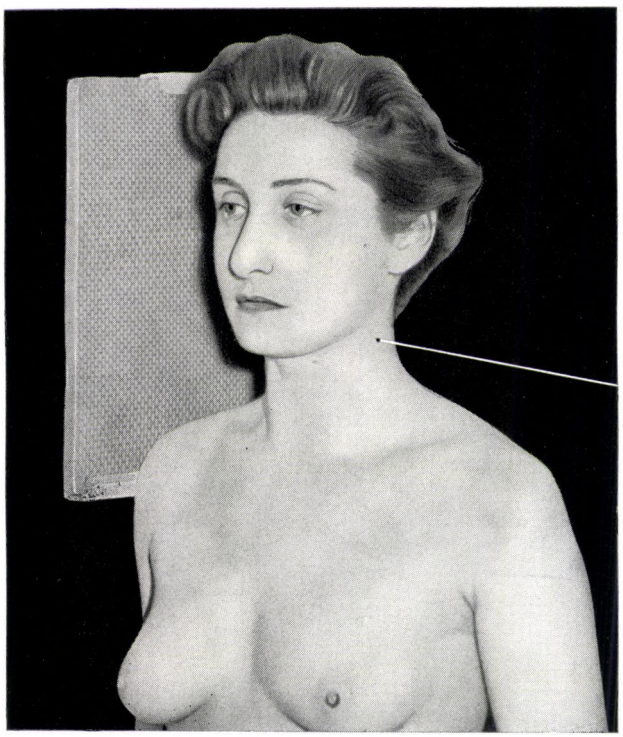

Abb. 216. Halswirbelsäule: Einstellung der seitlichen Röntgenaufnahme

HALSWIRBEL

Seitliche Röntgenaufnahme der Halswirbel

Einstellung der Aufnahme (Abb. 216). Der Kranke liegt oder steht. Die Medianfläche seines Körpers ist parallel zur Kassette gerichtet. Die Schultern sind maximal gesenkt. Der Zentralstrahl tritt senkrecht zur Kassette um einen Querfinger unter und hinter dem Angulus mandibulae etwa in Höhe des III. Halswirbels ein. (Die Aufnahme eignet sich auch zur Darstellung des zervikalen Speiseröhrenabschnittes.)

Das Röntgenbild. Im Röntgenbild (Abb. 217) ist der Epistropheus an dem sich aus seinem Corpus erhebenden Dens epistrophei gut zu erkennen. Der dorsale Bogen des Atlas ist unter dem Os occipitale gut sichtbar. Der vordere Teil seines ventralen Bogens erhebt sich über die

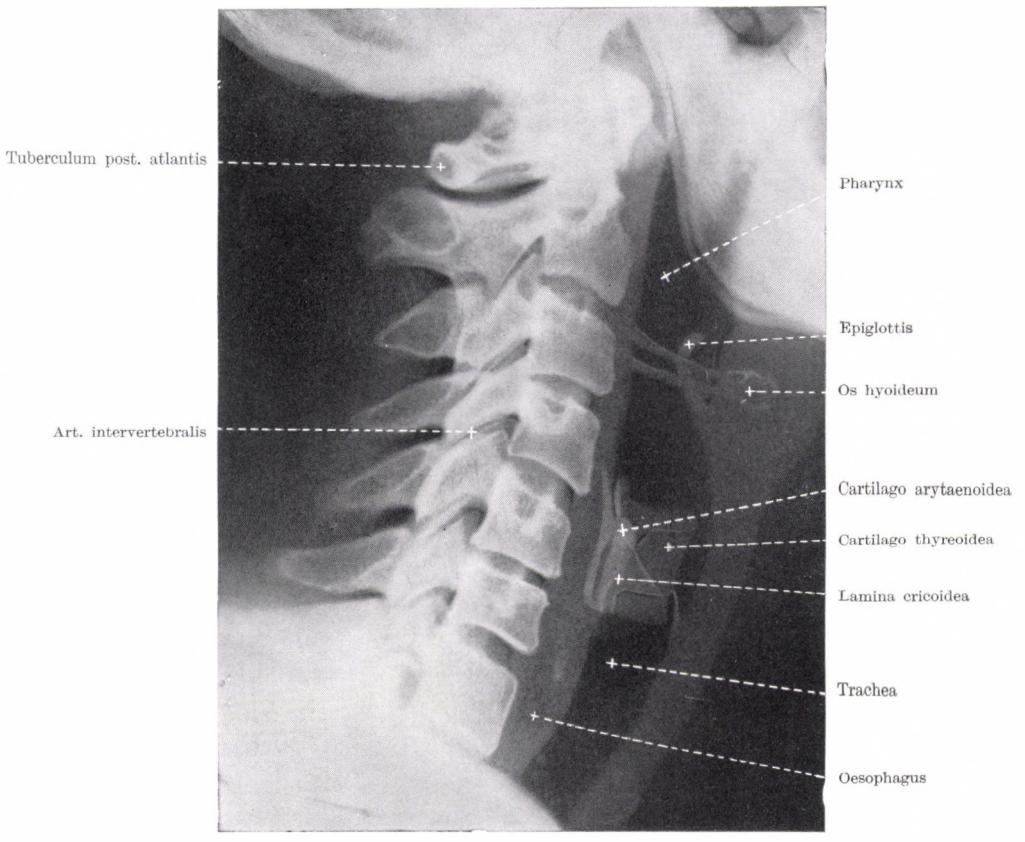

Abb. 217. Halswirbelsäule: seitliches Röntgenbild

Linie der übrigen Halswirbelkörper, sein rückwärtiger Rand hingegen projiziert sich etwa 1 mm weit in den Schatten des Dens epistrophei. Der Raum zwischen der Massa lateralis des Atlas und dem Os occipitale läßt sich der Größe nach schwer beurteilen. Der sich zwischen den übrigen Halswirbelkörpern und deren Gelenkfortsätzen befindliche Spalt ist klar zu sehen.

Gut zu beurteilen sind die sagittalen Vertiefungen der unteren Wirbelkörperoberflächen, die sich an die oberen, transversal vertieften Flächen der Wirbel heranlegen.

Die Gelenkspalten sind in Form von schrägen, von ventral und kranial nach dorsal und kaudal verlaufenden Linien sichtbar. Weder diese noch die Foramina intervertebralia werden in der genau seitlich gerichteten Aufnahme in ihrem ganzen Ausmaß dargestellt, da sie von den Strahlen nicht orthoröntgenographisch bzw. nicht tangential getroffen werden (Abb. 218). Ein genauer Aufschluß kann daher nur durch eine besondere Aufnahme erhalten werden.

Vom III. Halswirbel an ergeben die Querfortsätze oft runde oder ovale Schatten, die sich auf die Wirbelkörper projizieren. Die Dornfortsätze erscheinen scharf umrissen.

In *normaler Lage* (Abb. 218) bilden die Halswirbelkörper eine nach vorn leicht gewölbte Linie. Nimmt jedoch die Halswirbelsäule eine extreme Ventralflexions- oder Dorsalflexionslage ein, so kann sich ein Teil der Wirbelkörperränder aus dieser Linie in geringem Maße nach vor- oder rückwärts verschieben. Es versteht sich, daß dies physiologische Verschiebungen sind, die mit Halswirbelluxationen nicht verwechselt werden dürfen.

In *Dorsalflexion* schieben sich die Gelenkfortsätze vollkommen aufeinander, während sich die Wirbelkörper — vom Maß der Bewegung abhängig — etwas nach rückwärts verschieben (Abb. 219).

Bei *Ventralflexion* verschieben sich die Gelenkfortsätze halb übereinander; die Wirbelkörper bewegen sich vor (Abb. 220). Ohne Störung der Verbindungsstabilität wird diese gemäßigte Bewegung dadurch ermöglicht, daß sich die benachbarten Halswirbelkörper durch die bereits erwähnten sattelförmigen Krümmungen ineinanderfügen.

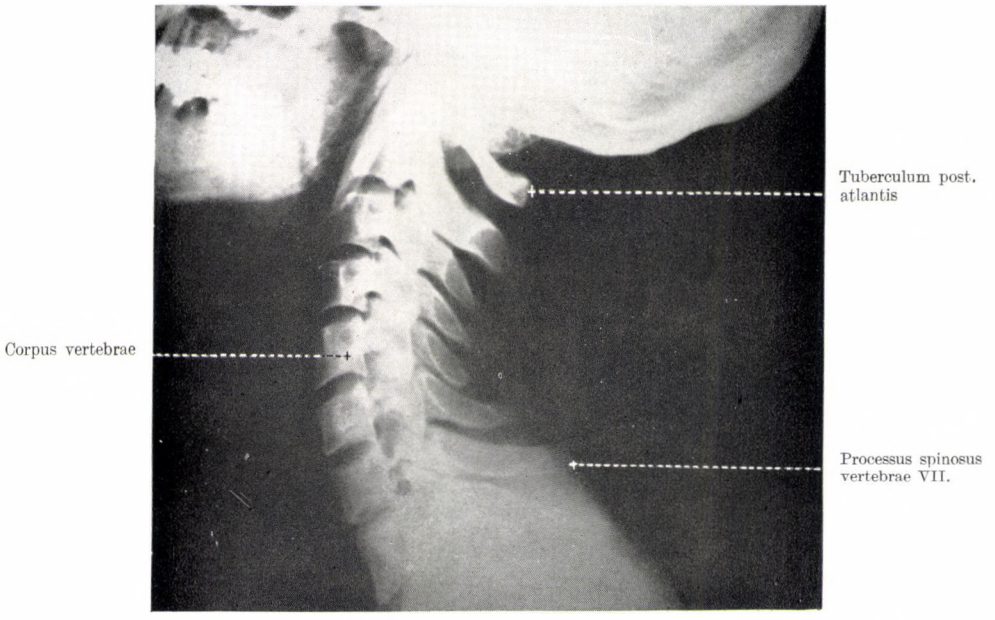

Abb. 218. Halswirbelsäule: seitliches Röntgenbild. Mäßige Dorsalflexion



Abb. 219. Halswirbelsäule bei totaler Dorsalflexion: seitliches Röntgenbild



Abb. 220. Halswirbelsäule in Ventralflexion: seitliches Röntgenbild
Der Pfeil weist auf das Tuberculum posterius atlantis. Zu beachten ist die sagittale Vertiefung der Wirbelkörper

Antero-posteriore Röntgenaufnahmen der Halswirbel

Da sich der Corpus mandibulae auf die oberen drei Halswirbel projiziert und diese verdeckt, müssen die antero-posterioren Aufnahmen der Halswirbel in zwei Abschnitten verfertigt werden.

Antero-posteriore Röntgenaufnahme der IV—VII. Halswirbel

Einstellung der Aufnahme (Abb. 221). Rückenlage des Kranken. In die Mitte des Halses eintretend ist der Zentralstrahl auf den V. Halswirbel gerichtet; er verläuft in der Medianlinie und schließt mit der Raumsenkrechten einen nach distal offenen 10°-Winkel ein.

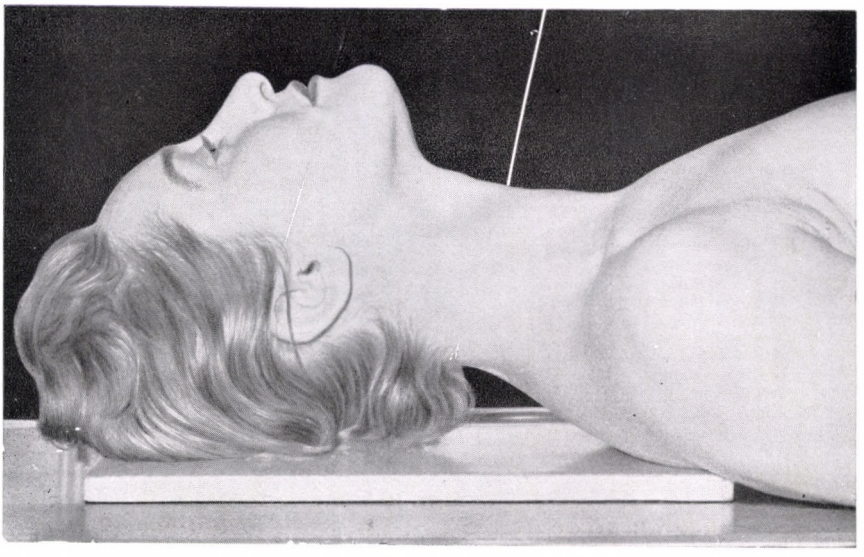

Abb. 221. IV—VII. Halswirbel: Einstellung der antero-posterioren Röntgenaufnahme

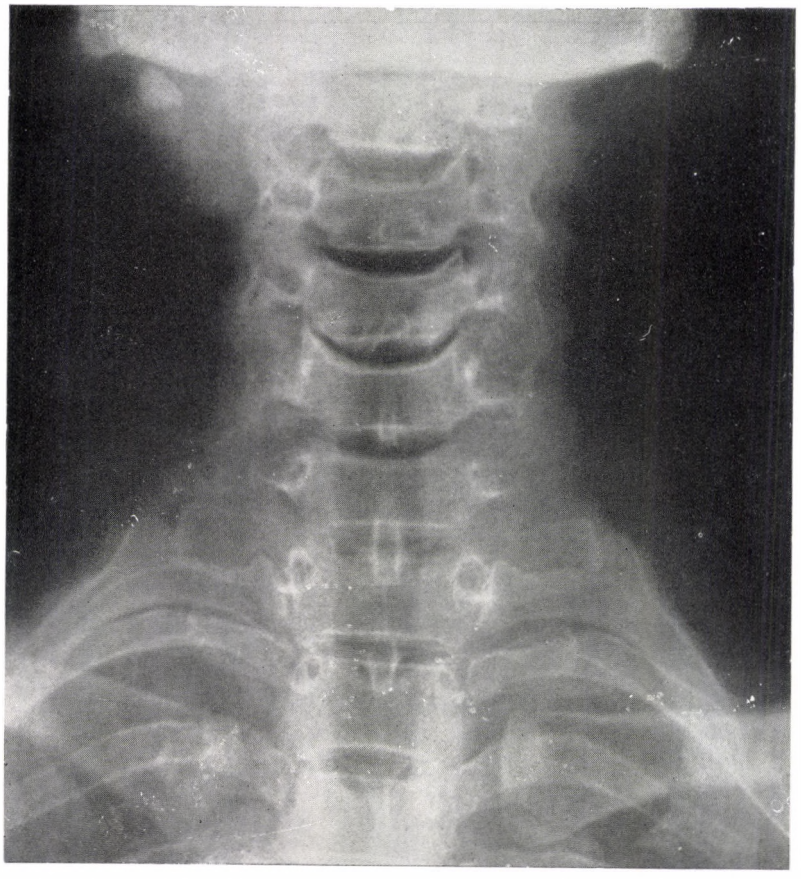

Abb. 222. Halswirbel (IV—VII.): antero-posteriores Röntgenbild
Vor den Wirbelkörpern ist der Luftschatten der Trachea sichtbar

Das Röntgenbild. Im Röntgenbild (Abb. 222) werden die IV—VII. Halswirbel und gewöhnlich auch die oberen drei Rückenwirbel dargestellt. Gut zu untersuchen sind die Wirbelkörper, die Proc. costotransversarii sowie die Spatia intervertebralia. Sowohl auf die unteren Hals- wie auf die oberen Rückenwirbel projiziert sich der lufthaltige Tracheaschatten, in dem sich die auf die Wirbelkörper projizierten Dornfortsatzstämme klar abzeichnen.

Antero-posteriore Röntgenaufnahme der I—III. Halswirbel

Einstellung der Aufnahme (Abb. 223). Der Kranke ist in Rückenlage oder sitzt. Sein Mund ist maximal geöffnet. Die Frankfurter Horizontale steht senkrecht auf die Kassette. Der Zentralstrahl fällt — in der Medianebene, in Höhe der Schneidezähnenkante verlaufend — senkrecht auf die Kassette. Es muß auf die entsprechende Einstellung des Kopfes geachtet werden, weil sich im Falle geringer Ventralflexion die oberen Zähne, bei Dorsaflexion das Os occipitale, auf die oberen Halswirbel projizieren.

Das Röntgenbild. Im Röntgenbild (Abb. 224) sind der Dens epistrophei, die Gelenkspalten der Articulationes atlantoepistrophei latt. sowie die Massa lateralis des Atlas gut zu untersuchen. Die Articulatio atlantooccipitalis läßt sich nicht genau beurteilen, da sie vom unteren Teil der Squama occipitalis verdeckt wird. Das sich auf den Corpus epistrophei projizierende Schattendreieck kommt durch den Dornfortsatz des Epistropheus bzw. durch dessen konsistentere kortikale Beschaffenheit zustande. Wenn in höherem Alter die Arteria vertebralis verkalkt, so ist unter der Massa lateralis atlantis ein kleinerer oder größerer Kalkschatten wahrnehmbar.

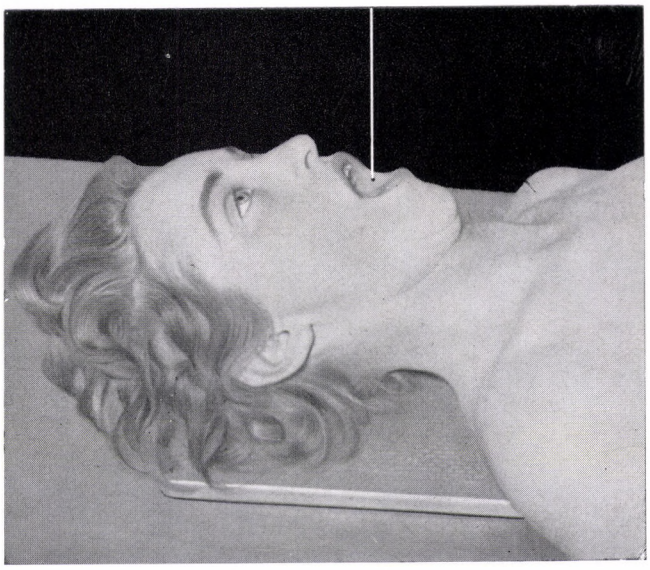

Abb. 223. I—III. Halswirbel: Einstellung der antero-posterioren Röntgenaufnahme

Der Zentralstrahl ist — zur Kassette senkrecht — auf die Mitte des geöffneten Mundes gerichtet

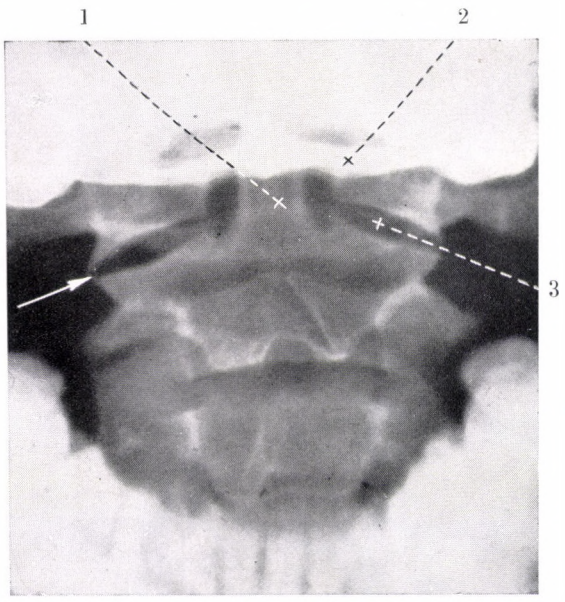

Abb. 224. I—III. Halswirbel: antero-posteriores Röntgenbild

Der Pfeil weist auf die Articulatio atlantoepistrophei lat. Die Aufnahme wird bei offenem Mund verfertigt. 1. — Dens epistrophei; 2. — Arcus ant. atlantis; 3. — Arcus post. atlantis



Abb. 225. Rechtsseitige zervikale Foramina intervertebralia: Einstellung der Aufnahme

Der Zentralstrahl ist auf die Sella turcica gerichtet (auf den Punkt, der sich um einen Querfinger oberhalb der Mitte der den äußeren Gehörgang mit dem äußeren Augenwinkel verbindenden Linie befindet). Die Foramina intervertebralia werden im Röntgenfilm durch die Randstrahlen dargestellt (Exzentrische Projektion)

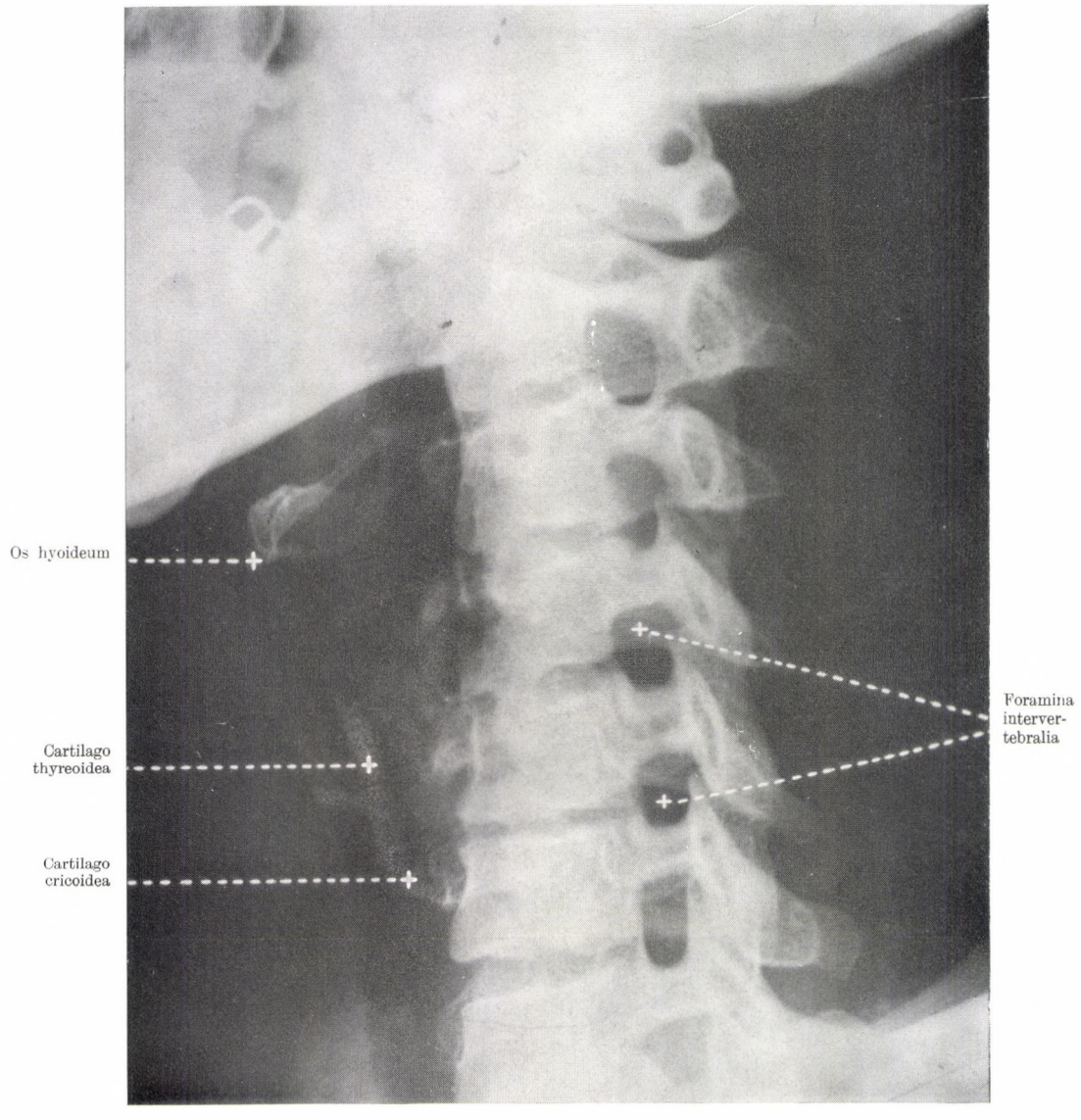

Abb. 226. Röntgenbild der zervikalen Foramina intervertebralia

Röntgenaufnahme der Foramina intervertebralia der Halswirbel

Die Foramina intervertebralia der Halswirbel blicken nach ventral und lateral, deshalb können sie in lateraler Richtung nicht genau dargestellt werden. Der Kranke wird zwecks Darstellung der Zwischenwirbellöcher um 10—15° so aus der Seitenrichtung verschoben, daß sich seine filmferne Schulter nach vorn bewegt. Hierdurch kann von den filmnahen Foramina intervertebralia eine Aufnahme mittels lateraler Strahlen erhalten werden. Verschiebt sich die Lage des Kranken so, daß sich seine filmferne Schulter um 10—15° rückwärts bewegt, so gelangen hierdurch die filmfernen Foramina intervertebralia zur Darstellung. Wegen ihrer größeren Entfernung vom Film erhält man natürlich eine vergrößerte Aufnahme.

Praktisch hat sich die Methode gut bewährt, deren Technik die gleiche ist wie bei der Seitenaufnahme der Halswirbel. Der Zentralstrahl wird jedoch — zur Kassettenfläche senkrecht — auf das Schläfengebiet gerichtet (Abb. 225). Hierbei werden die filmfernen Foramina intervertebralia von den Randstrahlen der Strahlenbündel tangential getroffen und sind scharf umrissen im Film sichtbar (Abb. 226).

BRUSTWIRBEL

Seitliche Röntgenaufnahme der Brustwirbel

Einstellung der Aufnahme (Abb. 227). Der Kranke steht oder ist in Seitenlage. Die Arme sind über dem Kopf erhoben. Die median-sagittale Fläche des Kranken steht zur Kassette parallel. Der Zentralstrahl tritt — senkrecht zur Kassette — in Höhe des VI. Brustwirbels ein, drei Querfinger dorsal (medial) von der Linea axillaris posterior entfernt.

Das Röntgenbild. Im Röntgenbild (Abb. 228) sind bei genauer seitlicher Einstellung die zwei obersten Rückenwirbel nicht zu sehen, da sich der Schatten der Schultergegend auf sie projiziert. Mit nach vorn gezogenen Schultern kann auch nur höchstens der II. Rückenwirbel dargestellt werden. Um ein genaues Bild des I. Rückenwirbels zu erhalten, muß die Aufnahme aus schräger Richtung angefertigt werden.

Die II—XII. Rückenwirbelkörper sind — trotz der sich auf sie projizierenden Rippenschatten — klar sichtbar. Die Spatia intervertebralia sind annähernd gleich breit. Bei richtiger Einstellung sind die Facies terminales supp. et inff. der Wirbelkörper als scharfe Linien, und so auch die Intervertebralspalten genau dargestellt. Werden die Wirbelkörper schräg, also nicht tangential von den Strahlen getroffen, so kann — je nach der Winkelabweichung von der tangentialen Fläche — in kleinerem oder größerem Ausmaß die obere und untere Oberfläche der Wirbelkörper überblickt werden, die im Bilde als ovale Schatten in Erscheinung treten. Hierbei kann jedoch die Höhe der intervertebralen Spalten nicht genau beurteilt werden. Auch die Processus spinosi et articulares sind nicht genau zu untersuchen, da sich die Rippen auf sie projizieren.



Abb. 227. Brustwirbel: Einstellung der seitlichen Röntgenaufnahme
Der Zentralstrahl tritt — zur Kassette senkrecht — in Höhe des VI. Brustwirbels ein, drei Querfinger medial von der Linea axillaris post.

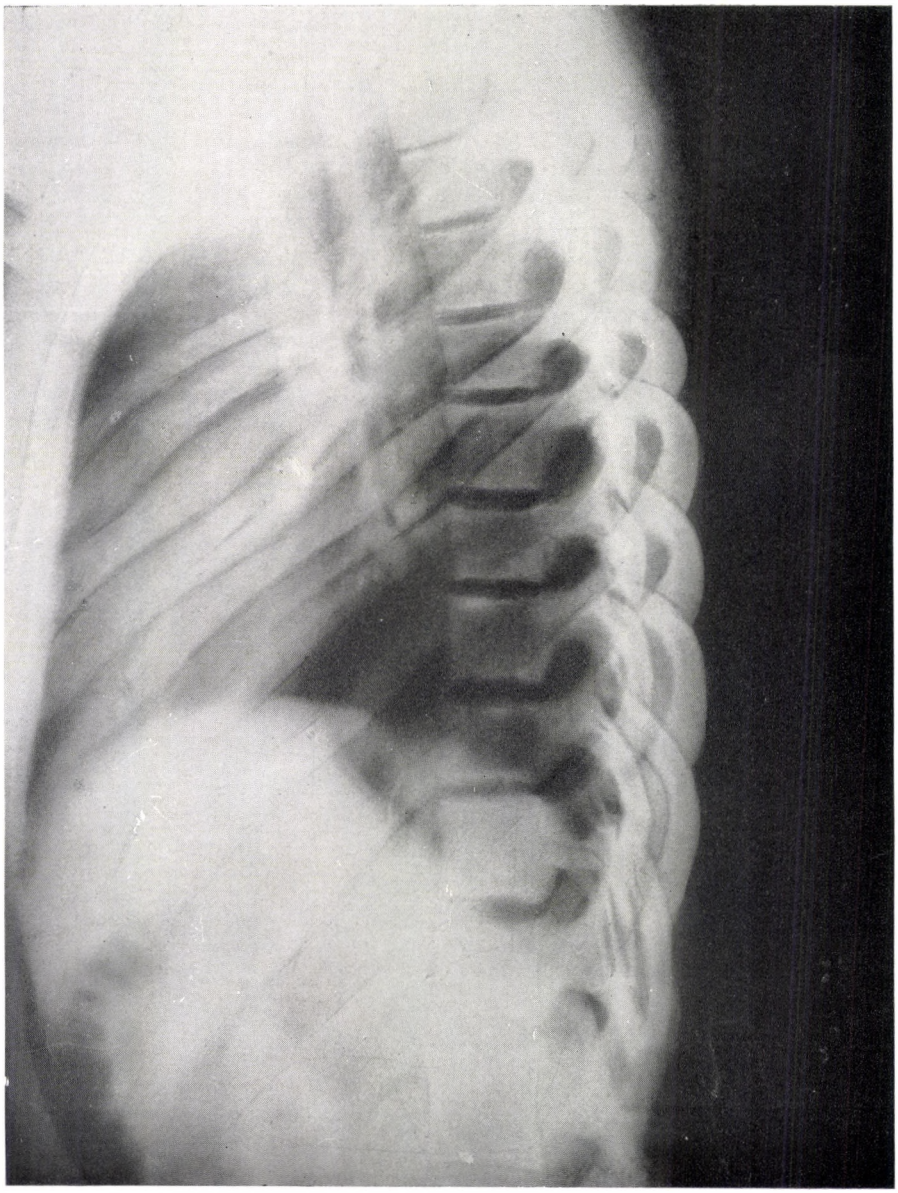

Abb. 228. Seitliches Röntgenbild der Brustwirbel

Die meisten Foramina intervertebralia sind klar ersichtlich. Diese Öffnungen werden durch die Inzisuren der benachbarten Wirbelbogen, durch die Wirbelkörper und die Gelenkfortsätze gebildet. Die Radix arcus vertebrae entspringt in der Nähe der oberen Verschlußplatte des Wirbelkörpers, so wird das Foramen intervertebrale größtenteils durch die Incisura vertebralis inferior des oberen Wirbels, in geringerem Maß von der Incisura vertebralis superior des unteren Wirbels gebildet.

Die Schatten des sich auf die Wurzeln der Wirbelbogen projizierenden Collum und Capitulum costae sind gut zu sehen. Den Rippen entsprechen auf dem Bild Schattenstreifen, die sich teilweise auch auf die Wirbelkörper projizieren.

Diese Aufnahme eignet sich vor allem zur Feststellung von pathologischen bzw. traumatischen Veränderungen der Wirbel (z. B. Kompressionsfrakturen).

Antero-posteriore Röntgenaufnahme der Brustwirbel

Einstellung der Aufnahme. Die Aufnahme kann in stehender oder liegender Position des Kranken hergestellt werden. Die senkrechte Position ist jedenfalls vorteilhafter, weil hierbei die dorsale Krümmung der thorakalen Wirbel gut dazu benützt werden kann, einen großen Wirbelsäulenabschnitt auf einer Aufnahme darzustellen. Wird nämlich die Röntgenröhre in das Krümmungszentrum des durch die Wirbelreihe gebildeten Bogens gestellt, so wird jeder Wirbelkörper praktisch tangential von den Röntgenstrahlen getroffen.

In liegender Position (Abb. 229) findet dieser Effekt keine Anwendung, ja die stärkere Krümmung des thorakalen Abschnittes und dessen verminderte Beweglichkeit kann sogar eventuell zwei (kraniale und kaudale) Aufnahmen erfordern. Im Falle einer einzigen Aufnahme ist der — in median-sagittaler Fläche verlaufende — Zentralstrahl, sowohl in senkrechter als auch in horizontaler Position, auf die Mitte des Sternum gerichtet.

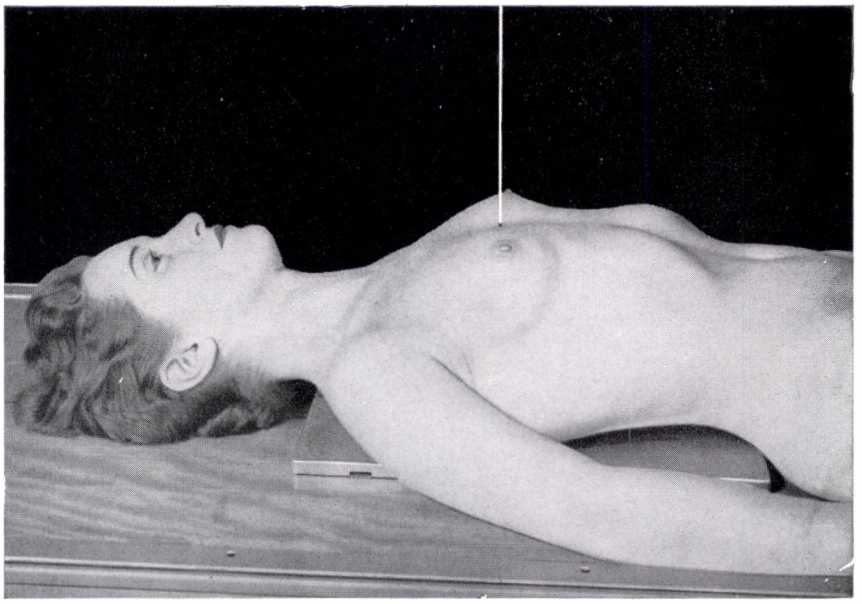

Abb. 229. Brustwirbel: Einstellung der antero-posterioren Röntgenaufnahme
Der Zentralstrahl ist — zur Kassette senkrecht — auf die Sternummitte gerichtet

Das Röntgenbild. Im Röntgenbild (Abb. 230) sind sämtliche Rücken- und die unteren Halswirbel sowie die oberen Lumbalwirbel gut zu untersuchen. Ferner kann beobachtet werden, daß die Breite der Wirbelkörper ihre Höhe übertrifft.

Die Gelenkfortsätze können nur teilweise untersucht werden, weil die meisten von ihnen von den Strahlen schräg getroffen werden. In der orthoröntgenographischen Darstellung sind sie als runde, scharfumrandete Schatten sichtbar.

Den Dornfortsätzen entsprechen längliche, ovale, scharfumrandete Schatten, die sich des steilen Verlaufs der Fortsätze wegen auf zwei Wirbelkörper und auch auf die intervertebrale Knorpelscheibe projizieren. Die Querfortsätze sind nicht in ihrer ganzen Ausdehnung zu sehen, weil sie von den Rippenschatten bedeckt werden.

Der Zusammenhang zwischen Rippen und Wirbeln läßt sich ziemlich gut beurteilen. Die 1., 11. und 12. Rippe bildet mit je einem Wirbelkörper, die anderen bilden mit zwei benachbarten Wirbelkörpern ein Gelenk. Von den beiden, mit dem Rippenköpfchen in Artikulationsverbindung stehenden Wirbeln artikuliert das Tuberculum costae immer mit dem Querfortsatz des unteren Wirbels.

Abb. 231 zeigt das Röntgenbild der seitlich gebogenen Rücken- und Lumbalwirbelsäule.

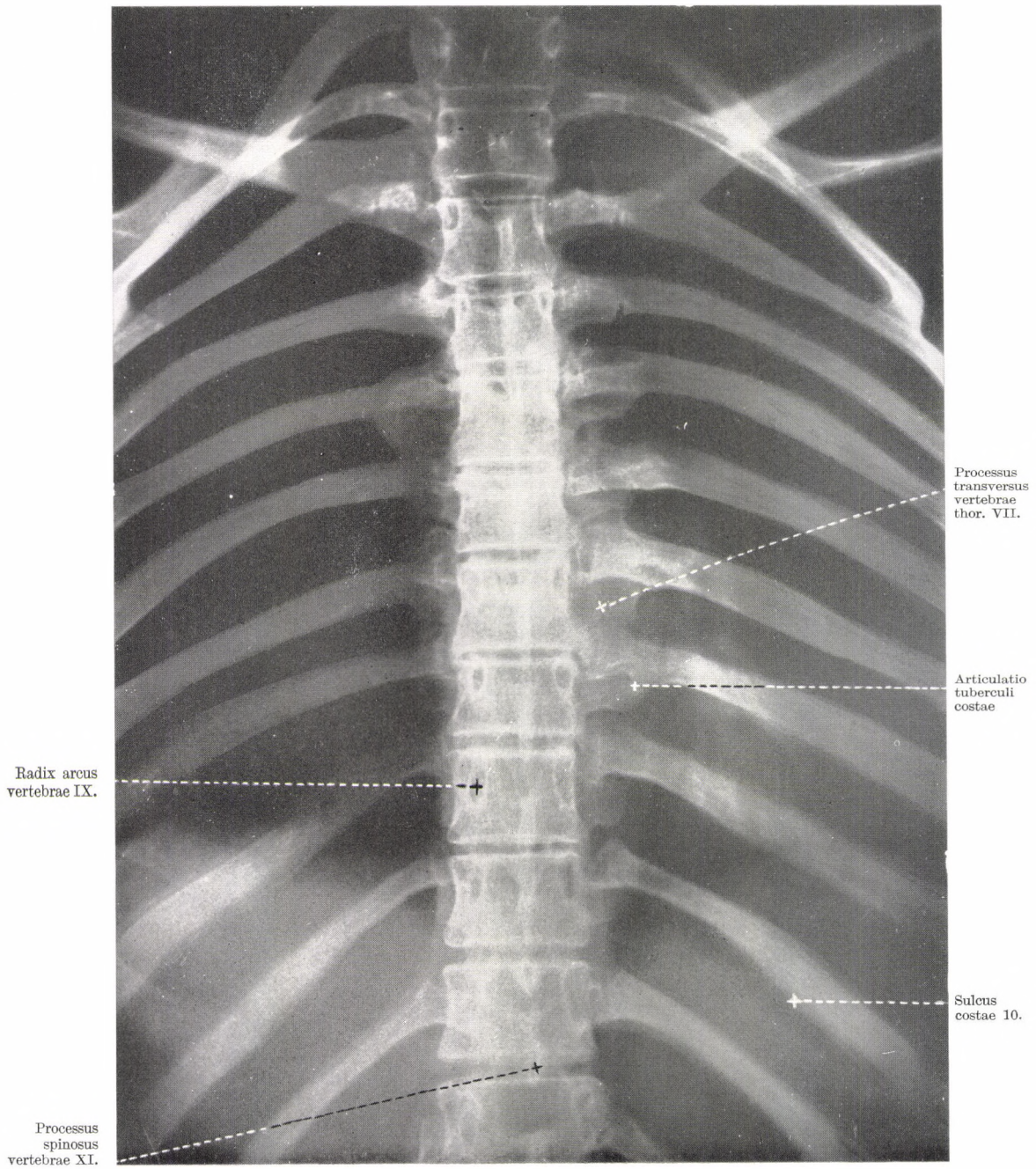

Abb. 230. Brustwirbel: antero-posteriores Röntgenbild

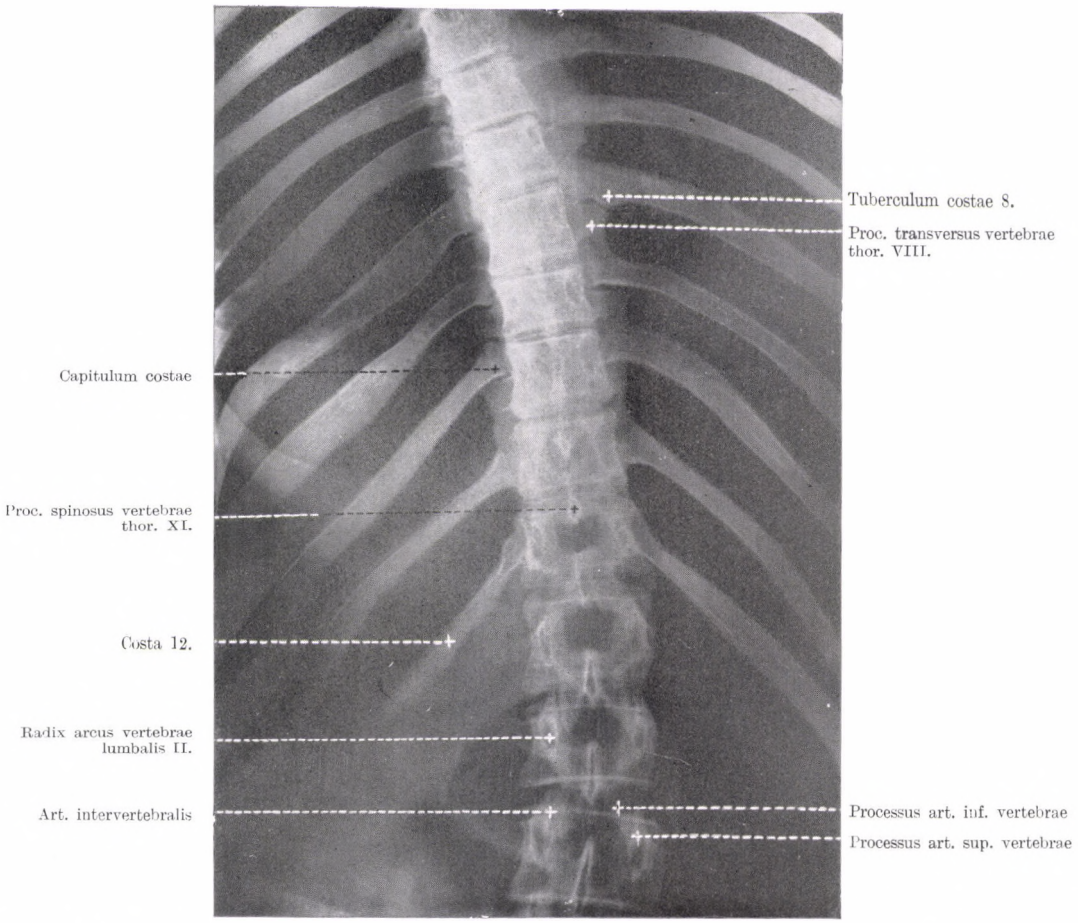

Abb. 231. Thorakale und lumbale Wirbelsäule in Seitenbiegung: antero-posteriores Röntgenbild

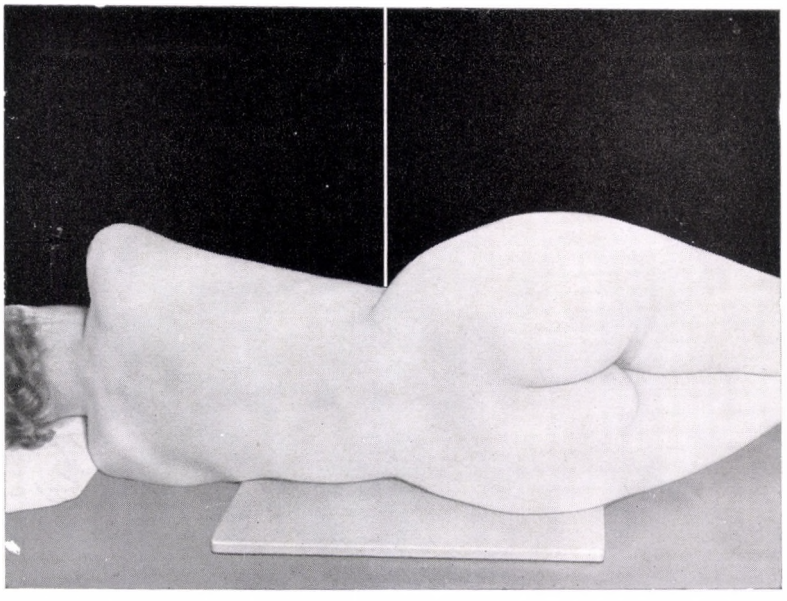

Abb. 232. Lendenwirbel: Einstellung der seitlichen Röntgenaufnahme
Der Zentralstrahl tritt — zur Kassette senkrecht — drei Querfinger über der Crista iliaca ein

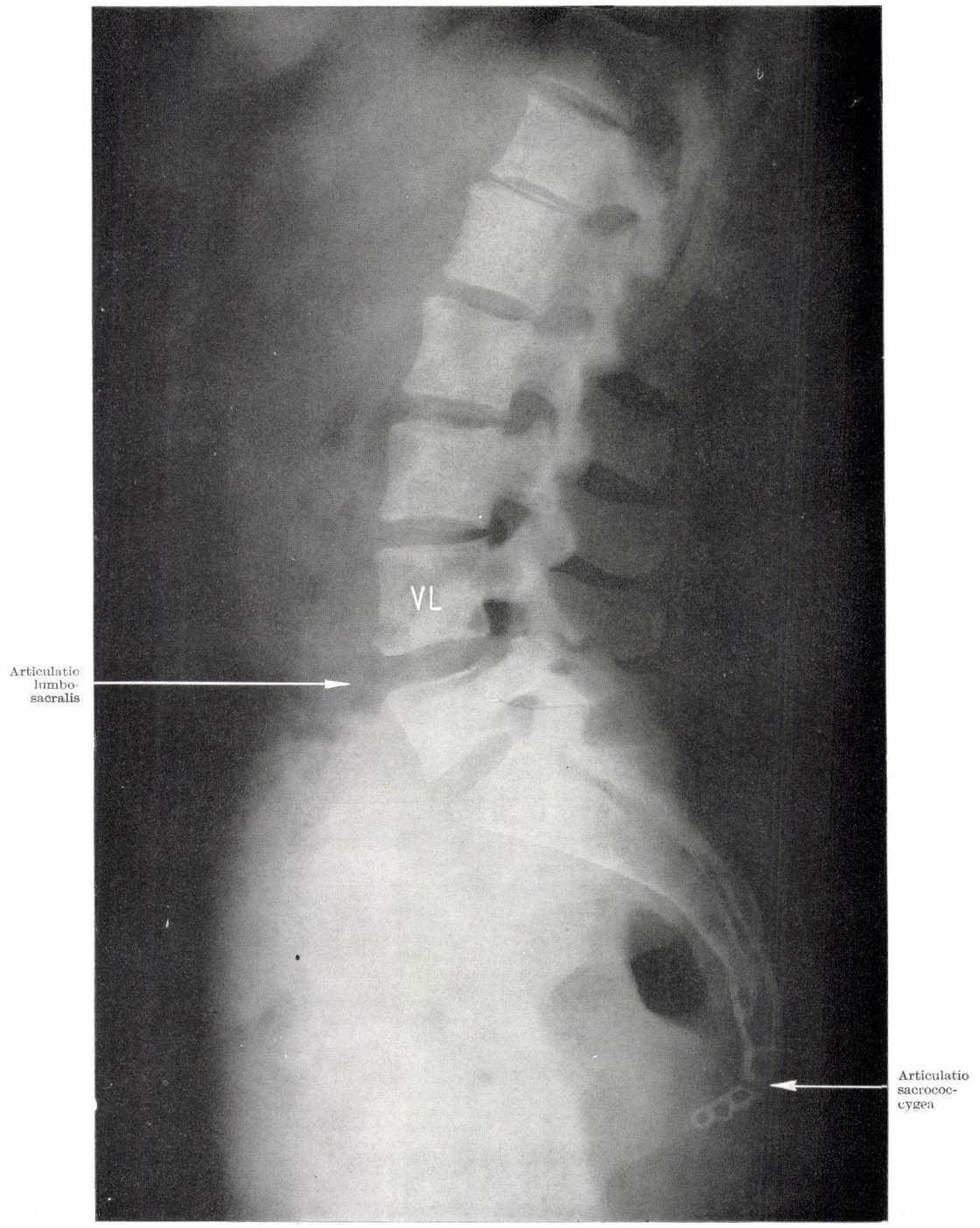

Abb. 233. Lendenwirbel, Kreuz- und Steißbein: seitliches Röntgenbild

Seitliche Röntgenaufnahme der Lendenwirbel

Durch die ziemlich dicke, die Wirbel bedeckende Weichteilschicht wird die Aufnahme erschwert.

Einstellung der Aufnahme (Abb. 232). Seitenlage des Kranken möglichst so, daß die Körperoberfläche der Länge nach mit der Kassette in Berührung kommt. Demzufolge befindet sich die lumbale Wirbelreihe in einem der Röntgenröhre zugekehrten konkaven Bogen. Steht die Röntgenröhre im Krümmungszentrum des durch den Lumbalabschnitt gebildeten Bogens, dann werden die Wirbel tangential von den Strahlen getroffen. Der Zentralstrahl tritt seitlich, drei Querfinger über der Crista iliaca (im allgemeinen in Höhe der Rippenbogen) ein und verläuft in die Frontalebene des Körpers.

Das Röntgenbild. Im Röntgenbild (Abb. 233) sind die Wirbelkörper, die Bogen und die Dornfortsätze sowie die intervertebralen Spalten gut zu beurteilen. Die intervertebralen Gelenkspalten sind wegen der zylindrischen Gelenkkopfflächen und den ihnen entsprechenden Gelenkpfannen in der seitlichen Aufnahme nicht in ihrem ganzen Umfang wahrnehmbar.

Die Processus costarii werden verkürzt dargestellt und projizieren sich als ovale Schatten auf die Wirbelkörper und die Radix arcus vertebrae.

Der Raum zwischen dem V. Lendenwirbel und dem Os sacrum sowie das Promontorium sind gut sichtbar. In einem Teil der Fälle jedoch verknöchert der V. Lumbalwirbel mit dem Os sacrum, so daß sich der letzte Intervertebralspalt zwischen dem IV. und V. Lumbalwirbel befindet. Dies wird die Sakralisation des V. Lumbalwirbels genannt.

Es kommt auch vor, daß sich der erste Kreuzwirbel nicht mit dem zweiten verknöchert, und sich so die letzte intervertebrale Spalte zwischen dem I. und II. Kreuzwirbel befindet. In diesem Fall spricht man von einer Lumbalisation des ersten Kreuzwirbels (Abb. 233).

Antero-posteriore Röntgenaufnahme der Lendenwirbel

Einstellung der Aufnahme (Abb. 234). Rückenlage des Kranken. Um die Lenden-Lordose womöglichst zu vermindern, sind beide Hüft- und Kniegelenke in Semiflexionsstellung. Der senkrecht zur Kassette gerichtete Zentralstrahl tritt am Nabel ein.

Das Röntgenbild. Im Röntgenbild (Abb. 235) ist der obere Teil der lumbalen Wirbelreihe scharf umrissen zu sehen, ihr unterer Abschnitt erscheint jedoch — wegen der lumbalen Wirbelsäulenkrümmung — verzerrt.

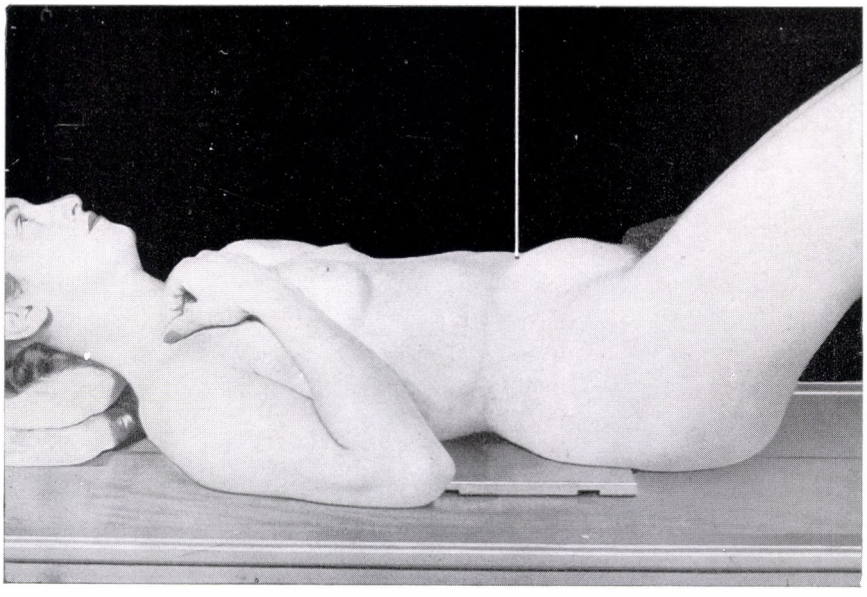

Abb. 234. Lendenwirbel: Einstellung der antero-posterioren Röntgenaufnahme

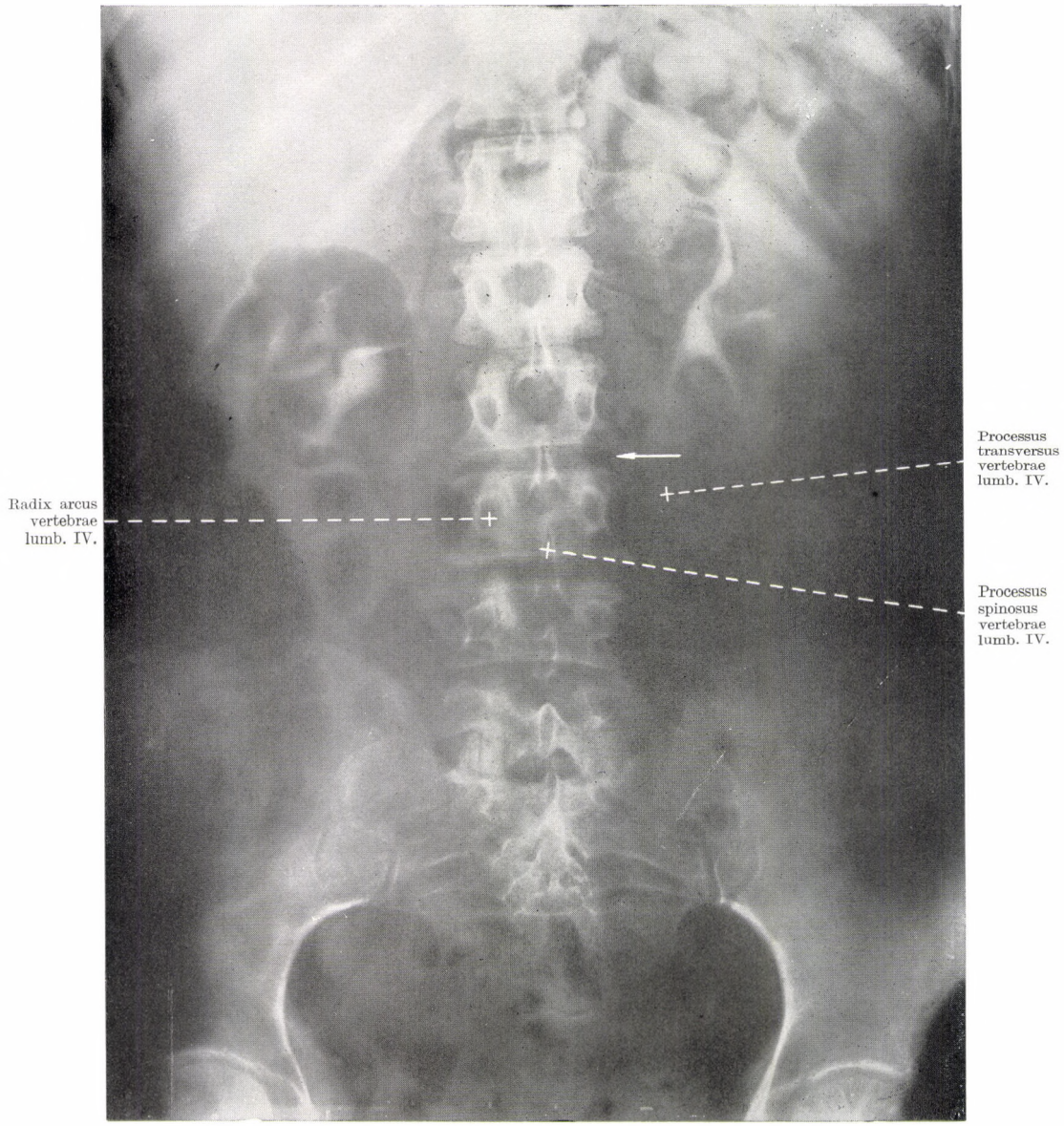

Abb. 235. Lendenwirbel: antero-posteriores Röntgenbild
Der Pfeil weist auf das intervertebrale Spatium. Zu beiden Seiten der Wirbelsäule sind intravenöse Pyelogramme ersichtlich

Bei dieser Aufnahme zeichnen sich die Wirbelkörper und die Processus costarii scharf ab. Die Dornfortsätze projizieren sich auf die Wirbelkörper. Es lassen sich auch die Wirbelbogen erkennen: sie projizieren sich teils auf die intervertebralen Spalten, teils auf die Wirbelkörper.

Die intervertebralen Gelenkspalten sind teilweise als senkrechte Linien zu sehen, teilweise sind sie von den Wirbelkörpern überlagert. Die Strahlen treffen sie gewöhnlich schräg, weshalb sie in dieser Einstellung nicht klar erkennbar sind. Es kommt jedoch vor, daß bei Aufnahmen aus sagittaler Richtung die eine oder die andere Gelenkspalte vollkommen übersichtlich ist. All dies läßt sich durch die große Mannigfaltigkeit in Form und Lokalisation der Gelenkfortsätze erklären.

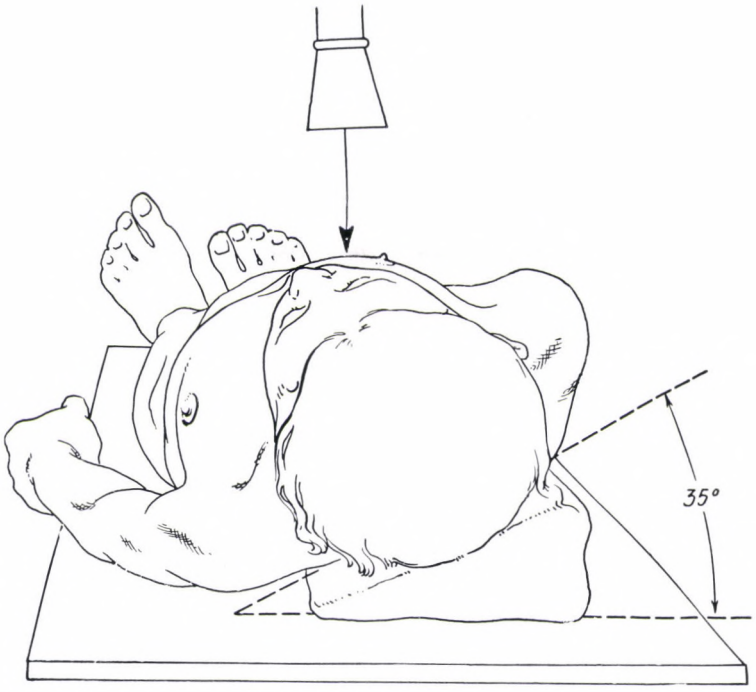

Abb. 236. Einstellung der Aufnahme der lumbalen intervertebralen Gelenke nach Ditmar

Der sich in das obere seitliche Gebiet des Wirbelkörperbildes projizierende ovale oder runde, ringartige Schatten entspricht der Radix arcus vertebrae. Oft projiziert er sich auf den Gelenkspalt.

Auf beiden Seiten ist der Schatten des M. psoas maior zu erkennen.

Ditmarsche Röntgenaufnahme der lumbalen Intervertebralgelenke

Die sich zwischen den Lumbalwirbeln befindenden Gelenke können teils ihrer Form, teils ihrer Lokalisation wegen nur durch Spezialaufnahmen dargestellt werden. Der Gelenkkopf ist ein Teil der Zylinderoberfläche, die von den unteren Gelenkprozessen auf ihrer ventro-lateralen Oberfläche getragen wird. Die Fossae articulares befinden sich auf der dorso-medialen Oberfläche der oberen Gelenkfortsätze. Die Gelenkspalten konvergieren demnach in ventraler Richtung.

Einstellung der Aufnahme (Abb. 236). Seitenlage des Kranken. Zur Darstellung der filmnahen Gelenke wird sein Rumpf um 55° nach dorsal gedreht. (Zur Aufnahme linksseitiger Gelenke liegt also der Kranke auf der linken Seite, und sein Rumpf wird nach rechts und dorsal gedreht.) Abb. 237 zeigt die Filmansicht der linksseitigen Gelenke.

Das Röntgenbild. Im Röntgenbild (Abb. 238) werden die lumbalen intervertebralen Gelenkspalten tangential vom Strahl getroffen, und so lassen sich diese gut überblicken.

Auf der Ditmarschen Aufnahme ergeben die Wirbelfortsätze — im Falle richtiger Einstellung — eine Konfiguration, die an die Gestalt eines Hundes erinnert. Der Proc. costarius der zu untersuchenden Seite bildet die Schnauze des Hundes, der Schnitt der Radix arcus vertebrae die Augen, der obere Gelenkfortsatz die Ohren, der untere Gelenkfortsatz das Vorderbein, der eine Wirbelbogenabschnitt der gleichen Seite den Körper, der filmferne Teil des Arcus den Schwanz, und schließlich der Proc. spinosus und der filmferne Bogenteil des unteren Wirbels das Hinterbein.

Zur Darstellung der *lumbalen Foramina intervertebralia* wird die filmferne Rumpfseite des Kranken um 10° nach vorn verschoben,

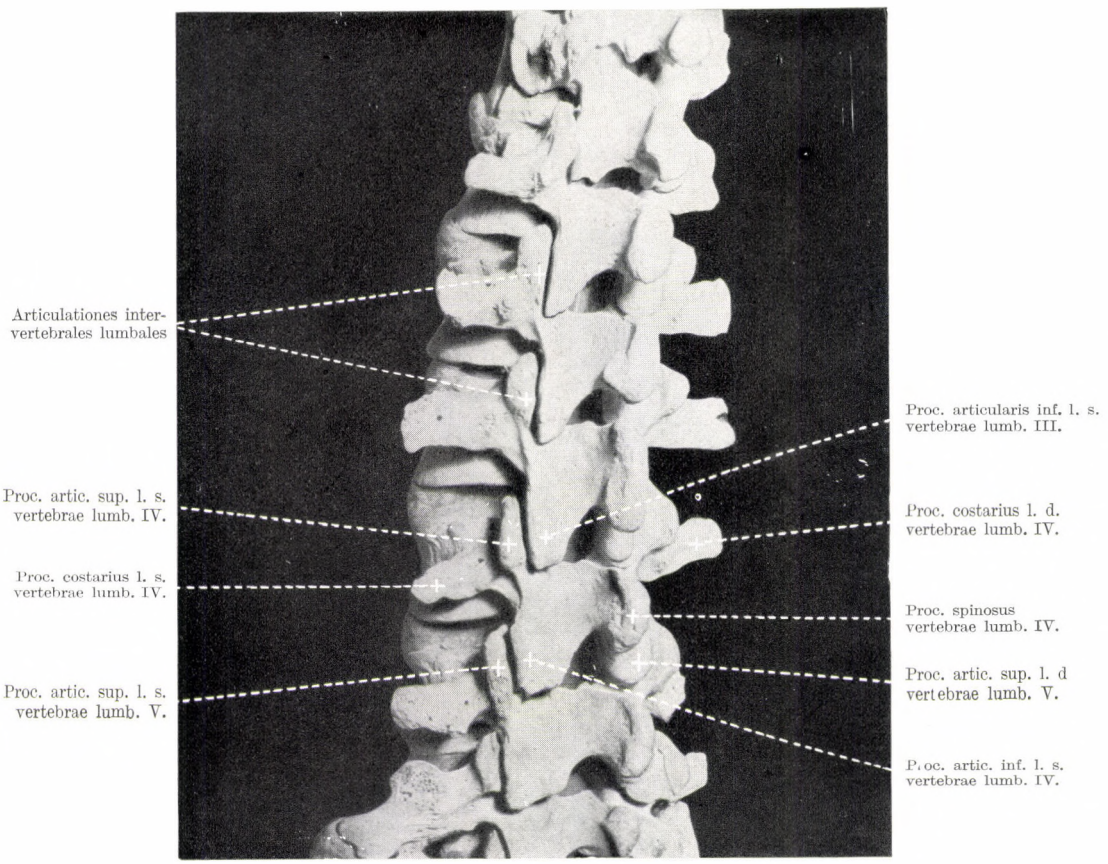

Abb. 237. Lage der Lumbalwirbelsäule bei der Ditmarschen Aufnahme
Das Bild zeigt die linksseitigen (filmnahen) intervertebralen Gelenkspalten der in einem Winkel von 25° nach links rotierten Wirbelsäule (Von der Kassette aus gesehen)

KREUZ- UND STEISSBEINWIRBEL

Seitliche Röntgenaufnahme des Kreuz- und Steißbeins

Einstellung der Aufnahme. Lage des Kranken und Technik stimmt mit der bei der seitlichen Aufnahme der lumbalen Wirbelsäule beschriebenen überein. Hier tritt jedoch der zur Kassette senkrechte Zentralstrahl, das Kreuzbein tangential berührend, von der filmfernen Spina iliaca post. inf. um zwei Querfinger nach ventral ein.

Soll das Os sacrum mit den Lumbalwirbeln zusammen dargestellt werden, so stimmt die Einstellung und die Richtung des Zentralstrahles mit der Technik der lumbalen, seitlichen Aufnahme überein (Abb. 232).

Das Röntgenbild. Im Röntgenbild (Abb. 233) ist das Promontorium, das lumbosakrale Gebiet gut zu sehen, ebenso eventuelle Wirbelvariationen und der Kreuzbein—Steißbein-Übergang.

Antero-posteriore Röntgenaufnahme des Kreuzbeins und des V. Lendenwirbels

Über die Knochenverhältnisse geben Abb. 240 und 241 Aufschluß.

Einstellung der Aufnahme (Abb. 239). Rückenlage des Kranken. Hüft- und Kniegelenk in Semiflexionsstellung. Der Zentralstrahl verläuft in der Medianebene, schließt mit der auf die Kassette gerichteten Senkrechten einen nach distal blickenden Winkel von 15° ein und tritt sodann inmitten der Entfernung zwischen Nabel und Symphyse ein.

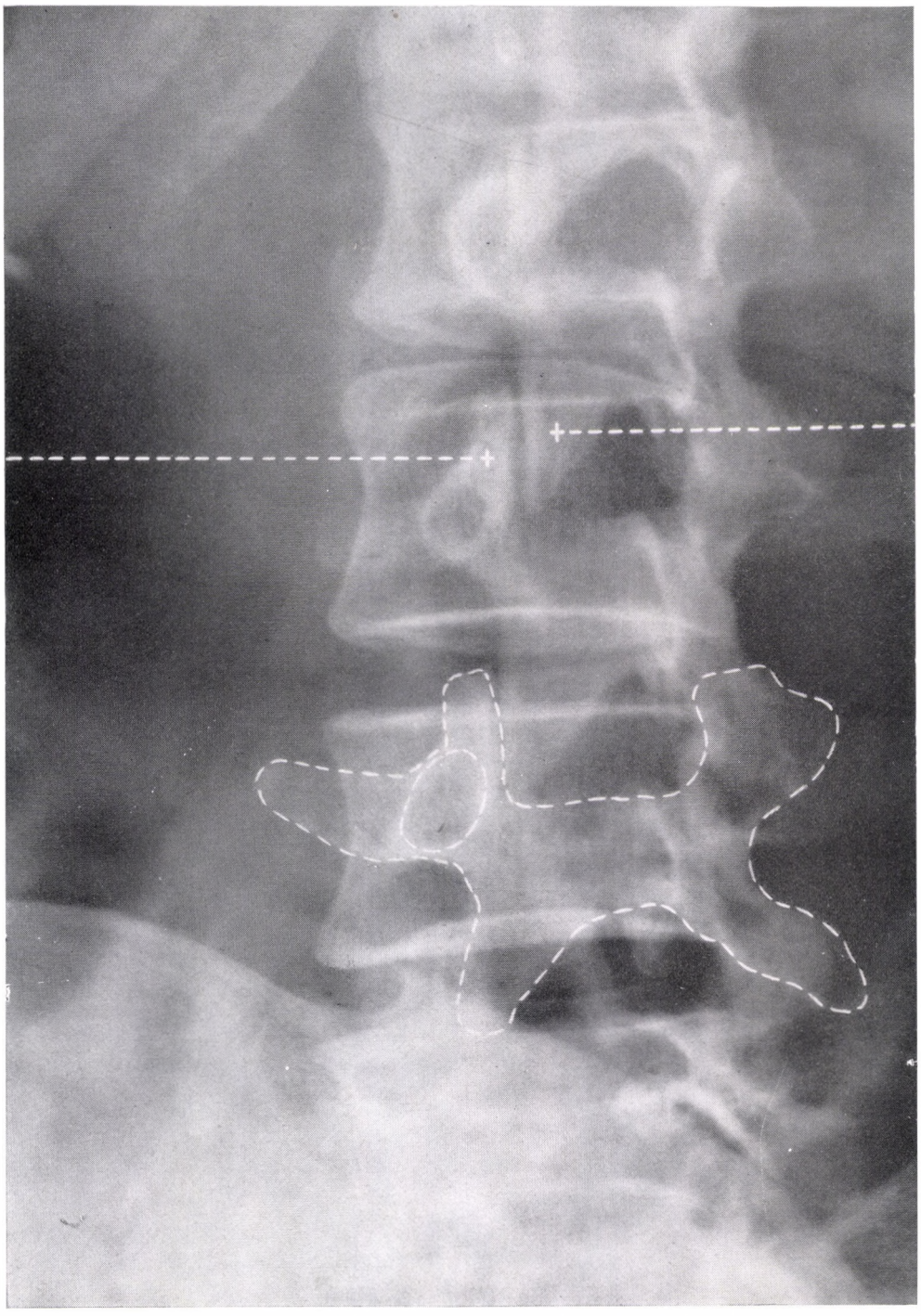

Abb. 238. Röntgenbild der lumbalen Intervertebralgelenke
(Ditmarsche Aufnahme)
Die Fortsätze der benachbarten Lendenwirbel erinnern gemeinsam an die Gestalt eines Hundes. (S. auch Text)

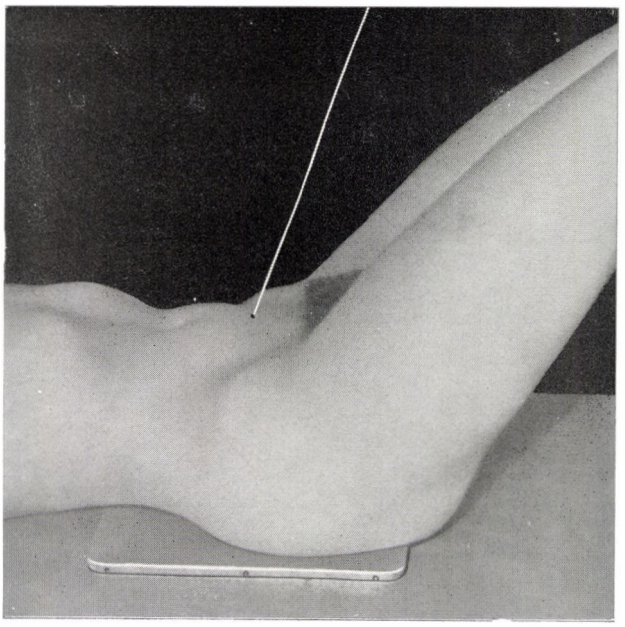

Abb. 239. Kreuzbein und V. Lumbalwirbel: Einstellung der antero-posterioren Röntgenaufnahme
Der Zentralstrahl ist auf die Mitte der zwischen Nabel und Symphyse bestehenden Entfernung gerichtet und schließt mit der auf die Kassette entsandten Senkrechten einen distal blickenden Winkel von 15° ein

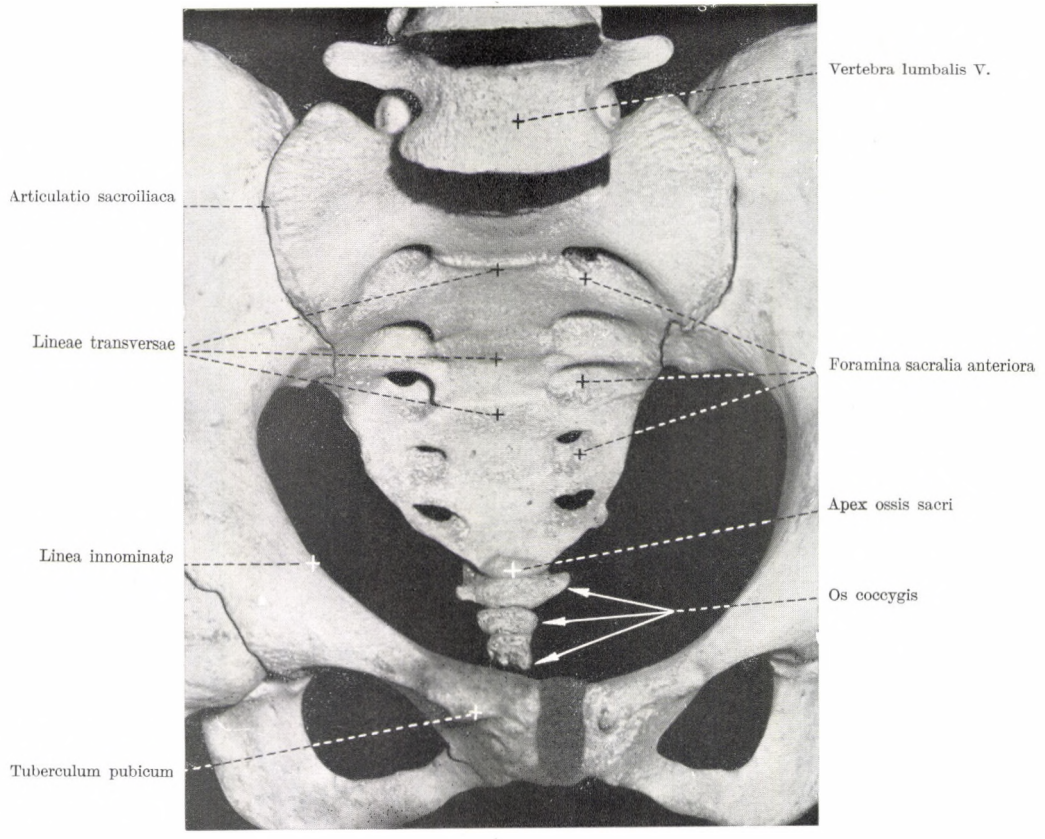

Abb. 240. Vordere Oberfläche des Sacrum

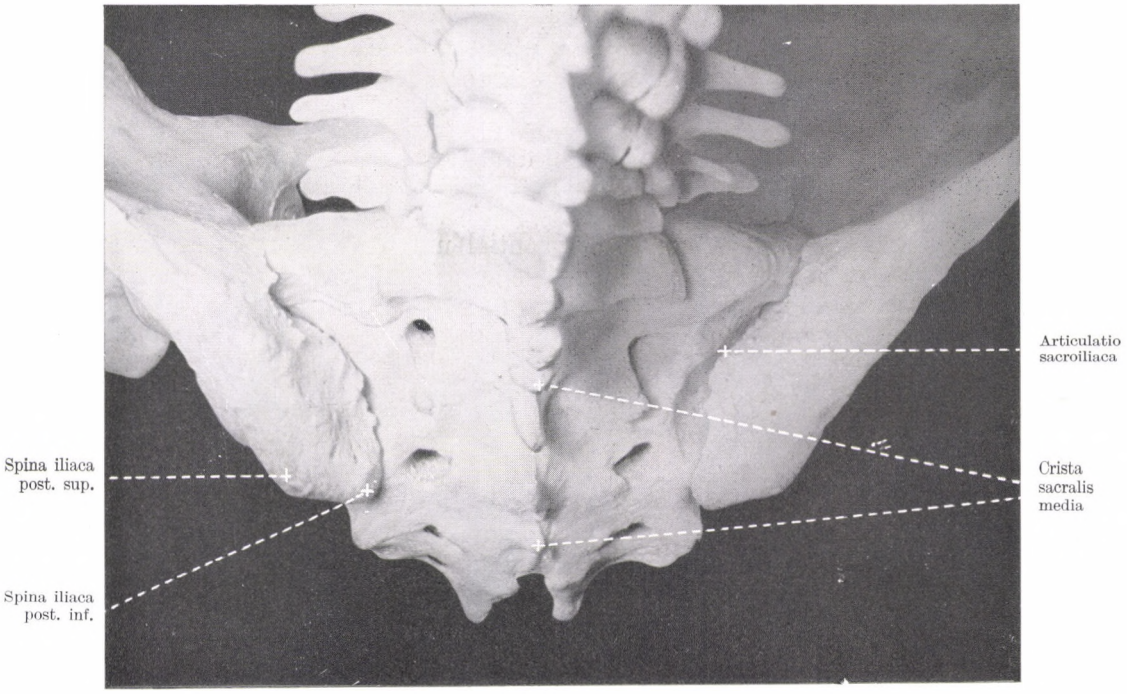

Abb. 241. Die Knochen des Kreuz—Darmbeingelenkes in dorso-kranialer Ansicht

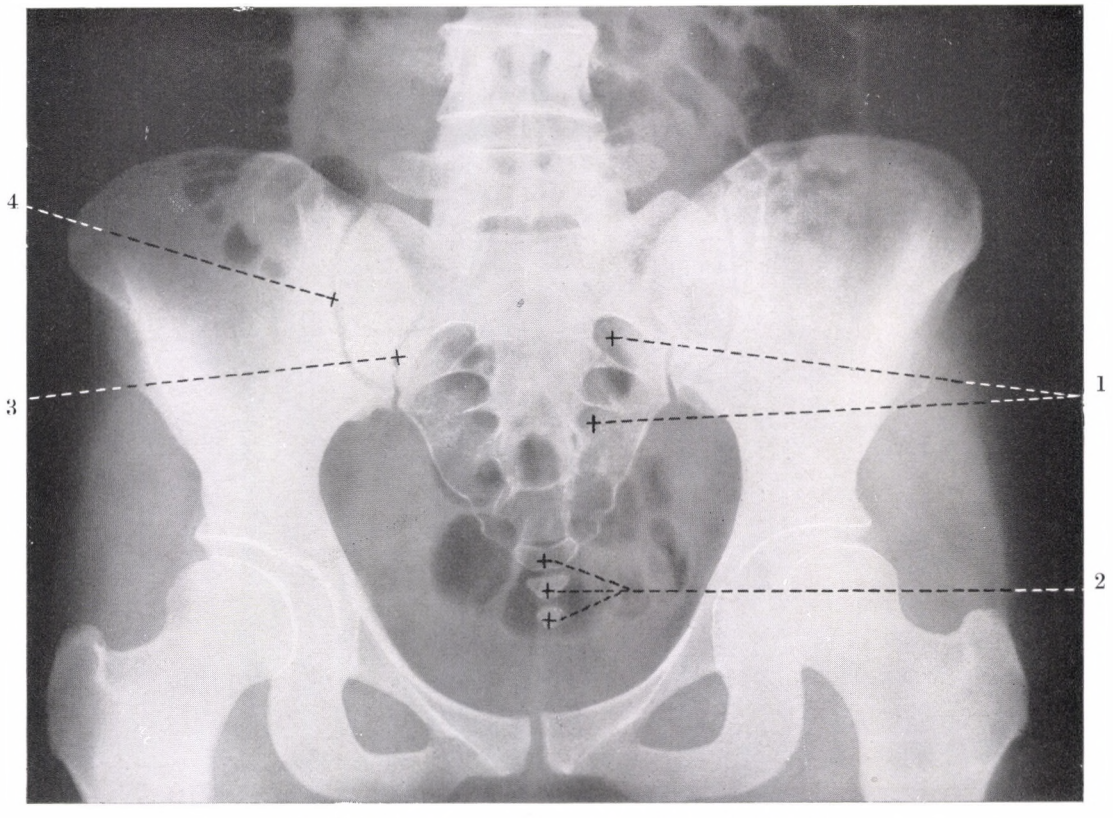

Abb. 242. Os sacrum: antero-posteriores Röntgenbild

1. — Foramina sacralia; 2. — Os coccygis; 3. — Articulatio sacroiliaca (Margo posterior); 4. — Articulatio sacroiliaca (Margo anterior)

Das Röntgenbild. Im Röntgenbild (Abb. 242) lassen sich das Os sacrum, der V. Lumbalwirbel, das lumbosakrale Gelenk sowie die Articulatio sacroiliaca gut überblicken. Auf dem Os sacrum — obwohl sich der Knochen in etwas verkürzter Form projiziert — sind die Foramina sacralia anteriora gut zu beurteilen.

Die Articulatio sacroiliaca wird von den Strahlen schräg getroffen, deshalb ist eine doppelte Gelenklinie sichtbar. Die laterale Linie entspricht dem vorderen, die mediale dem rückwärtigen Gelenkrand. Das zwischen diesen beiden Linien befindliche Gebiet entspricht der Gelenkfläche. Die beiden Gelenke sind zumeist asymmetrisch.

Soll eines der Kreuz-Darmbeingelenke tangential untersucht werden, so muß die Lage des Kranken verändert werden. Von der Rückenlage ausgehend, wird die zu untersuchende Seite etwa 15°—25° vorwärts rotiert und die Röhre etwa 10°—15° kranialwärts geneigt. Die Eintrittsstelle des Zentralstrahles ist der einen Querfinger von der Spina iliaca ant. sup. medial liegende Punkt (KOVÁCS). Von anderen Autoren wird die filmferne Seite des auf der Seite liegenden Kranken etwa 30° nach vorne gedreht (NEMOURS—AUGUSTE).

Soll die Struktur des Kreuz- oder Steißbeins dargestellt werden, so wird ein Film von Zahnfilm-Größe in den Mastdarm des Kranken eingeführt und die Aufnahme von dorsal hergestellt (SABAT). Der Canalis sacralis des auf den Film gesetzten Kranken kann von oben, axial dargestellt werden (NÖLKE).

EPIPHYSENKNORPELLINIEN DES KREUZBEINS

Im Corpus und Arcus der sakralen Wirbel erscheinen die Ossifikationskerne bereits vor der Geburt (Abb. 124). In den Epiphysenplatten erscheinen die Knochenkerne im Alter von $1\frac{1}{2}$—2 Jahren. In den einzelne Segmente bildenden Wirbeln und innerhalb des Epiphysenknorpels erfolgt die Vereinigung der Knochenkerne im 7—10. Lebensjahr (Abb. 243), die vollkommene Ossifikation des Sacrum kommt im Alter von 20—25 Jahren zustande.

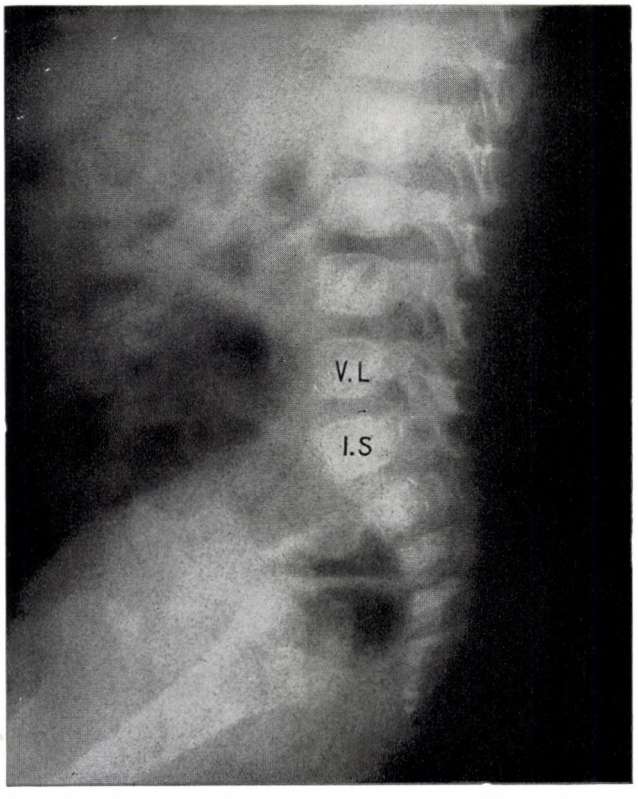

Abb. 243. Kreuzbein eines 12jährigen Kindes: seitliches Röntgenbild
Der V. Lumbal- und I. Sakralwirbel sind mit V. L und I. S bezeichnet

BRUSTKORB

OBERFLÄCHENANATOMIE DES THORAX

Der knochige Thorax gleicht sagittal einem etwas zusammengedrückten Kegelstumpf, der aber durch übergelagerte Muskeln, Fett- und Drüsengewebe eine ziemlich unregelmäßige Gestalt angenommen hat. Seinen spezifischen Eigenschaften entsprechend (negativer thorakaler Druck, Elastizität der Rippen, Wirkung der abdominalen Druckverhältnisse, Alter usw.) verändert sich seine Form auch unter physiologischen Umständen. Die Geschlechtsunterschiede sind auffallend (Abb. 1a—2b). Der weibliche Thorax ist kranial enger, kaudal sind auch die absoluten Maße — wegen des breiteren Beckens — breiter als beim männlichen Thorax. Der Sulcus medianus dorsi ist tiefer als bei Männern. Unterschiede weisen selbstverständlich auch die Brustdrüsen auf.

Beim normalen Thorax gibt es zwei extreme Typen:

1. *Typus inspiratoricus:* beinahe horizontaler Rippenverlauf, Schrägstellung des Sternum, hochgelagertes Jugulum (Fossa suprasternalis seu jugularis), breiter Angulus infrasternalis.

2. *Typus exspiratoricus:* steil verlaufende Rippen, steile Sternumlage, tief gelegenes Jugulum, enger Angulus infrasternalis.

DIE GRENZEN DES THORAX

Der oberen Grenze des knochigen Brustkorbes entspricht ventral eine ausgeprägte, dorsal eine virtuelle Linie. Vorn wird er von der in ihrem ganzen Ausmaß tastbaren Clavicula und dem Jugulum begrenzt (Abb. 244); dorsal kann jene virtuelle Linie als Grenze angesehen werden, die die Articulatio acromioclavicularis mit dem Dornfortsatz des VII. Halswirbels verbindet (Abb. 245). *Der unteren Grenze* entspricht ventral die Linie des Processus xyphoideus und des Rippenbogens, dorsal jene Linie, die von der schwer tastbaren Spitze der Costae fluctuantes — die 12. Rippe entlang — zum Dornfortsatz des XII. Rückenwirbels gezogen wird.

Diese tastbaren *äußeren Grenzen* entsprechen nicht den *inneren*, den *Brusthöhlengrenzen*. Die Brusthöhle erhebt sich nämlich oben über die Clavicula, überragt also die knochige äußere Grenzlinie. Unten jedoch erreicht sie — der speziellen Position des Zwerchfells wegen — die knochige Grenzlinie nicht.

VORDERE OBERFLÄCHE DES THORAX

(Abb. 1a, 2b, 244)

Sogenannte *Orientierungslinien* erleichtern die Orientierung auf der Thoraxwand.

Orientierungslinien:

1. *Linea mediana anterior.* Vordere Mittellinie des Thorax.
2. *Linea sternalis.* Am Rand des Sternum verlaufende Linie.
3. *Linea parasternalis.* Verläuft zwischen der 2. und 4. Linie.
4. *Linea medioclavicularis seu mamillaris.* In der Mitte der Clavicula mit den vorherigen parallel verlaufende gerade Linie (Linie der Brustwarze).
5. *Linea costoarticularis.* Die die Articulatio sternoclavicularis mit der 12. Rippenspitze verbindende Linie.

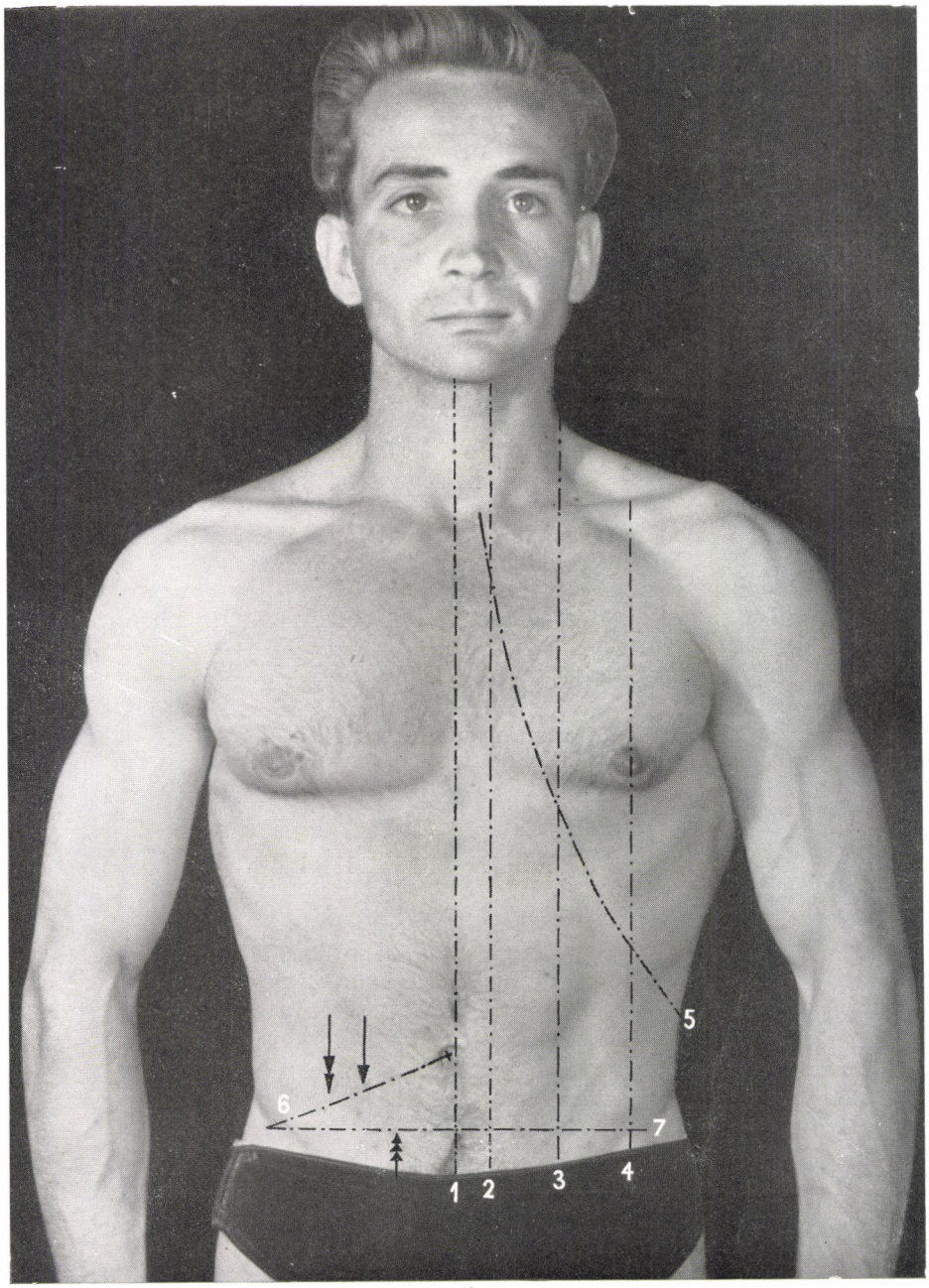

Abb. 244. Orientierungslinien an der vorderen Brustkorb- und Bauchwand
Der Pfeil weist auf den Monroschen, der Doppelpfeil auf den Mac Burneyschen, der dreifache Pfeil auf den Lanzschen Punkt. 1. — Linea mediana ant.; 2. — Linea sternalis; 3. — Linea parasternalis; 4. — Linea mamillaris; 5. — Linea costoarticularis; 6. — Linea spino-umbilicalis; 7. — Linea interspinalis

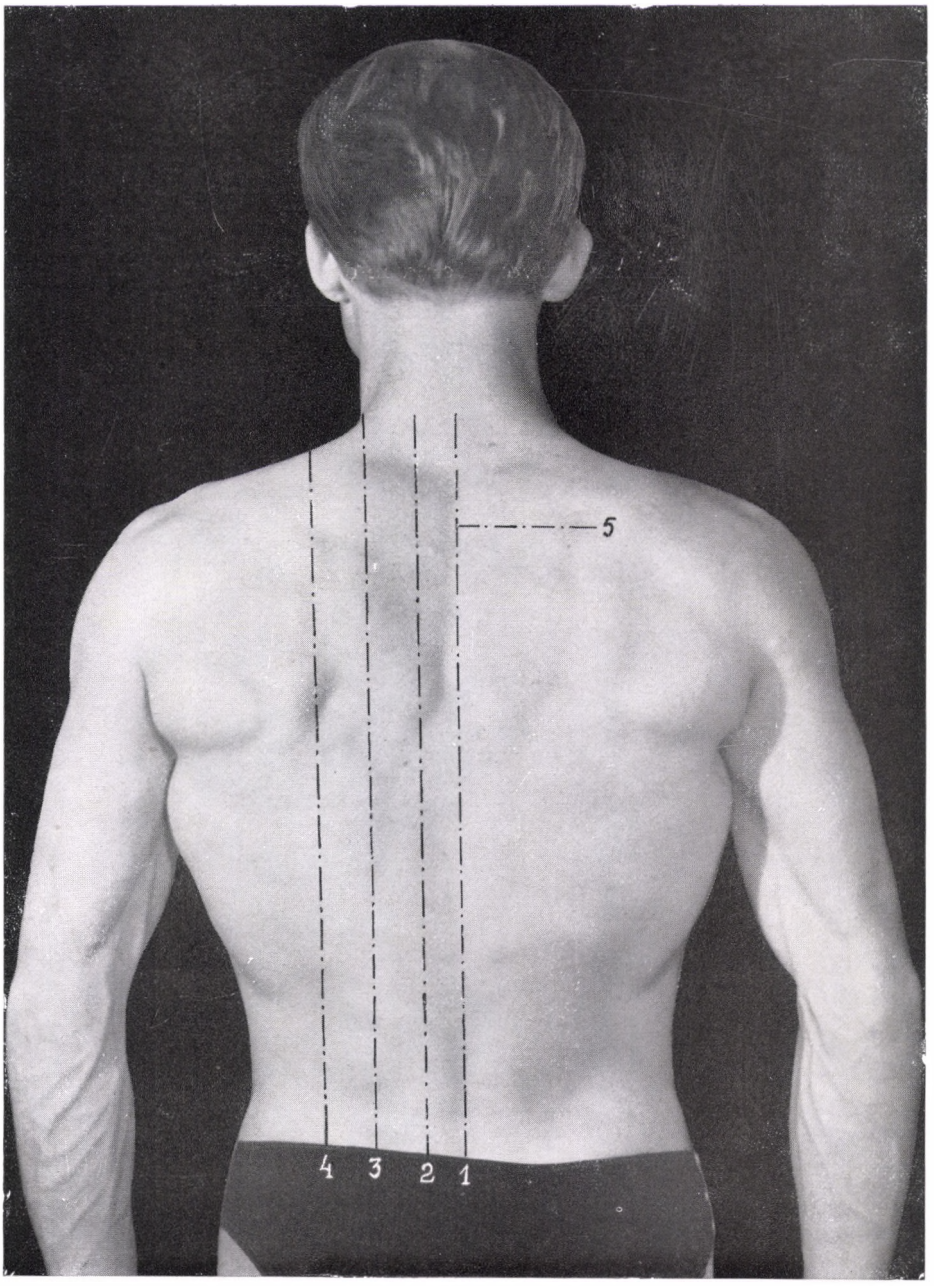

Abb. 245. Orientierungslinien des Rückens

1. — Linea mediana posterior (Sulcus medianus dorsi); 2. — Linea paravertebralis; 3. — Linea interscapularis; 4. — Linea scapularis; 5. — Linea interspinalis (dorsi)

Vorn ist zwischen den beiden M. pectoralis maior oder den beiden Brustdrüsen, in der Mittellinie des Thorax eine Vertiefung sichtbar *(Sulcus medianus thoracis seu sinus mammarum)*, deren Basis das Sternum bildet (Abb. 246). Die Furche ist oben schmaler und — dem Ursprung der großen Brustmuskeln entsprechend — verbreitert sie sich nach unten. In ihrem oberen Drittel ist eine niedrige, aber ausgeprägte, transversal verlaufende Knochenleiste tastbar, die bei großen, mageren Personen sogar sichtbar ist und dem Angulus sterni entspricht (Abb. 29, 38). Als Fortsetzung der Knochenleiste lassen sich die zweiten Rippen tasten, die stärker hervortreten als die anderen. Diese Gebilde sind beim Zählen der Rippen von großer Bedeutung. So wird z. B. die 1. Rippe von der Clavicula verdeckt und die Muskeln überlagern oft vollkommen die 12. Rippe. So kann das Zählen der Rippen immer nur von oben, von der zweiten Rippe an begonnen werden.



Abb. 246. Thorax, Bauchwand und Fossa axillaris des Weibes

Am *oberen Ende* des Sulcus medianus thoracis ist die *Fossa jugularis* zu finden, die lateral von zwei sehnigen Bündeln, den medialen Köpfen der beiden Mm. sternocleidomastoidei begrenzt wird.

Am *unteren Ende* des Sulcus medianus thoracis befindet sich die *Fossa epigastrica seu scrobiculus cordis*, die dem Bereich des Angulus infrasternalis entspricht. Dieser Winkel wird durch den in der Tiefe tastbaren Processus xiphoideus in einen rechts- und linksseitigen *Angulus costoxiphoideus* geteilt. Über diesem läßt sich die vom 7. Rippenknorpel und dem Sternum gebildete Artikulation tasten, die manchmal auch sichtbar ist.

Der untere Rand des großen Brustmuskels setzt sich in der vorderen Linea axillaris fort. Unter diesem bedecken der M. serratus anterior, der M. pectoralis minor und teilweise der M. obliquus abdominis externus den knochigen Thorax. Von den Zacken des M. serratus ant. ist die an der 6. Rippe entspringende die größte und sich am meisten vorwölbende.

Zwischen dem M. pectoralis maior, dem M. deltoideus und der Clavicula ist eine Grube zu sehen *(Fossa infraclavicularis)*, deren Größe und Tiefe vom gegenseitigen Verhältnis der beiden

am Schlüsselbein entspringenden Muskelteile abhängig ist: sie ist kleiner, wenn diese aneinander liegen, und größer, wenn sich zwischen ihnen eine Vertiefung *(Fossa s. trigonum deltoideopectorale)* befindet (Abb. 28). Bei Abduktion des Armes kann in der Fossa infraclavicularis die Spitze des Processus coracoideus getastet werden und nach außen das Tuberculum minus et maius. Bei neben dem Rumpf herabhängendem Arm deckt der M. deltoideus den Proc. coracoideus, weshalb dieser nicht oder nur kaum tastbar ist.

Die über dem Schlüsselbein befindliche *Fossa supraclavicularis maior* steht mit der Brusthöhle in engem Zusammenhang, weil deren Basis aus Gebilden besteht, die die Brusthöhle von oben abschließen.

Die *Brustwarze* befindet sich bei Männern und Kindern im 4. Interkostalraum, von der Medianlinie etwa 8—10 cm entfernt. Bei Frauen ist die Lokalisation variabel.

Die *weibliche Mamma* erstreckt sich zwischen der vorderen Linea axillaris und der Linea parasternalis in Höhe der 3—6. Rippen (Abb. 1b, 246). Ihre untere Grenze entspricht etwa dem unteren Rand des großen Brustmuskels. Zwei Drittel ruhen auf dem M. pectoralis maior, ein Drittel auf dem M. serratus ant. Ihr unterer, schmaler Fortsatz steht mit den Bauchmuskeln in Verbindung — der seitlich gerichtete axillare Fortsatz weist nach der Fossa axillaris. In Seitenansicht wird die Mamma von zwei, sich in der Mamilla treffenden Linien begrenzt, von denen die untere konvexer ist (Abb. 255). Form und Topographie der Mamma hängt in großem Maß vom Zustand der Drüsensubstanz sowie von der Festigkeit des die Mamma fixierenden Bindegewebssystems ab.

SEITLICHE OBERFLÄCHE DES THORAX

(Abb. 29, 246)

Orientierungslinien:

1. *Linea axillaris ant.* Fortsetzung der vorderen Achselfalte.
2. *Linea axillaris media.* Aus der Mitte der Fossa axillaris ausgehende, zwischen der Linea axillaris ant. et post. verlaufende Gerade.
3. *Linea axillaris post.* Fortsetzung der dorsalen Achselfalte.

Auf der seitlichen Oberfläche des Brustkorbes zieht sich als Fortsetzung der Fossa axillaris eine Vertiefung entlang, in der bei muskulösen Personen die Zacken des M. serratus ant. gut zu sehen sind. Rippen und Interkostalräume können gut getastet werden. Der rückwärtigen Grenze dieser Oberfläche entspricht bei erhobenem Arm der vordere Rand des M. latissimus dorsi. Die die Fossa axillaris begrenzende vordere Achselfalte wird durch den M. pectoralis maior gebildet, die hintere kommt durch den M. latissimus dorsi, den M. subscapularis und den M. teres maior zustande.

DORSALE OBERFLÄCHE DES THORAX

(Abb. 2a, 2b, 26, 245)

Orientierungslinien:

1. *Linea mediana post.* Linie der Wirbeldornfortsätze.
2. *Linea paravertebralis.* Die Linie, welche die Enden der Processus transversi verbindet.
3. *Linea interscapularis.* Zwischen dem Margo vertebralis scapulae und der Linea paravertebralis verlaufende Linie.
4. *Linea scapularis.* Verläuft senkrecht durch den unteren Scapulawinkel.
5. *Linea interspinalis.* Verbindet die medialen Enden der beiden Spinae scapulae.

Vom VII. Halswirbel abwärts können die Processus spinosi vertebrae, die Spina scapulae und das Schulterdach, ferner der untere Winkel und manchmal der mediale Rand der Scapula sowie die Rippen getastet werden.

Der Eingang der Brusthöhle ist dorsal höher als ventral, weil sich hier die 1. und 2. Rippe über das Niveau des Schlüsselbeins erheben. In Höhe der 2—9. Rippe legt sich die Scapula mit den auf ihr befindlichen bzw. mit ihr in Verbindung stehenden Muskeln breit an die dorsale Brustkorbwand an. Bei muskulösen Personen sind bei erhobenem Arm der an dem Margo vertebralis scapulae haftende M. rhomboideus maior, die von dem Margo axillaris ausgehenden M. teres maior et minor als gesonderte Bündel gut sichtbar, bilden jedoch bei hängender oberer Extremität ein einheitliches Muskelbündel (Abb. 26). Der den unteren Teil der Scapula bedeckende M. infraspinatus kann getastet werden, der M. supraspinatus wird jedoch vom M. trapezius verdeckt.

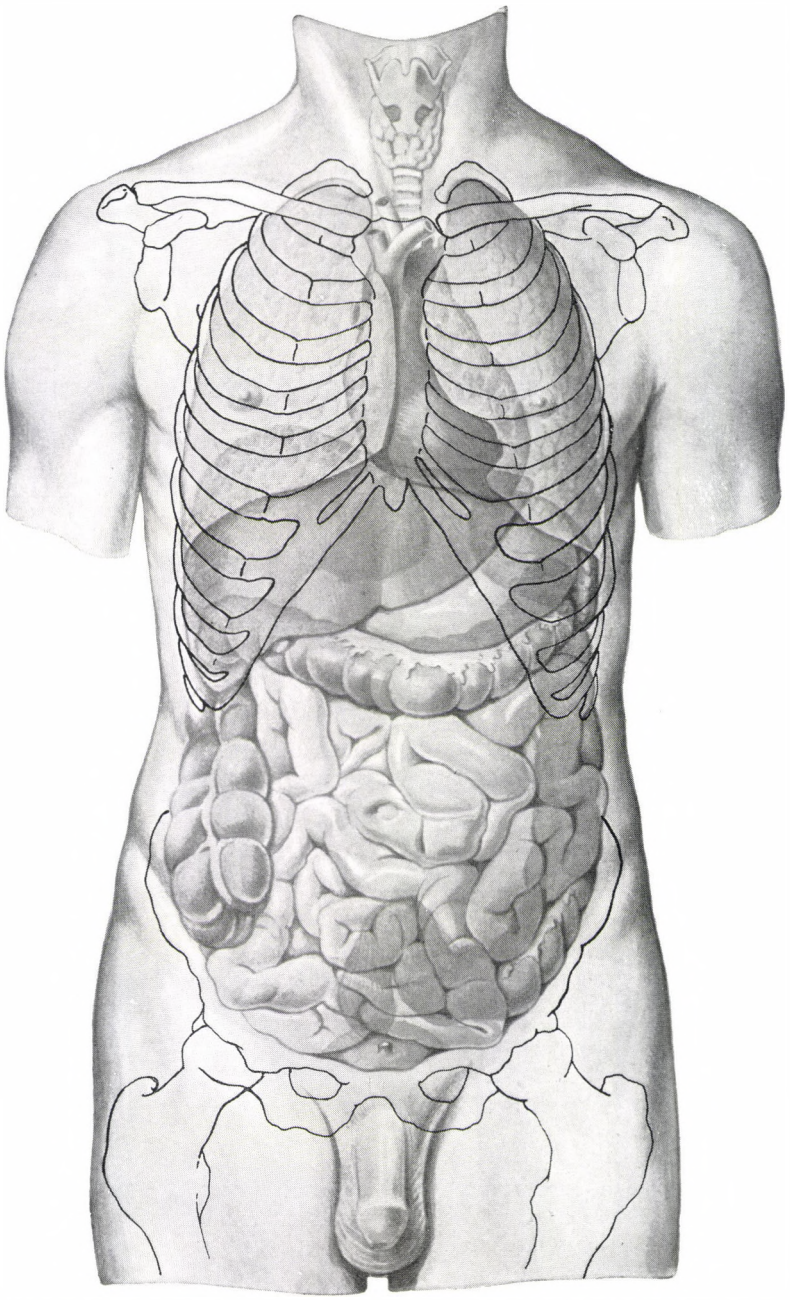

Abb. 247. Topographie und vordere Oberflächenprojektion der Brustkorborgane
(Nach Pernkopf)

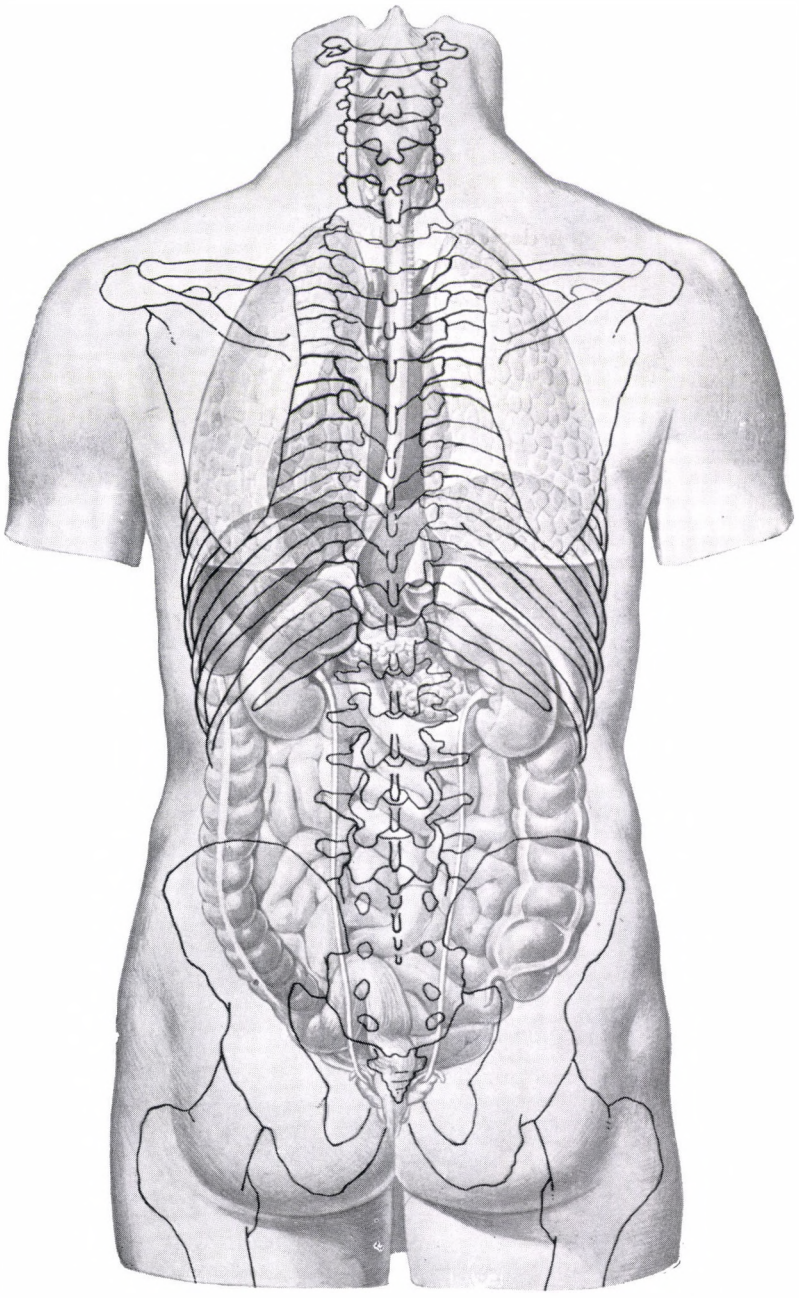

Abb. 248. Topographie und hintere Oberflächenprojektion der Brustkorborgane
(Nach Pernkopf)

Besonders der obere, gegen die Schulterhöhe vordringende Rand des M. trapezius kann gut gesehen und getastet werden.

Über der Wirbelsäule, in der Medianlinie, verläuft eine longitudinale Furche, in deren Tiefe die Processus spinosi vertebrae getastet werden können. Diese Furche wird durch die auf beiden Seiten der Wirbelsäule befindliche und hervortretende Gruppe der tiefen Rückenmuskeln zustande gebracht. Die oberen sechs Dornfortsätze der Halswirbel können wegen der tiefen Lage der Processus spinosi sowie der großen Menge subokzipitaler Muskeln nicht getastet werden. Das Zählen der Wirbel beginnt beim VII. Halswirbel.

Bei mageren Personen hebt sich der mediale Teil der Scapula, insbesondere deren unteres Drittel, als Leiste hervor und der Angulus inf. als Spitze. Bei muskulösen Personen ist die Lage umgekehrt. In der großen Menge der angrenzenden Muskeln sind die obigen Gebilde in Furchen und Dellen tastbar. Dasselbe gilt auch für die Spina scapulae.

PRAKTISCHE ZUSAMMENHÄNGE ZWISCHEN DEN GEBILDEN DER BRUSTKORBWAND

Der untere Rand des M. pectoralis maior befindet sich in Höhe der 5. Rippe und des Rippenknorpels. Der untere Rippenrand zeigt die Höhe der Articulatio xiphosternalis und der zwischen dem IX. und X. Rückenwirbel befindlichen Knorpelscheibe an.

Die Fossa jugularis befindet sich im Niveau vom unteren Rand des II. Wirbelkörpers.

Der Angulus sterni zeigt das untere Randniveau der 2. Rippe und des IV. thorakalen Wirbels an.

Die am meisten vorspringende Zacke des M. serratus ant. entspringt von der 6. Rippe.

Das obere Ende der Linea semilunaris weist auf die Spitze des 9. Rippenknorpels.

Das mediale Ende der Spina scapulae befindet sich in Höhe des Dornfortsatzes des III. thorakalen Wirbels.

Der Angulus inf. scapulae befindet sich in Höhe des Processus spinosus des VIII. Rückenwirbels, d. h. des IX. Rückenwirbelkörpers. Die über ihn gelegte Ebene schneidet das Sternum zwischen dem 4. und 5. Rippenknorpel, die 5. Rippe in der mamillaren Linie und die 9. Rippe bei der Wirbelsäule.

OBERFLÄCHENPROJEKTION DER THORAKALEN ORGANE

(Abb. 247—254)

Brustfell

Die Oberflächenprojektion des Pleurarandes wird durch folgende Linien bestimmt:

Auf der rechten Seite (Abb. 249) zieht die von der Articulatio sternoclavicularis ausgehende Linie nach kaudal und medial zur Mitte des Angulus sterni. Von hier verläuft sie in der Medianlinie bis zum Proc. xiphoideus, wo sie sich nach außen und abwärts wendet. Sodann die Linie des siebenten sternokostalen Gelenks überquerend, kreuzt sie in der mamillaren Linie die Spitze der 8. Rippe (die Knochen-Knorpel-Grenze). In der mittleren axillaren Linie kreuzt sie die 10. Rippe (Abb. 250) und endet beim Processus spinosus des XII. Rückenwirbels (Abb. 252).

Auf der linken Seite (Abb. 249) beginnt die Linie ebenfalls bei der Art. sternoclavicularis, sie zieht zur Mitte des Angulus sterni, verläuft dann von dort, sich an die rechtsseitige Pleuragrenze anlegend, in der Medianlinie kaudal gerichtet, bis zum Niveau des 4. Rippenknorpels. Hier setzt sie sich — etwas lateral vom Sternumrand — nach außen und abwärts, bis zum 6. Rippenknorpel fort. Von hier gleicht ihr Verlauf der rechtsseitigen Linie (Abb. 251), sie erreicht jedoch den Dornfortsatz des XII. Rückenwirbels an etwas tieferer Stelle (Abb. 252).

Der Pleuragrenze entspricht *dorsal* die Paravertebrallinie (Abb. 252). Sie beginnt oben bei der ersten Art. costovertebralis und endet neben dem Dornfortsatz des XII. Rückenwirbels. Rechts projiziert sie sich dicht neben die Linie des Proc. spinosus. Links — der Aorta und dem Ösophagus Platz überlassend — erfolgt die Projektion von dieser Linie etwas entfernter.

Die Pleurakuppel reicht in die Fossa supraclavicularis hinauf. Die Fascia endothoracica und die Bindegewebsbänder halten sie hier in ausgespannter Lage.

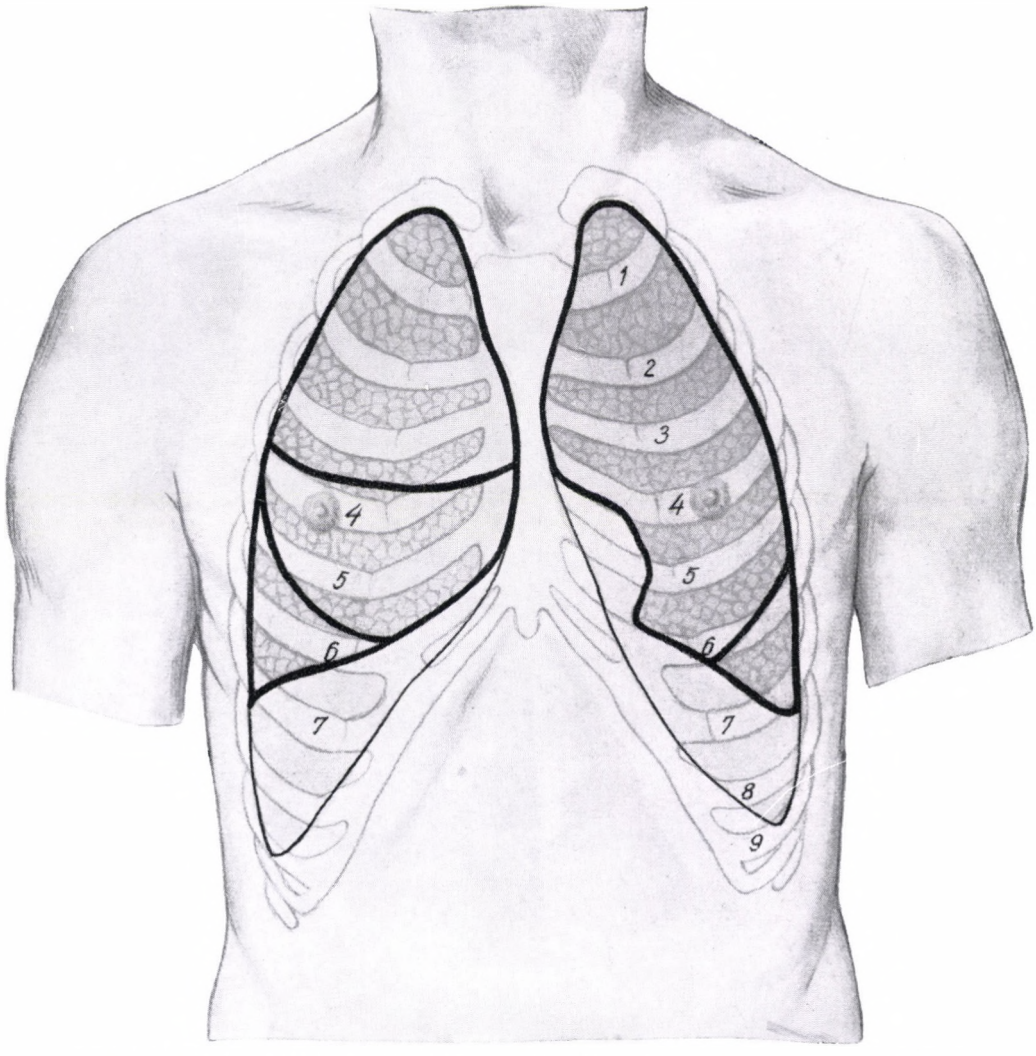

Abb. 249. Vordere Oberflächenprojektion der Lungen- und Brustfellgrenzen

Lunge

Die Lungenspitzen überragen das mediale Drittel der Clavicula gewöhnlich um 2,5 cm, obwohl hier eine große individuelle Varietät zu beobachten ist.

Die *vorderen Grenzlinien* der Lungen ziehen am hinteren Rand des sternalen Kopfes des M. sternocleidomastoideus entlang zur Articulatio sternoclavicularis, sodann zur Mitte des Angulus sterni. Von hier dringen die bilateralen Grenzlinien aneinanderliegend in der Medianlinie bis zum Niveau des 4. Rippenknorpels vor (Abb. 247, 249). Von hier aus verläuft die *linksseitige Grenzlinie* — der Höhe der Incisura cardiaca pulmonis entsprechend, obzwar in kleinerem Bogen — nach außen und abwärts, bis sie an der Knochen-Knorpel-Grenze der 5. Rippe die parasternale Linie erreicht. Sodann wendet sie sich nach innen und abwärts zur Mitte des 6. Rippenknorpels. Die *rechtsseitige Grenzlinie* verläuft vom Niveau des 4. Rippenknorpels in der Medianlinie bis zum 6. Rippenknorpel. Sich hier nach außen und abwärts wendend, setzt sie sich sodann in der unteren Grenzlinie fort.

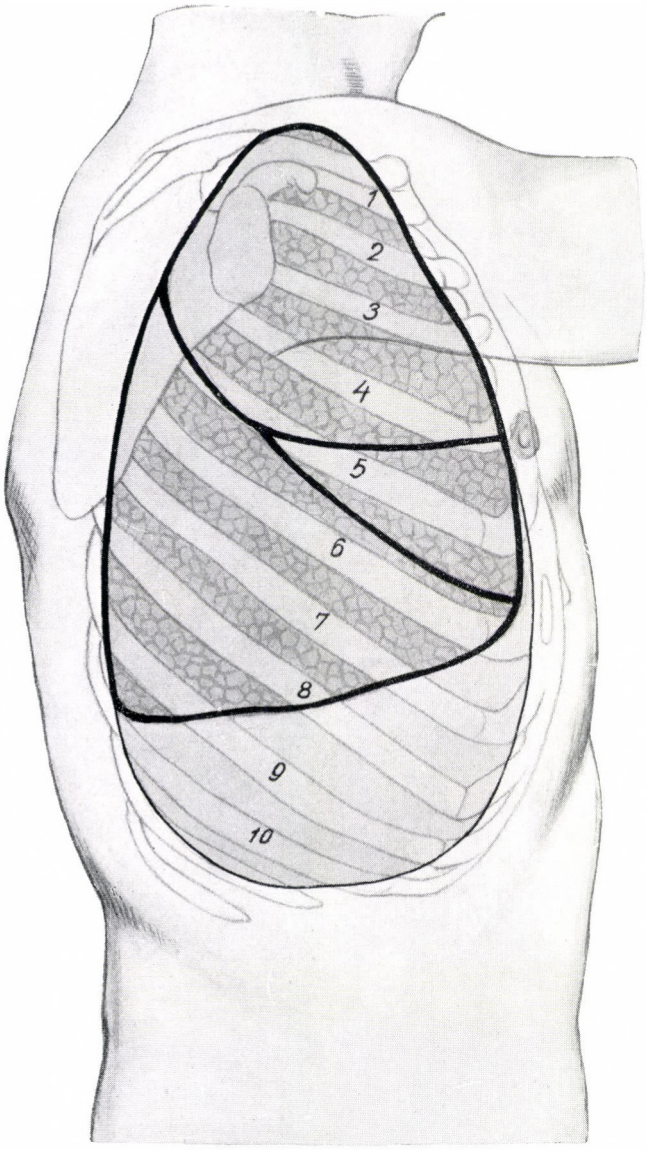

Abb. 250. Oberflächenprojektion der Fissura interlobaris und Fissura interlobaris accessoria

Die untere Grenzlinie der Lunge steht mit der Atmungsphase in engem Zusammenhang. In Mittelstellung verläuft die untere Grenzlinie vom 6. sternokostalen Gelenk in einem mäßig konvexen Bogen nach kaudal, zum Processus spinosus des X. Rückenwirbels (Abb. 250—252). Wegen des schiefen Verlaufs der Rippen schneidet die Linie immer Rippen höherer Ordnungsnummern. Ihrer Lage entspricht in der parasternalen Linie der kraniale Rand des 6. Rippenknorpels, in der mamillaren Linie der untere Rand der 6. Rippe, in der vorderen axillaren Linie die 7. Rippe, in der mittleren axillaren Linie der untere Rand der 8. Rippe, in der Scapularlinie der untere Rand der 9. Rippe und in der paravertebralen Linie der obere Rand der 11. Rippe.

Die hintere Grenzlinie der Lunge verläuft zwischen dem Processus spinosus des VII. Halswirbels und des X. Brustwirbels in der paravertebralen Linie. Die rechtsseitige Projektionslinie nimmt kaudalwärts ziehend eine allmählich medialere Lage ein und verläuft etwa von Höhe des IV. Rückenwirbels an neben den Dornfortsätzen. Links bleibt jedoch die Projektionslinie — der Aortalage entsprechend — in der paravertebralen Linie, manchmal kann sie sogar eine um 1 cm lateralere Richtung einschlagen.

Der Oberflächenprojektion der *Fissura interlobaris* entspricht jene Linie, die links von der Höhe des IV., rechts von der des V. Brustwirbeldornfortsatzes ausgehend die Thoraxwand umgeht und bis zur mamillaren Linie — links am unteren Rand der 6. Rippe, rechts am oberen Rand derselben — reicht. Legt der Kranke seine Handfläche auf das Schädeldach, so befindet sich der Margo vertebralis seines Schulterblattes annähernd in einer dem Verlauf der Fissura interlobaris entsprechenden Lage (Abb. 251).

Dem Verlauf der *Fissura interlobaris accessoria* entspricht jene Linie, die sich von der Mitte der Fissura interlobaris dextra (dem Schnittpunkt der mittleren Axillarlinie und der Fissura) zum rechtsseitigen vierten sternokostalen Gelenk zieht (Abb. 250).

Der Oberflächenprojektion des *Sinus phrenicocostalis* entspricht das zwischen den Projektionslinien der unteren Lungen- und Brustfellgrenzen befindliche Gebiet. Dieses verbreitet sich zwischen den Axillarlinien am tiefsten (Abb. 249).

Die Lungengrenzen werden mittels Perkussion bestimmt. Die Lage der unteren Lungengrenze verändert sich — im Zusammenhang mit der Atmungsphase — in registrierbarer Weise, was sich in den Bewegungen des Zwerchfells äußert. Nachdem durch Perkussion die Zwerchfelllage festgestellt wurde, wird der Kranke zur Inspiration aufgefordert. Bei normalen Verhältnissen senkt sich hierbei das Zwerchfell, und an jenen Stellen, wo vorher perkussorisch eine Dämpfung festgestellt wurde, ist nach der Inspiration ein für die Lunge charakteristischer (ganz heller nicht tympanitischer) Klopfschall zu vernehmen.

Über den Zustand der Bronchien, der Pleura usw. informiert man sich durch Auskultation.

Luftröhre

Ihrer Lage entspricht am Rücken jene Linie, die den Dornfortsatz des VI. Halswirbels mit dem Dornfortsatz des IV. Brustwirbels verbindet (Abb. 248). An deren unteren Grenze teilt sie sich in zwei Hauptbronchien.

Vorn beginnt die Trachea in Höhe des Ringknorpels, an dessen tastbarem Bogen. Die Bifurkation befindet sich in Höhe des Angulus sterni (des 2. Rippenknorpels; Abb. 247).

Speiseröhre

Der Lage des Ösophagus entspricht dorsal jene Linie, die vom Dornfortsatz des VI. Halswirbels zu einem von der Medianlinie 2,5 cm links im Niveau des Proc. spinosus des IX. Rückenwirbels liegenden Punkt zieht (Abb. 248). Ventral tritt er in Höhe des Ringknorpels aus dem Schlund (Abb. 247).

Gefäße

Aorta ascendens. Beginnt in Höhe des dritten Rippenknorpels etwas links von der Sternummitte und reicht bis zum oberen Rand des zweiten rechten Rippenknorpels.

Die Projektionslinie des *Arcus aortae* verläuft vom vorherigen Punkt zur Mittellinie des Sternum bis zum 2,5 cm unter der Incisura jugularis gelegenen Punkt (dies ist der höchste Punkt des Arcus aortae) und verläuft dann von hier bis zum sternalen Ende des 3. linken Rippenknorpels. Der Aortabogen projiziert sich verkürzt auf die Oberfläche, weil er topographisch in einer solchen Ebene verläuft, die mit der Frontalebene, d. h. praktisch mit der Körperoberfläche einen Winkel von 45° einschließt.

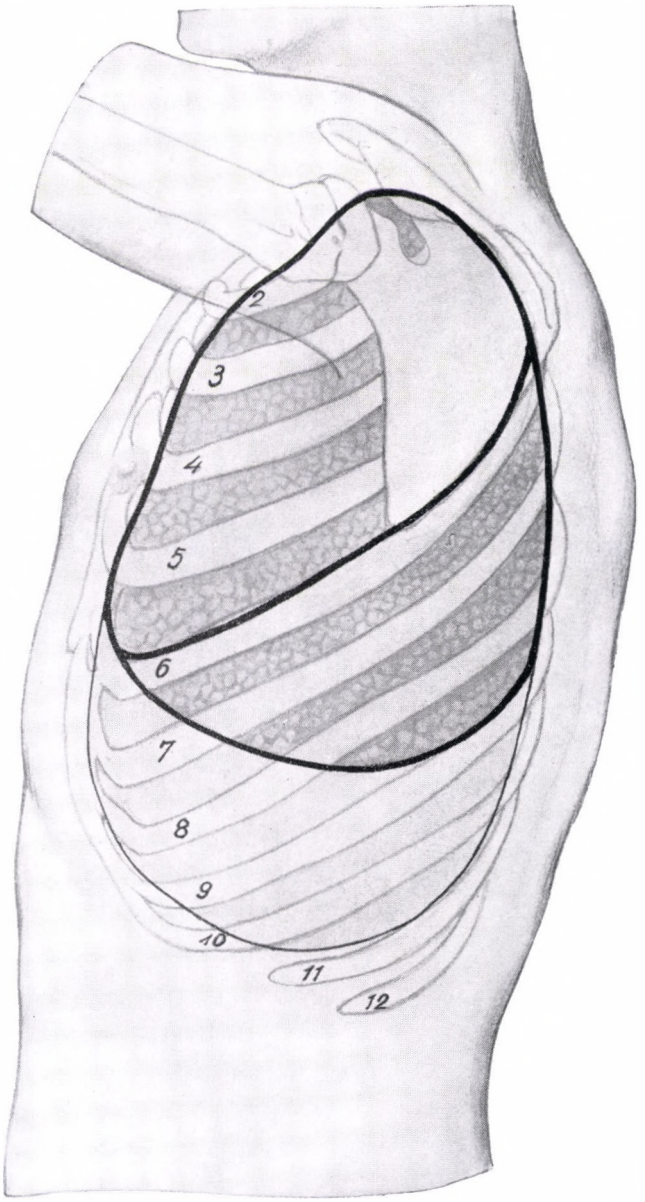

Abb. 251. Oberflächenprojektion der Fissura interlobaris (Links)

Während die von der Projektion des höchsten Aortenbogenpunktes zum rechten sternoklavikularen Gelenk gezogene Linie der Projektion der *Arteria anonyma* entspricht, stellt die vom selben Punkt zum linken sternoklavikularen Gelenk gezogene Linie die Projektion des thorakalen Abschnittes der *Arteria carotis communis sin.* dar.

Die Projektionslinie der *Aorta descendens* zieht sich *ventral* vom sternalen Ende des linken 3. Rippenknorpels bis zu dem drei Querfinger unter der Art. xiphosternalis in der Mittellinie befindlichen Punkt. *Dorsal* entspricht die Projektion der Aorta desc. einer solchen Linie, die in Höhe des IV. Rückenwirbels den in der linksseitigen paravertebralen Linie liegenden Punkt mit dem oberen Rand des Proc. spinosus des XII. Rückenwirbels verbindet.

A. mammaria int. Verläuft hinter den oberen sechs Rippenknorpeln, oben 1 cm, kaudaler 1,5 cm lateral vom Sternumrand.

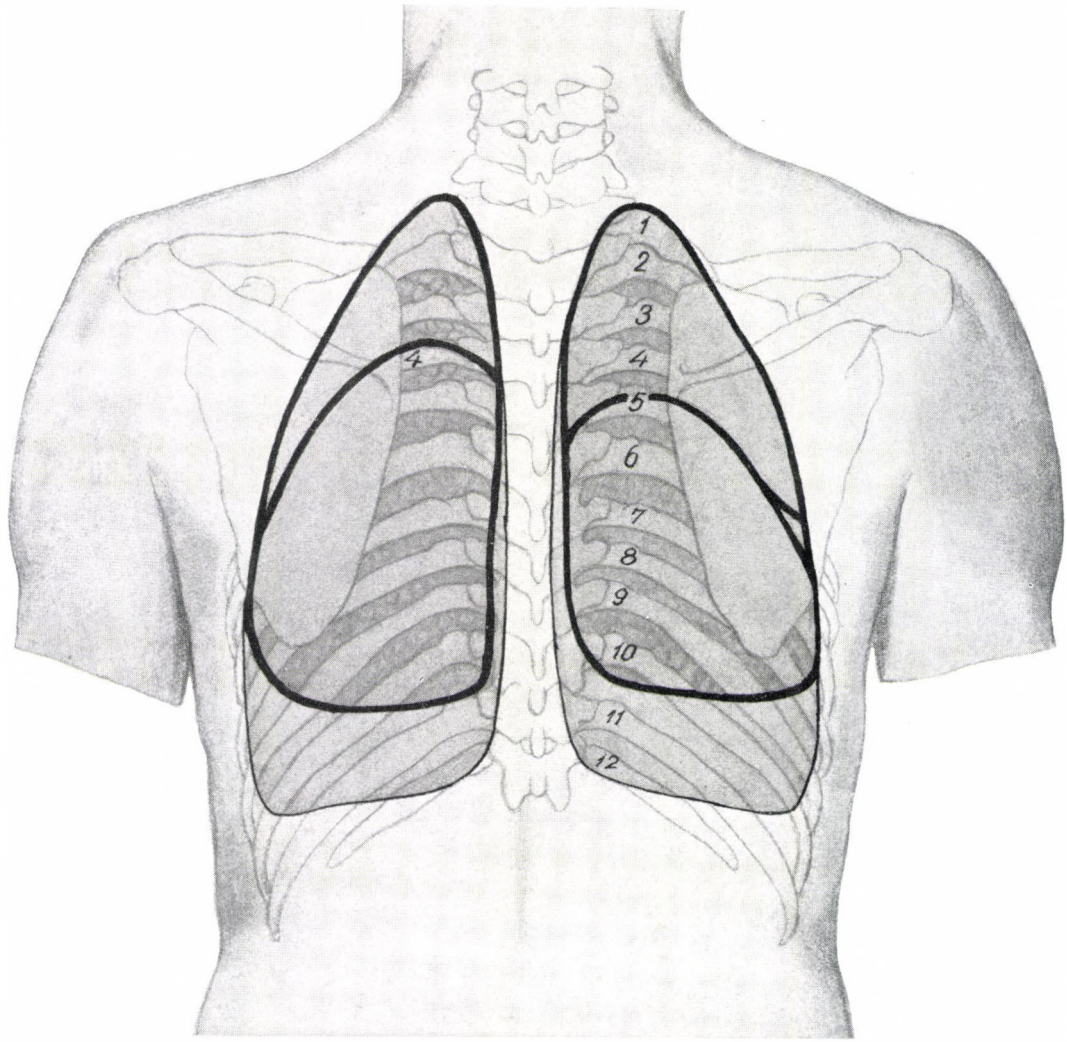

Abb. 252. Hintere Oberflächenprojektion der Lungen- und Brustfellgrenzen

Der Oberflächenprojektion der *V. anonyma dextra* entspricht jene senkrechte Linie, die das rechte sternoklavikulare Gelenk mit dem 1. rechten sternokostalen Gelenk verbindet. Die *V. anonyma sinistra* zieht vom linken Sternoklavikulargelenk gegen den oberen Rand des rechten 1. Sternokostalgelenkes. Die beiden Venen treffen sich hinter dem Manubrium etwa 1,5 cm medial vom rechten 1. Sternokostalgelenk. Dieser Punkt zeigt den Beginn der *V. cava superior* an, die abwärts bis zum oberen Rand des rechtsseitigen 3. Rippenknorpels reicht. Der von der Medianlinie 2 cm rechts befindliche obere Rand des rechten 6. Rippenknorpels entspricht dem oberen Ende der *V. cava inf.*

H e r z

Der Projektion des Herzens entspricht an der vorderen Thoraxwand ein unregelmäßiges Viereck (Abb. 253). Den *linken unteren Winkel* des Vierecks bildet die Herzspitze, die sich im 5. Interkostalraum, von der Medianlinie etwa 8—9 cm nach links befindet. Deren Lage läßt sich im Lebenden, infolge ihrer Pulsation auch durch Palpation feststellen. Der *linke obere Winkel*

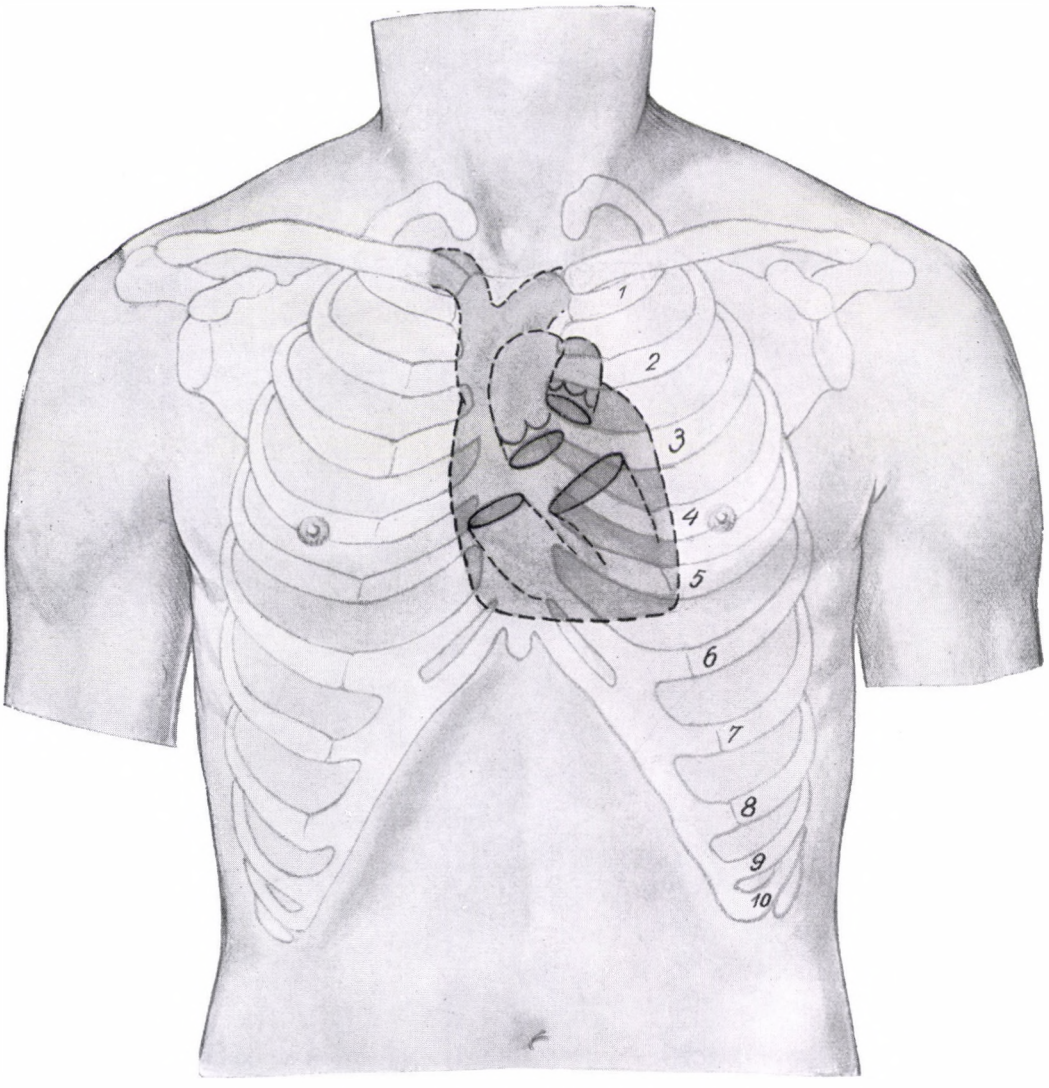

Abb. 253. Oberflächenprojektion des Herzens und seiner Ostien

kann am unteren Rand des 2. linken Rippenknorpels, von der linken Sternallinie 2,5 cm nach links gefunden werden. Der *rechte untere Winkel* liegt bei der 7. rechtsseitigen Articulatio sternocostalis. Der *rechte obere Winkel* befindet sich in Höhe der oberen Kante des rechtsseitigen 3. Rippenknorpels, von der rechten Sternallinie 1 cm nach außen. Die Grenzen des Herzens werden von den die Punkte verbindenden Linien gebildet.

Dieses Gebiet wird durch Perkussion bestimmt. Da zwischen Herz und Thoraxwand — am Rande dieses Gebietes — lufthaltiges Lungengewebe vordringt, ist der erhaltene Perkussionsschall nicht ganz gedämpft (relative Herzdämpfung). In dem Gebiet jedoch, wo sich das Herz unmittelbar an die Thoraxwand anlegt, ist der Perkussionsschall vollkommen gedämpft (absolute Herzdämpfung).

Die Form der *absoluten Herzdämpfung* ist ein rechtwinkliges Dreieck (Abb. 254). Die eine Kathete dieses Dreiecks ist die linke Sternallinie, die andere die untere Grenze der relativen Herzdämpfung (Leberdämpfung). Die sich nach außen wölbende bogenförmige Hypothenuse dieses Dreiecks zieht sich vom unteren Rand des linken, 4. Sternokostalgelenks nach unten und auswärts bis zur Paravertebrallinie — erreicht also die Stelle des Spitzenstoßes nicht. Die absolute Herzdämpfung kann durch leise, oberflächliche Perkussion festgestellt werden.

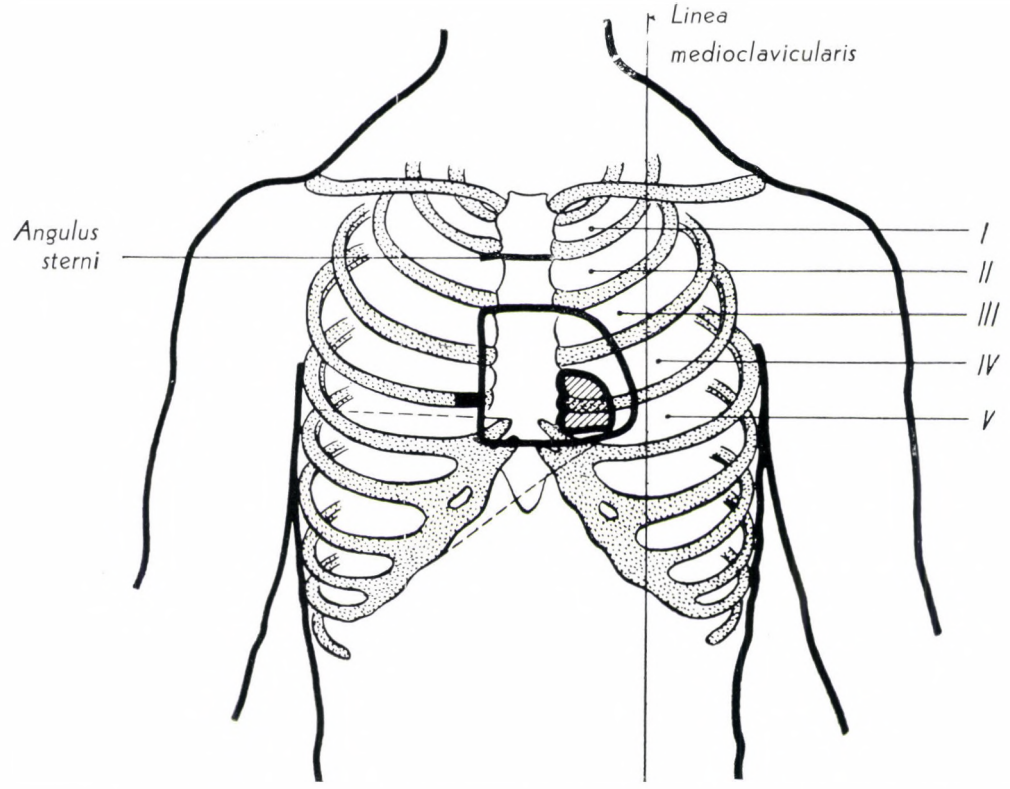

Abb. 254. Schematische Darstellung der absoluten und relativen Herzdämpfung
Das schraffierte Gebiet entspricht der absoluten Herzdämpfung und das mit der äußeren dicken Linie umgrenzte der relativen Herzdämpfung. I—V. — Interkostalräume

Die Form der *relativen Herzdämpfung* entspricht der erwähnten Oberflächenprojektion des Herzens. Der Treffwinkel von der rechtsseitigen Grenzlinie der relativen Herzdämpfung und dem oberen Rand der Leberdämpfung (Leber-Herzwinkel) ist unter physiologischen Umständen ein rechter Winkel. Infolge einiger Krankheiten (z. B. vermehrter perikardialer Flüssigkeit) wird dieser rechte Winkel zu einem stumpfen Winkel.

Dem Verlauf des *Sulcus coronarius* entspricht jene Linie, die das linksseitige 3. und rechtsseitige 6. Sternokostalgelenk miteinander verbindet.

Herzostien. Das Ostium der *A. pulmonalis* projiziert sich auf den oberen Rand des linksseitigen, 3. sternokostalen Gelenkes (den zweiten Interkostalraum). Etwas darunter und nach medial projiziert sich das Ostium der *Aorta.* Das *Ostium atrioventriculare sinistrum* projiziert sich auf das Sternalende des linksseitigen 4. Rippenknorpels und das *Ostium atrioventriculare dextrum* auf das innere Ende des rechtsseitigen vierten Interkostalraumes und das Sternum (Abb. 253).

Herztöne. Über dem funktionierenden Herzen können mittels Auskultation zwei Töne wahrgenommen werden: man hört einen *systolischen* und einen *diastolischen Herzton.* Ersterer wird durch die Kontraktion der Kammermuskulatur und den Verschluß der Atrioventrikularklappen verursacht, — letzterer hauptsächlich durch Schwingung und Verschluß der Semilunarklappen. Die optimale Auskultationsstelle für die in den einzelnen Ostien entstandenen Töne entspricht nicht in jedem Fall der anatomischen Projektion der Ostien. Der Ton der Valvula tricuspidalis und der Valvulae arteriae pulmonalis kann am besten in ihrer anatomischen Projektion gehört werden: ersterer über dem Sternum, in Höhe des vierten Interkostalraumes, letzterer im linksseitigen zweiten Interkostalraum, unmittelbar neben dem Sternum. Die Bikuspidalklappe läßt sich über der Herzspitze, die Aortenklappe parasternal im rechten zweiten Interkostalraum am besten vernehmen. Demnach also nicht im Gebiet ihrer Oberflächenprojektion, sondern dort, wohin der entstandene Ton durch den Blutstrom am intensivsten hingeleitet wird.

RÖNTGENANATOMIE DER BRUST

BRUSTWAND

Auf der Thoraxwand können mittels Röntgenaufnahme teils die Weichteile, teils die knochigen Gebilde untersucht werden.

Die knochige Thoraxwand wird durch das thorakale Rückgrat, die Rippen und das Sternum gebildet (Abb. 258, 259).

Die Röntgenanatomie des thorakalen Rückgrates wurde im Kapitel »Wirbelsäule« behandelt.

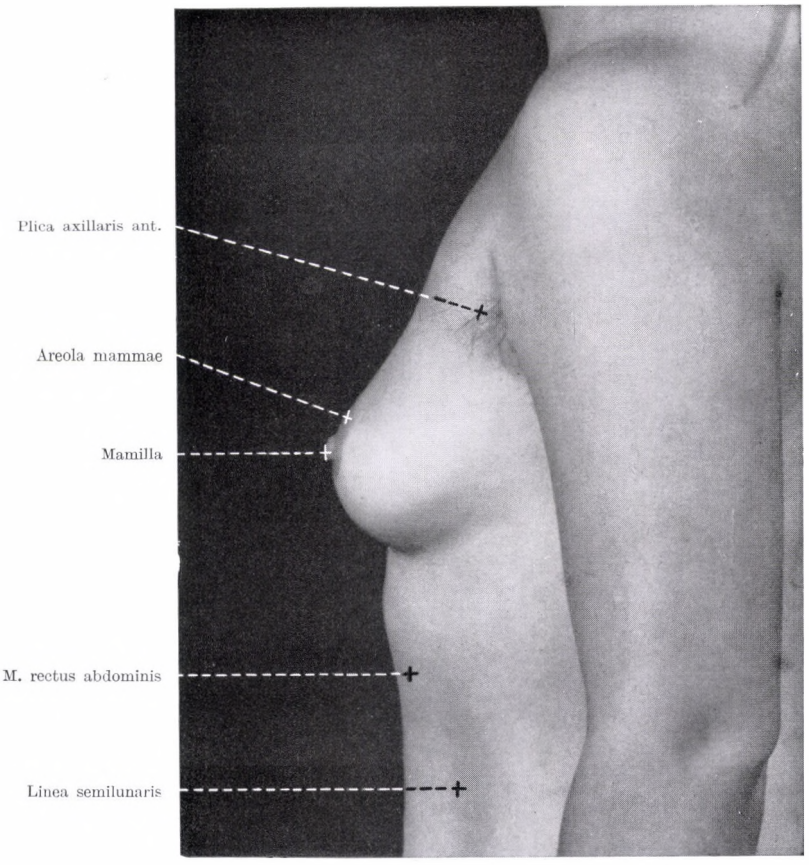

Abb. 255. Seitenansicht der weiblichen Brustdrüse

MAMMA

Zur röntgenologischen Darstellung der weiblichen Mamma werden entweder einfache, weiche Strahlen angewandt, oder werden zu diesem Zweck Kontrastmittel in die Milchgänge der Drüsen eingeführt. Nach erfolgter Auffüllung wird die Aufnahme angefertigt. Auf dem von der Lunge angefertigten antero-posterioren Röntgenbild erscheint auch die Mamma in Form eines halbkreisförmigen Schattens (Abb. 300).

Seitliche Röntgenaufnahme der Mamma

Einstellung der Aufnahme. Halbseitenlage der Kranken. Der Zentralstrahl ist — zur sich auf der lateralen Seite der Mamma befindlichen Kassette senkrecht — tangential auf die Brustdrüse gerichtet, die er in medio-lateraler Richtung durchdringt. Fokus-Film-Abstand 60—80 cm. Abb. 255 zeigt die weibliche Brustdrüse von der Seite, von der Kassette aus gesehen.

Das Röntgenbild. Im Röntgenbild kann die Drüsensubstanz deshalb gesehen werden, weil sie von Fettgewebe umgeben ist, dessen spezifisches Gewicht und Absorptionsvermögen geringer ist als das der Umgebung. So können mit entsprechender Technik normale Drüsensubstanz, das Bindegewebe oder das pathologische Gewebe — die alle das Fettgewebe an Strahlenabsorptionsfähigkeit übertreffen — dargestellt werden. Im Röntgenbild der *normalen Mamma* sind radiär verlaufende Milchgänge, bei älteren Frauen radiär angeordnete Bindegewebssepten zu sehen. Auf der Mammabasis, zwischen dem Drüsengewebe und der Basalplatte der mamillaren Bindegewebskapsel läßt sich von der Umgebung eine feine Fettschicht differenzieren. Die durch die Fettschicht bewirkte negative Schattenlinie nennt man *Basislinie*.

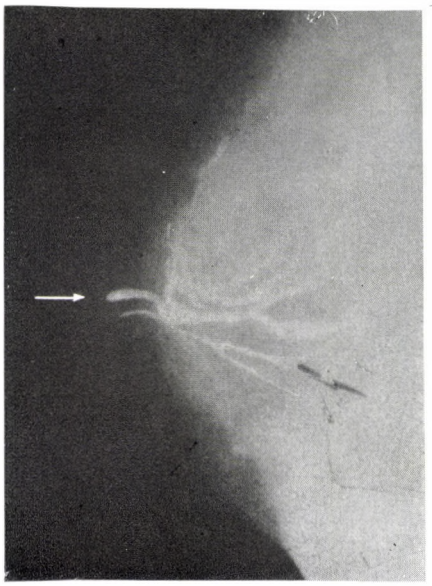

Abb. 256. Mammogramm
Der Pfeil weist auf die Mamilla

Auch die normale Mamma weist große individuelle Abweichungen auf, die der Größe des Drüsenkörpers, ihrem funktionellen Zustand, der Menge des Fettgewebes entsprechen. Die radiäre Struktur läßt sich jedoch bei der normalen Mamma immer erkennen. Umschriebene Schatten, Zerfall der radiären Struktur, Formveränderungen deuten auf pathologische Prozesse.

Mammographie. Das Milchgangssystem der Mamma kann mit positiver Kontrastsubstanz aufgefüllt werden. Da jedoch die Untersuchung in pathologischen Fällen und vor allem bei Tumoren nicht indifferent für die Kranke ist, wird dieses Verfahren heute kaum mehr angewandt.

Technik der Mammographie: Aseptische Bedingungen sind streng zu beachten. Nachdem die Mamma abgewaschen wurde, kann durch leichte Warzenmassage etwas Sekret, eventuell Detritus aus dem Gangsystem der Drüse entleert werden, wobei die Öffnung des Ableitungsganges sichtbar wird. In die Öffnung wird eine feine, dünne, stumpfe Kanüle eingeführt, durch welche Kontrastmittel (Triopac 200) injiziert wird. Die Injektion wird so lange fortgesetzt, bis die Kranke über ein unangenehmes Gefühl klagt. Sodann wird — den vorherigen gleich — von der Mamma eine seitliche Aufnahme gemacht. Nachher wird das Kontrastmittel hinausgepreßt oder herausgesaugt. Diese Technik empfiehlt sich zum Nachweis von Papillomen, Tumoren, Zysten, Abszessen und benignen Geschwülsten, weil sich auf Grund des normalen bzw. destruierten Zustandes des Ableitungssystems, der topographischen Veränderungen der radiären Struktur eine direkte oder indirekte Diagnose stellen läßt.

Die Technik wird trotzdem nur selten angewandt, da ihr wichtigstes Indikationsgebiet die Diagnose von Tumoren wäre. Jedoch bei Verdacht einer malignen Geschwulst ist die zur Untersuchung erforderliche Mamma-Massage kontraindiziert, auch empfiehlt sich die Kontrastmittelinjektion nicht. Abb. 256 zeigt das Mammogramm der normalen Mamma.

RIPPEN

Die Rippen können im Durchsichtsbild des Thorax und der Brusthöhle gut untersucht werden.

Postero-anteriore Röntgenaufnahme der Rippen

Einstellung der Aufnahme. Der Kranke steht (Abb. 266), oder liegt (Abb. 257). Er legt seine Hand auswärts rotiert auf die Crista iliaca und zieht die Ellenbogen nach vorn, bzw. streckt seine Arme kranialwärts, wodurch sich die Scapulae von dem Thorax wegprojizieren. Der in der Medianebene verlaufende Zentralstrahl ist — senkrecht zur Kassette — auf den Processus spinosus des VII. Brustwirbels gerichtet.

Das Röntgenbild. Im Röntgenbild (Abb. 260) ist besonders der dorsale Abschnitt der Rippen klar sichtbar. Ihre Seitenteile projizieren sich teilweise aufeinander, teilweise »in sich«. Die Rippenknorpel geben auf dem Bild keinen Schatten, so ist der Anschluß der Rippen an das Sternum nicht erkennbar. Die Rippenknorpel sind nur dann zu sehen, wenn in ihnen verkalkte Herde auftreten.

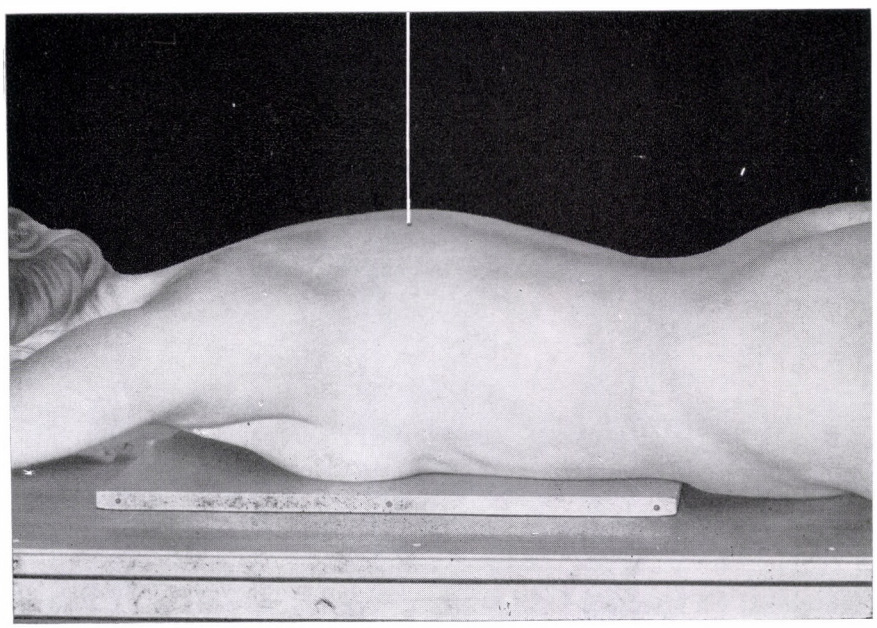

Abb. 257. Thorax: Einstellung der postero-anterioren Röntgenaufnahme
Der Zentralstrahl ist — zur Kassette senkrecht — auf den VII. Rückenwirbel gerichtet

Das ventrale Ende der Rippen liegt tiefer als das dorsale. Der dorsale Abschnitt ist nach außen und abwärts gerichtet, der ventrale nach unten und einwärts. Infolge des schiefen Verlaufes der Rippen kann praktisch festgestellt werden, daß in Höhe von dem sich scharf abzeichnenden Dorsalabschnitt einer Rippe vorn, parasternal, sich ein um etwa 2—3 Ordnungsnummern höherer Rippenknorpel befindet (z. B. der Schatten der 5. Rippe auf dem 3. Rippenknorpel).

Die erste Rippe ist an ihrem breiten vorderen Ende und an ihrem, mit dem I. thorakalen Wirbel gebildeten Gelenk gut zu erkennen.

Zur Diagnose der Halsrippen ist besonders wichtig, genau zu wissen, daß der Proc. transversus des I. Rückenwirbels kranial und lateral und der Proc. costotransversarius des VII. Halswirbels kaudal und lateral gerichtet ist.

Die eingehendere Untersuchung des Rippenköpfchens und des Rippenhalses erfolgt in anteroposteriorer Einstellung.

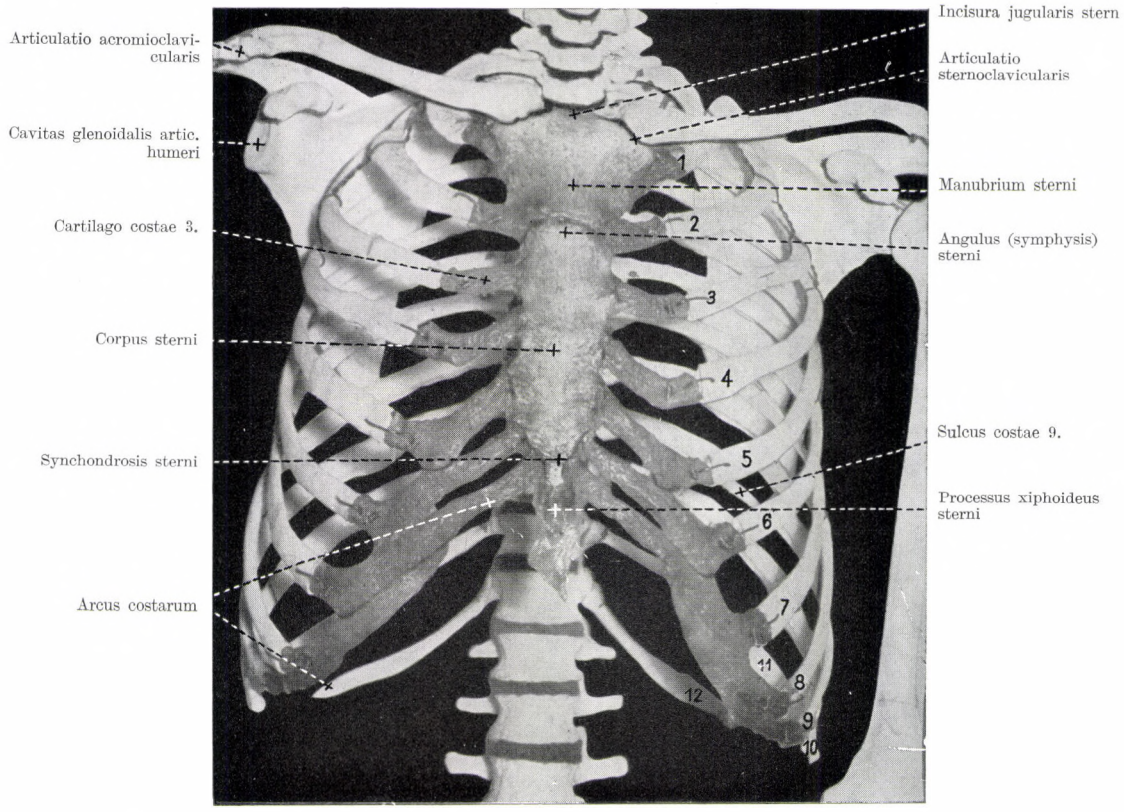

Abb. 258. Knochen des Brustkorbes von ventral

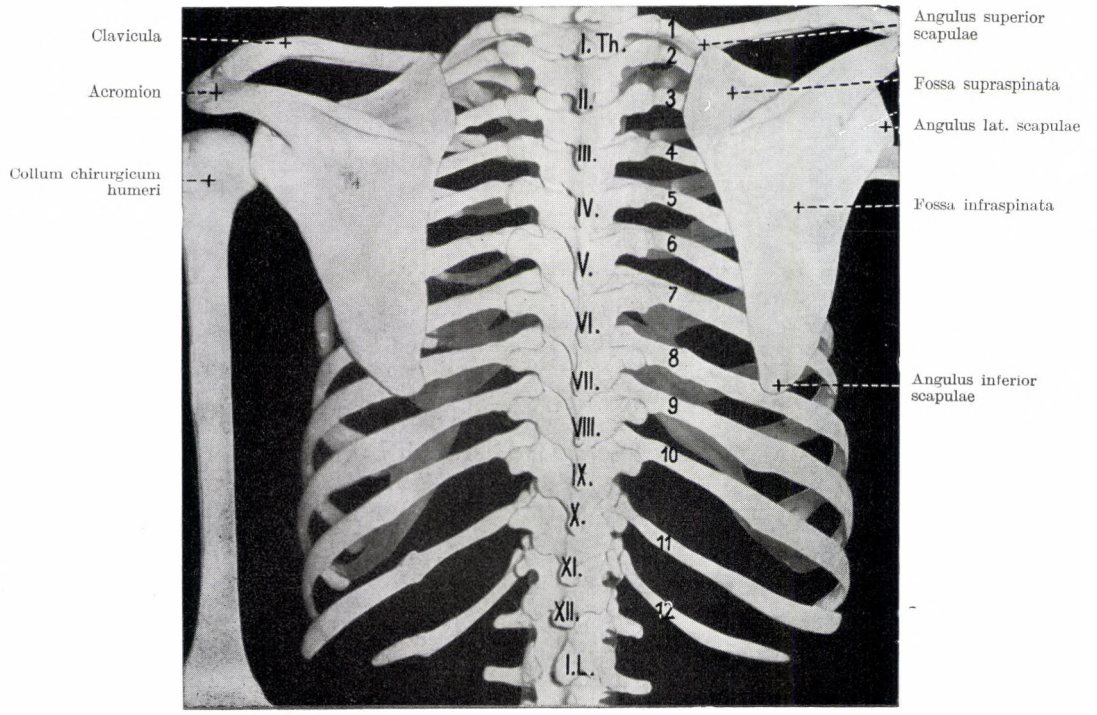

Abb. 259. Knochen des Brustkorbes von dorsal

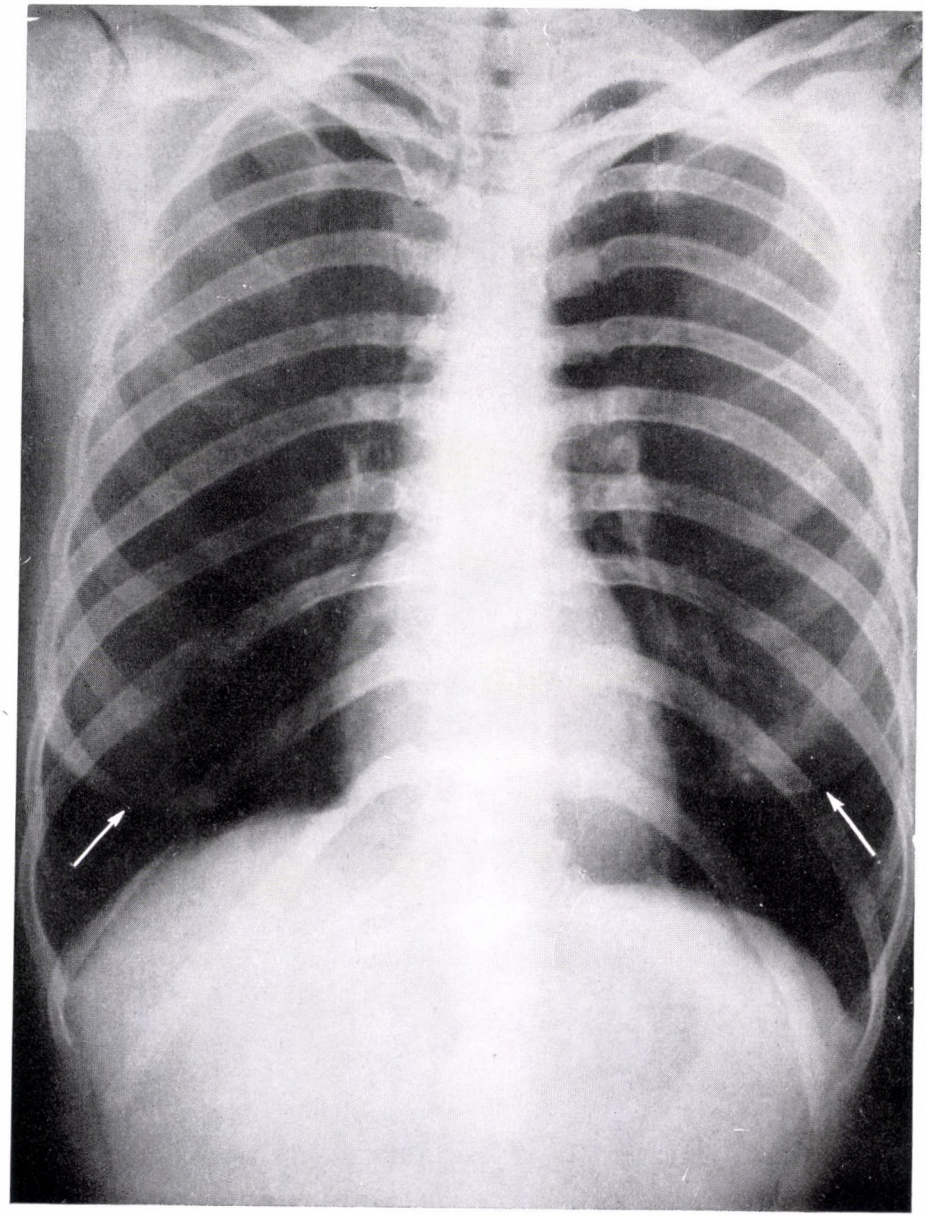

Abb. 260. Rippen: postero-anteriores Röntgenbild
Die Pfeile weisen auf die Schatten der Mammae

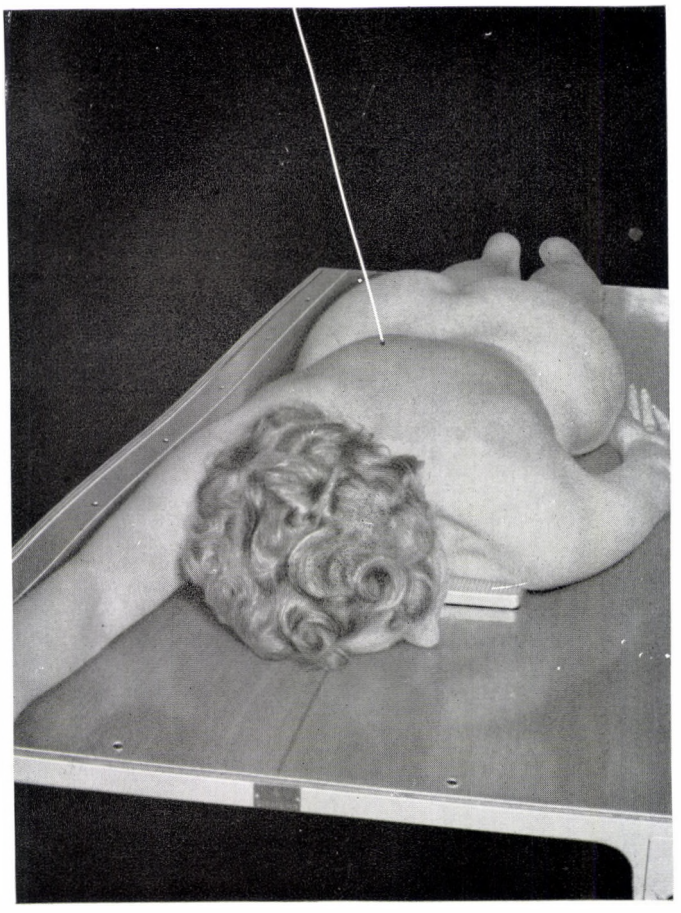

Abb. 261. Sternum: Einstellung der postero-anterioren (exzentrischen) Röntgenaufnahme
Der Zentralstrahl tritt in Höhe des V. thorakalen Wirbels ein, im von der Mittellinie etwa 10 cm rechts gelegenen Punkt und ist auf die Mitte des Sternum gerichtet

STERNUM

Das Sternum ist in der sagittalen Aufnahme nicht zu beurteilen, da sich die Gebilde der Wirbelsäule und des Mediastinum darüberprojizieren. Deshalb ist zu dessen Darstellung die schräge Einstellung erforderlich. Infolge der schrägen Einstellung projiziert sich das Sternum neben den Schatten der Wirbelsäule.

Postero-anteriore exzentrische Röntgenaufnahme des Sternum

Einstellung der Aufnahme (Abb. 261). Bauchlage des Kranken, der rechte Arm vorgestreckt, der Kopf nach links gewendet. Der Zentralstrahl tritt handbreit rechts vom Processus spinosus des V. Rückenwirbels ein und ist auf die Mitte des Sternum gerichtet.

Das Röntgenbild. Im Röntgenbild (Abb. 262) läßt sich das Sternum isoliert untersuchen, weil es sich neben den Schatten der Wirbelsäule projiziert. Die sternoklavikularen Gelenke, das Manubrium, das Corpus sterni und der Proc. xiphoideus sterni, die Synchondrosis und Symphysis sterni sind alle erkennbar. Die Beurteilung des Bildes wird durch die Darüberprojektion des dorsalen Rippenabschnittes nicht beeinflußt. Die sternokostalen Gelenke lassen sich nicht untersuchen.

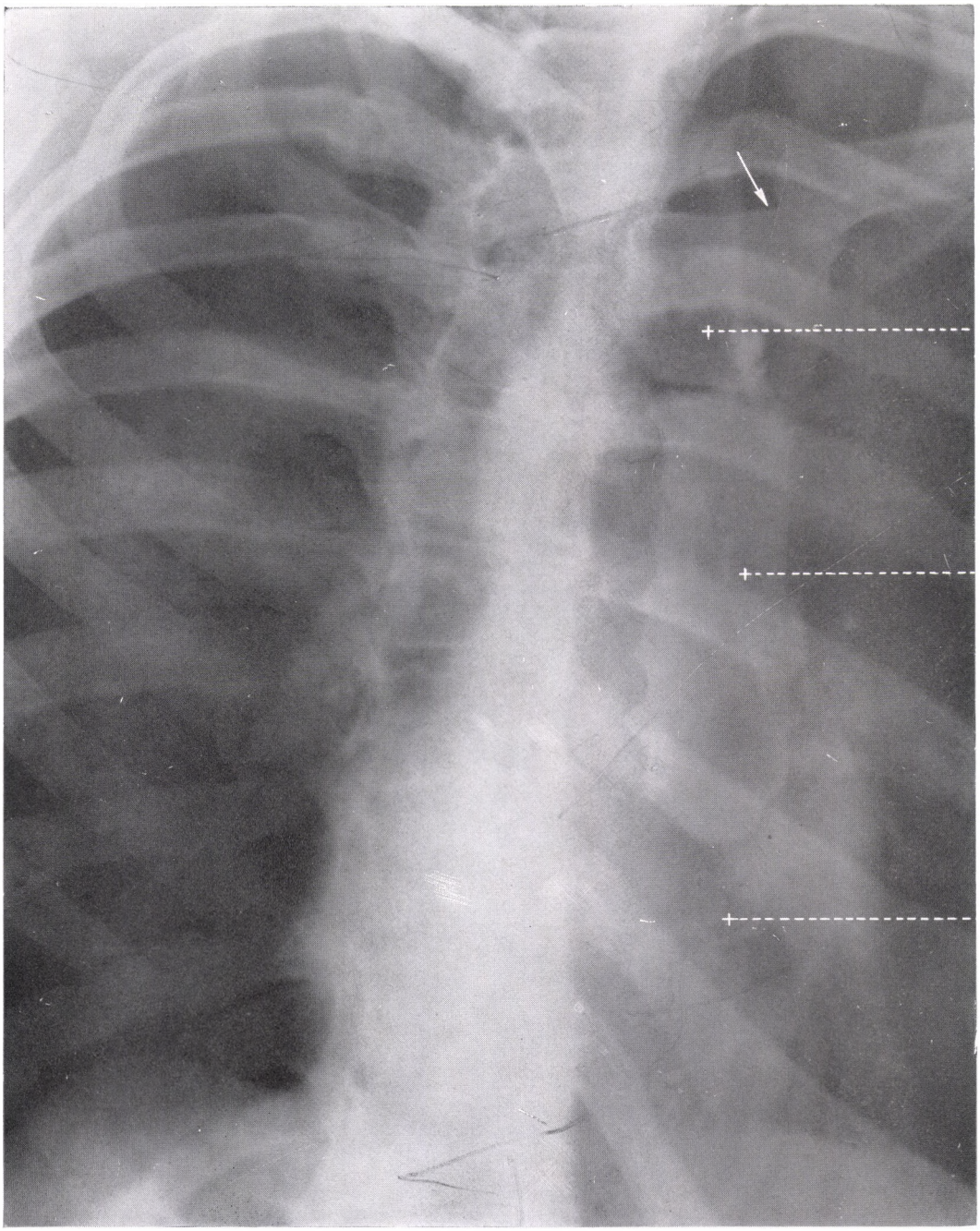

Abb. 262. Sternum: postero-anteriores (exzentrisches) Röntgenbild
Der Pfeil weist auf die Articulatio sternoclavicularis. 1. — Manubrium sterni; 2. — Corpus sterni; 3. — Processus xiphoideus

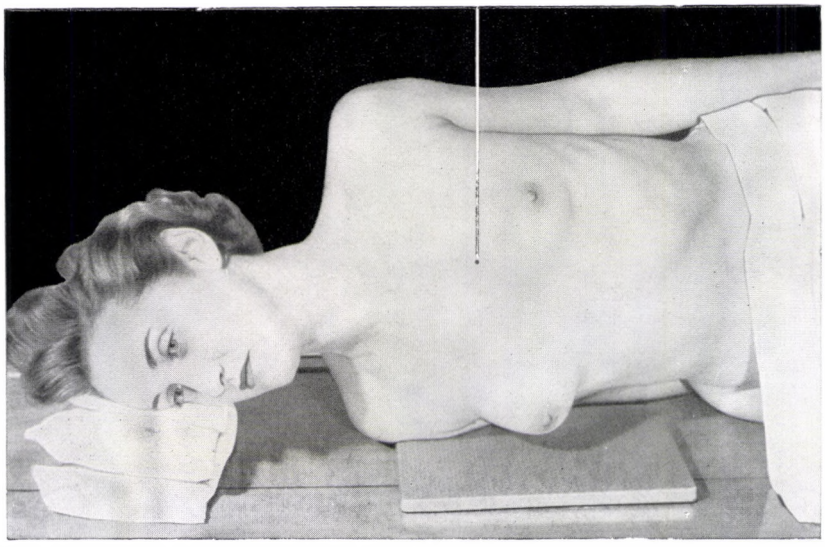

Abb. 263. Sternum: Einstellung der seitlichen Röntgenaufnahme
Der Zentralstrahl ist — zur Kassette und Medianebene senkrecht — auf die Mitte des Sternumrandes gerichtet

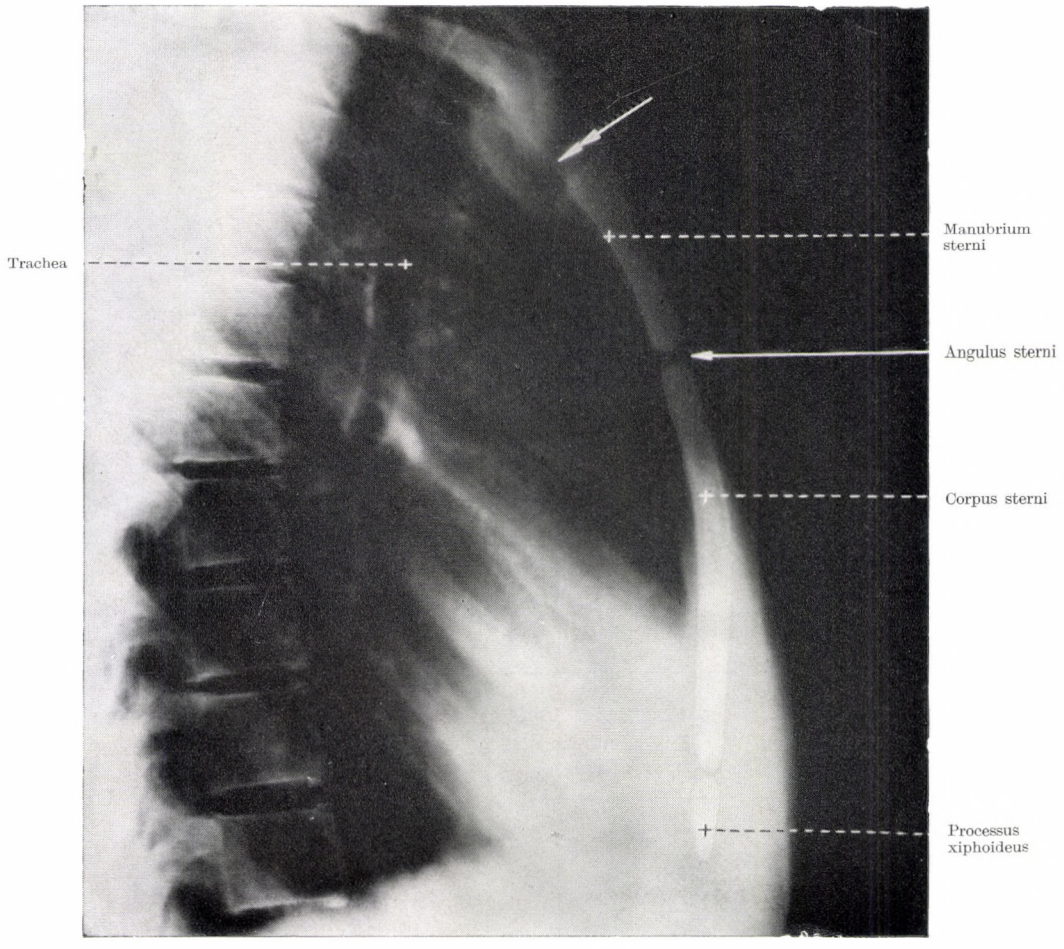

Abb. 264. Sternum: seitliches Röntgenbild
Der Doppelpfeil weist auf die Articulatio sternoclavicularis

Seitliche Röntgenaufnahme des Sternum

Einstellung der Aufnahme (Abb. 263). Der Kranke liegt auf der Seite (oder steht), nach dorsal ausgestreckte Arme, vorgewölbter Thorax. Der Zentralstrahl ist zur Kassette und zur medianen Sagittalfläche des Körpers senkrecht auf Mitte des Sternumrandes gerichtet, trifft also das Sternum tangential.

Das Röntgenbild. Im Röntgenbild (Abb. 264) ist das seitliche Bild des Sternum zu sehen. Vor allem lassen sich sowohl dessen obere zwei Drittel: das Manubrium, die Symphysis sterni, als auch ein Teil des Corpus sterni gut untersuchen. Der Schatten des Herzens projiziert sich auf den unteren Rand des Corpus sterni und auf den Processus xiphoideus.

Kontaktaufnahme des Sternum

Es lassen sich hierdurch verschiedene Einzelheiten ermitteln. Mit Hilfe dieser Aufnahmen können die pathologischen Prozesse des Sternum und dessen traumatisch bewirkte Veränderungen röntgenologisch genauer festgestellt werden.

Antero-posteriore Schichtaufnahme des Sternum

Mittels Schichtaufnahmen kann das Sternum in seinem ganzen Ausmaß, ohne störende Schatten, mit seinen Gelenken dargestellt werden (Abb. 265). Auf dem Bilde sind der Spalt des sternoklavikularen Gelenks und die Ausdehnung der Symphysis und Synchondrosis sterni gut sichtbar.

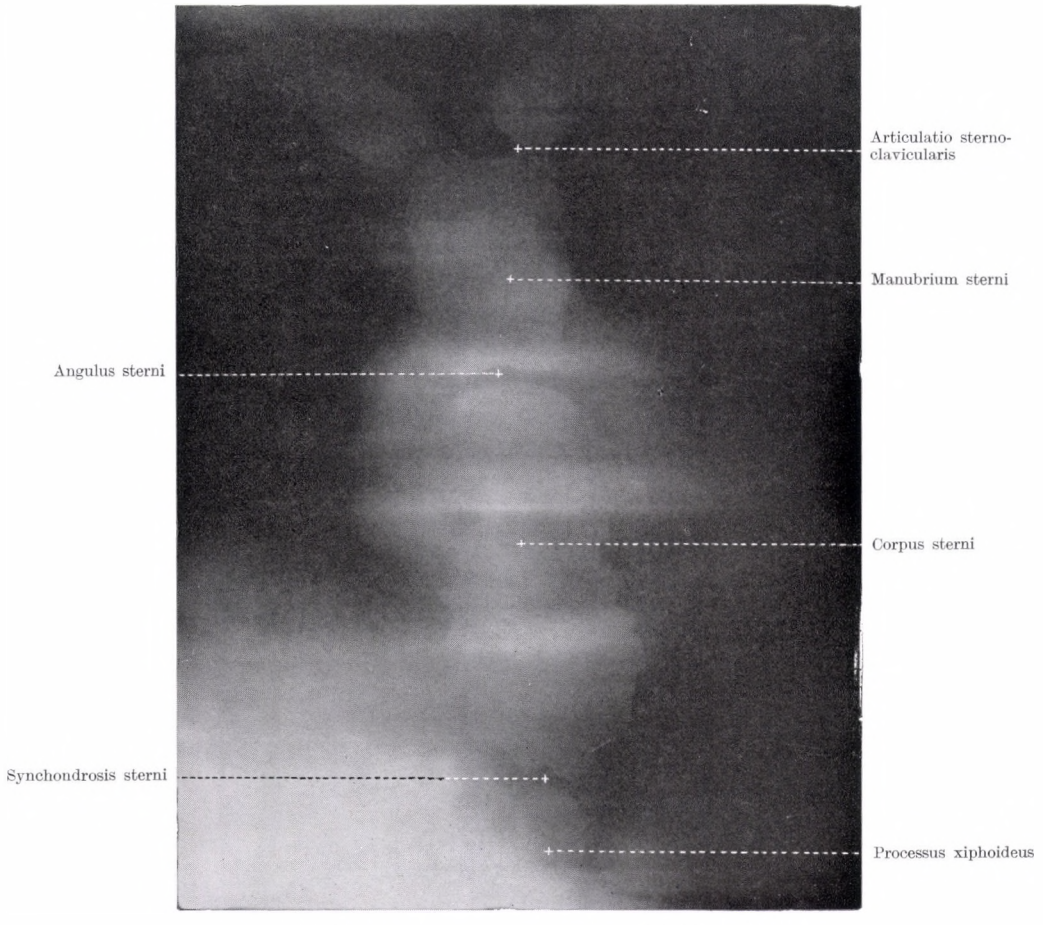

Abb. 265. Sternum: antero-posteriore Schichtaufnahme

BRUSTHÖHLENORGANE

Untersuchungsmethoden

Zur röntgenologischen Untersuchung der Thoraxorgane werden folgende Methoden verwendet:

1. *Durchleuchtung.* Wird der Reihenfolge nach immer als erstes angewandt. Eignet sich zur allgemeinen Übersicht, zur Untersuchung der Lunge, zur Beobachtung von Herzpulsationsveränderungen und von atmungsbewirkten Bewegungen der Großadern, der Rippen und des Zwerchfells.

2. *Typische Röntgenaufnahmen* können in postero-anteriorer, latero-lateraler und schräger Richtung hergestellt werden. Wird zur Darstellung von in der Lunge, im Knochensystem, im Mediastinum und in dessen Gebilden lokalisierten, ferner solchen Prozessen kleinen Ausmaßes verwendet, die mittels Durchleuchtung nicht genau bestimmt werden können.

3. *Schichtaufnahme.* Wird zur Darstellung und genauen Lokalisation von in den Thoraxorganen entstandenen und von dem Schatten der Umgebung bedeckten Höhlen (z. B. Cavum), Tumoren, sowie in die Brusthöhle gelangter Fremdkörper, ferner zur Untersuchung von Bronchien und Hilusgebilden verwendet.

4. *Transversale Schichtaufnahme* (transversale Planigraphie) dient zum Nachweis mediastinaler und Lungentumoren, Fremdkörper, pathologischer Kavitäten, wird aber zur Zeit seltener angewandt als die Flächenschichtaufnahme.

5. Das Wesentliche der *Tracheo-Bronchographie* ist die Auffüllung des Bronchensystems mit Kontrastmittel. Wird vor allem zum Nachweis von Bronchenveränderungen (Erweiterung, Verengerung) sowie von Tumoren verwendet.

6. Der *diagnostische Pneumothorax* findet in Fällen *ohne Lungenprozesse* zur Darstellung von Veränderungen der Rippen, der knochigen Thoraxwand, des Zwerchfells und des Mediastinum (Tumor usw.) Verwendung.

An dieser Stelle wollen wir uns mit der auf der *Kontrastmittelauffüllung* pathologischer und physiologischer Kavitäten beruhenden Demonstration ihrer Grenzen nicht beschäftigen, auch befassen wir uns hier weder mit der zur Darstellung der atmungsbedingten Lokalisationsveränderungen von Herz und Aorta dienenden *Röntgenkymographie* noch mit der zur Differenzierung von benignen und malignen mediastinalen und Lungentumoren verwendeten *experimentellen Röntgenbestrahlung.*

Bei vom Thorax gesunder Individuen hergestellten Röntgenaufnahmen unterscheidet man vom Standpunkt des Strahlenabsorptionsvermögens drei Gebildegruppen:

a) *lufthaltige Lungen*, die die Strahlen am wenigsten absorbieren,

b) *Weichteile*, deren Strahlenabsorptionsfähigkeit dem Wasser gleicht,

c) *Knochen*, die das stärkste Strahlenabsorptionsvermögen besitzen.

Dem Gebilde entsprechend, das in der Aufnahme hauptsächlich dargestellt werden soll, ist jeweils eine andere Technik anzuwenden.

LUNGE

Postero-anteriore Röntgenaufnahme der Lunge

Einstellung der Aufnahme. Der Kranke steht (Abb. 266) oder ist in Bauchlage (Abb. 257). Mit nach vorn gezogenen Schultern legt er seinen Handrücken auf das Gebiet der Crista iliaca, bzw. streckt seine Arme kranialwärts. Der Zentralstrahl ist in der Medianebene des Körpers verlaufend — zur Kassette senkrecht — auf den Processus spinosus des VII. Brustwirbels gerichtet. Fokus-Film-Distanz 150—200 cm.

Das Röntgenbild. Im Röntgenbild (Abb. 267) sind zwei laterale transparente Felder, den lufthaltigen Lungen entsprechend, sog. *Lungenfelder*, und zwischen ihnen unregelmäßige, dreieckige Schatten, die sog. *Mittelschatten* ersichtlich. Der Mittelschatten wird durch die Gebilde des Mediastinum (Herz, Speiseröhre, Aorta usw.) sowie durch das Brustbein und die dahinter befindlichen Wirbel gemeinsam hervorgerufen.

Die transparenten Lungenfelder werden kranial und lateral von den Rippen, kaudal von den bogenförmig verlaufenden Zwerchfellkuppeln begrenzt. Von der knochigen Thoraxwand lateral ist ein Weichteilschatten wechselnder Dicke zu sehen. Die sich unter physiologischen Umständen auf die Lungenfelder projizierenden Gebilde — deren Kenntnis für die Differenzierung vom Pathologischen äußerst wichtig ist — werden in zwei Gruppen geteilt: die *extra-* und *intrapulmonalen Schatten.*

Abb. 266. Lunge: Einstellung der postero-anterioren Röntgenaufnahme
Der Zentralstrahl ist — zur Kassette senkrecht — auf den VII. thorakalen Wirbel gerichtet

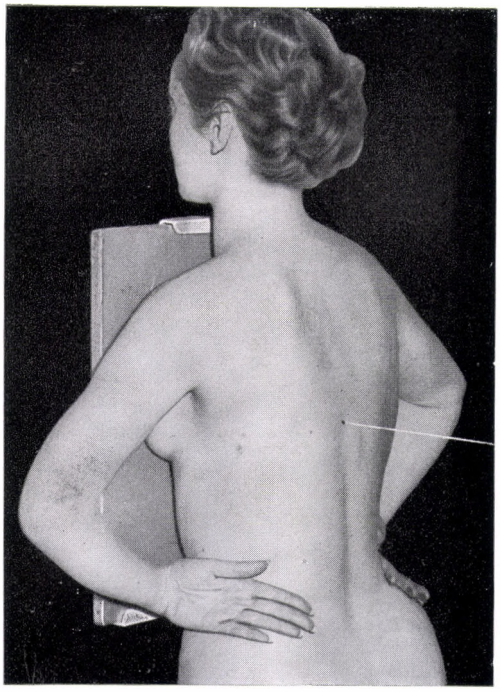

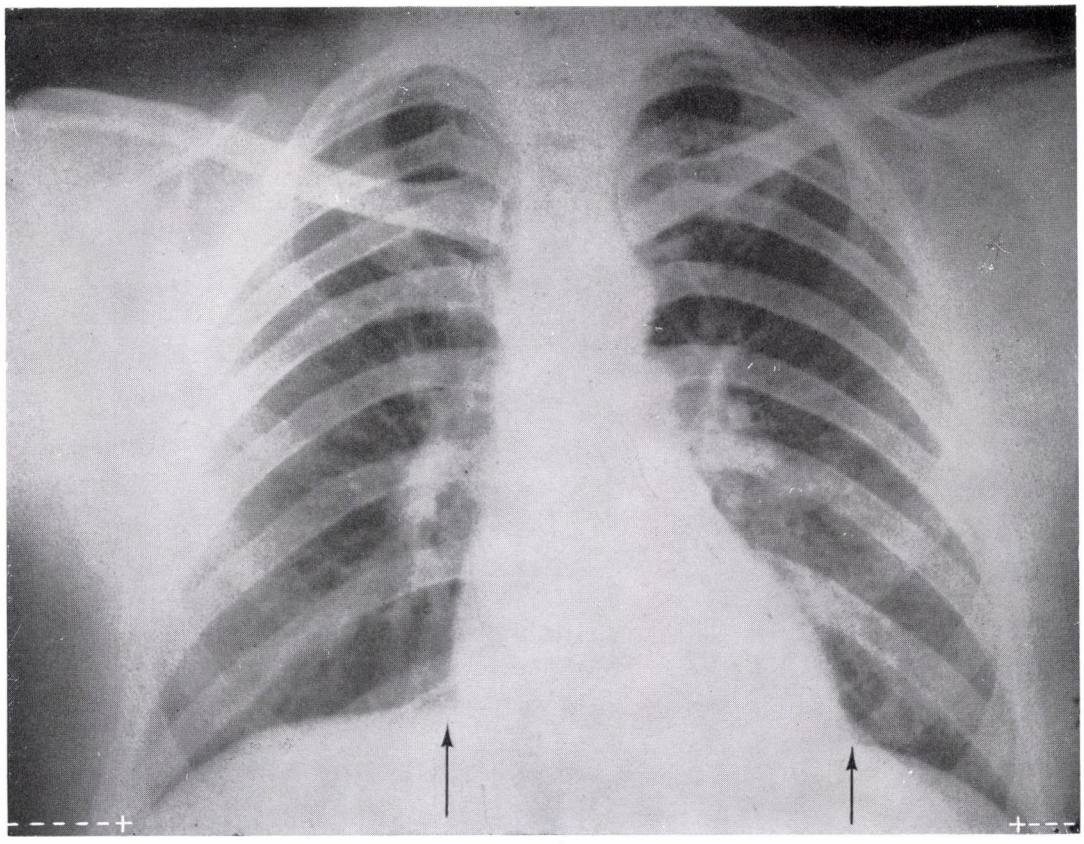

Abb. 267. Lunge und Herz: postero-anteriores Röntgenbild
Die Pfeile weisen auf den Angulus (Sinus) costomediastinalis. 1., 2. — Angulus (Sinus) phrenicocostalis

Extrapulmonale, sich auf die Lungenfelder projizierende, physiologische Schatten

1. *Rippen.* Schief verlaufende Schattenstreifen, die dorsal aus- und abwärts, ventral ein- und aufwärts verstreichen. Der dorsale Rippenabschnitt ist – wegen seines größeren Kalkgehaltes – auch in der postero-anterioren Aufnahme besser sichtbar als die ventralen Teile (Abb. 260, 267).

2. *Rippenknorpel.* Sind nur in verkalktem Zustand sichtbar. Die Verkalkung der Knorpel beginnt in der 1. Rippe, oft gleich nach der Pubertät. Im 30. Lebensjahr ist ein ansehnlicher Teil der Knorpel bereits mehr oder weniger verkalkt. Die Verkalkung kann die Form von Bündeln, Spangen, Schollen und Ringen haben. Die sternokostalen Gelenke bleiben frei (Abb. 267).

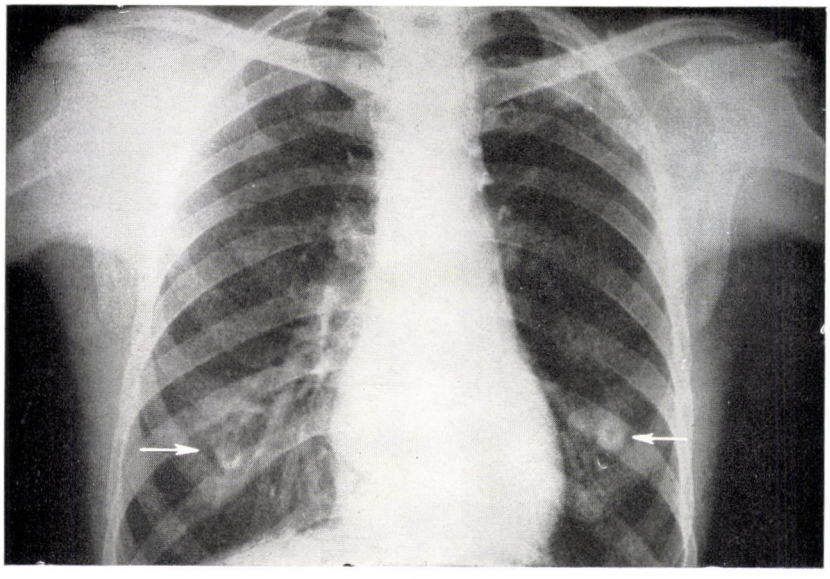

Abb. 268. Röntgenbild der Mamillae
Die mit Pfeilen bezeichneten Mamillaschatten projizieren sich auf die Lungenfelder und ahmen das Bild einer Infiltration nach. Die Symmetrie der Schatten bewahrt vor Irrtümern

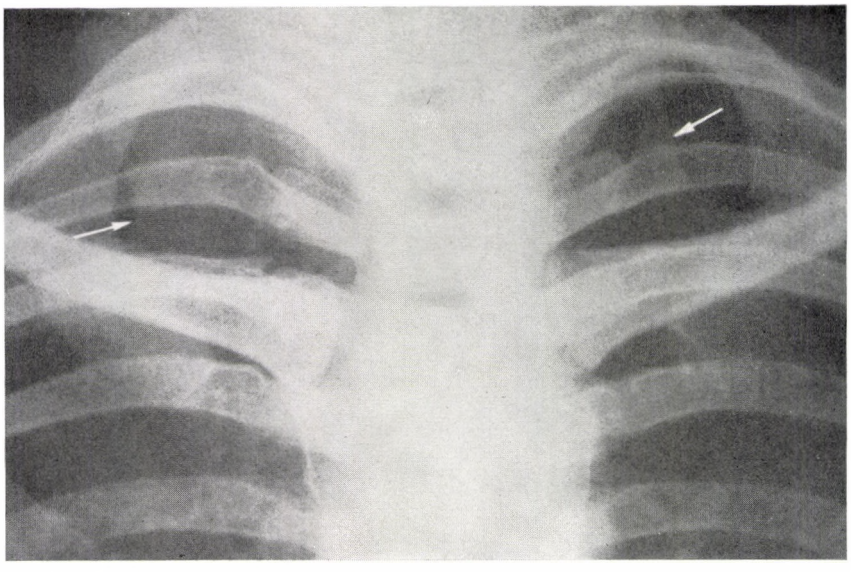

Abb. 269. Muskelschatten, der sich auf das Gebiet der Lungenspitzen projiziert
Die Pfeile weisen auf den Rand des M. trapezius

3. *Schlüsselbeine.* Von der Medianlinie aus schief nach oben und auswärts verlaufende Schatten (Abb. 267).

4. *Schulterblätter.* Lateral befindliche, mäßig ausgeprägte, dreieckige Schatten (Abb. 267).

5. *Mammae.* Schwache halbkreisförmige Schatten, die bei Frauen breiter sind als bei Männern (Abb. 300). Die *Brustwarzen* können eine Infiltration nachahmen (Abb. 268).

6. *Weichteile* an der ventralen und dorsalen Thoraxwand. Praktisch stören sie das Bild der lufthaltigen Lungen nicht, obwohl sie bei optimaler Strahlenhärte zweifelsohne eine geringe Strahlenschwächung verursachen. (Ein solches Gebilde ist z. B. der M. trapezius, Abb. 269.)

7. *Mittelschatten*, der die medialen Ränder der lichten Lungenfelder bedeckende Schatten (Abb. 267).

8. *Zwerchfellkuppeln* projizieren sich auf die unteren Lungenfelder (Abb. 313).

9. *Begleitschatten* (s. auch später) ist gewöhnlich entlang der Clavicula und der 2. Rippe in Form eines schmalen Streifens sichtbar (Zawadowski Abb. 267, 270).

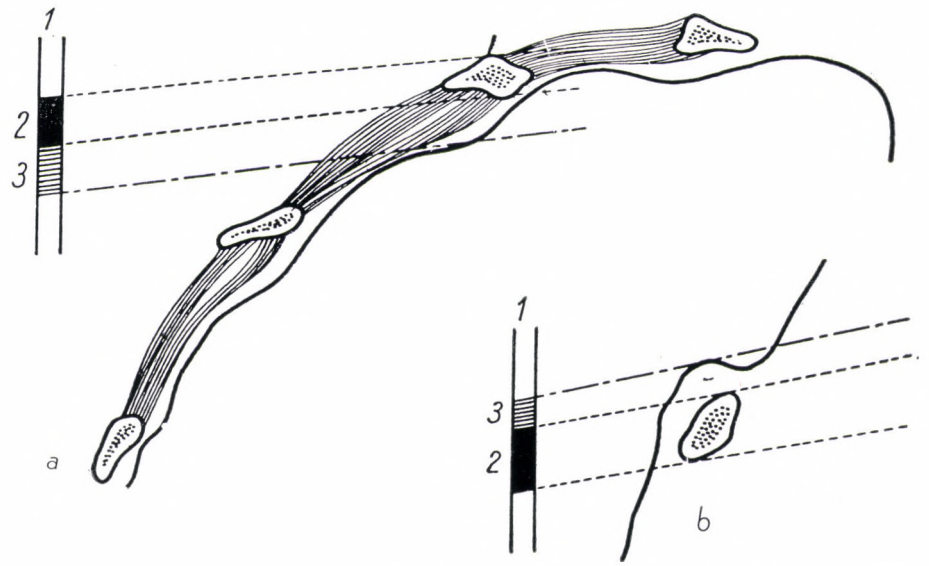

Abb. 270. Skizze: Entstehung der »Begleitschatten« (nach Zawadowski)
a) Begleitschatten der Rippe, *b)* Begleitschatten des Schlüsselbeins;
1. — Film; 2. — Rippe bzw. Schlüsselbein; 3. — Begleitschatten

Intrapulmonale, sich auf die Lungenfelder projizierende physiologische Schatten

1. *Hilusschatten* werden größtenteils von den durch die Lungenpforte *ein-* und *austretenden Gefäßen* (hauptsächlich der A. und V. pulmonalis) gebildet, in geringem Maß nehmen daran *verkalkte Lymphknoten*, ferner die *größeren Bronchien* teil (Abb. 267, 271, 272a). Weder die physiologischen Lymphknoten noch das System der kleineren Bronchien und Alveolen ergeben Schatten, da sie vollkommen durchleuchtet sind. Neuere Untersuchungen haben ergeben, daß sich die Gebilde des Lungenhilus in einer Ebene anordnen (Kováts jr.—Zsebők). Diese schließt mit der Frontalebene des Körpers einen Winkel von 20° ein. Durch die richtige Einstellung des Kranken können die Hilusgebilde in einer Schichtaufnahme dargestellt werden (Abb. 286, 289, 291).

2. *Lungenzeichnung.* Von der Lungenwurzel, d. h. dem Hilusschatten dringt gegen die Lungenfelder eine radiär ausgehende Marmoriertheit vor, die hauptsächlich durch Gefäße und kleine verkalkte Lymphknoten zustande kommt (Abb. 267, 268).

3. Mit orthoröntgenographischer Darstellung (wobei der Strahl das Bronchuslumen senkrecht trifft) sind die *Bronchien* als kleine, scharfumrandete Erhellungen ersichtlich, besonders in der Nähe des Hilus (Abb. 271).

4. In der orthoröntgenographischen Darstellung sind die *Gefäße* als kleine Punkte zu sehen, die oft eine Infiltration nachahmen (Abb. 271).

Nach Betrachtung dieser physiologischen Schatten wird die Transparenz der Lungenfelder untersucht (Abb. 267). Die rechte und linke Lunge des gesunden Individuums ist gleich hell. Die Transparenz nimmt jedoch von kranial nach kaudal gleichmäßig ab, was der kaudal zustande kommenden Vergrößerung des Lungenvolumens zuzuschreiben ist.

Zeigt die Transparenz ein vom Normalen abweichendes Bild, so ist dies ein diagnostisches Zeichen vieler pathologischer Prozesse (z. B. Pneumonie), weshalb die Beobachtung der Transparenzabweichungen ungemein wichtig ist.

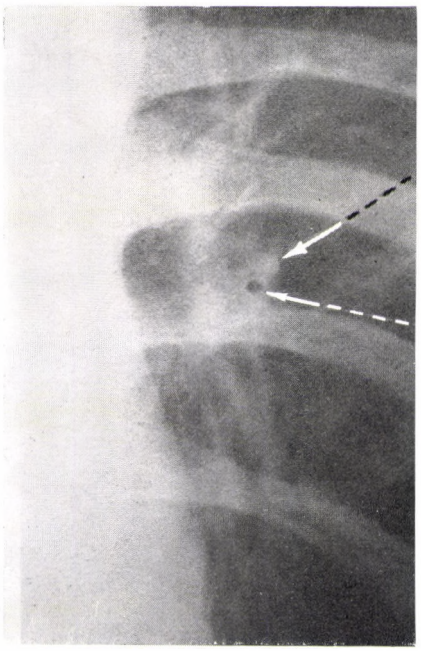

Abb. 271. Röntgenbild des Lungenhilus
Die Strahlen haben die bezeichneten Gebilde auf ihren Querschnitt senkrecht (orthoröntgenographisch) getroffen
1. — Arteria; 2. — Bronchus

Die Beurteilung des Bildes erfolgt nach einem gewissen System. Da die Lappengrenzen unter normalen Umständen nicht zu sehen sind, werden die Lungenfelder — auf ausschließlich topographischer Grundlage — folgendermaßen eingeteilt: Spitzengebiet, oberes, mittleres und unteres Feld.

Das *Spitzengebiet* erstreckt sich bis zur Clavicula, das *obere Feld* bis zum ventralen Ende der 2. Rippe (dies ist der obere Hilusrand), das *mittlere Feld* bis zum vorderen Ende der 4. Rippe (dies ist der untere Hilusrand) und das *untere Feld* bis zum Zwerchfell. Die Lokalisation pathologischer Prozesse größerer Ausbreitung erfolgt durch Bezeichnung der Lungenfelder. Zur genauen Lokalisation von Prozessen kleinerer Ausdehnung ist es zweckmäßiger, die nächstgelegenen Rippen oder Interkostalräume anzugeben.

Lungenspitzengebiet. Die obere Grenze stimmt mit der dorsalen Grenze der Thoraxwand überein (Linie des 1. Capitulum costae), die untere Grenze wird durch die Clavicula gebildet. Auf der inneren Seite der 2. Rippe verläuft ein etwa 2 mm breiter, sog. *Begleitschatten* neben dem Knochen. Dies ist der Schatten der Pleura parietalis. Ursache seines Zustandekommens ist, daß sich die Pleura zwischen zwei Gebilden befindet (außen die Rippen, innen die lufthaltige Lunge), deren Absorptionsvermögen verschieden ist, auch wird sie von den Strahlen tangential getroffen (Abb. 267, 270), wodurch sich der schmale Schattenstreifen verbreitert.

Entlang der Clavicula ist ebenfalls ein Begleitschatten wahrnehmbar, der durch die Haut zustande kommt. Dieser setzt sich ohne Brechung in der Randkontur des M. sternocleidomastoideus fort (Abb. 267).

Die Kenntnis dieser physiologischen Begleitschatten ist von differentialdiagnostischem Standpunkt aus besonders wichtig.

Im Lungenspitzengebiet ist manchmal der Schatten der *A. subclavia* erkennbar, und zwar öfters auf der linken Seite. Die Arterie verläuft in nach kranial konvexem Bogen auf der Lungenspitze. Der obere Bogenrand wird zumeist von der 2. Rippe bedeckt.

Auf der medialen Seite des rechten Lungenspitzengebietes zieht manchmal eine feine, bogenförmige Linie entlang, der Pleuraschatten des *Lobus venae azygos*.

Die manchmal in der Fossa supraclavicularis maior vorkommenden *verkalkten Lymph-* und *Strumaknoten* projizieren sich auf das Spitzengebiet. Sie können mit verkalkten Lungenteilen verwechselt werden. Die klinischen Untersuchungen (Röntgendurchleuchtung, Palpation) bewahren vor falscher Diagnose.

Durch aufmerksame Untersuchung können die manchmal vorkommenden *kleinen Halsrippen* von bogenförmigen Lungeninfiltrationen differenziert werden.

Oberes Lungenfeld. Die Clavicula bildet dessen kraniale, die untere Randlinie des 2. Rippenknorpels die kaudale Grenze.

Die Lymphknotenverkalkung der Fossa infraclavicularis erfolgt oft in Form von unregelmäßigen Schollen und Bündeln, die sich auf das obere Lungenfeld projizierend einen Lungenprozeß nachahmen können.

Oft ist die Verkalkung des 1. Rippenknorpels sichtbar.

Diese Bilder müssen durch klinische Untersuchungen von Lungenprozessen differenziert werden.

Die normale Lungenzeichnung erstreckt sich auf dieses Gebiet.

Mittleres Lungenfeld. Die kraniale Grenze wird vom unteren Rand des 2. Rippenknorpels, die kaudale Grenze von der unteren Randlinie des 4. Rippenknorpels gebildet.

Die Hauptgebilde sind der *Lungenhilus* und die *Lungenzeichnung.* Beide sind vor allem Gefäßschatten (Abb. 267). Der linksseitige Hilus befindet sich etwas höher als der rechte.

Der Schatten des M. pectoralis maior projiziert sich auf das Lungengebiet, das vom ungeübten Untersuchenden für eine Lungeninfiltration gehalten werden kann. Wird jedoch die Ausdehnung des Schattens genau beobachtet, so kann festgestellt werden, daß er sich in der vorderen Plica axillaris fortsetzt. Hierdurch kann im Verein mit der klinischen Untersuchung ein Irrtum vermieden werden.

Unteres Lungenfeld. Die kraniale Grenze wird von der unteren Randlinie des 4. Rippenknorpels gebildet, die kaudale vom Zwerchfell. Wegen der größeren Schichtdicke der Lunge ist der Film weniger transparent als in den vorherigen Feldern.

Auf dieses Feld projiziert sich bei Frauen die Mamma. Der Schatten der Mamillen erfordert aufmerksame Betrachtung, da er kleine Lungenmetastasen vortäuschen kann. Das bilaterale Bestehen des Schattens bewahrt im Verein mit der klinischen Untersuchung vor Irrtümern (Abb. 268).

Der Sulcus costae der unteren Rippen projiziert sich als feiner Schatten auf das Lungenfeld. Darf nicht mit dem Bild der Beinhautentzündung verwechselt werden.

Die Lungenzeichnung erstreckt sich auch auf das untere Feld.

Auf das kaudale Grenzgebiet des Lungenfeldes projizieren sich die beiden Zwerchfellkuppeln, von denen sich die rechtsseitige normalerweise höher befindet als die linke (Abb. 267).

Es muß auch der Zustand des Sinus phrenicocostalis (Abb. 267) betrachtet werden.

Das postero-anteriore Röntgenbild der Lunge wird von der Atmungsphase, d. h. vom Luftgehalt der Lunge weitgehend beeinflußt.

Bei *maximaler Exspiration* sind beide unteren Lungenfelder gestreift und fleckig. Grund hierfür ist, daß durch das aufwärts dringende Zwerchfell ein Teil der unteren Lappen luftleer

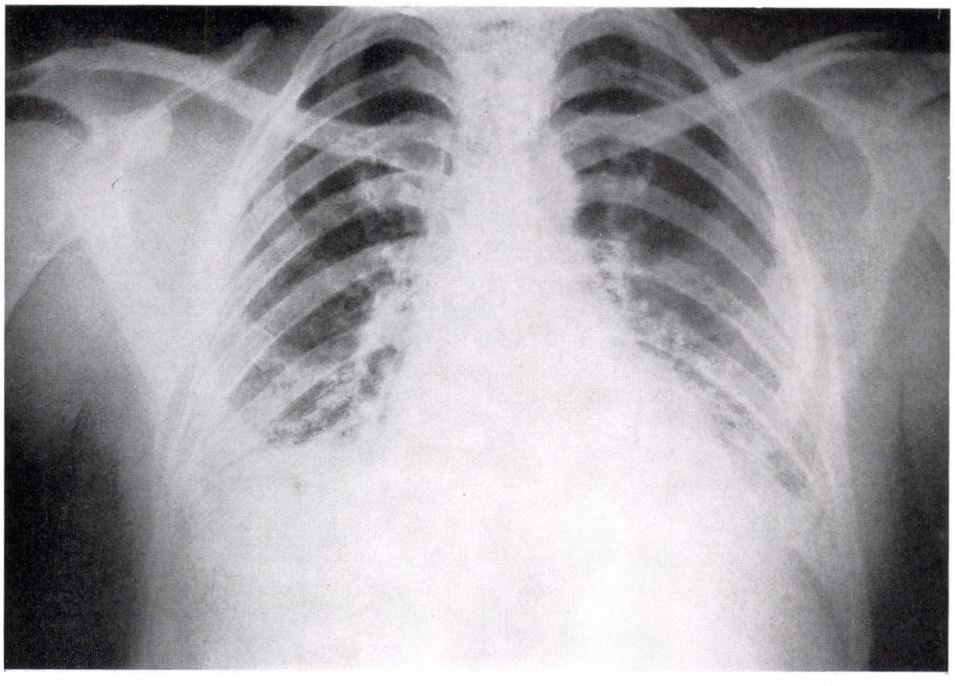

Abb. 272a. Lunge und Herz während der Exspiration: Sagittales Röntgenbild
Zu beachten ist der hohe Zwerchfellstand und der in transversaler Richtung vergrößerte Herzschatten. Die unteren Lungenfelder sind luftarm, und deshalb ist die Lungenzeichnung verschwommen

(atelektasiert) wird, wodurch der Bindegewebsbestand und die Gefäße der Lungen zusammengedrängt werden (Abb. 272a).

Bei *tiefer Inspiration* geschieht das Gegenteil. Das große Gebiet der Lungenläppchen entfaltet sich. Die sich voneinander entfernenden Gefäße weisen eine klar ersichtliche, baumastähnliche Zeichnung auf (Abb. 272b).

In der orthoröntgenographischen Darstellung sind die hilusnahen Gefäße als etwa 5 mm große, scharfumgrenzte, runde oder ovale Schatten auf dem Röntgenbild zu sehen (Abb. 271). Sich vom Hilus entfernend, verkleinern sie sich allmählich. Gefäße, deren Durchmesser kleiner ist als 1 mm, sind schon nicht mehr wahrnehmbar. Deshalb ist auf dem Röntgenbild der Lungen (Filmgröße: 30 × 40 cm) eine etwa fingerbreite periphere Zone zu finden, die unter normalen Umständen keine Zeichnung aufweist. Die Arterien und Venen können auf dem einfachen Röntgenbild nicht sicher differenziert werden. Zwischen der Intensität der Lungenzeichnung und dem Blut- bzw. Luftgehalt der Lunge besteht ein Zusammenhang. Ein gesteigerter Blutgehalt verursacht eine ausgeprägtere Lungenzeichnung.

Über die Gefäße der Lunge geben die Schichtaufnahmen (Abb. 280—284) bzw. die Angiokardiographie (Abb. 318—321) Aufschluß.

Durch die MÜLLER- und VALSALVAschen Versuche kann der Blutgehalt der Lunge unter physiologischen Bedingungen verändert werden.

Während des *Müllerschen Versuches* vergrößert sich der Hilus und wird die Lungenzeichnung ausgeprägter (Abb. 313).

Beim *Valsalvaschen Versuch* geschieht das Gegenteil — demnach verkleinert sich also der Hilus und verringert sich die Intensität der Lungenzeichnung (Abb. 314).

Lymphknoten sind im Röntgenbild nur in verkalktem Zustand sichtbar.

Betreffs der im 1. und 2. schrägen Durchmesser verfertigten sowie seitlichen Lungenaufnahmen s. die entsprechenden Kapitel in »Röntgenanatomie des Herzens«.

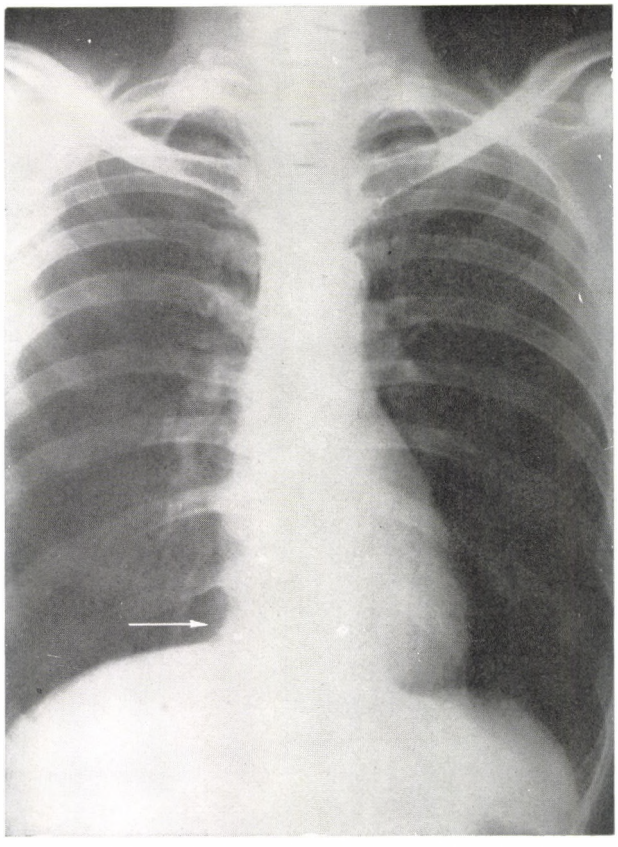

*Abb*a. *272b*. Lunge und Herz bei tiefer Inspiration: Postero-anteriores Röntgenbild
Tiefer Zwerchfellstand, verschmälerter Herzschatten. Der Pfeil weist auf den Schatten der Vena cava inferior

PLEURA

Im Röntgenbild ist die Pleura nur dann sichtbar, wenn sie zwischen solche Gebilde gerät, deren Strahlenabsorptionsvermögen erheblich vom ihrigen abweicht und wenn der Strahlengang parallel zur Brustfellebene verläuft. Diesen Anforderungen (bei der ant.-post. oder post.-ant. Strahlenrichtung) entspricht mehr oder weniger nur die sich in Höhe der 2. Rippe befindliche *Pleura parietalis* (s. Begleitschatten), sowie die sich zwischen dem oberen und unteren Lungenlappen befindliche *Pleura interlobaris*. Die Pleura visceralis kann im Röntgenbild nur in Verbindung mit Pneumothorax dargestellt werden.

LUFTRÖHRE UND BRONCHIEN

Die Luftröhre und die Hauptbronchien sind auf dem Röntgenbild ihres Luftgehaltes wegen gut zu sehen (Abb. 306, 307). Zur genaueren Beobachtung sind jedoch ergänzende Untersuchungen (Schichtaufnahme, Bronchographie) erforderlich.

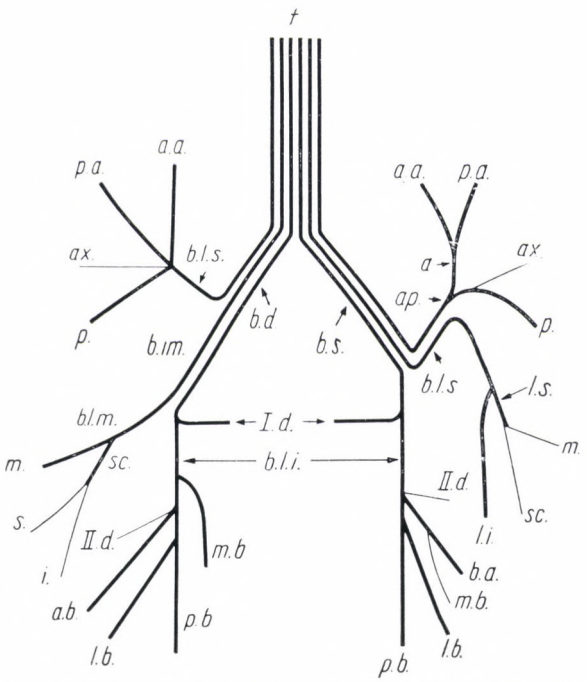

Abb. 273. Verzweigung der Luftröhre und der Bronchien (Schematische Darstellung nach Kassay)
Die schematische Darstellung betont die Symmetrie der rechten und linken Lunge. Die mit drei Linien bezeichneten Hauptbronchien verzweigen sich symmetrisch weiter. t. — Trachea; b. d. — Bronchus dexter; b. l. s. — Bronchus lobi superioris; a. a. — Bronchus apicalis anterior; p. a. — B. apicalis post.; ax. — B. axillaris; p. — B. pectoralis; b. i. m. — B. lobi intermedii; b. l. m. — B. lobi medii; m. — B. mammaris; sc. — B. sternocardialis (s. — sup., i. — inf.); b. l. i. — B. lobi inferioris; I. d. — B. dorsalis I.; m. b. — B. basalis medialis; p. b. — B. basalis post.; l. b. — B. basalis lat.; a. b. — B. basalis ant.; II. d. — B. dorsalis II.; b. s. — Bronchus sinister; ap. — B. apicopectoralis; a. — B. apicalis; l. s. — B. lingularis sup.; l. i. — B. lingularis inf.

Das sich in der Lunge verzweigende Bronchussystem ist auf dem gewöhnlichen Röntgenbild nicht erkennbar. Zur klinischen Annäherung dieser Bronchien ist eine klinische Untersuchungsmethode, die *Bronchographie* erforderlich, deren theoretische Grundlage auf anatomischen Beobachtungen beruht, die vom Ende des vergangenen Jahrhundertes herrühren.

Auf Grund dieser Beobachtungen wurde festgestellt, daß zwischen den Lungenlappen und Läppchen noch eine Einheit, das sog. *bronchopulmonale Segment* unterschieden werden kann, dem auf präparativem, operativem und röntgenologischem Weg beizukommen ist und das bei der Progression der Lungenprozesse große Bedeutung hat (Abb. 274—279). Ein jedes Segment verfügt über einen eigenen Bronchus.

Kassays Nomenklatur beruht auf der Homologie der beiden Lungenhälften. Andere Autoren hielten bei der Benennung der Segmente funktionelle, morphologische oder klinische Gesichtspunkte vor Augen. Demzufolge werden also mehrere Nomenklaturen benützt — fast ebensoviele, als sich Autoren mit der Anatomie der Lunge beschäftigt haben (Ewart 1889; Kramer und Glass 1932; Jackson und Huber 1934; Brock 1947; Neil und Gilmour 1948; Lerner 1949 und viele andere).

Kassay faßt die Einteilung und Bennenung der Bronchien bzw. Segmente folgendermaßen zusammen:

	RECHTE LUNGE		LINKE LUNGE			
Oberlappen	Segmentum apicale anterius	1.	Segmentum apicale anterius	S. apicale	Lappenstumpf	Oberlappen
	Segmentum apicale posterius	2.	Segmentum apicale posterius			
	Segmentum pectorale	3.	Segmentum pectorale			
	Segmentum axillare	4.	Segmentum axillare			
Mittellappen	Segmentum sternocardiale	5.	Segmentum lingulare sup.	Lingula		
	Segmentum mammare	6.	Segmentum lingulare inf.			
Unterlappen	Segmentum dorsale I.	7.	Segmentum dorsale I.			Unterlappen
	Segmentum dorsale II.	8.	Segmentum dorsale II.			
	Segmentum basale mediale	9.	Segmentum basale mediale			
	Segmentum basale anterius	10.	Segmentum basale anterius			
	Segmentum basale laterale	11.	Segmentum basale laterale			
	Segmentum basale posterius	12.	Segmentum basale posterius			

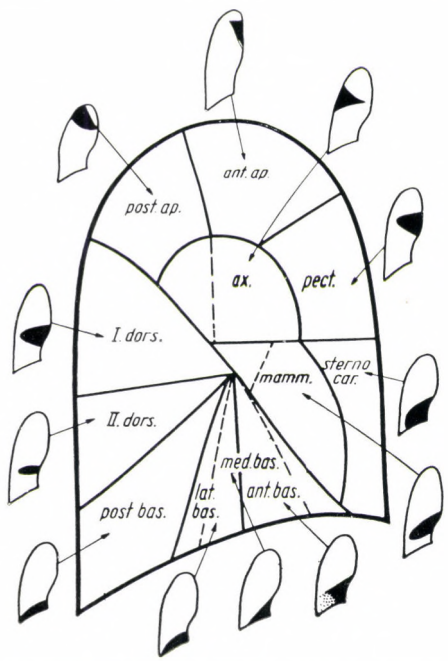

Abb. 274a. Segmente der rechten Lunge (Abbildung von Kassay)

Schematische Darstellung zum Lesen des Röntgenbildes. Die Zentralabbildung zeigt das bei der Seitenaufnahme der rechtsseitigen Lungensegmente zustande kommende, die im Kreis befindlichen kleinen Abbildungen stellen das sich bei der antero-posterioren Aufnahme des entsprechenden Segmentes ergebende Bild dar. Ant. ap. — Segmentum apicale anterius; post. ap. — S. apicale post.; pect. — S. pectorale; ax. — S. axillare; sternocar. — S. sternocardiale; mamm. — S. mammare; I. dors. — S. dorsale I.; II. dors. — S. dorsale II.; med. bas. — S. basale mediale; ant. bas. — S. basale ant.; lat. bas. — S. basale lat.; post. bas. — S. basale post.

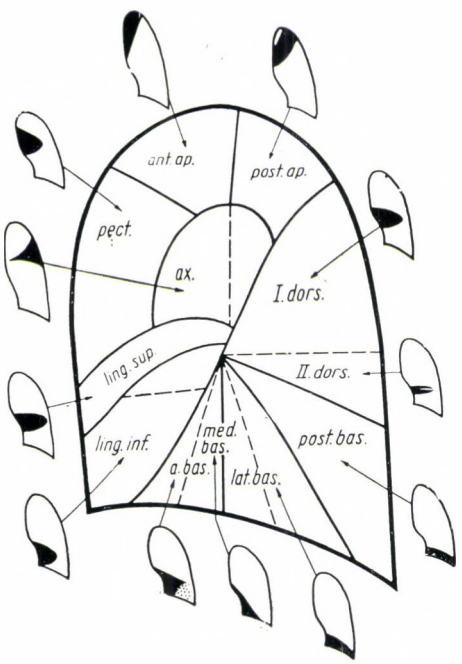

Abb. 274b. Segmente der linken Lunge (Abbildung von Kassay)

Schema zum Lesen des Röntgenbildes. Die Zentralabbildung zeigt das sich bei der Seitenaufnahme der linken Lungensegmente ergebende Bild; die im Kreise befindlichen kleinen Abbildungen stellen das sich bei der antero-posterioren Aufnahme des entsprechenden Segmentes ergebende Bild dar. Ant. ap. — Segmentum apicale anterius; post. ap. — S. apicale post.; pect. — S. pectorale; ax. — S. axillare; ling. sup. — S. lingulare sup.; ling. inf. — S. lingulare inf.; I. dors. — S. dorsale I.; II. dors. — S. dorsale II.; med. bas. — S. basale mediale; a. bas. — S. basale ant.; lat. bas. — S. basale lat.; post. bas. — S. basale post.

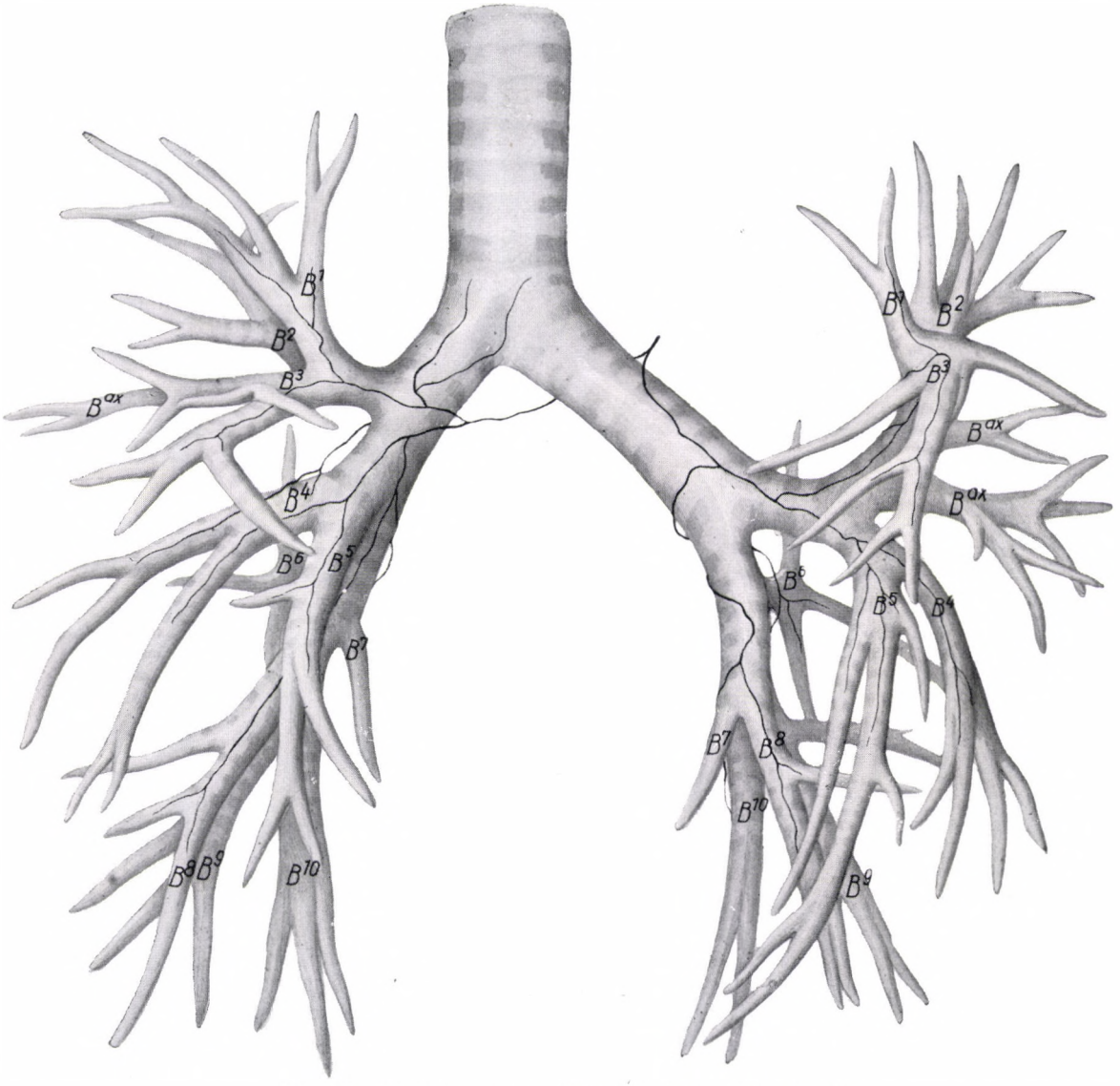

Abb. 275. Bronchussystem (Bronchusbaum) der Lunge

Auf dem Bronchusbaum und den Bronchien sind die aus dem Aortenbogen entspringenden Arteriae bronchiales zu sehen (Nagy: Chirurgische Anatomie, Thorax, 1962)

Im Jahre 1949 wurde vom Internationalen Laryngologenkongreß folgende Nomenklatur festgelegt:

	RECHTE LUNGE		LINKE LUNGE		
Oberlappen	Segmentum apicale	1.	Segmentum apicale	Lappenstumpf	Oberlappen
	Segmentum posterius	2.	Segmentum posterius		
	Segmentum anterius	3.	Segmentum anterius		
	Segmentum (subsegmentum) axillare				
Mittellappen	Segmentum laterale	4.	Segmentum superius	Lingula	
	Segmentum mediale	5.	Segmentum inferius		
Unterlappen	Segmentum basale apicale	6.	Segmentum basale apicale		Unterlappen
	Segmentum basale mediale	7.	Segmentum basale mediale		
	Segmentum basale anterius	8.	Segmentum basale anterius		
	Segmentum basale laterale	9.	Segmentum basale laterale		
	Segmentum basale posterius	10.	Segmentum basale posterius		

Die Abbildungen 274a und b zeigen schematisch dargestellt die Segmente der rechten und linken Lunge der Einteilung Kassays entsprechend. Abbildung 275 ist das Bild des pulmonalen Bronchussytems. Die Bezeichnung der Bronchien entspricht der international akzeptierten Nomenklatur. Abbildung 276 ist das Röntgenbild des mit Kontrastmittel aufgefüllten Bronchussystems eines Kadavers. Abbildung 277A stellt den rechten oberen und mittleren Lungenlappen dar, und die Abbildung 277B die Segmente des rechten unteren Lungenlappens. Die Abbildungen 277C und D demonstrieren die Lage der linken oberen bzw. unteren Lungenlappen-Segmente. In Abb. 278 ist ein Korrosionspräparat des Bronchensystems photographisch dargestellt. Die zwischen die Segmentbronchien der rechten Lunge gelegten Cellophanblätter zeigen die Grenzen der Segmente an. In Abb. 279 sind die rechtsseitigen Lungensegmente bzw. das Bronchensystem von der Seite zu sehen.

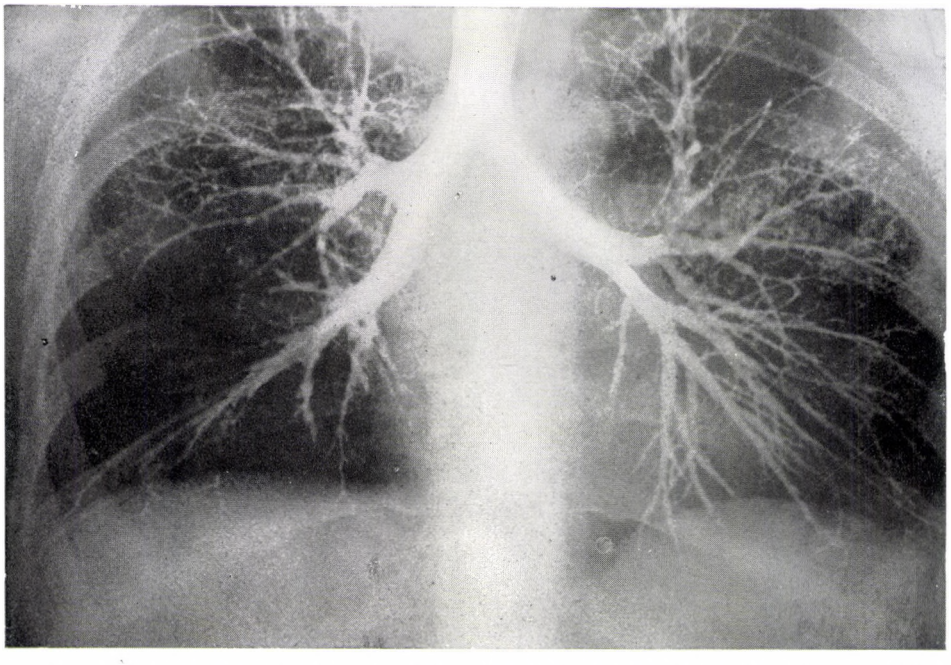

Abb. 276. Mit Kontrastmittel aufgefülltes Bronchussystem der Lunge: Röntgenbild (Kadaverpräparat)

Die Luftröhre teilt sich in Höhe des Angulus Ludocivi in den rechts- und linksseitigen Hauptbronchus. Der Teilungswinkel beträgt etwa 85°.

Der rechte Hauptbronchus schließt mit der Achse der Trachea einen nach außen offenen Winkel von 155°, der linke Hauptbronchus einen von 120° ein. Der rechte Hauptbronchus weicht also in seinem Verlauf weniger von der Verlaufsrichtung der Trachea ab als der linke Hauptbronchus. Als klinische Folge dieser morphologischen Tatsache gleiten im größten Teil der Fälle in die oberen Luftwege gelangte Fremdkörper in den rechten Hauptbronchus hinein.

Der *rechte Hauptbronchus* erreicht den Lungenhilus mit auswärts und etwas dorsal gerichtetem Verlauf. Die Arteria pulmonalis dextra ist unter und vor dem Hauptbronchus zu finden. Der Hauptbronchus teilt sich noch vor dem Lungenhilus in zwei Äste, in den rechten Oberlappenbronchus und den Bronchus intermedius, und letzterer in den Mittel- und Unterlappenbronchus.

Der *linke Hauptbronchus* biegt in mildem Bogen lateral, kaudal und etwas dorsal. Die Arteria pulmonalis sinistra, die mit der frontalen und sagittalen Ebene einen Winkel von etwa 45° einschließt, biegt über dem Hauptbronchus in Bogenform über dessen dorso-laterale Seite. Der linke Hauptbronchus teilt sich in zwei Äste: den oberen und unteren Lappenbronchus. Der linke obere Lappenbronchus löst sich im Hilus vom Hauptbronchus ab.

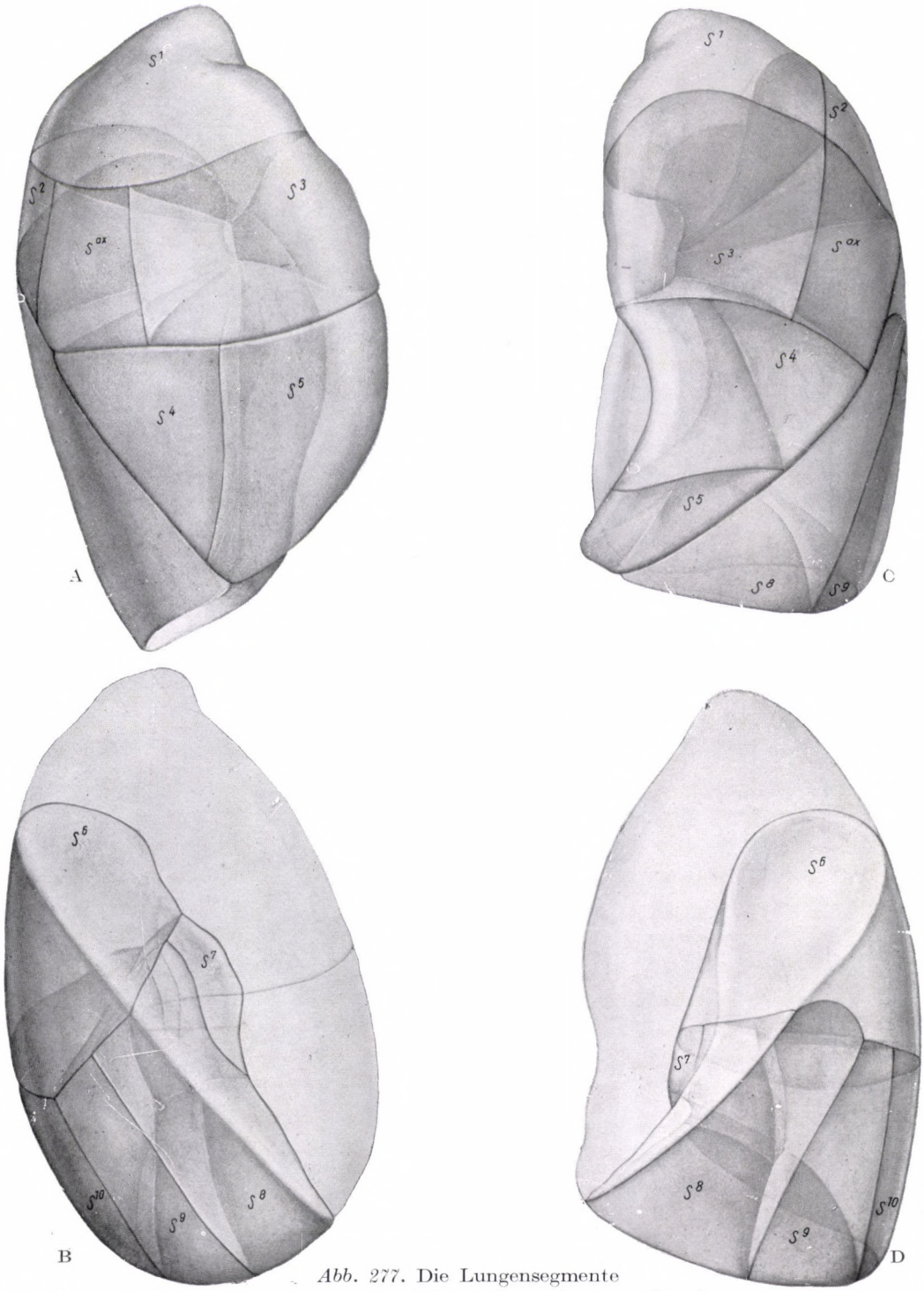

Abb. 277. Die Lungensegmente

A — Die Segmente des rechten oberen und mittleren Lungenlappens; S^1 — S. apicale; S^2 — S. posterius; S^3 — S. anterius; S^{ax} — Subsegmentum axillare; S^4 — S. laterale (lobi medii); S^5 — S. mediale (lobi medii)

B — Die Segmente des rechten unteren Lungenlappens; S^6 — S. basale apicale; S^7 — S. basale mediale; S^8 — S. basale ant.; S^9 — S. basale lat.; S^{10} — S. basale post.

C — Die Segmente des linken oberen Lungenlappens: S^1 — S. apicale; S^2 — S. posterius; S^3 — S. anterius; S^{ax} — Subsegmentum axillare; S^4 — S. superius (lingulae); S^5 — S. inferius (lingulae)

D — Die Segmente des linken unteren Lungenlappens; S^6 — S. basale apicale; S^7 — S. basale mediale; S^8 — S. basale ant.; S^9 — S. basale lat.; S^{10} — S. basale post.

(Nagy: Chirurgische Anatomie, Thorax, 1962)

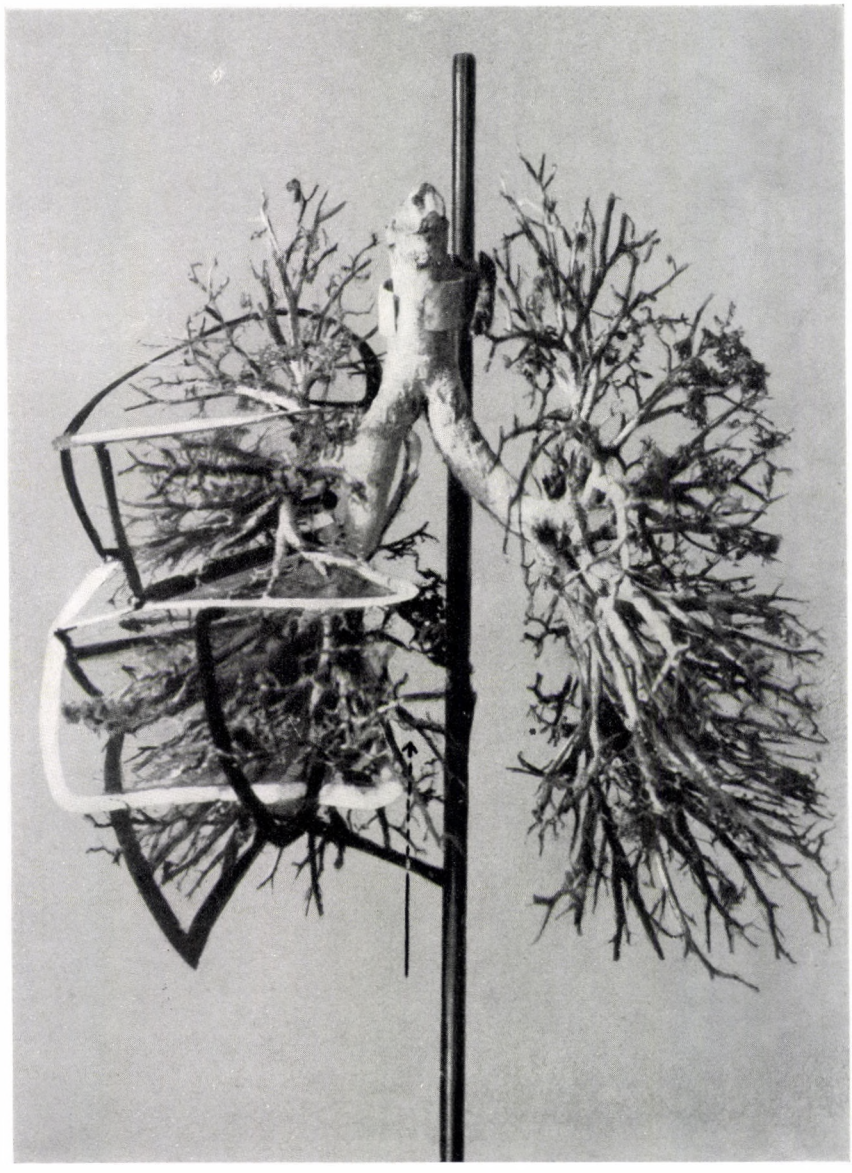

Abb. 278. Bronchussystem der Lunge: Korrosionspräparat in Vorderansicht
Auf der rechten Lungenhälfte ist eine Segmenteinteilung sichtbar. Der Pfeil weist auf das basale Medialsegment und dessen Bronchien (Präparat von dr. Kádár—dr. Kováts jr.)

Die Länge der Hauptbronchien ergibt sich aus der Entfernung zwischen der Tracheateilung und dem Austritt der oberen Lappenbronchen. Der rechte Hauptbronchus ist 15—20 mm lang, sein Querschnitt beträgt durchschnittlich 15 mm, dem 45—50 mm langen linken Hauptbronchus gegenüber, dessen Diameter etwa 10 mm beträgt. Die Homologie der beiden Lungenhälften, die neben mehreren Autoren besonders KASSAY betonte, kommt auch in der Anordnung der Bronchen zum Ausdruck. Dem rechten mittleren Lappenbronchus entsprechen linksseitig die Bronchen der Lingula. Das Spiegelbild des rechten Oberlappens ist links jener Teil des linken Oberlappens, der keine Lingula besitzt, weshalb KASSAY diesen zur Unterscheidung »Lappenstumpf« benannte. Abgesehen von Abweichungen in den basalen medialen Bronchen und Segmenten — die auch als Variationen angesehen werden können — entsprechen die unteren Lappen einander genau.

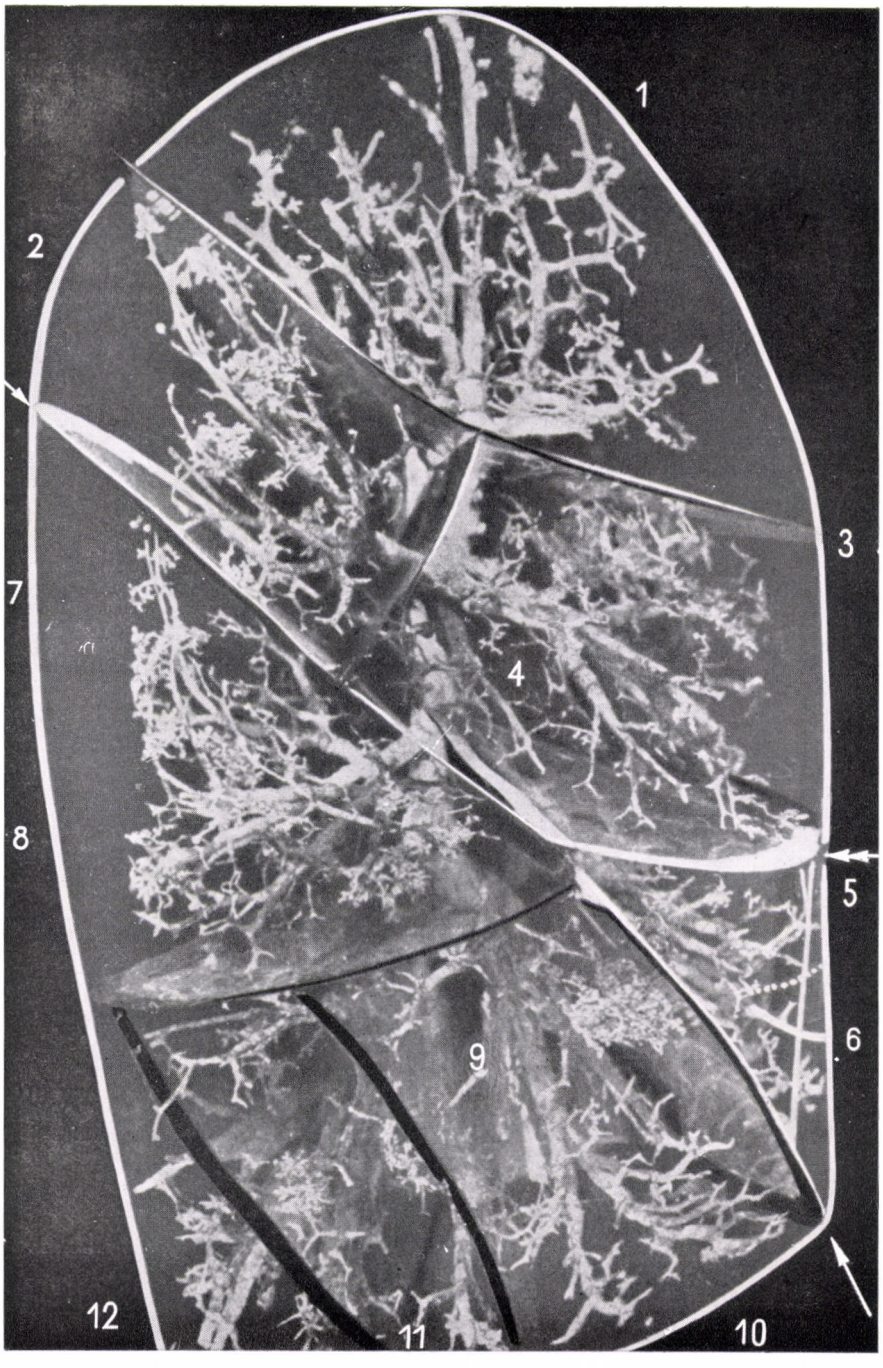

Abb. 279. Bronchussystem der rechten Lunge und deren Segmente in Seitenansicht

Die Pfeile weisen auf die Lage der Fissura interlobaris, der Doppelpfeil auf die der Fissura interlobaris accessoria 1. — Segmentum apicale anterius; 2. — Segmentum apicale posterius; 3. — Segmentum pectorale; 4. — Segmentum axillare; 5. — Segmentum sternocardiale; 6. — Segmentum mammare; 7. — Segmentum dorsale I.; 8. — Segmentum dorsale II.; 9. — Segmentum basale mediale; 10. — Segmentum basale anterius; 11. — Segmentum basale laterale; 12. — Segmentum basale posterius (Nach Kassays Nomenklatur)

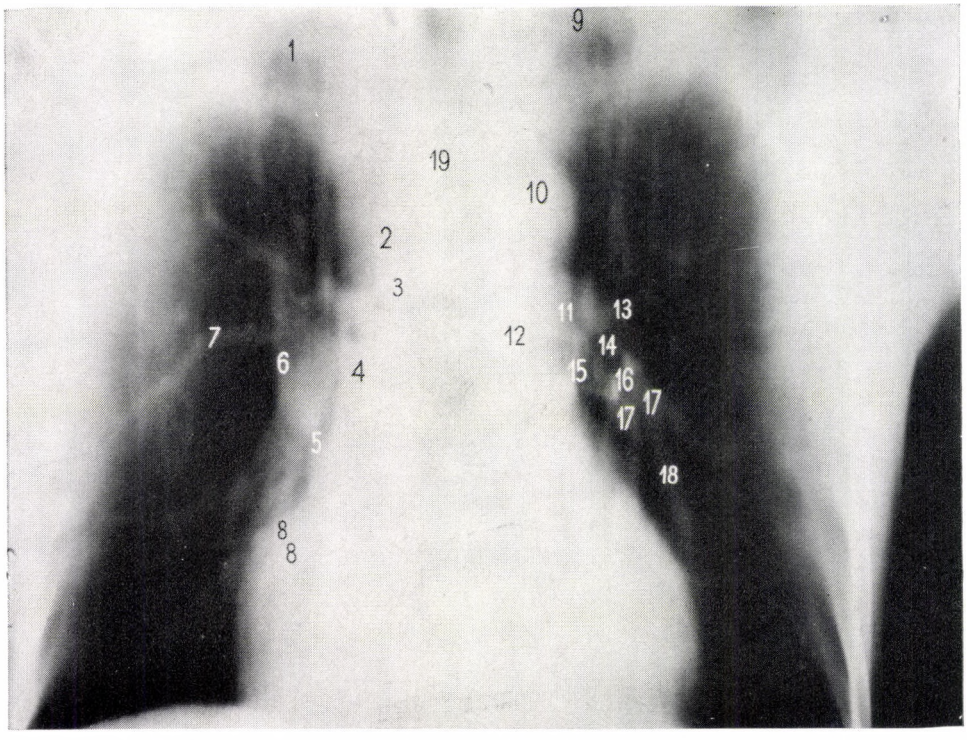

Abb. 280. Postero-anteriore Schichtaufnahme der Lunge (9 cm)

1. — Arcus arteriae subclaviae d.; 2. — V. azygos; 3. — Bronchus dexter; 4. — Bronchus lobi medii: 5. — Bronchus basalis med.; 6. — Truncus sup. venae pulm. d.; 7. — V. inf. tr. sup. venae pulm. d.; 8. — Vv. basales; 9. — Arteria subclavia sin.; 10. — Bulbus aortae; 11. — Arteria pulmonalis sin.; 12. — Bronchus sin.; 13. — Bronchus apicalis (I.); 14. — Bronchus ant. (3.); 15. — Bronchus 6.; 16. — Bronchus lingulae; 17. — Aa. et Vv. lingulae; 18. — Ramus inf. arteriae pulm. sin.; 19. — Trachea

Schichtaufnahme des pulmonalen Bronchus- und Gefäßsystems

Auf Grund der von der Lunge angefertigten Schichtaufnahme können über den Zustand der Bronchien, der wichtigeren intrapulmonalen Gefäße wichtige Aufschlüsse erzielt werden. Mittels Serien-Schichtaufnahmen kann die Lunge systematisch untersucht werden. Solchen Untersuchungen kommt besonders bei der genauen Lokalisation von Tumoren, Abszessen, Kavernen eine große Bedeutung zu. Zwecks Feststellung der genauen topographischen Lage müssen die Aufnahmen aus zwei Richtungen hergestellt werden.

Einige wichtigere Lungenschichten werden in Abb. 280—284 dargestellt. Die sagittalen Aufnahmen wurden in antero-posteriorer Richtung angefertigt. Die in cm angegebenen Entfernungen entsprechen der Distanz der betreffenden Schicht von der Dorsaloberfläche. (Dieser Problemkreis wird in dem von Kováts jr. — Zsebők verfaßten Buch: »Röntgenanatomische Grundlagen der Lungenuntersuchung« eingehend behandelt.)

Abb. 281. Postero-anteriore Schichtaufnahme der Lunge (10 cm)

1. — Vena cava sup.; 2. — V. azygos; 3. — Bronchus dexter; 4. — Bronchus basalis medialis; 5. — Bronchus lobi superioris d.; 6. — Truncus inf. v. pulm. d.; 7. — V. sup. tr. inf. venae pulm. d.; 8. — Vv. basales d.; 9. — Truncus venae pulm. sup.; 10. — V. sup. trunc. venae pulmonalis sup.; 11. — Vena inf. trunc. venae pulm. sup.; 12. — Arteria pulmonalis sup. d.; 13. — Arteria pulmonalis inf. d.; 14. — Arteria subclavia sin.; 15. — Bulbus aortae; 16. — Arteria pulmonalis sin.; 17. — Vv. et Aa. apicales sin.; 18. — Vv. et Aa. antero-laterales; 19. — Bronchus sin.; 20. — Bronchus sup. sin.; 21. — Bronchus inf. sin.; 22. — Arteria pulm. inf.; 23. — Aa. et Vv. lingulae

Abb. 282. Postero-anteriore Schichtaufnahme der Lunge (10,5 cm)

1. — V. cava sup.; 2. — V. azygos; 3. — Bronchus d.; 4. — Bronchus lobi medii; 5. — Bronchus basalis medialis; 6. — Arteria pulm. inf. d.; 7. — Truncus inf. v. pulm. d.; 8. — V. sup. trunc. inf. venae pulmonalis d.; 9. — Vv. basales d.; 10. — Bronchus lobi sup. d.; 11. — Bronchus 1 (apicalis); 12. — Bronchus 2 (posterior); 13. — Bronchus 3 (pectoralis seu ant.); 14. — Truncus sup. v. pulm. d.; 15. — Bronchus basalis lat.; 16. — Vena basalis lat.; 17. — Vena apicalis; 18. — Arteria subclavia sin.; 19. — Bulbus aortae; 20. — Arteria pulm. sin.; 21. — Vv. et Aa. apicales; 22. — Vv. et Aa. anteriores; 23. — Vv. et Aa. lingulae; 24. — Vv. basales sin.

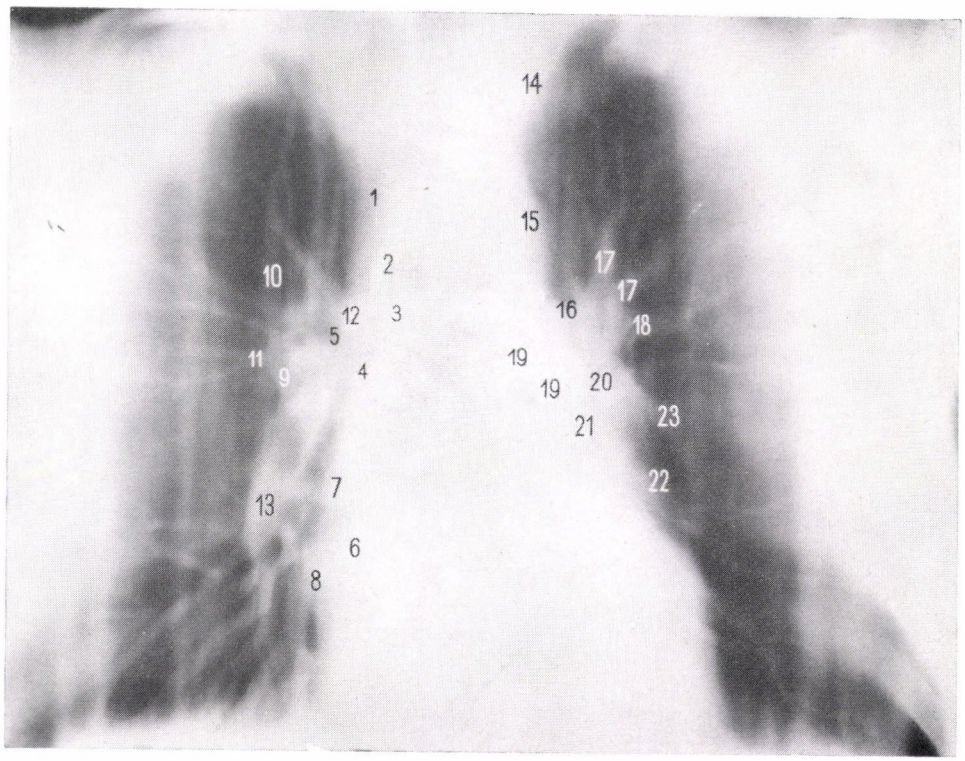

Abb. 281

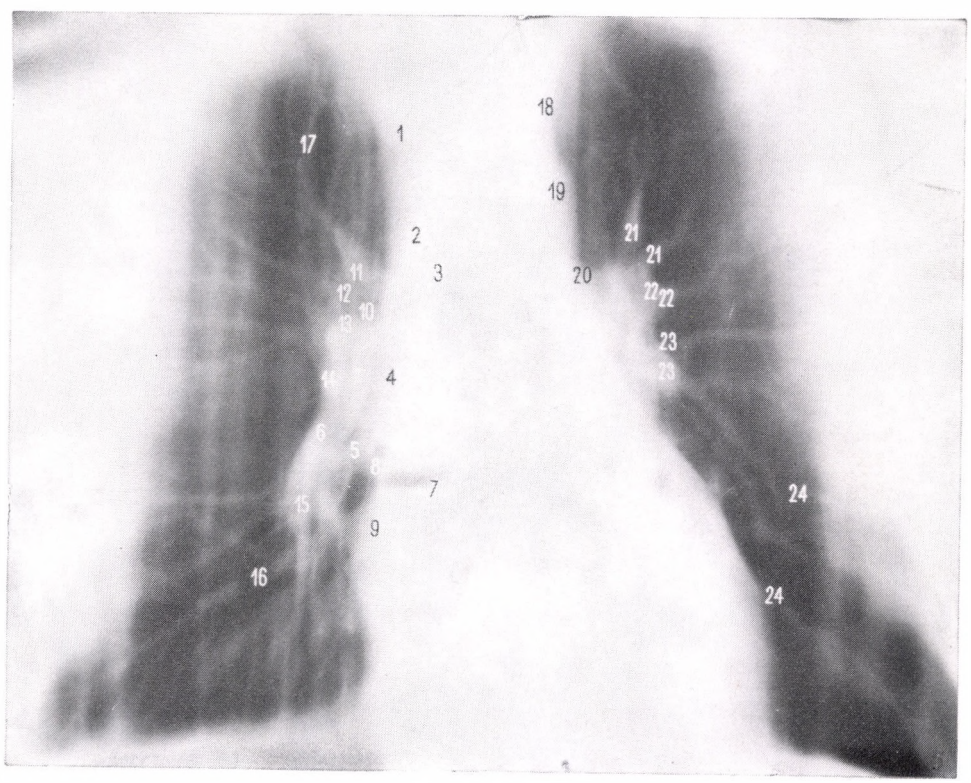

Abb. 282

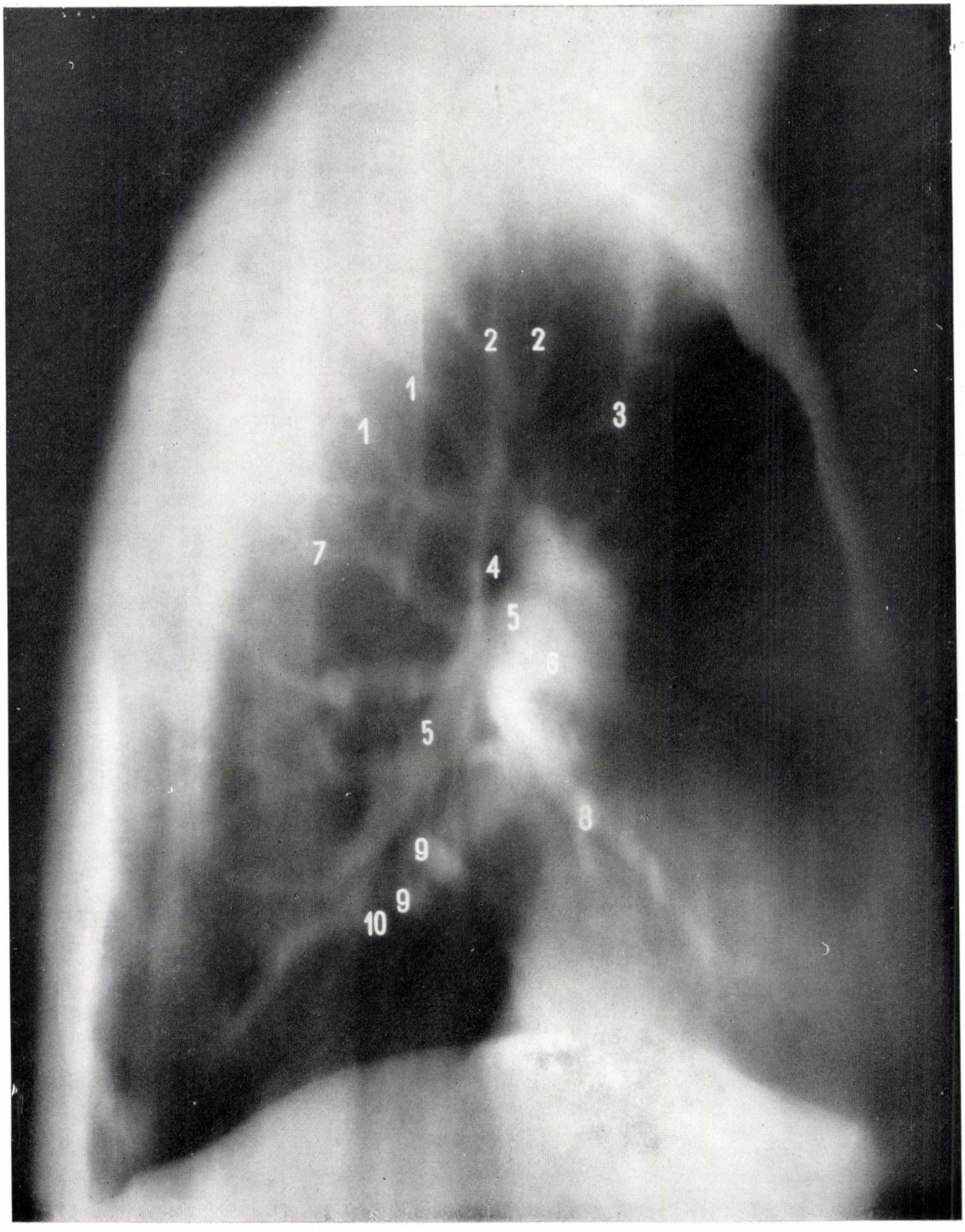

Abb. 283. Seitliche (S—D) Schichtaufnahme der rechten Lunge (8 cm)
1. — Arteria et Vena posterior (subapic.); 2. — Arteria et Vena apicalis; 3. — Arteria et Vena apicalis ant.; 4. — Bronchus lobi superioris; 5. — Arteria pulmonalis sup.; 6. — Truncus v. pulm. inf.; 7. — Arteria et Vena dors I.; 8. Arteria et Vena lobi medii; 9. — Vv. basales; 10. — Bronchus posterior

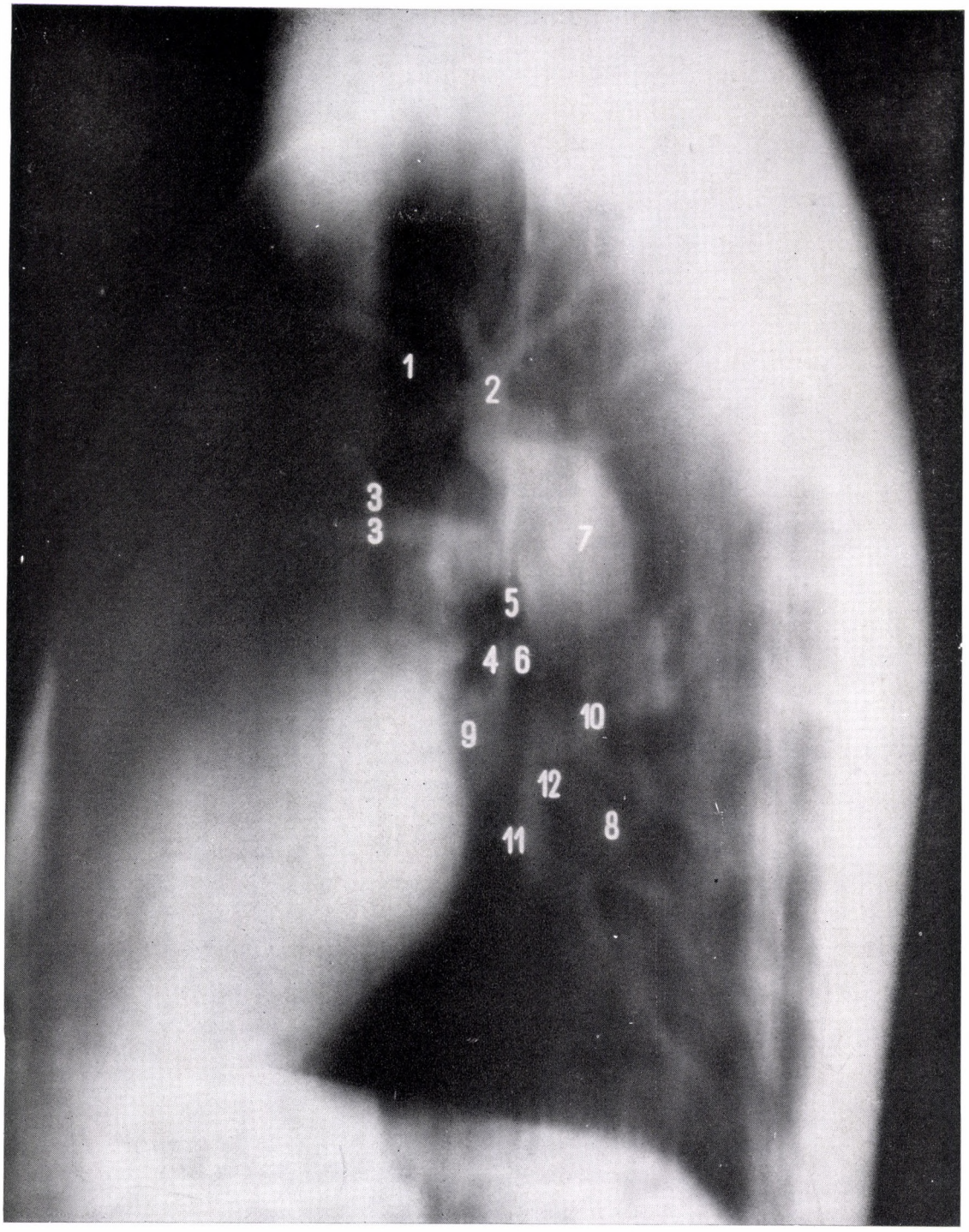

Abb. 284. Seitliche (D—S) Schichtaufnahme der linken Lunge (9 cm)

1. — Arteria et Vena ant.; 2. — Arteria apico-posterior; 3. — Aa. et Vv. lingulae; 4. — Bronchus lingulae; 5. — Bronchus sin.; 6. — Bronchus inf. sin.; 7. — Arteria pulm. sin.; 8. — Arteria pulm. inf.; 9. — Truncus inf. venae pulm. sin.; 10. — Vena dors. I.; 11. — Vv. basales; 12. — Bronchus basalis lat.

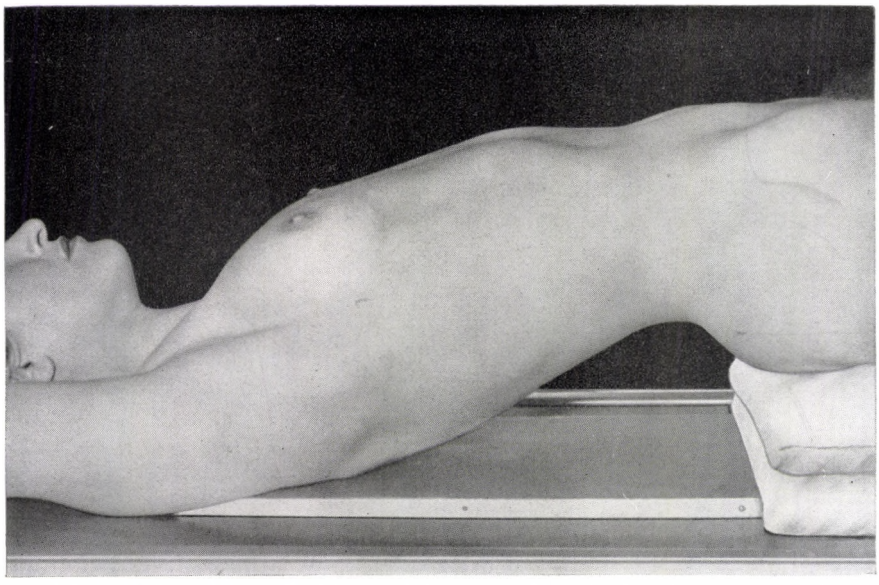

Abb. 285. Charakteristische Schicht des Lungenhilus: Einstellung des antero-posterioren Tomogramms
Die thorakale Wirbelsäule schließt mit der Kassettenfläche einen Winkel von etwa 20° ein.

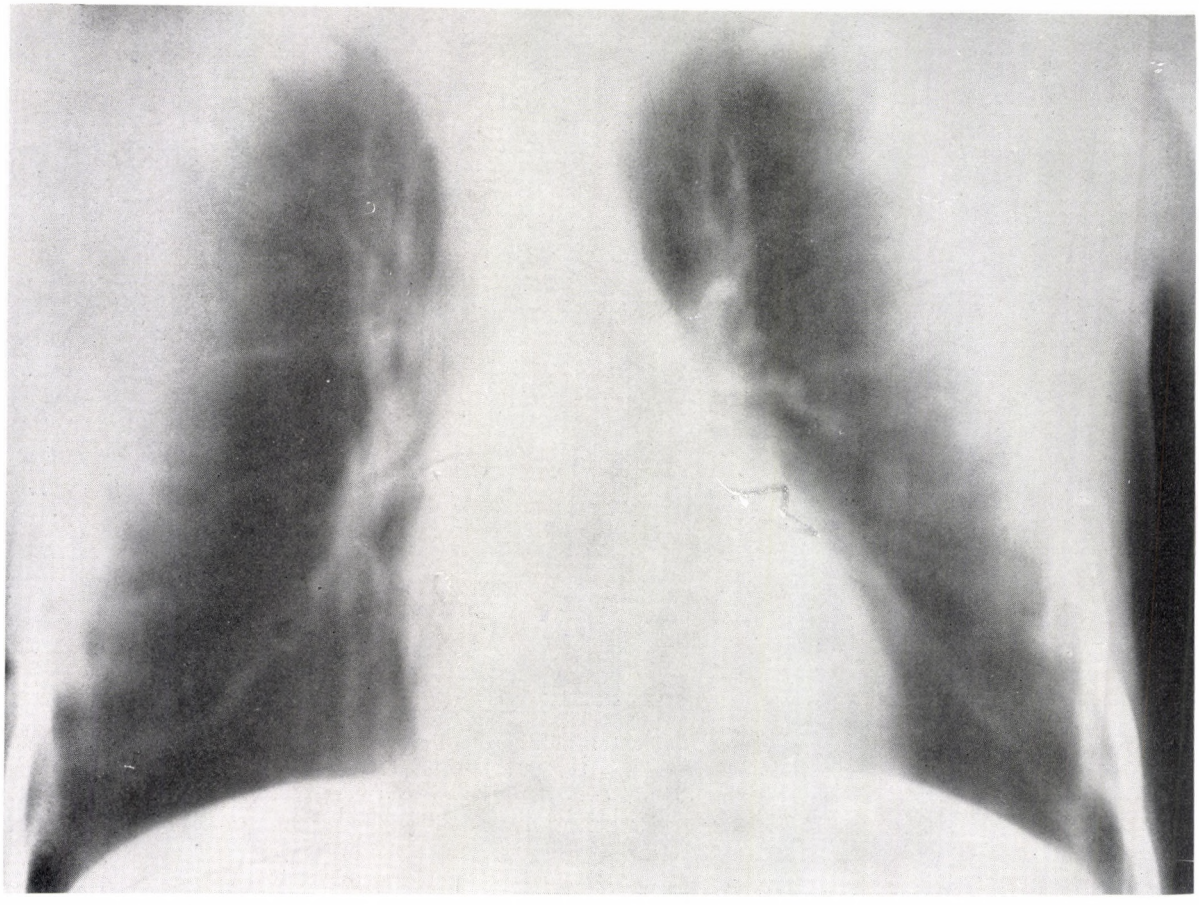

Abb. 286. Lungenhilus; antero-posteriore Schichtaufnahme (Charakteristische Schicht)

Schichtaufnahme des Lungenhilus

Kováts jr.—Zsebők stellten fest, daß sich die Gebilde des Lungenhilus in einer Ebene befinden, wodurch mittels entsprechender Einstellung die Hilusgebilde in einer Schichtaufnahme dargestellt werden können (»Charakteristische Ebene«).

Einstellung der Aufnahmen. Vom auf dem Rücken liegenden Kranken werden *antero-posteriore Aufnahmen* angefertigt. Die Lage des Kranken muß eine solche sein, daß sich die Trachea und der I. und II. Lumbalwirbelkörper in einer Ebene befinden. Dies kann erreicht werden, wenn das Kreuzbein des Kranken in der Weise durch Sandsäcke gestützt wird, daß Rückgrat und Tischfläche einen Winkel von etwa 20° einschließen (Abb. 285).

Bei *seitlichen Aufnahmen* (S—D, oder D—S Richtung) liegt der Kranke auf der zu untersuchenden Seite. Er hebt beide Arme und streckt sie aus. Das Kreuzbeingebiet wird ebenfalls so gestützt, daß Rückgrat des Kranken und Tischfläche einen Winkel von etwa 20° einschließen (Abb. 288).

Die Röntgenbilder. Auf dem *antero-posterioren* Röntgenbild (Abb. 286) ist ein großer Teil der Hilusgebilde (Bronchien und Gefäße) nicht in kürzeren oder längeren Schnitten, sondern in ihrem ganzen Ausmaß ersichtlich. Das Bild erinnert an die angiokardiographische Aufnahme. Das Röntgenbild wird durch die in Abb. 287 dargestellte Skizze erklärt.

Die charakteristische Schicht des rechten und linken Lungenhilus ist in *seitlicher Aufnahme* in Abb. 289 und 290 bzw. in Abb. 291 und 292 zu sehen.

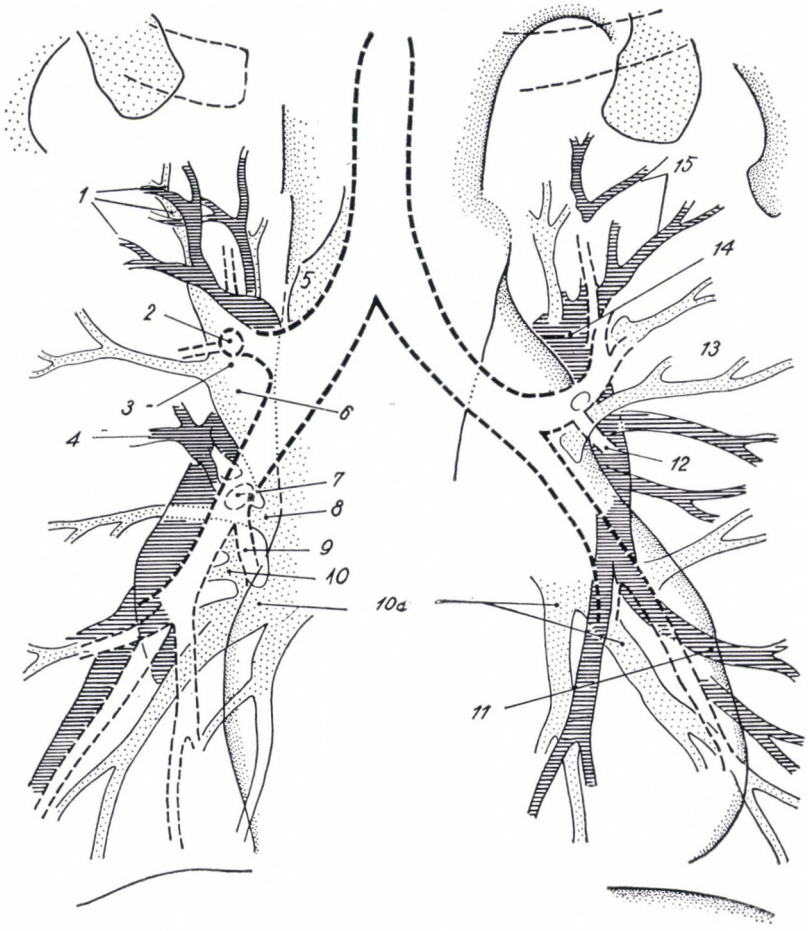

Abb. 287. Charakteristische Schicht des Lungenhilus. Schematische Darstellung der antero-posterioren Röntgenaufnahme (8 cm). (Abbildung von Kováts—Zsebők)

1. — Bronchus, Vena et Arteria apicalis; 2. — Bronchus ant.; 3. — Vena anterior d.; 4. — Arteria dors. I.; 5. — Vena azygos; 6. — Truncus sup. venae pulm.; 7. — Bronchus lobi medii; 8. — Vena lobi medii; 9. — Bronchus 7; 10. — Vena dors. I.; 10*a* — Venae basales; 11. — Arteria basalis; 12. — Bronchus lingulae; 13. — Vena anterior s.; 14. — Arcus arteriae pulm.; 15. — Arteriae (Rami) apicales

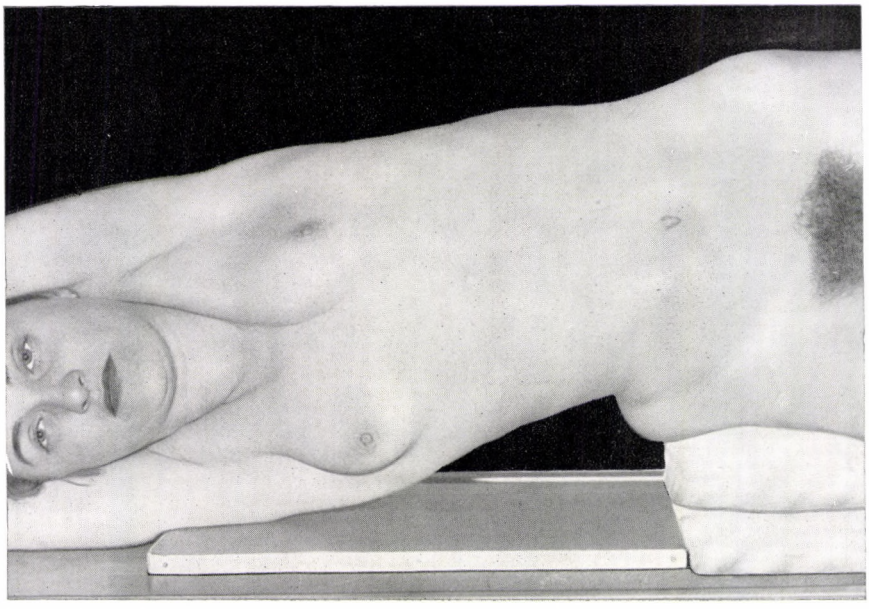

Abb. 288. Charakteristische Schicht des rechten Lungenhilus. Einstellung des seitlichen (S—D) Tomogramms
Die thorakale Wirbelsäule schließt mit der Kassettenfläche einen Winkel von etwa 20° ein

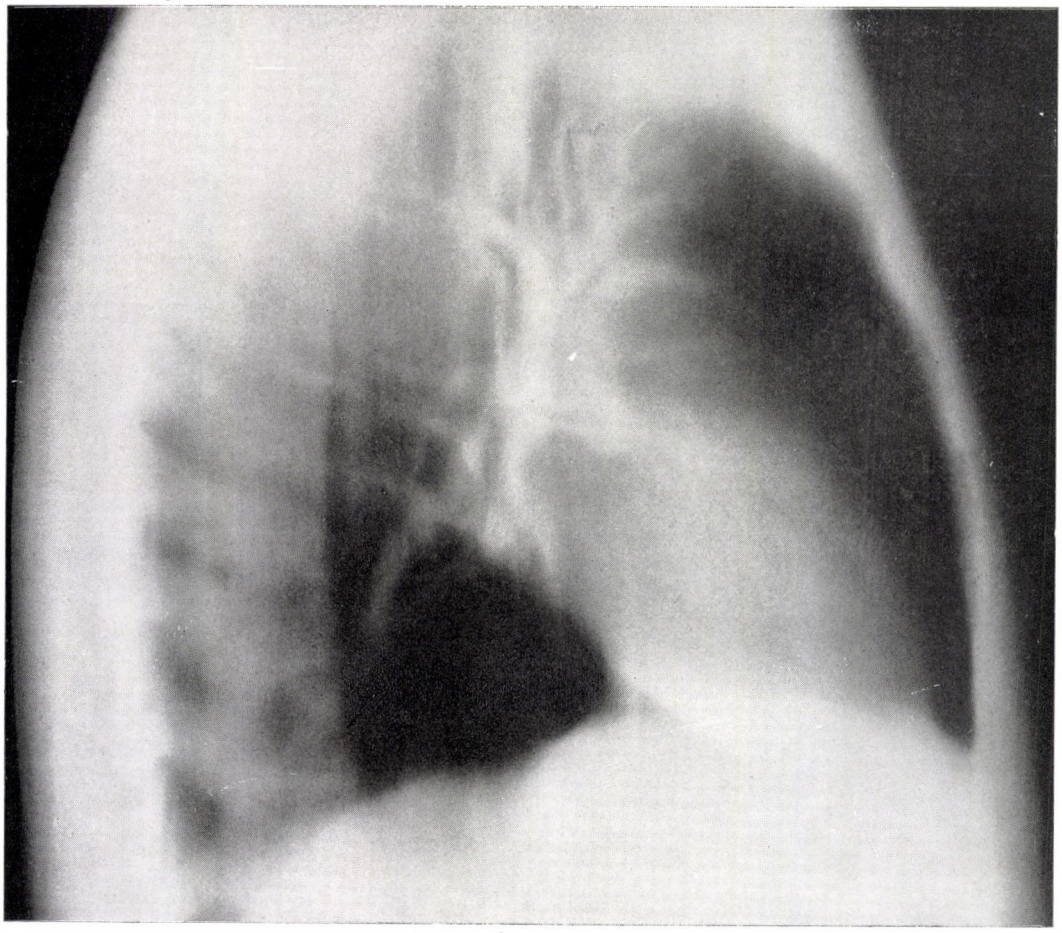

Abb. 289. Charakteristische Schicht des rechten Lungenhilus: S—D Tomogramm

Mittels Bronchographie können nicht nur Lungenlappen, sondern auch Lungensegmente aufgesucht und auch die dahinführenden Bronchen dargestellt werden.

Das Ziel der Bronchographie ist im allgemeinen die Feststellung der im Bronchensystem zustandegekommenen Veränderungen. Nachdem diagnostizierbare Veränderungen der Bronchen durch mehrere Krankheiten verschiedener Art zustande kommen können, findet diese Technik in der Lungen- und auch der Brusthöhlendiagnostik weitverbreitete Anwendung. Im Falle von Lungentuberkulose kann z. B. mittels Bronchographie vor dem chirurgischen Eingriff die Lokalisation der tuberkulotischen Läsion genau festgestellt werden, auch lassen sich Dislokation und Schrumpfung einzelner Lungenteile, ferner Bronchenstenose sowie Bronchiektasie feststellen. Diese Methode kann ferner zur Diagnostizierung von Abszessen, Zysten und Tumoren angewendet werden, in letzterem Fall ist sie sogar von differentialdiagnostischem Wert. Benigne

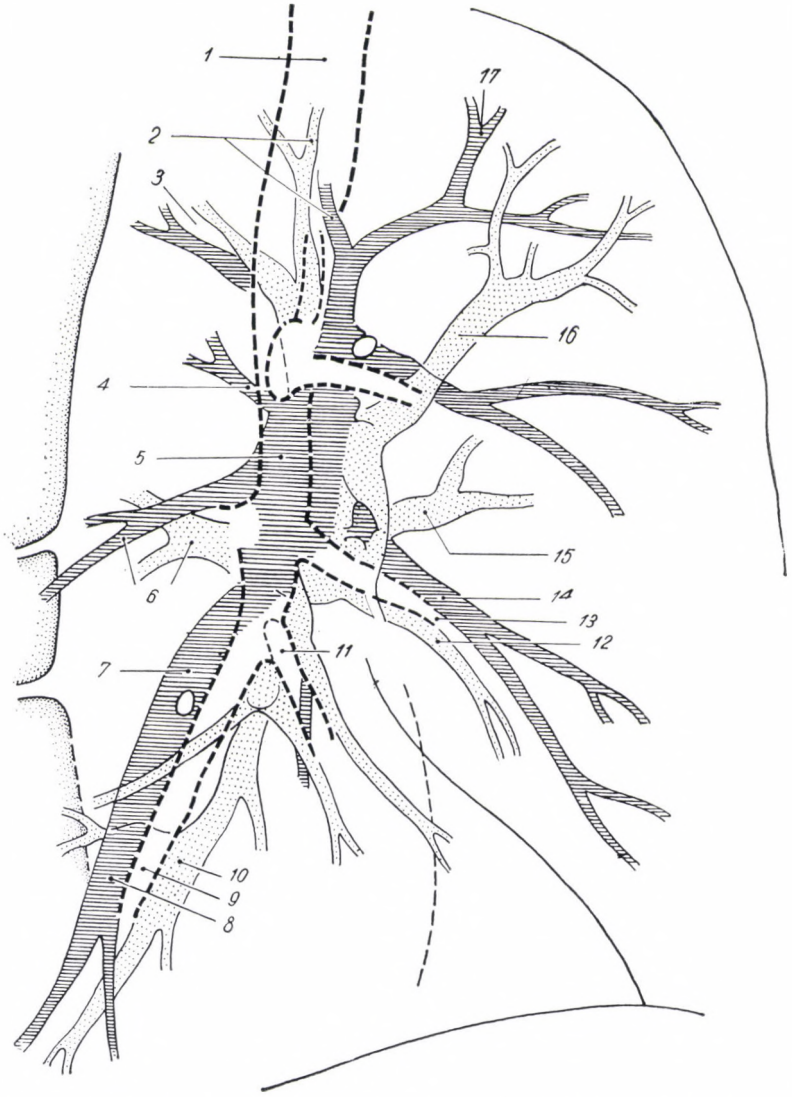

Abb. 290. Seitliche charakteristische Schicht des rechten Lungenhilus. Schematische Darstellung der Röntgenaufnahme (8,5 cm). (Abbildung von Kováts—Zsebők)

1. — Trachea; 2. — Arteria et Vena apicalis; 3. — Arteria et Vena posterior; 4. — Arteria ascendens; 5. — Bronchus intermedius; 6. — Arteria et Vena apicalis lobi inf.; 7. — Arteria lobi inferioris; 8. — Arteria basalis; 9. — Bronchus basalis; 10. — Vena basalis; 11. — Bronchus basalis ant.; 12. — Vena lobi medii; 13. — Bronchus lobi medii; 14. — Arteria lobi medii; 15. — Vena inferior; 16. — Vena et Arteria ant.; 17. — Arteria apicalis ant.

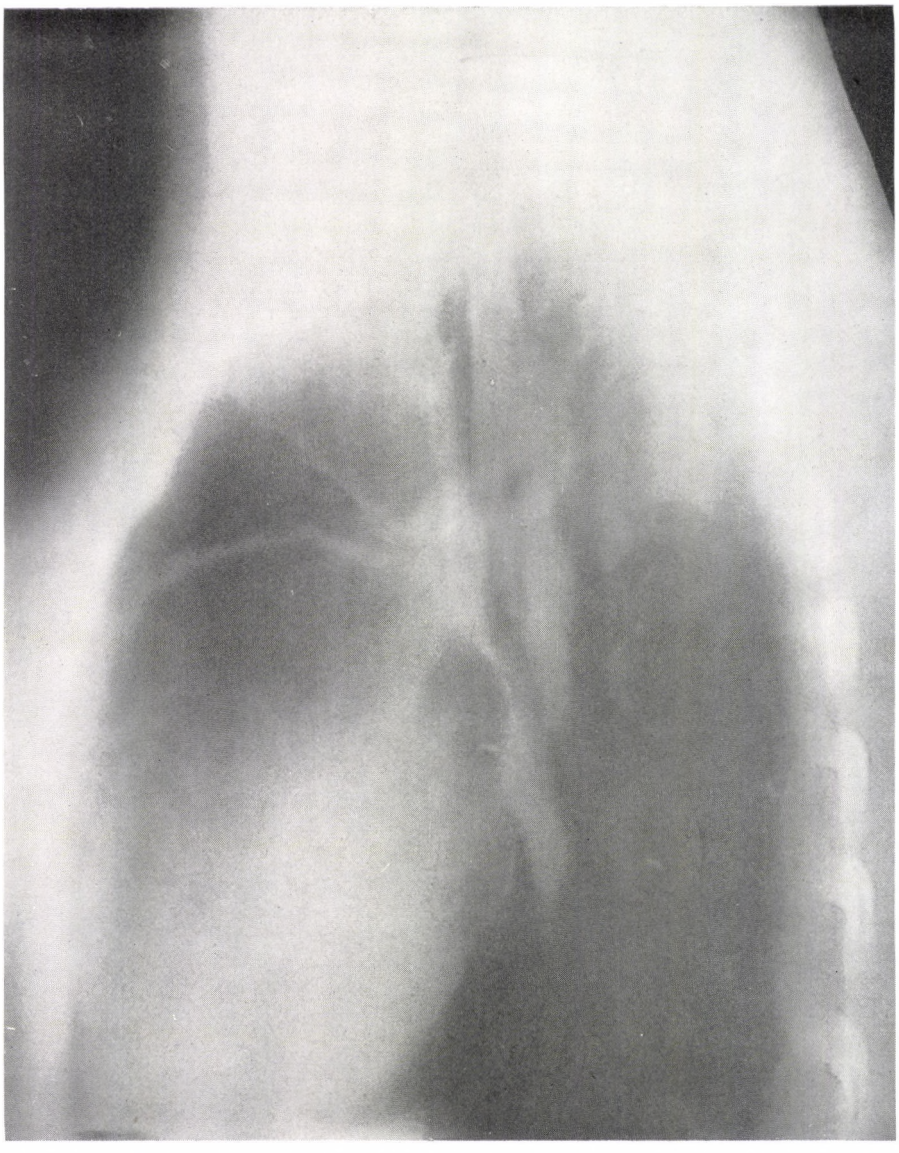

Abb. 291. Charakteristische Schicht des linken Lungenhilus: D—S Tomogramm

Tumoren rufen nämlich nur die Dislokation des Bronchensystems hervor, üben jedoch keine destruierende Wirkung aus, während maligne Tumoren die Bronchien destruieren.

Kontraindiziert ist die Bronchographie bei Asthma bronchiale, bei ausgedehnten, hauptsächlich exsudativen Tuberkuloseprozessen, bei schwerer Zirkulationsinsuffizienz sowie bei schweren Fällen von Arteriosklerose.

Technik der Bronchographie. Da die angewendeten Kontrastmittel jodhaltig sind, muß eine Jodsensibilitätsprobe ausgeführt werden (Konjunktival-Probe). Im Falle von Jodhypersensibilität kann diese Untersuchungsmethode nicht angewendet werden.

Vor der Untersuchung muß der Kranke vorbereitet werden, was im allgemeinen mittels subkutaner Injektion von 1 cg Morphin, 0,5 mg Atropin erfolgt, oder durch Verabreichung von 25 mg Largactil, eventuell 10 cg Sevenal bzw. Luminal. Die Anästhesie der Zungenwurzel, der Epiglottis, des Rachens und des Sinus piriformis wird durch 1prozentige Pantocain-Percain-Lösung (Fafocain, Xylocain usw.) bewerkstelligt. Dann erfolgt durch eine entsprechende Kanüle

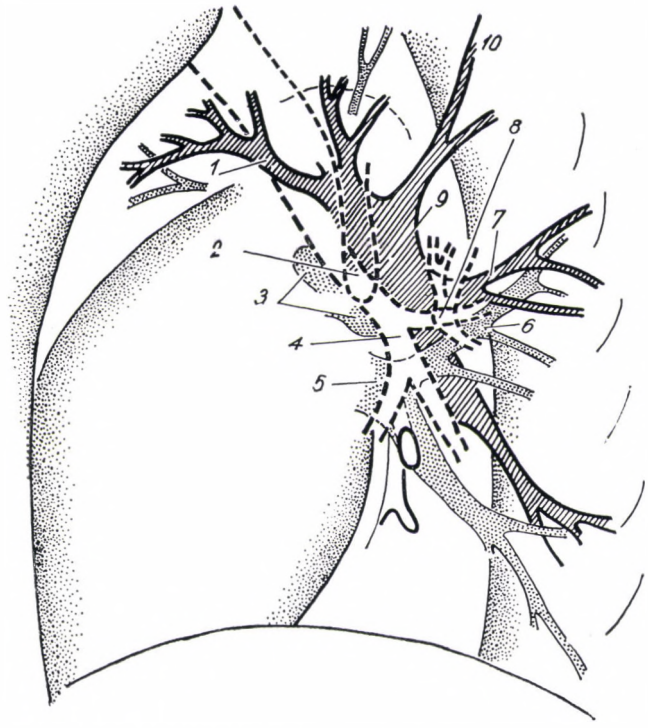

Abb. 292. Seitliche charakteristische Schicht des linken Lungenhilus. Schematische Darstellung der Röntgenaufnahme (9 cm). (Abbildung von Kováts—Zsebők)

1. — Arteria ant. lobi sup.; 2. — Bronchus lobi superioris; 3. — Vena pulm. superior; 4. — Bronchus lobi inferioris; 5. — Vena pulm. inferior; 6. — Ramus superior venae pulm. inf.; 7. — Arteria dors. I.; 8. — Bronchus apicalis lobi inf.; 9. — Arteria pulmonalis; 10. — Arteria post. lobi sup.

die Anästhesie der Stimmbänder, sodann der Trachea und der Hauptbronchien. Die zur Anästhesie verbrauchte Lösung soll im ganzen nicht mehr als 10 cm^3 betragen, was 0,10 g Wirkstoff entspricht.

Die notwendige Anästhesie tritt nach etwa 10 Minuten ein. Dann wird durch die Mundhöhle oder (hauptsächlich bei Kindern) durch die Nasenhöhle ein weicher Gummikatheter (Nr. 14—16) bis zur Höhe der Bifurkation in die Luftröhre eingeführt. Am Ende des Katheters befindet sich zweckmäßig eine Metallolive, durch welche die Lage des Katheters unter dem Leuchtschirm leichter kontrollierbar ist.

Das Einbringen des Kontrastmittels erfolgt bei liegender Position des Kranken, der auf die zu untersuchende Seite gelegt wird. Soll eine isolierte Darstellung der einzelnen Lappen erreicht werden, so ist der Katheter — unter Leuchtschirmkontrolle — in die entsprechenden Bronchien einzuführen.

Als Kontrastmittel werden heute schon meistens in Wasser lösliche jodhaltige Stoffe verwendet, wie: Joduron B (Cilag), Bronchoselectan (Schering), Propyliodon (Cilag). (Das sich in letzter Zeit bei uns best bewährte Kontrastmittel ist das Propyliodon. Es ist nämlich isotonisch, weshalb seine gewebsreizende Wirkung recht gering ist, ferner verbleibt es genügend lange Zeit hindurch in entsprechender Konzentration in den Bronchien, wodurch eine bequeme Untersuchungsmöglichkeit geboten wird. Außerdem ist seine Viskosität eine solche, daß die vollkommene Auffüllung des Bronchensystems ermöglicht wird, ohne daß sich die Alveolen auffüllen, was auf das Bild störend wirken würde. Durch Expektoration läßt es sich fast vollkommen entfernen. Das auf der Bronchenschleimhaut zurückbleibende restliche Kontrastmittel geht durch Hydrolyse in sich leicht absorbierende Stoffe über, die von der Niere ausgeschieden werden. Etwa 3 Tage nach der Untersuchung ist kein Kontrastmittel mehr im Organismus zu finden).

Das Bronchensystem wird entweder teilweise oder total aufgefüllt. Die totale Auffüllung wird im allgemeinen nur im Falle von Bronchenstenose oder Bronchiektasie angewendet.

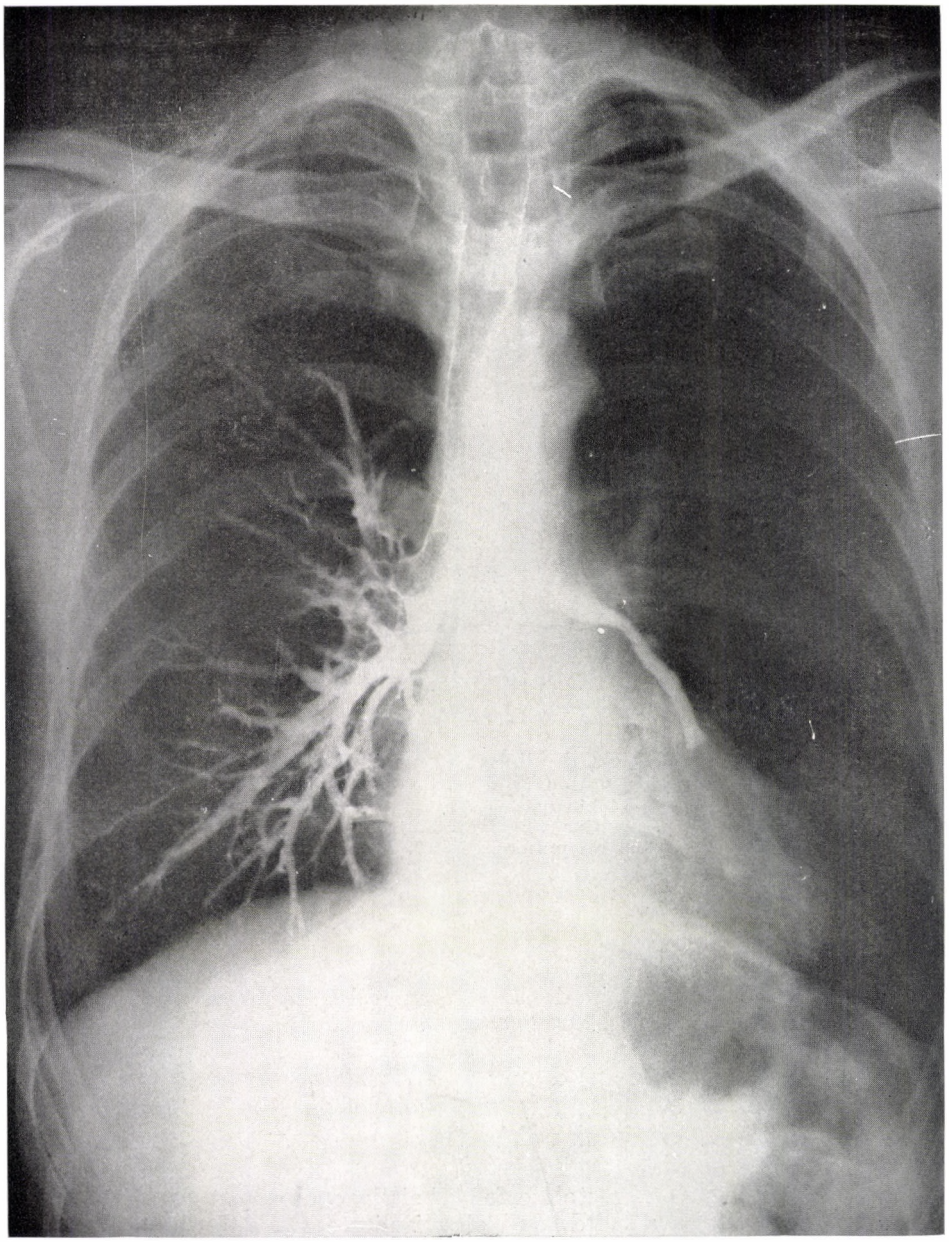

Abb. 293. Rechtsseitiges antero-posteriores Bronchogramm

Vor der Injektion wird das Kontrastmittel auf Körperwärme aufgewärmt. Zur partiellen Auffüllung genügen im allgemeinen 12—15 cm^3 Kontrastmittel. Die Injektion muß mit minimalem Überdruck vorgenommen werden. Das Kontrastmittel gelangt nämlich vor allem durch sein Gewicht und die gleichmäßige Atmung des Kranken an die gewünschte Stelle. Um während der Untersuchung einen Hustenanfall zu vermeiden, verbleibt der Katheter eingeführt. Nach der Untersuchung womöglich Bettruhe.

Die röntgenanatomischen Verhältnisse des pulmonalen Bronchensystems werden in der sagittalen Aufnahme der Leiche, in Abb. 276 dargestellt.

Die Röntgenbilder. Röntgenaufnahmen werden in *sagittaler* (Abb. 293), in *frontaler* (lateraler: Abb. 294) oder zweckmäßig gewählter *schräger Richtung* angefertigt (Abb. 295, 296).

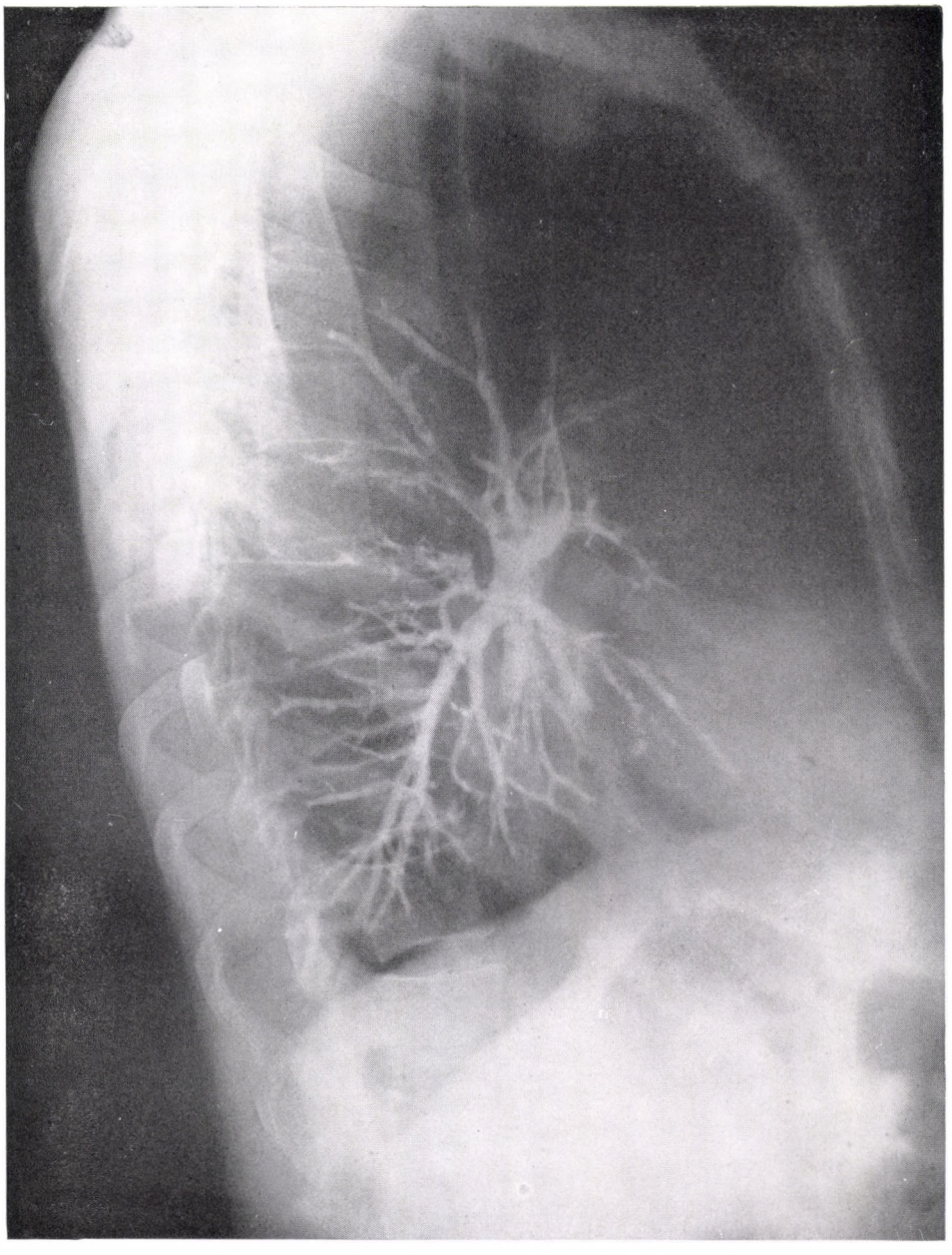

Abb. 294. Rechte Lunge: seitliches Bronchogramm

Auf den Röntgenbildern läßt sich die Auffüllung der einzelnen Bronchien, oder Ausbleiben der Auffüllung, die Art derselben (gleichmäßig oder unterbrochen), der Zustand der Bronchien usw. gut untersuchen.

In gewissen Fällen kann bei der Diagnose die Kombination von Bronchographie und Schichtaufnahme wertvolle Aufklärungen erbringen. Gewisse geringe Veränderungen der Bronchien (z. B. Komprimiertheit), Nachweis des Zusammenhanges mit verborgenen Kavernen, genaue Lokaldiagnose von Tumoren usw. können oft gar nicht anders festgestellt werden als durch gemeinsame Anwendung der beiden Verfahren. Abb. 297 stellt eine Schichtaufnahme der Bronchographie dar.

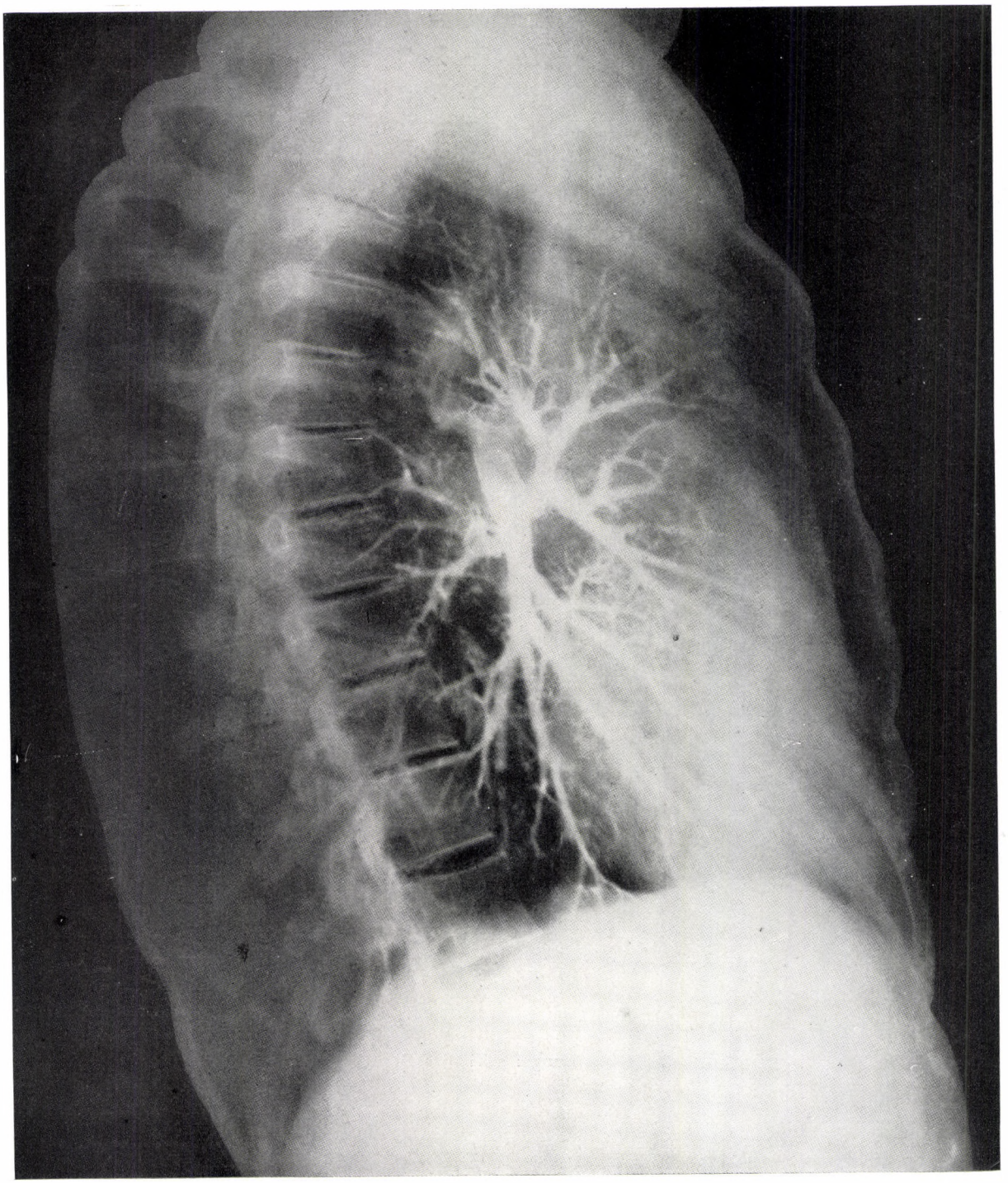

Abb. 295. Rechtsseitiges Bronchogramm im I. (rechten) schrägen Durchmesser

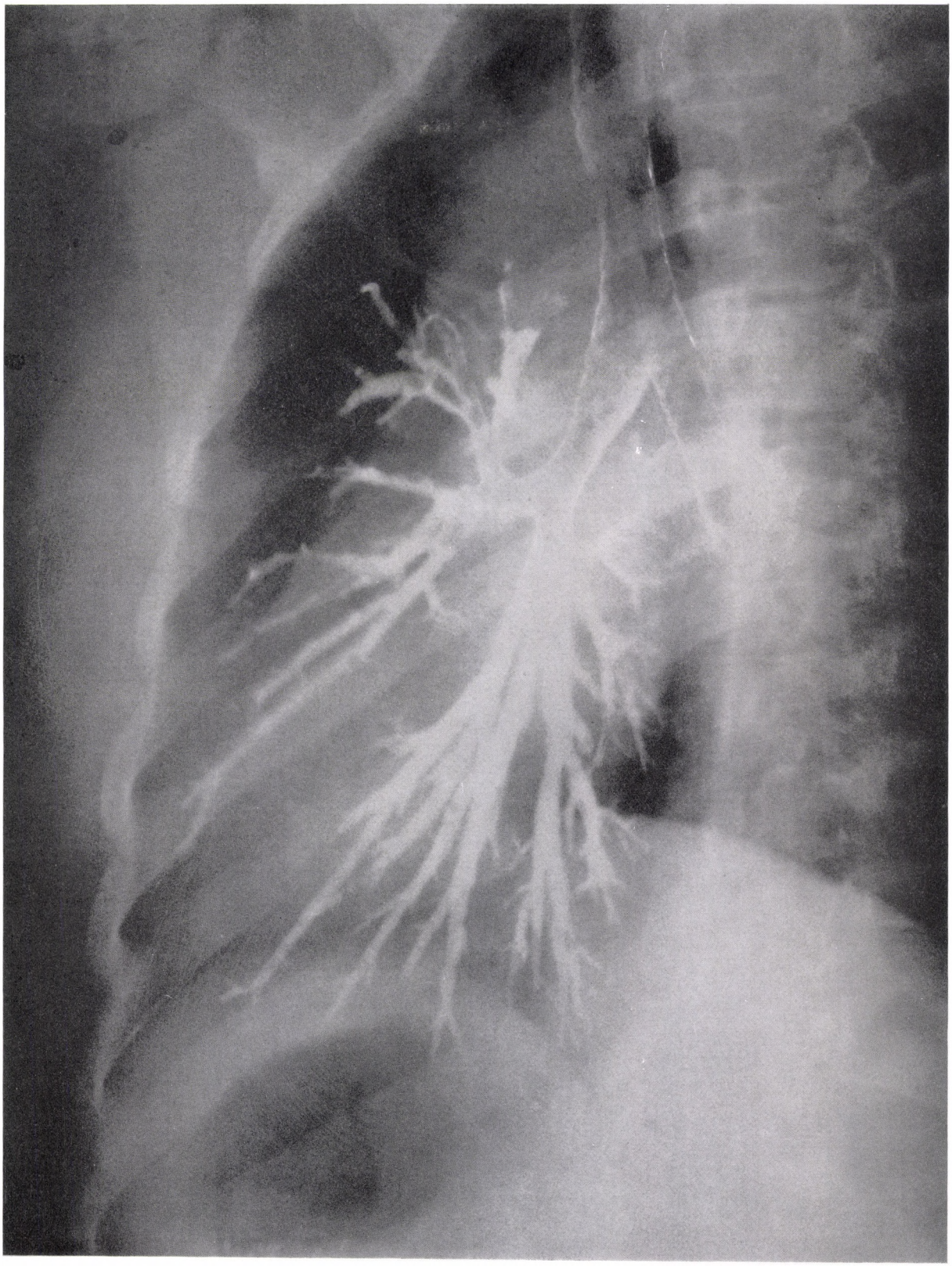

Abb. 296. Rechtsseitiges Bronchogramm im II. (linken) schrägen Durchmesser

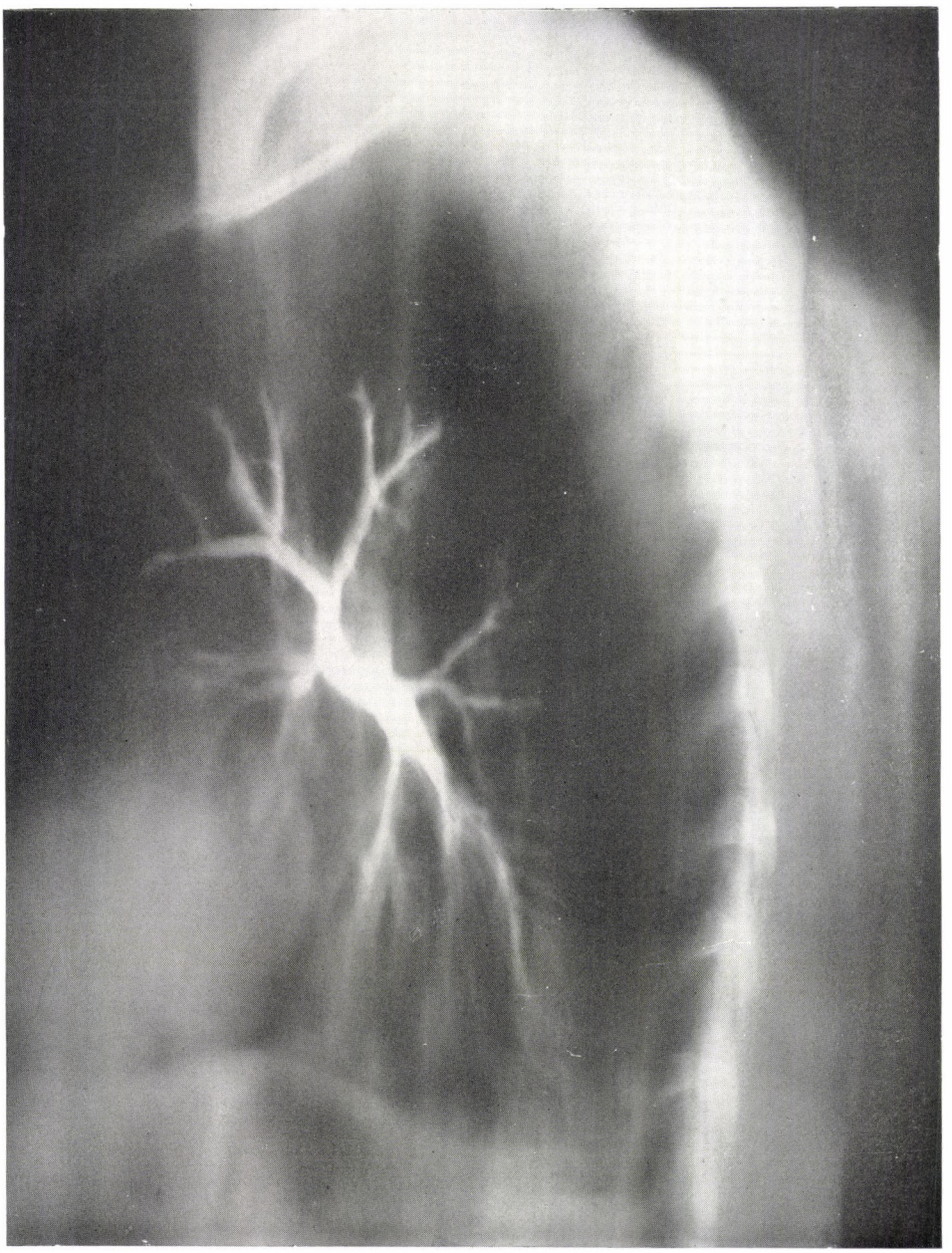

Abb. 297. Linksseitiges Schicht-Bronchogramm

MITTELSCHATTEN

Auf dem postero-anterioren Röntgenbild des Thorax wird der zwischen den lufthaltigen Lungenfeldern erkennbare intensive Schatten *Mittelschatten* genannt. An seinem Entstehen nehmen die Gebilde des Mediastinum, des Sternum und die thorakale Wirbelsäule teil. Durch Spezialeinstellungen bzw. Schichtaufnahmen wird die mehr oder weniger isolierte Untersuchung der Gebilde ermöglicht.

DAS HERZ UND DIE GROSSEN GEFÄSSE

Die Röntgenaufnahme des Herzens bezweckt, Aufschluß über die Form des Herzens und dessen annähernde Größe zu geben. Die Untersuchungsmethode vermittelt also eine morphologische Information. Auf die Funktion lassen sich nur indirekte Schlüsse ziehen.

Die Röntgendiagnostik des Herzens wird durch den Umstand erschwert, daß man die zweidimensionale Darstellung des einen homogenen Schatten ergebenden Herzens in ein dreidimensionales Bild transponieren muß. Das Problem wird durch die Bewegung des Herzens noch erschwert, ferner auch durch dessen von verschiedenen Faktoren abhängige Lage und Form. Deshalb spielt in der Röntgenuntersuchung des Herzens die Durchleuchtung immer die wichtigste Rolle. Durch Rotation des Kranken kann man mit Hilfe des Röntgenstrahles gleichsam »um das Herz herumgehen« und so in den Besitz einzigartiger Informationen gelangen.

Um jedoch die Größe des Herzens und sein Verhältnis zur Umgebung festzustellen, ist die Röntgenaufnahme unentbehrlich. Um Verzerrungen zu vermeiden, wird die Aufnahme von 1,5—2 m Entfernung hergestellt. So sind die Strahlen praktisch parallel, wodurch die Verzerrung größtenteils eliminiert ist.

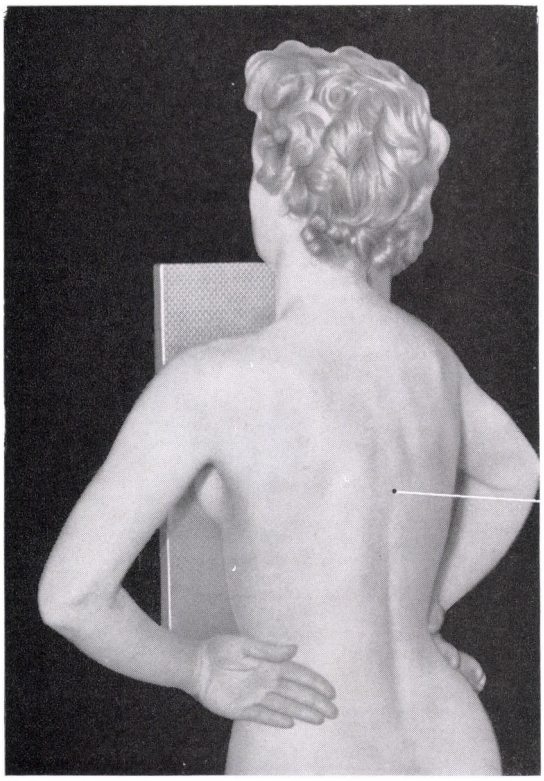

Abb. 298. Herz: Einstellung der postero-anterioren Röntgenaufnahme
Der Zentralstrahl weist auf den VII. Rückenwirbel

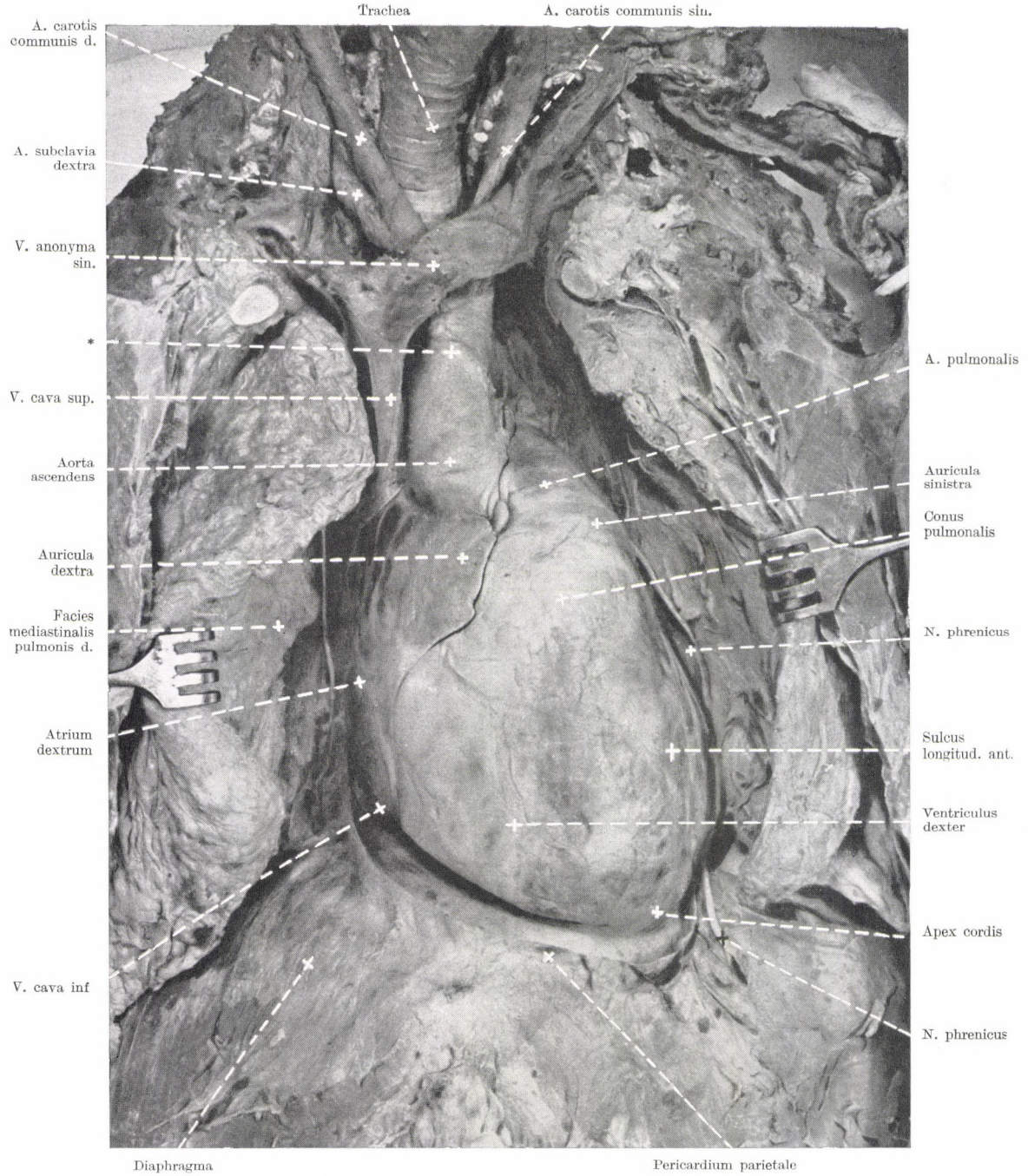

Abb. 299. Lage des Herzens bei der sagittalen Röntgenaufnahme
Mit Stern bezeichnet: Umschlagfalte des Pericardium

Nachdem das Herz und die auf seiner Basis befindlichen Gefäße homogene Schatten ergeben, kann man sich über die einzelnen Teile des Herzens und die großen Gefäße am besten folgendermaßen informieren: durch Veränderung der Einstellung bringt man das Herz in solche Lagen, in denen der homogene Schattenrand jeweils von anderen Herzteilen bzw. großen Gefäßen gebildet wird. Die Randteile lassen sich nämlich von dem angrenzenden Lungenanteil gut unterscheiden, und es kann hierdurch indirekter Aufschluß über den Zustand der den Rand des Herzschattens

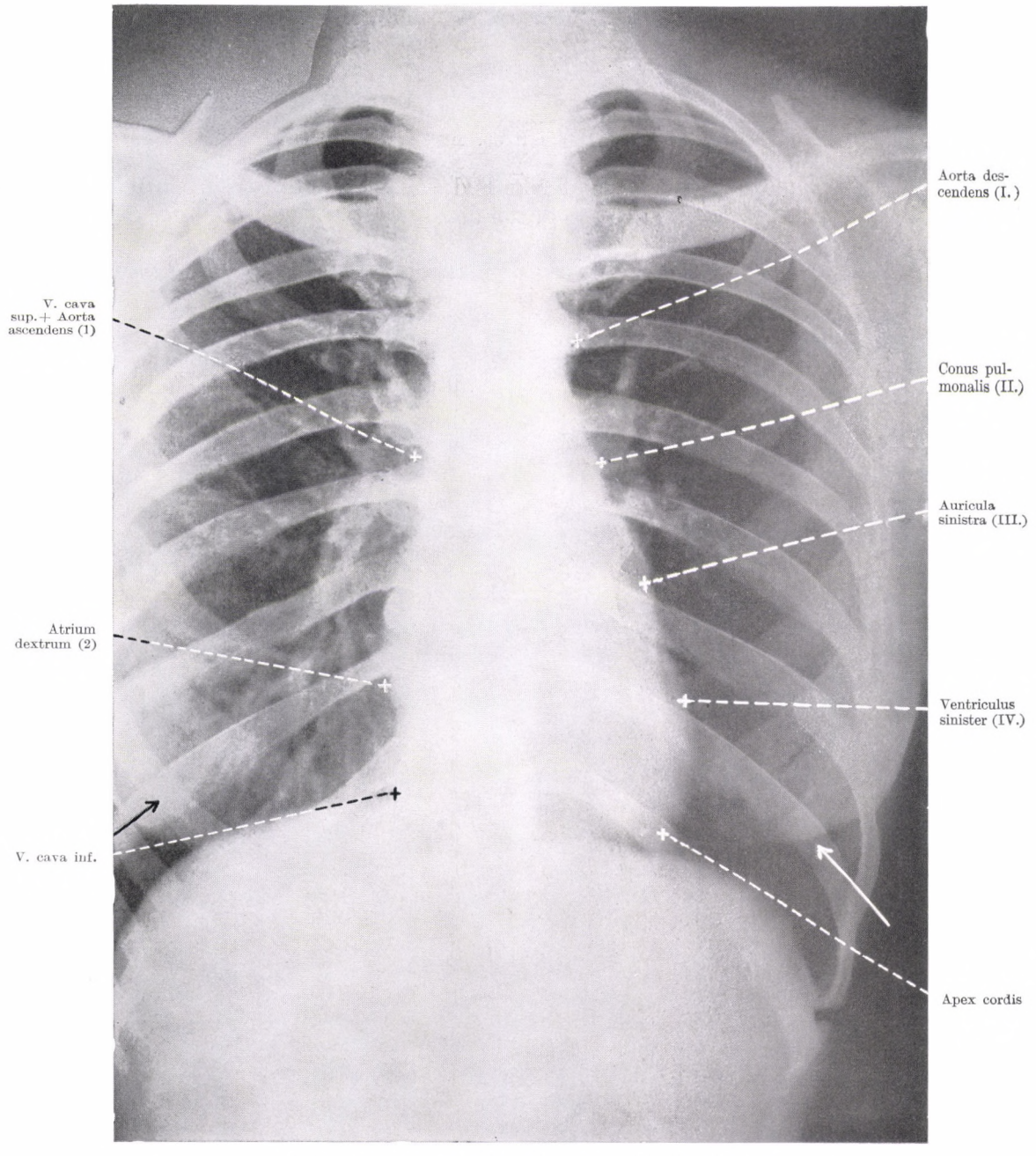

Abb. 300. Postero-anteriores Röntgenbild des Herzens
Die Pfeile weisen auf den Schatten der sich auf die Lungenfelder projizierenden Mammae

bildenden Teile (Vorhof, Kammer, Gefäße usw.) gewonnen werden. Zur Erreichung dieses Ziels werden zu den Aufnahmen fogende Einstellungen verwendet:

a) postero-anteriore (manchmal ant.-post.) Einstellung,
b) Einstellung im I. schräges Durchmesser,
c) Einstellung im II. schrägen Durchmesser,
d) latero-laterale Einstellung.

Postero-anteriore Röntgenaufnahme des Herzens

Einstellung der Aufnahme (Abb. 298). Bei aufrechter Körperstellung legt der Kranke beide Hände auf die Hüften. Schultern und Thorax sind an die Kassette angeschmiegt. Die Aufnahme wird nach ruhiger Inspiration im Atemstillstand hergestellt. Der Zentralstrahl ist — zur Kassette senkrecht — auf den VII. Rückenwirbel gerichtet. Fokus-Film-Abstand 1,5—2 m.

Die anatomische Situation. Abb. 299 zeigt die anatomischen Verhältnisse. Den größten Teil der vorderen, sternokostalen Herzoberfläche bildet die rechte Kammer, den kleineren Teil der rechte Vorhof bzw. der vordere Teil der neben dem Sulcus longitudinalis befindlichen linken Kammer.

Die Auricula sinistra weist auf den Stamm der aus der rechten Kammer ausgehenden Arteria pulmonalis. Zwischen der Auricula dextra und der Arteria pulmonalis kann die Aorta ascendens und, an deren rechter Seite, die Vena cava superior beobachtet werden.

Die Vena anonyma sin. bedeckt die aus dem Aortenbogen entspringende Arteria anonyma und den Anfangsabschnitt der Arteria carotis communis sin. Auf der rechten und linken Seite, zwischen dem Pericardium und der Pleura mediastinalis verläuft der Nervus phrenicus und die Arteria pericardiacophrenica. Auf dem Zwerchfell ist der Rand des durchschnittenen Pericardium gut zu sehen.

Das Röntgenbild (Abb. 300). Auf der Aufnahme wird der Herzschatten seitlich von hellen Lungenfeldern umgeben, nach kaudal geht er ohne scharfe Grenzen in den Zwerchfellschatten über, kranial setzt er sich im Schatten der großen Gefäße (Aorta, A. pulmonalis, V. cava sup.) fort.

Im Falle normaler anatomischer Verhältnisse werden die Konturen des Mittelschattens immer vom Herzen und den großen Gefäßen, die Mitte des Schattens von der Schattensummation des Sternum, des Herzens und der Wirbel gebildet. Vom Sternum kann unter normalen Verhältnissen nur der obere linke Zipfel gesehen werden. Die Wirbel kommen nur bei Rückgratverkrümmung zum Vorschein.

Im Röntgenbild werden der linke Rand und die Spitze des Herzschattens von der linken Herzkammer gebildet. Kranialwärts gesellt sich das vorgeneigte linke Herzohr dazu, das in diesem Fall den linken Vorhof darstellt. Der größte Teil des rechten Herzrandes kommt durch den rechten Vorhof, der kleine untere Teil durch die rechte Herzkammer zustande. Die rechte Kammer liegt ventral, der linke Vorhof dorsal.

Die Topographie der großen Gefäße ist folgende:

Oben, auf der rechten Seite des Mittelschattens befinden sich die V. cava sup. und die Aorta asc. Links oben ist der Anfangsteil der Aorta desc. zu sehen. (Der Aortabogen wendet sich von ventral rechts nach links und dorsal.) Zwischen dem Anfangsabschnitt der Aorta desc. und dem linken Herzohr ist der Conus pulmonalis wahrnehmbar.

Der Schattenrand ist keine gerade Linie, er besteht vielmehr sowohl rechts als auch links aus mehreren Bogen. Die Beobachtung dieser Bogen ist wichtig, da ihre Abweichung vom Normalen — aus bereits erwähnten Gründen — recht wichtig ist.

Auf dem Schatten des Herzens und der großen Gefäße sind rechts zwei Bogen und links vier Bogen sichtbar.

In Anbetracht der topographischen Herzlage (Abb. 299) kann festgestellt werden, daß der *rechte obere Bogen* größtenteils von der V. cava sup. und der Aorta ascendens gebildet wird. Unmittelbar unter dem sternoklavikularen Gelenk, entlang des Manubrium sterni, ist ein senkrecht verlaufender schwacher Schatten sichtbar, der der V. cava sup. entspricht.

Der *rechte untere Bogen* wird größtenteils durch den rechten Vorhof gebildet, aber genauere röntgenanatomische Untersuchungen weisen darauf hin, daß der unterste Teil des Bogens schon durch die rechte Kammer gebildet wird. Die Grenze zwischen Vorhof und Kammer ist nicht zu sehen.

Bei tiefer Inspiration erscheint oft im rechten Rand des zwischen Zwerchfell- und Herzschatten befindlichen Winkels der feine Schatten der V. cava inf.

Von den am *linken Herzrand* sichtbaren vier Bogen wird der *erste* oder *oberste* vom Beginn der Aorta descendens gebildet. Er ist im oberen Mediastinum, am linken Rand oben zu finden.

Der *zweite Bogen* darunter kommt durch den Anfangsteil der Arteria pulmonalis, dem *Conus pulmonalis* zustande, dessen Schatten eine breite Basis hat, sich mäßig vorwölbt und immer gut zu beobachten ist.

Der folgende *dritte Bogen* wird durch das linke Herzohr zustande gebracht. Oft ist er kaum oder überhaupt nicht zu sehen, weil er durch das Perikardium stark hinuntergedrückt wird. (Der zweite und dritte Bogen werden gemeinsam auch »*linke mittlere Bogen*« genannt.)

Der unterste, *vierte Bogen* entspricht dem linken Kammerrand. Dies ist der größte, immer ausgeprägte, gut sichtbare Abschnitt von der linken Kontur des Herzschattens. Dort, wo dieser Bogen in den Zwerchfellschatten übergeht, ist die Herzspitze ersichtlich.

Oft ist die Kontur der Herzspitze verschwommen, besonders bei korpulenten Personen, bei denen der Winkel zwischen Herzspitze und Zwerchfell von Fettgewebe ausgefüllt ist.

Bei der postero-anterioren Aufnahme wird also der Rand des Herzschattens hauptsächlich vom rechten Vorhof und der linken Kammer gebildet. Außerdem gewinnt man Aufschluß über den Beginn des aszendierenden und deszendierenden Aortenabschnitts sowie über den Conus pulmonalis. Über die übrigen Teile des Herzens und der großen Gefäße kann man sich durch folgende Aufnahmen informieren.

Röntgenaufnahme des Herzens im I. schrägen Durchmesser

Einstellung der Aufnahme (Abb. 301). Die Röntgenaufnahme des Herzens im I. schrägen Durchmesser wird folgendermaßen ausgeführt: Die rechte Schulter der zu untersuchenden, stehenden Person wird — gegen den Röntgenfilm oder den Leuchtschirm — nach vorn, die linke Schulter um etwa 45° nach rückwärts gedreht. Der Kranke hebt seinen filmfernen Arm und legt die Hand auf das Schädeldach. Der Strahl durchdringt hierbei den Thorax von links dorsal, nach rechts ventral. Die Körperlage der zu untersuchenden Person entspricht der sog. *Fechterstellung* (I., rechte Schrägstellung.) Die Röntgenaufnahme wird in tiefer Inspirationsstellung hergestellt, weil dann der Kontrast zwischen den luftgefüllten Lungen und dem Herzschatten ausgeprägter ist. Der Zentralstrahl ist — zur Kassette senkrecht — auf den VII. Rückenwirbel gerichtet. Fokus-Film-Abstand 1,5—2 m.

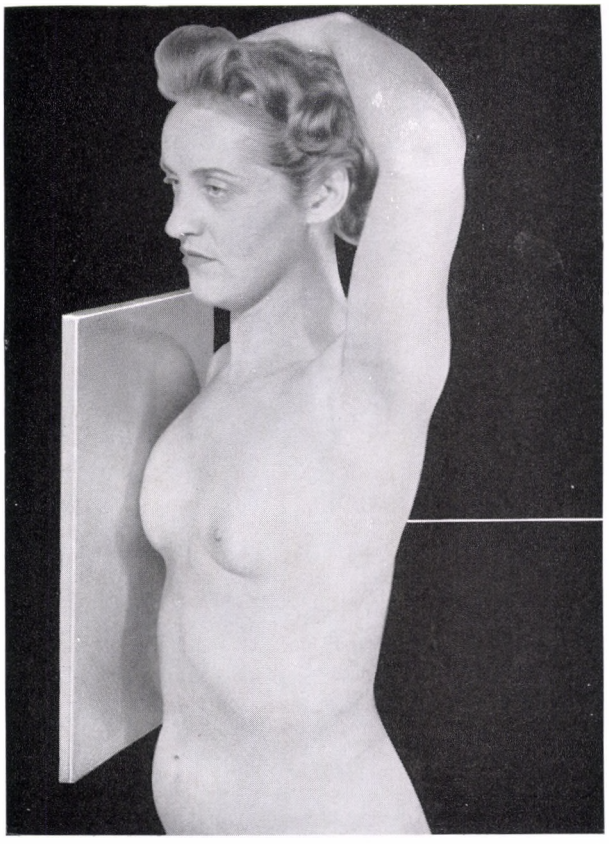

Abb. 301. Herz: Einstellung der Röntgenaufnahme im I. (rechten) schrägen Durchmesser

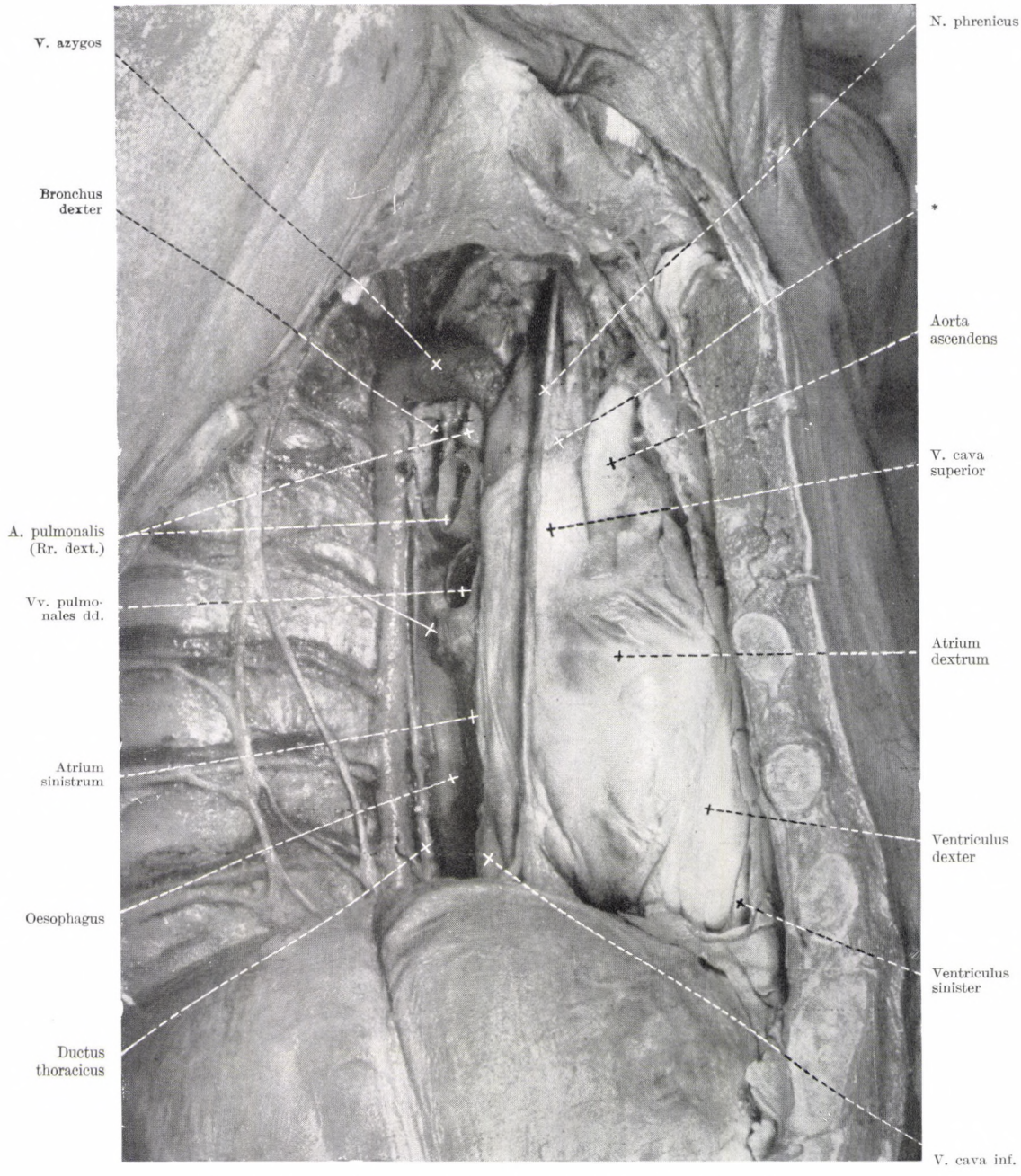

Abb. 302. Lage des Herzens im I. (rechten) schrägen Durchmesser
Mit Stern bezeichnet: Umschlagfalte des Pericardium

Die anatomische Situation. Das anatomische Bild zeigt, daß das Herz in genau seitlicher Richtung dargestellt wurde (Abb. 302). Die rechte und linke Herzhälfte decken sich. Das Herz legt sich an das Sternum an, von der linken Kammer ist höchstens eine schmale Kante zu sehen, der größte Teil des Bildes wird von der rechten Kammer und dem rechten Vorhof gebildet. Über dem rechten Vorhof ist auch der linke Vorhof sichtbar, sowie die dicht anliegende, schon im retrokardialen Raum befindliche Speiseröhre.

Von den großen Gefäßen ist die Aorta ascendens gut erkennbar, die Aorta descendens jedoch schon nicht mehr, weil sie sich hinter der Wirbelsäule befindet. In dem Winkel zwischen Zwerchfell und rechtem Vorhof ist die Vena cava inferior als ausgespanntes Gebilde wahrnehmbar.

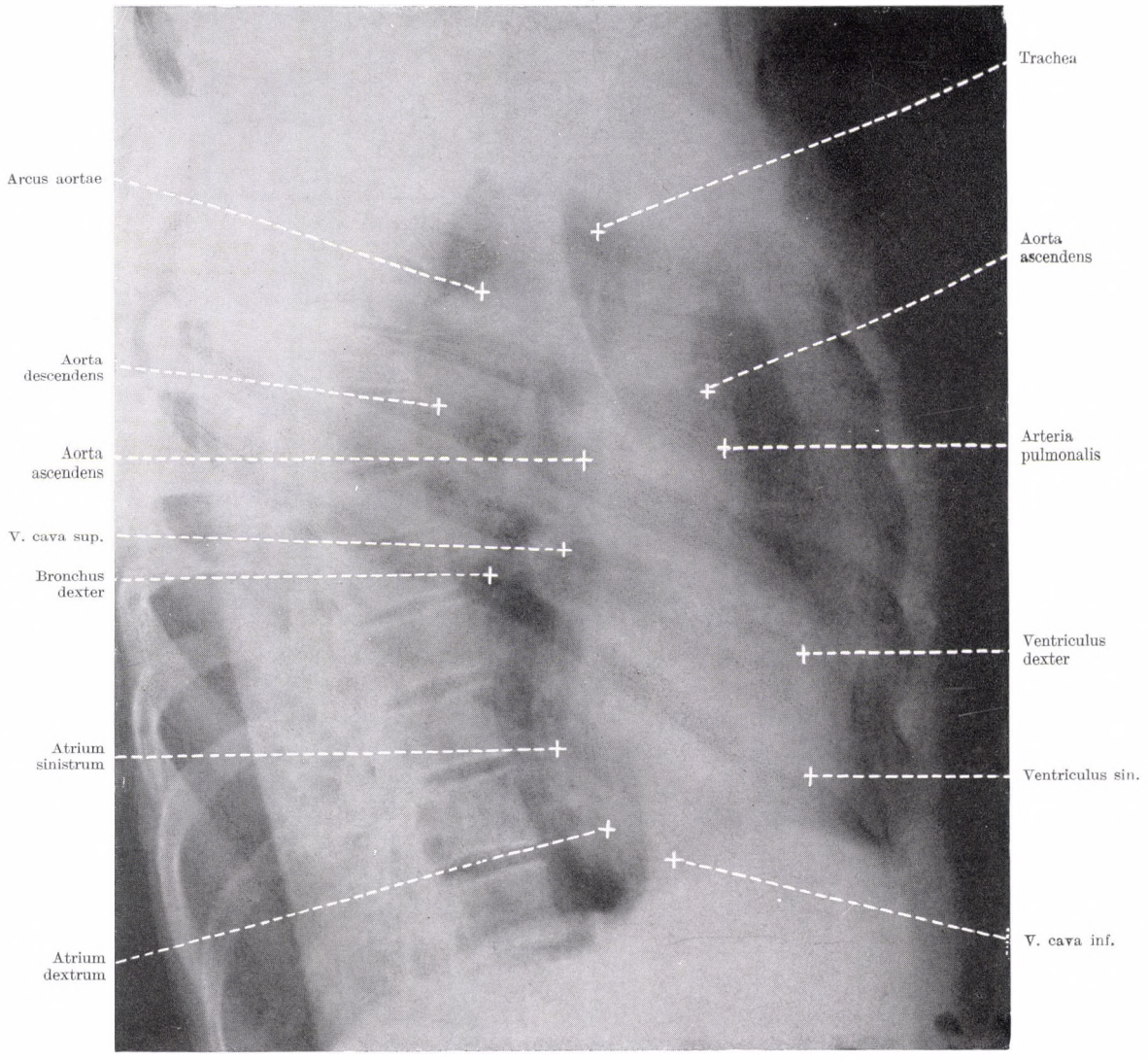

Abb. 303. Röntgenbild des Herzens im I. (rechten) schrägen Durchmesser

Zwischen Aorta und Ösophagus können die Trachea, der Querschnitt des rechten Hauptbronchus sowie der Querschnitt der in die rechte Lunge ziehenden A. pulmonalis, ferner der aus der Lunge tretenden Äste der Vv. pulmonales gesehen werden.

Das Röntgenbild. Im Röntgenbild (Abb. 303) ist der Herzschatten von transparentem (auf dem negativen Bild also von dunklem) Gebiet umgeben, und zwar dem Bilde gegenüberstehend, auf dessen rechter Seite vom — auswärts vom Sternum begrenzten — *retrosternalen Raum* und auf der linken Seite von dem durch das Rückgrat begrenzten *retrokardialen (Holzknechtschen) Raum.*

Auf dem *rechten Rand des Herzschattens* (auf dem Bilde auf der linken Seite) ist ein oberer und unterer Bogen sichtbar. Der *obere Bogen* kommt durch die V. cava sup. und zum Teil durch die Aorta ascendens zustande.

Der obere Abschnitt des *unteren Bogens* wird vom linken Vorhof, der untere Abschnitt vom rechten Vorhof gebildet.

In dem zwischen dem rechten Vorhof und dem Zwerchfellschatten befindlichen Winkel ist als ausgespannter Strang die V. cava inferior zu sehen.

Am *linken Rand des Herzschattens* (auf dem Bilde rechts) sind drei voneinander kaum zu unterscheidende Bogen sichtbar.

Der *obere Bogen links* wird durch die Aorta ascendens,

der *mittlere Bogen links* durch die Arteria pulmonalis,

der untere *Bogen links* größteneils durch die rechte Herzkammer (Conus pulmonalis) gebildet, zu geringem Maße auch durch den dem Zwerchfellschatten nahen, schmalen Streifen der linken Kammer.

Zwischen dem Schatten des linken Vorhofes und dem Rückgrat zieht der sich dicht an den linken Vorhof anlegende Ösophagus hinunter. Diese topographischen Verhältnisse können zur klaren Darstellung des linken Vorhofes benützt werden. Läßt man nämlich die zu untersuchende Person etwas strahlenabsorbierenden Brei schlucken, so lagert sich dieser auf der Schleimhaut des Ösophagus ab, wodurch der Verlauf der Speiseröhre sichtbar wird. Nach Schlucken einer größeren Menge Kontrastmittels verursacht die Vorwölbung des linken Vorhofes eine Impression auf der Speiseröhre (Abb. 323). Es ist jedoch der Umstand zu beachten, daß die Speiseröhre nicht immer längs der größten Vorwölbung des linken Vorhofes verläuft, das erhaltene Bild also nicht unbedingt die größte Ausdehnung des linken Vorhofes darstellt.

Der dorsale Teil des rechten, unteren Lungenlappens sowie der ventrale, untere Teil des linksseitigen oberen Lappens sind isoliert zu beobachten.

Auf dem Bilde ist ferner die Trachea und ihre Bifurkation und manchmal auch der Schatten des rechten Hauptbronchus wahrnehmbar.

Die Aufnahme eignet sich am besten zur Darstellung des linken Vorhofes.

Noch besser kann der linke Vorhof dargestellt werden, wenn die Untersuchung in der sog. überrotierten I. schrägen Stellung vorgenommen wird (Abb. 304), was soviel bedeutet, daß der Rumpf nicht um 45°, sondern um 55—60° gedreht wird. In dieser Lage wird ein größerer Abschnitt des linken Vorhofes sichtbar, der retrokardiale Raum jedoch verkleinert sich.

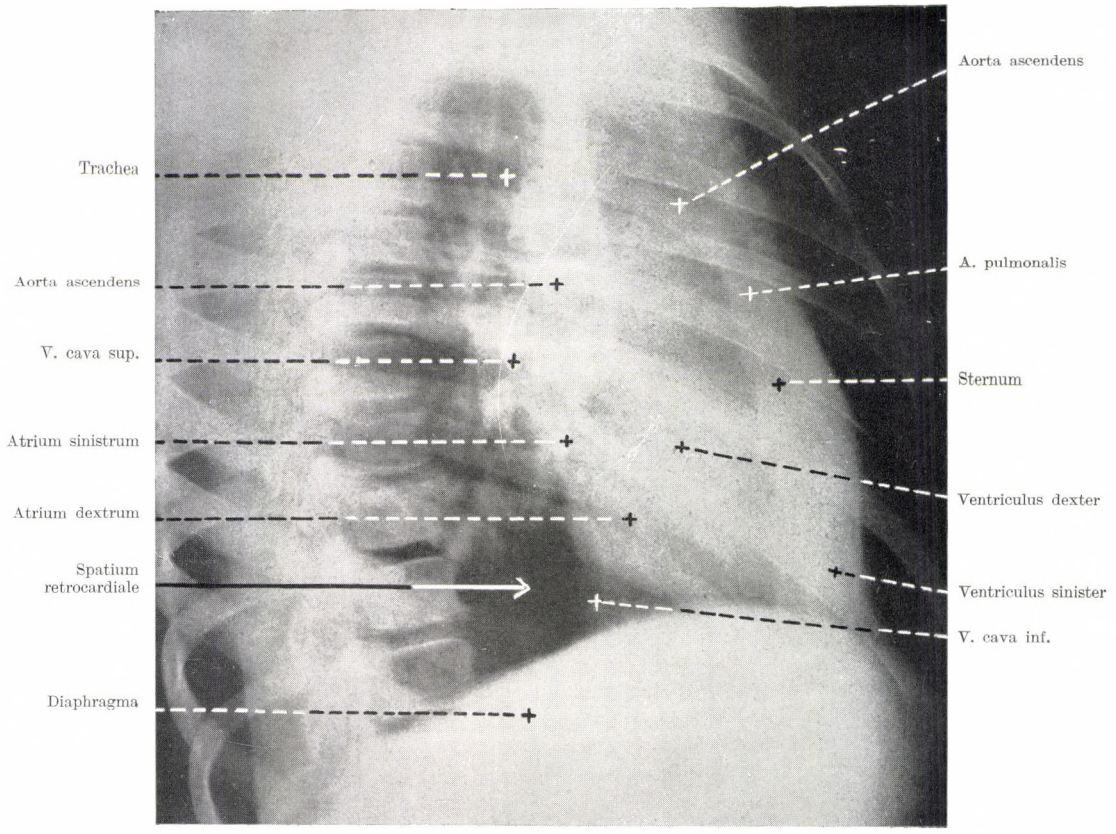

Abb. 304. Röntgenbild des Herzens im überrotierten I. schrägen Durchmessser

Röntgenaufnahme des Herzens im II. schrägen Durchmesser

Einstellung der Aufnahme (Abb. 305). Die Röntgenaufnahme des Herzens im II. schrägen Durchmesser wird folgendermaßen ausgeführt: Die linke Schulter der zu untersuchenden Person wird — dem Film bzw. dem Leuchtschirm zu — nach ventral, die rechte Schulter um etwa 45° nach dorsal gedreht. Der Kranke hebt den filmfernen Arm und legt seine Hand auf das Schädeldach. Die Strahlen durchdringen den Thorax von rechts-dorsal, nach links-ventral. Die Körperhaltung der zu untersuchenden Person entspricht der sog. *Boxerstellung* (II., linke Schrägstellung). Die Aufnahme wird in tiefer Inspirationslage hergestellt. Der Zentralstrahl

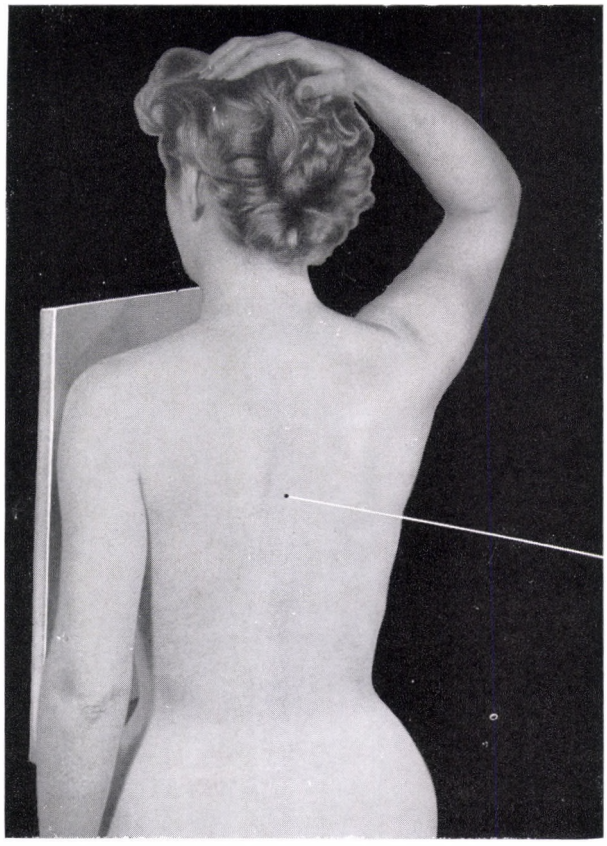

Abb. 305. Herz: Einstellung der Röntgenaufnahme im II. (linken) schrägen Durchmesser

ist — zur Kassette senkrecht — auf den VII. Rückenwirbel gerichtet. Fokus-Film-Abstand 1,5—2 m.

Die anatomische Situation. Auf dem anatomischen Bild kann folgendes beobachtet werden (Abb. 306).

Die rechte und linke Herzhälfte liegen nebeneinander. Die linke Herzkammer ist gut zu sehen, etwas weniger die rechte. Der Sulcus longitudinalis ant. trennt die beiden Kammern voneinander. Über ihnen können einzelne Teile des rechten und linken Vorhofes beobachtet werden. Besonders gut sind die Aorta ascendens und descendens sichtbar, sowie der Arcus aortae, die sich in ungefähr senkrechter Ebene zum Strahlengang befinden. Über dem Arcus aortae und rechts von ihm (auf dem Bild links) sind die Vv. anonymae und V. cava sup., und darunter der Anfangsabschnitt der A. pulmonalis zu sehen.

Das Röntgenbild. Im Röntgenbild (Abb. 307) zeigt das Herz im allgemeinen einen runden Schatten, dessen oberer Rand in den Schatten der großen Gefäße übergeht.

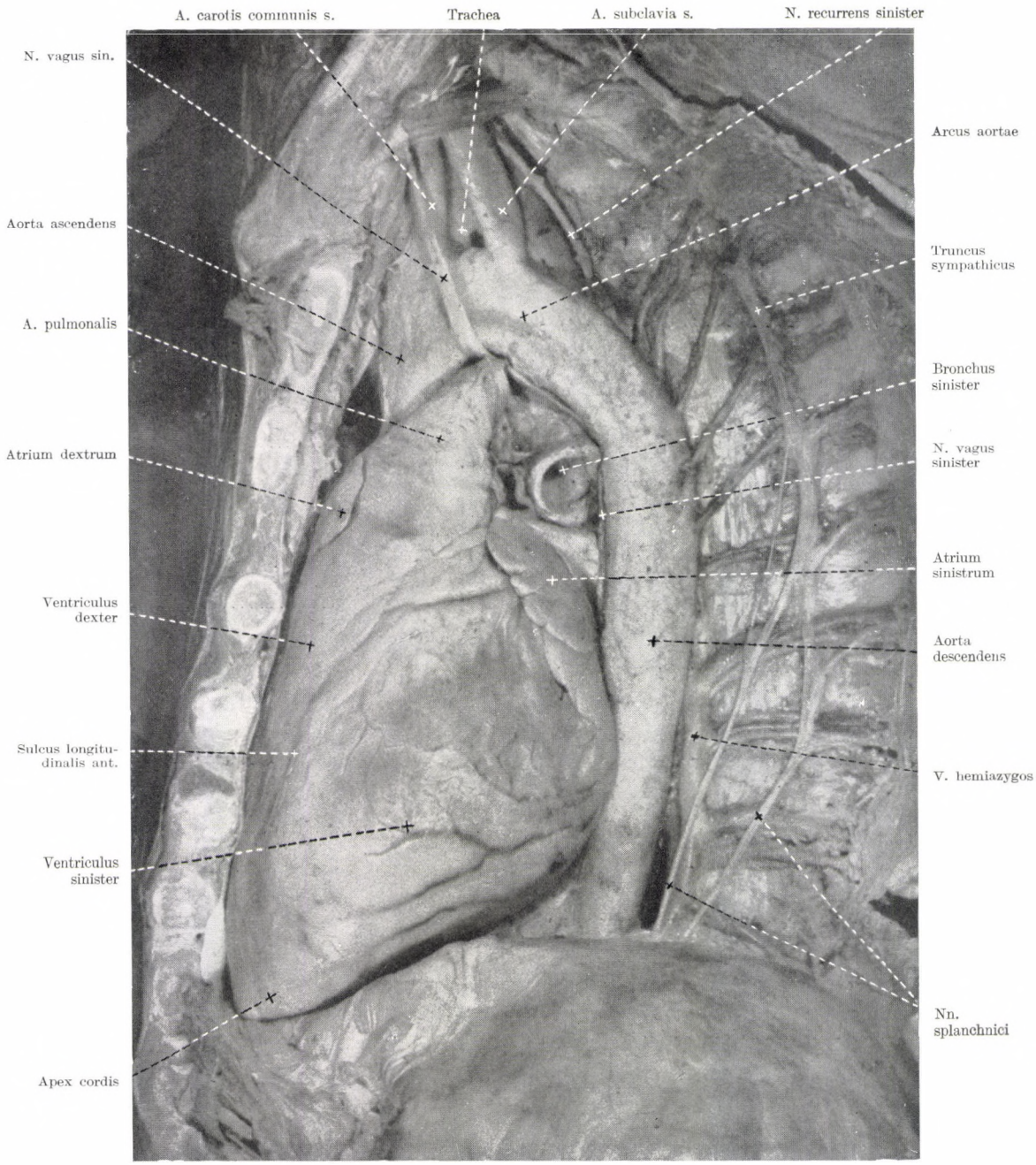

Abb. 306. Lage des Herzens im II. (linken) schrägen Durchmesser

Die rechte und linke Kontur des Herzschattens wölbt sich in Bogenform in den retrosternalen bzw. retrokardialen Raum ein. Letzterer kann besonders in der überrotierten II. schrägen Stellung gut untersucht werden (Abb. 308). Der rechtsseitige Bogen geht kranial in den durch die großen Gefäße verursachten konkaven Schattenrand über.

Der *rechtsseitige Bogen* wird von kranial nach kaudal von den Venae anonymae, der Vena cava, sup., der Aorta asc., dem rechten Vorhof und der rechten Herzkammer gebildet. In der Entstehung des *linken Bogens* nimmt kranial der linke Vorhof, kaudal die linke Kammer teil.

Von den großen Gefäßen tritt die Aorta ascendens entschieden aus dem Herzschatten hervor und setzt sich dann in dem sich kranialwärts wölbenden Arcus aortae fort. Letzterer ist besonders bei älteren Leuten gut zu beobachten. Die Aorta descendens, die sich teils auf

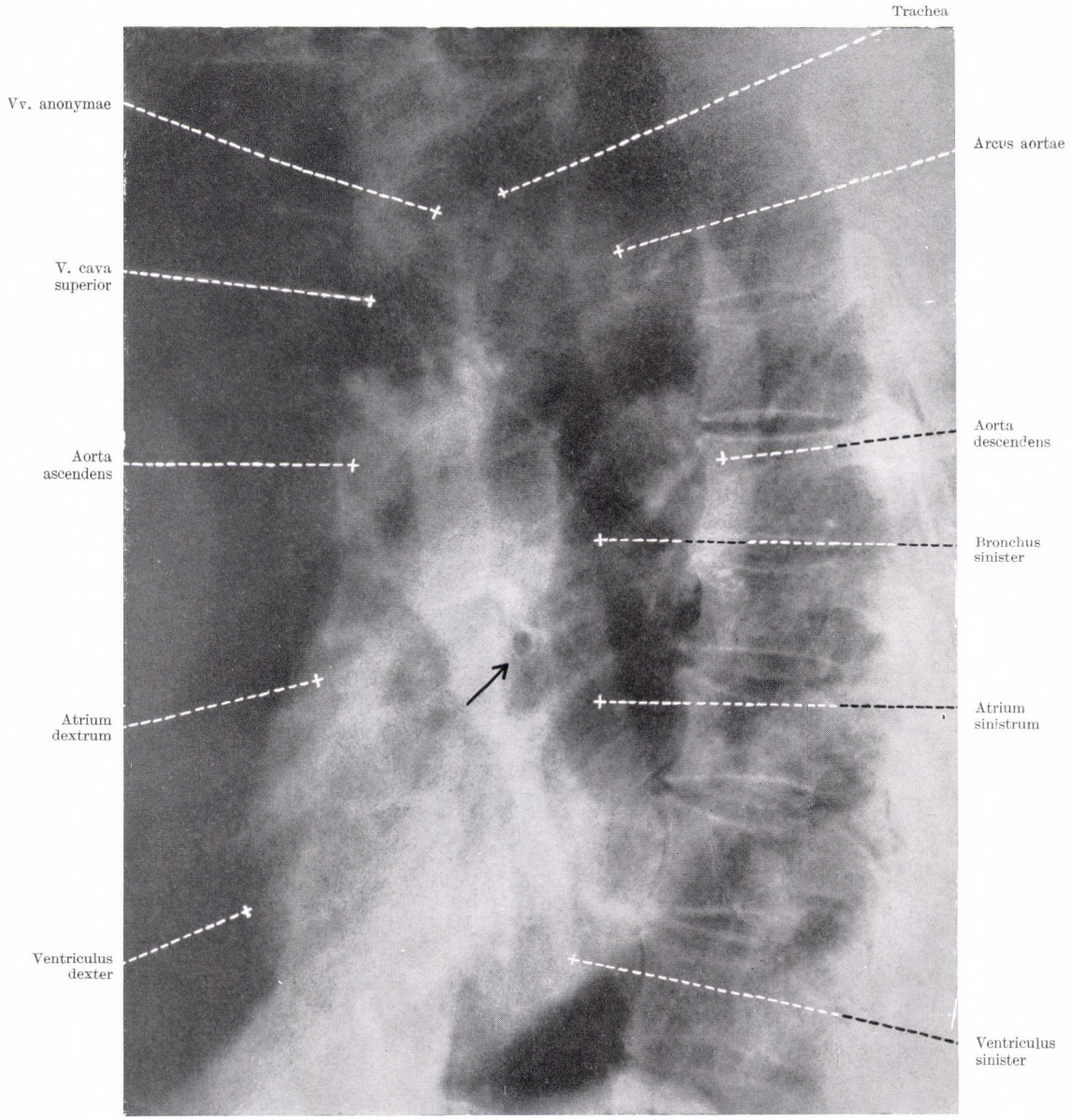

Abb. 307. Röntgenbild des Herzens im II. (linken) schrägen Durchmesser
Der Pfeil weist auf den orthoröntgenographisch dargestellten Hauptbronchus

die Wirbelsäule, teils auf den linken Rand des Herzschattens projiziert, läßt sich nach kaudal gut verfolgen.

Von diagnostischem Gesichtspunkt bedeutet das sog. »*Aorta-Fenster*« ein wichtiges Gebiet. Kranial wird es vom Arcus aortae, kaudal vom linken Vorhof, ventral von der Aorta ascendens und dorsal von der Aorta descendens begrenzt. Es besteht aus den Stämmen der A. pulmonalis und den Hauptbronchien. Unter physiologischen Umständen ist es auf dem Bild als transparentes Gebiet erkennbar. Unter pathologischen Umständen ist das Aorta-Fenster bedeckt, trüb, und es können darin auch Lymphknoten wahrgenommen werden.

Vom Arcus aortae ventral sind zwei, sich aufeinanderprojizierende Schatten sichtbar. Der äußere, dem Sternum zu gerichtete, wird von der V. cava sup., der innere von den Vv. anonymae gebildet. Auf der linken Seite dieser Gefäße — sich auch auf den Arcus aortae erstreckend — ist der Schatten der lufthaltigen Trachea und ihrer Bifurkation zu beobachten. Der linke Unterlappen der Lunge und der ventrale Teil des Mittellappens ist isoliert zu sehen.

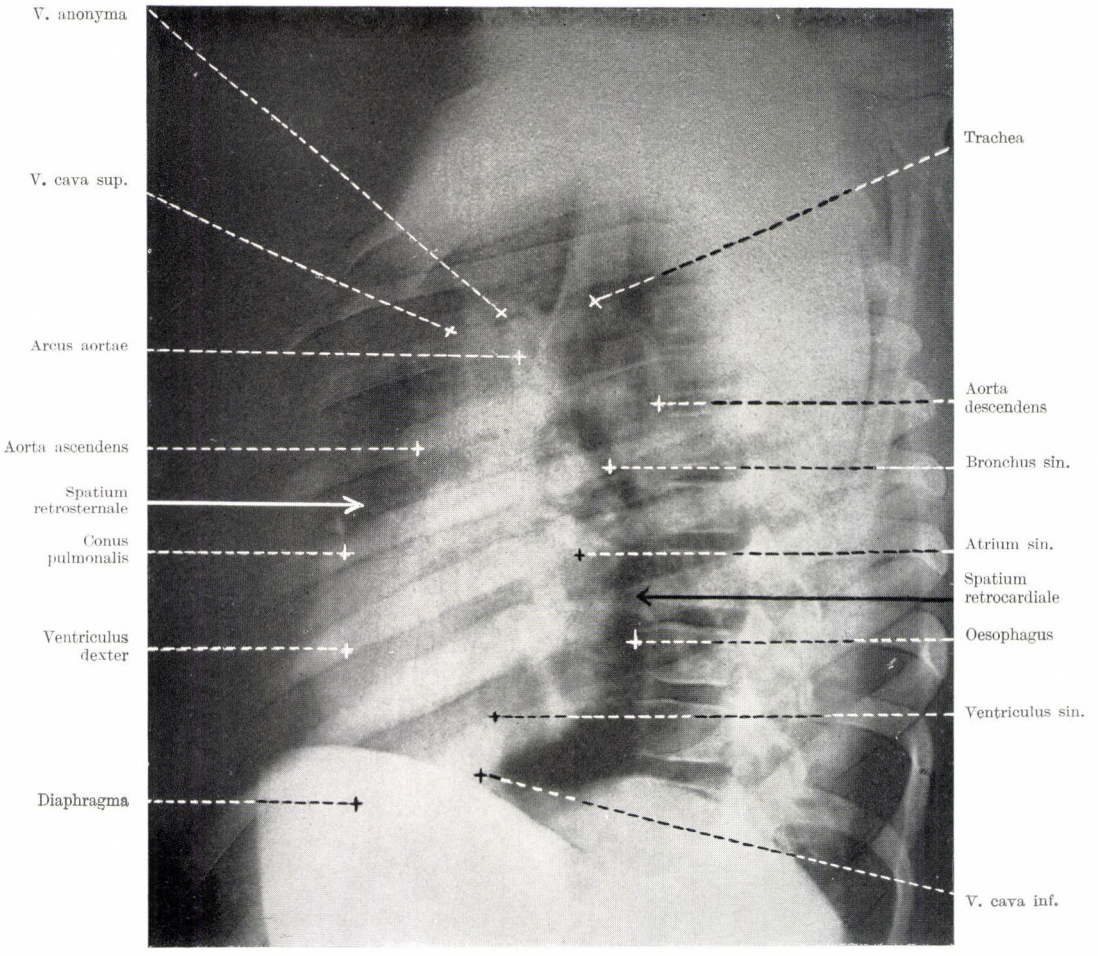

Abb. 308. Röntgenbild des Herzens im überrotierten II. schrägen Durchmesser

Diese Aufnahme eignet sich vor allem zur Darstellung des thorakalen Aortenabschnittes. Auch über den linken Vorhof kann man sich gewissermaßen informieren, obwohl der Umstand vor Augen gehalten werden muß, daß der Schatten des linken Vorhofes von dem der linken Kammer nicht getrennt werden kann. Das Schlucken von etwas Kontrastmittel — wodurch das Verhältnis Speiseröhre—linker Vorhof sichtbar wird — erleichtert die Orientierung (Abb. 324).

Seitliche Röntgenaufnahme des Herzens

Einstellung der Aufnahme (Abb. 309). Zwecks seitlicher (latero-lateraler) Aufnahme des Herzens wird der Kranke um 90° zur Kassettenfläche gedreht. Der Kranke faltet die Arme über dem Kopf und schmiegt sich mit der Körperseite an die Kassette. Die Eintrittsstelle des — zur Kassette senkrecht gerichteten — Zentralstrahles liegt in der hinteren Linea axillaris, handbreit unter der Fossa axillaris, in Höhe des VI. Rückenwirbels. Fokus-Film-Abstand 1,5—2 m. Die Aufnahme wird in tiefer Inspirationsstellung hergestellt.

Das Röntgenbild wird in *dextro-sinistralem* oder *sinistro-dextralem* Strahlengang verfertigt. Die auf diese Weise aufgenommenen zwei lateralen Thoraxbilder sind gegenseitige Spiegelbilder.

Die anatomische Situation. Im anatomischen Bild (Abb. 310) sind — in *dextro-sinistraler* Position — der linke und rechte Vorhof sowie die rechte Herzkammer sichtbar. Von den großen Gefäßen kann die Aorta ascendens und vor ihr ein Teil der A. pulmonalis gesehen werden. Hinter

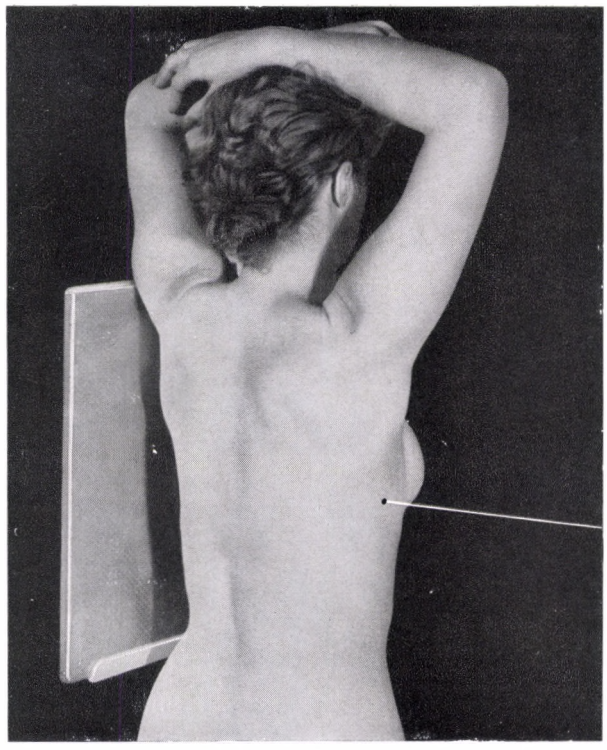

Abb. 309. Herz: Einstellung der seitlichen Röntgenaufnahme
Der Zentralstrahl tritt — zur Kassette senkrecht — in Höhe des VI. Rückenwirbels in der Linea axillaris posterior ein, um einen Handteller unter der Fossa axillaris

den großen Gefäßen befindet sich die Trachea und hinter ihr der Ösophagus. Von der in den rechten Vorhof mündenden V. cava inf. kann ein kurzer Abschnitt unterschieden werden.

Im anatomischen Bild (Abb. 311) wird — in *sinistro-dextraler* Position — der größte Teil des Herzens von der linken Kammer und dem linken Vorhof gebildet. Der sich vor ihnen hinziehende schmale Streifen entspricht der rechten Kammer und der A. pulmonalis. Über der Lungenschlagader ist der Aortenbogen sichtbar, welcher sich in der an das Rückgrat herantretenden thorakalen Aorta fortsetzt. Im von der linken Kammer und vom Zwerchfell gebildeten Winkel ist die V. cava inf. als angespannter Strang zu beobachten.

Das Röntgenbild. Im Röntgenbild (Abb. 312) läßt sich vor dem Herzschatten und dahinter je ein — größtenteils dreieckiges — lufthaltiges Gebiet unterscheiden.

Das *ventrale Dreieck* wird ventral vom Sternum, dorsal vom vorderen Schattenrand des Herzens, oben von den großen Gefäßen begrenzt.

Das *dorsale Dreieck* wird vorn vom hinteren Schattenrand des Herzens und der großen Gefäße, kaudal vom Zwerchfell und hinten vom Rückgrat begrenzt. Dies ist im allgemeinen ein gleichschenkeliges Dreieck, das mit einem seiner Winkel der V. cava inf. zu gerichtet ist, weshalb es in der klinischen Praxis als *Cava-Dreieck* bekannt ist.

Die Größe der erwähnten Dreiecke verändert sich auch unter physiologischen Umständen (bei Inspiration vergrößern sie sich, bei Exspiration werden sie kleiner), aber besonders wichtig sind die infolge der pathologischen Herzprozesse auftretenden Dreieck-Verengungen, durch welche wertvolle Aufschlüsse über das Wesen der pathologischen Veränderungen erhalten werden können.

Am vorderen, ventralen Rand des Herzschattens sind drei Bogen sichtbar, die ohne scharfe Grenze ineinander übergehen. Der *obere Bogen* kommt durch die Aorta asc., der *mittlere* durch den Conus pulmonalis, der *untere* durch die rechte Herzkammer zustande.

Am rückwärtigen dorsalen Rand des Herzschattens ist ein Bogen zu sehen, der durch den linken Vorhof und die linke Kammer zustande kommt.

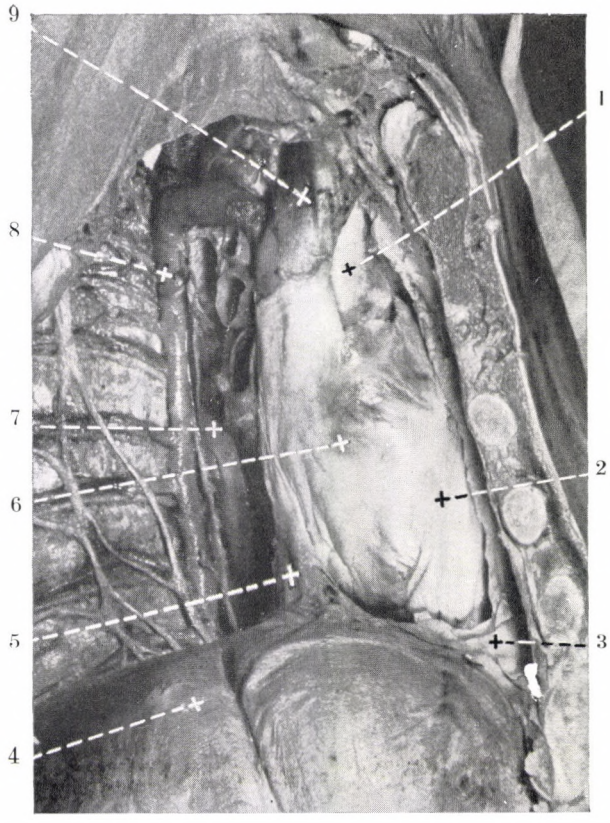

Abb. 310. Lage des Herzens bei der seitlichen Röntgenaufnahme I (Rechte Seite)

1. — Aorta ascendens; 2. — Ventriculus dexter; 3. — Pericardium; 4. — Diaphragma (Cupula dextra); 5. — V. cava inf.; 6. — Atrium dext.; 7. — Oesophagus; 8. — V. azygos; 9. — V. cava sup.

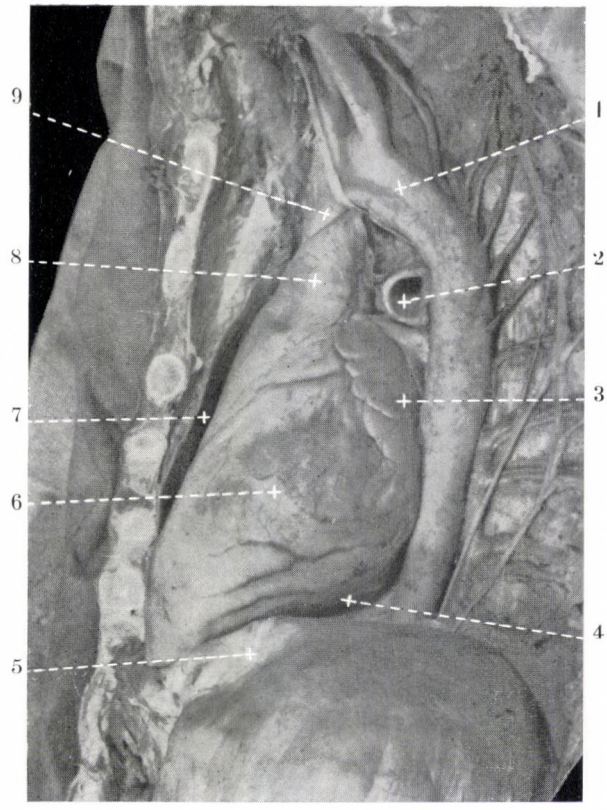

Abb. 311. Lage des Herzens bei der seitlichen Röntgenaufnahme II (Linke Seite)

1. — Arcus aortae; 2. — Bronchus sinister; 3. — Atrium sinistrum; 4. — Spatium retrocardiale; 5. — Diaphragma (Cupula sinistra); 6. — Ventriculus sinister; 7. — Spatium retrosternale; 8. — Arteria pulmonalis; 9. — Aorta ascendens

Ferner ist in dem zwischen Zwerchfell und Herzschatten befindlichen Winkel, im retrokardialen Raum die V. cava inf. sowie die sich neben das Rückgrat biegende Aorta thoracalis zu sehen und die sich auf den Aortenbogen projizierende Trachea.

Das Sternum kann in Seitenansicht untersucht werden.

Form und Größe des normalen Herzschattens

Form und Größe des Röntgenschattens hängt beim normalen Herzen von folgenden Faktoren ab:

1. *Körperbau (Thoraxform)*

a) schmaler Thorax: schmales, steil gelagertes Herz,

b) breiter Thorax: breites, quer liegendes Herz.

2. *Geschlecht.* Jeder Durchmesser des männlichen Herzens ist größer als der des weiblichen Herzens. Das männliche Herz erinnert eher an eine sog. *Aortenkonfiguration*, das weibliche Herz an eine sog. *Mitralkonfiguration.*

3. *Körpergewicht.*

Die Größe des Herzens steht zum Körpergewicht im geraden Verhältnis.

4. *Alter.*

Mit fortschreitendem Alter wächst die Größe des Herzens.

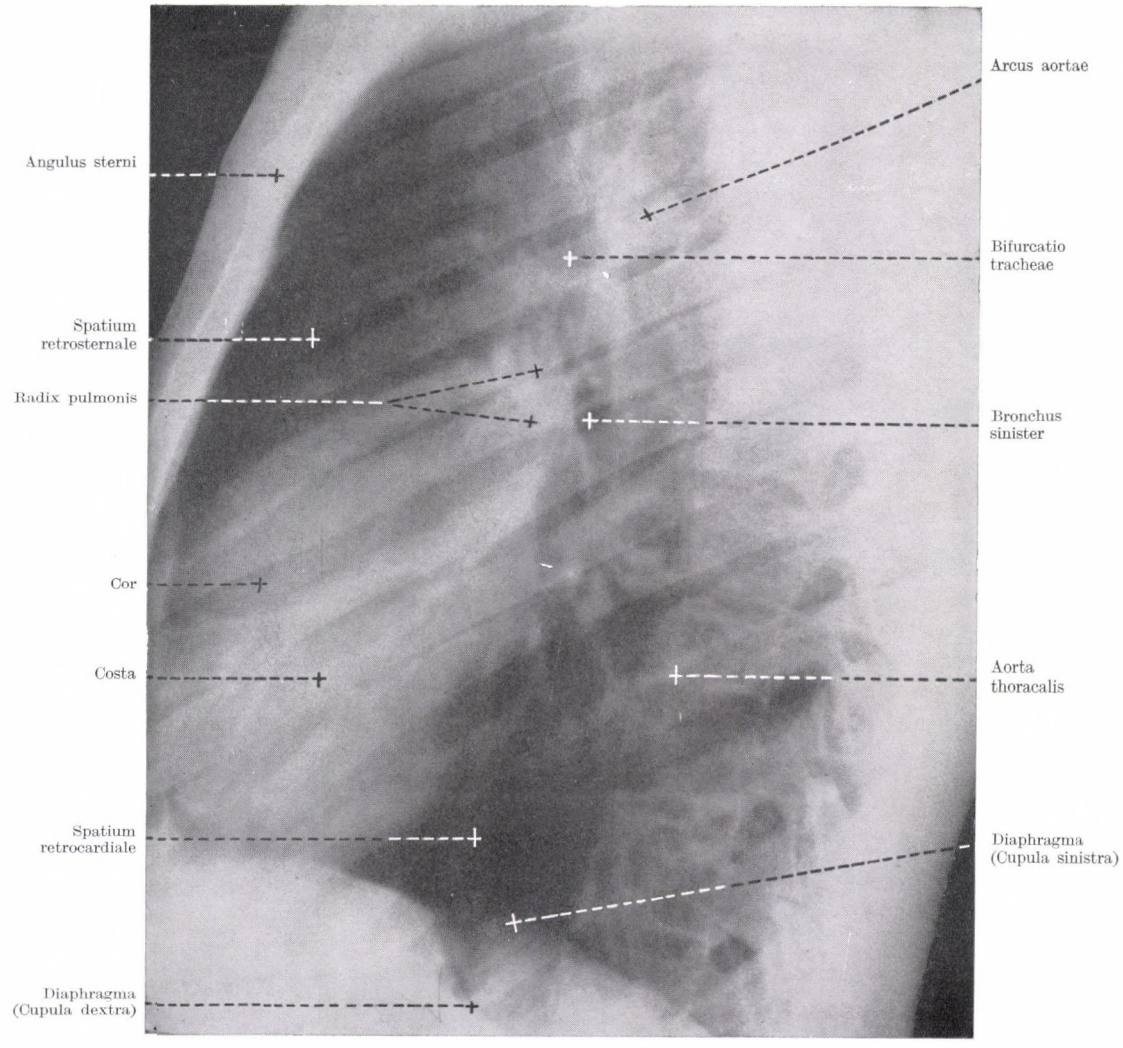

Abb. 312. Seitliches Röntgenbild des Herzens
Die schräg verlaufenden Schattenstreifen kommen durch die Rippen zustande

5. *Zwerchfellstellung.*

a) Bei *hohem Zwerchfellstand* hebt sich der Herzschatten hinauf und vergrößert sich in transversaler Richtung. Sein Biegungswinkel (jener Winkel, den die über das kraniale Längsachsenende des Herzens gelegte Horizontalfläche mit der Längsachse des Herzens einschließt) beträgt 32—35°, sein Querdurchmesser wird wegen der Vergrößerung des linken Mediandurchmessers anwachsen, sein Längsdurchmesser nähert sich der Horizontalfläche. Das Herz erinnert an eine sog. Aortenkonfiguration (Abb. 272a).

b) Bei *tiefem Zwerchfellstand* ist der Herzschatten langgestreckt, steil herabfallend, sein Beugungswinkel beträgt 52—55°, der Querdurchmesser verkleinert sich und der Längsdurchmesser nähert sich der senkrechten Linie. Das Herz erinnert an eine sog. Mitralkonfiguration (Abb. 272b).

6. *Atmungsphase.*

Die Atmung beeinflußt die Herzform in erster Linie durch die Veränderung des Zwerchfellstandes.

a) Bei *maximaler Exspiration* wird der Herzschatten breiter, sein Längsdurchmesser verkürzt sich. Die rechte Zwerchfellkuppel steht hierbei beim oberen Rand der 4. Rippe, die linke steht etwas tiefer, am oberen Rand des 5. Rippenknorpels. Das Herz wird durch das hochstehende Zwerch-

fell geradezu zusammengedrückt und in transversaler Richtung vergrößert. Dieser Druck wirkt sich auf den ganzen mediastinalen Schatten aus, der bilateral auch in die Lungen eindringt, besonders auf der rechten Seite. Da die Unterlappen stark zusammengedrückt sind, verändert sich die Lungenzeichnung besonders in diesen (Abb. 272a).

b) Bei *maximaler Inspiration* verschmälert sich der Herzschatten und vergrößert sich dessen Längsdurchmesser. Steiler Herzstand. Hierbei steht die rechtsseitige Zwerchfellkuppel in Höhe des 6. Rippenknorpels, also um drei Rippen tiefer als bei starker Exspiration. Dementsprechend

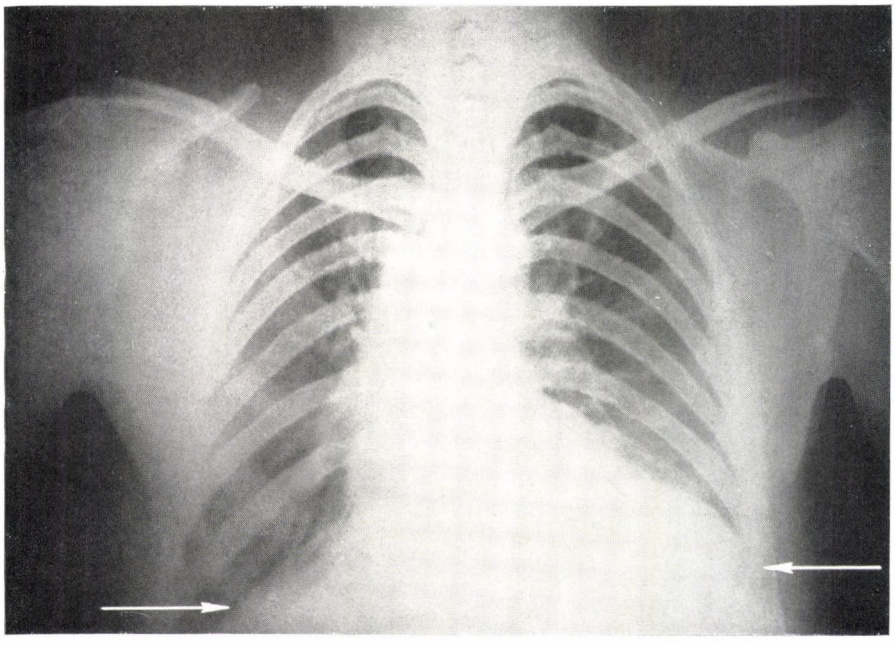

Abb. 313. Postero-anteriores Röntgenbild des Herzens während des Müllerschen Versuches
Vergrößerter Herzschatten. Der Pfeil weist auf das Diaphragma

ist auch die Lage der linksseitigen Zwerchfellkuppel. Sämtliche Herzbogen sind gut sichtbar, der Schatten des Mediastinum ist schmal, gut ausgeprägt, die Lungenzeichnung tritt besonders klar hervor (Abb. 272b).

Zwischen diesen beiden extremen Fällen gibt natürlich jede Übergangslage — ihrer Anlehnung an die extremen Fälle entsprechend — ein charakteristisches Bild.

Die Abb. 267, 272a, 272b zeigen die Herzkonfigurationen derselben Person in Mittel-, Expirations- und Inspirationslage.

7. *Intrathorakaler Druck.*

Die Größe des Herzens kann — innerhalb der physiologischen Grenzen — durch Veränderung des intrathorakalen Drucks beeinflußt werden.

a) Während des *Müllerschen Versuchs* vergrößert sich der Herzschatten (nach maximaler Exspiration, bei geschlossener Stimmritze Inspirationsbewegung; Abb. 313).

b) Während des *Valsalvaschen Versuchs* verkleinert sich der Herzschatten (nach maximaler Inspiration, bei geschlossener Stimmritze Exspirationsbewegung; Abb. 314).

8. *Körperlänge.*

Die Größe des Herzens (der Längsdurchmesser und die Herzoberfläche in cm^2) steht zur Körperlänge im geraden Verhältnis.

9. *Funktionsphase des Herzens.*

a) Während der Systole verkleinert sich der Herzschatten und vergrößert sich der Schatten der großen Gefäße. Wird das Herz mit dem Leuchtschirm beim postero-anterioren Strahlengang untersucht, so kann festgestellt werden, daß der linke untere (vierte) Bogen (demnach also die

linke Herzkammer) am stärksten pulsiert: während der Systole läßt sich die Einziehung beobachten. Zu gleicher Zeit bewegt sich links der erste und zweite Bogen (A. pulmonalis und Aorta) nach lateral. Zwischen den beiden, sich in entgegengesetzter Richtung bewegenden Abschnitten entspricht der kleine, praktisch unbewegliche Bogen dem linken Herzohr. Die rechtsseitigen Bogen führen eine nur ganz geringe Bewegung aus.

b) Während der *Diastole* vergrößert sich der Herzschatten, der Schatten der großen Gefäße verkleinert sich. Der vierte Bogen links (linke Herzkammer) vergrößert sich, die beiden oberen

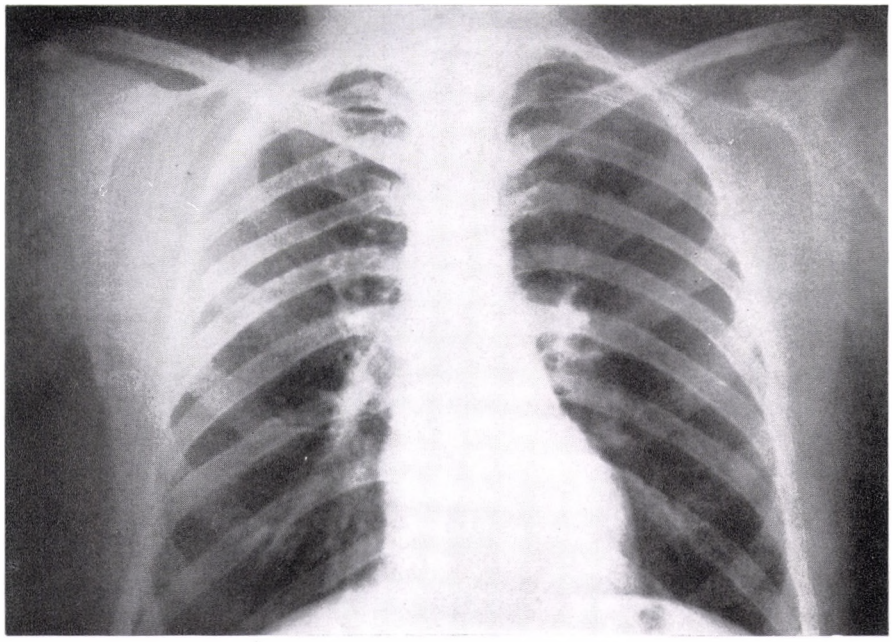

Abb. 314. Postero-anteriores Röntgenbild des Herzens während des Valsalvaschen Versuches
Der Herzschatten ist verschmälert

Bogen links (A. pulmonalis, Aorta) ziehen sich ein. Das linke Herzohr ist praktisch unbeweglich. Oft kann der durch den rechten Vorhof zustande kommende untere Bogen rechts mit den Kammerbewegungen synchrone Pulsationsbewegungen ausführen (Abb. 315).

10. *Körperlage.*

a) In *stehender Position* ist der Herzschatten — der Inspirationslage ähnlich — schmaler, langgestreckt und steil verlaufend.

b) In *sitzender* und *liegender* Körperstellung ist der Herzschatten (der Exspirationslage ähnlich) breit und in transversaler Richtung (nach links) liegend, der Längsdurchmesser kürzer.

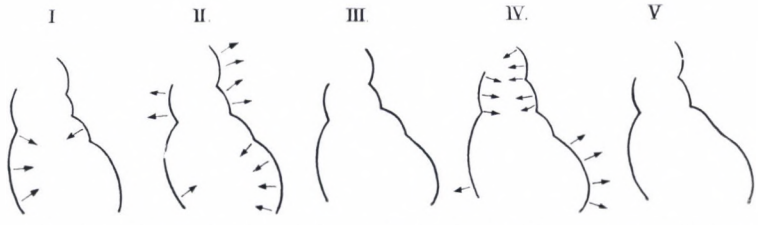

Abb. 315. Herzpulsation: Schematische Darstellung (Nach Dietlen)
Die Pfeile weisen auf die Ausgangsstelle der Herzbewegung und deren Richtung. I. — Vorhof-Systole; II. — Ventrikel-Systole; die großen Gefäße dehnen sich gleichzeitig aus; III. — Systolenpause; IV. — Ventrikel-Diastole; Kontraktion der großen Gefäße; V. — Diastolenpause

Herzgrößenbestimmung durch Röntgenuntersuchung

Mit der physischen Untersuchung des Herzens kann nur eine annähernde Information über die Herzgröße erhalten werden, da die durch Perkussion erhaltenen Herzdämpfungsgrenzen sich auf der Thoraxwand befinden. So kann die kleinste thorakale Regelwidrigkeit oder nicht genügend genaue Anwendung der Untersuchungsmethode irrtümliche Ergebnisse liefern, wozu auch der Umstand beiträgt, daß die verschiedenen Teile des Herzens — den individuellen Abweichungen entsprechend — von der Thoraxwand verschieden weit entfernt sind. Auch die mittels Röntgenuntersuchung vorgenommene Herzgrößenbestimmung ist wegen der vorläufig noch nicht ganz ausmerzbaren Fehlerquellen nicht ganz genau — aber auch so ist diese Methode viel vollkommener als die physikalische Untersuchung. Die Methoden sind folgende:

Teleröntgenographie. Die Aufnahme wird aus 2—3 m Entfernung hergestellt, wobei, nachdem die Strahlen praktisch als parallel anzusehen sind, keine Verzerrung bzw. Vergrößerung zustande kommt. Eine Schwierigkeit bereitet nur die Entscheidung, in welcher Funktionsphase des Herzens die Aufnahme hergestellt werden soll. Die Herzkontur ist nämlich nur etwa $^1/_{40}$ Sek. lang unbeweglich. Zur Lösung des Problems wählt man als Expositionszeit 1 Sek., wodurch sich also auf der Aufnahme der diastolische Herzschatten fixiert. Aus diesem läßt sich sodann auf den Zustand und die Funktion des Herzens schließen.

Teleorthodiagraphie. Wird mittels Durchleuchtung ausgeführt. Röhre und Leuchtschirm sind 2—3 m voneinander entfernt. Das Wesentliche dieses Verfahrens ist, daß man das Herz durch den fixierten Leuchtschirm mit dem aus engem Lichtspalt tretenden Zentralstrahl gleichsam »umtastet«. Mittels der mit dem Apparat verbundenen Schreibvorrichtung zeichnen wir auf das am Leuchtschirm fixierte Pauspapier, den Herzschattenrändern entsprechend, voneinander etwa 1 cm entfernte Punkte. Durch Verbindung dieser erhalten wir die Herzgrenzen. Auf dem Apparat bewegen sich Röhre, Schreibvorrichtung und das zum Eintritt der Strahlen dienende Diaphragma zusammen, während die zu untersuchende Person, der Leuchtschirm und das darauf befindliche Papier unbeweglich sind. Die Herzgröße kann noch mittels Telekardioskopie, Flächenkymographie und Röntgenkinematographie bestimmt werden, mit welchen Verfahren wir uns jedoch nicht befassen.

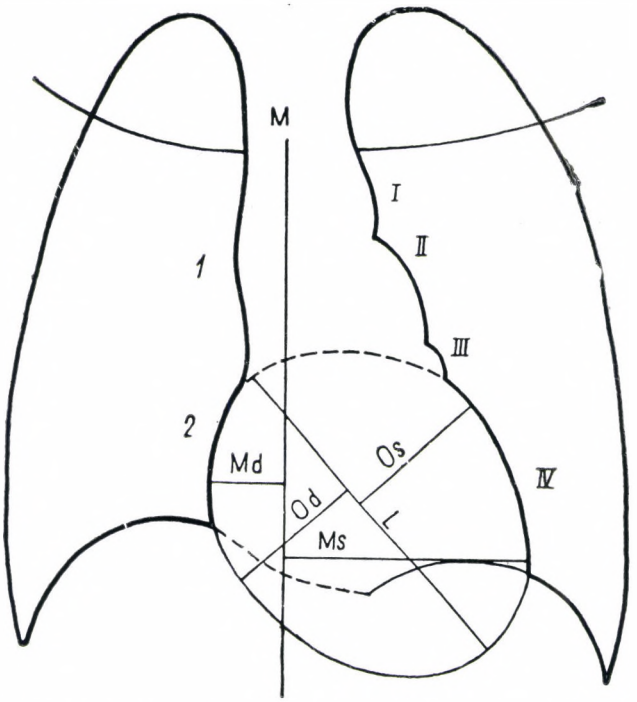

Abb. 316. Zur Größenbestimmung des Herzens dienende Durchmesser I

1. — Oberer Bogen rechts; 2. — unterer Bogen rechts; I. — erster Bogen links; II. — zweiter Bogen links; III. — dritter Bogen links; IV. — vierter Bogen links; M. — Medianlinie; Md. — Mediandurchmesser rechts; Ms. — Mediandurchmesser links; L. — longitudinaler oder großer schräger Durchmesser; Od. — rechter (unterer) Breitedurchmesser; Os. — linker (oberer) Breitedurchmesser; Od + Os — Querschnittdurchmesser; Md. + Ms. = Tr. oder Querdurchmesser

Zur Wertung der durch diese Untersuchungsmethoden erhaltenen Bilder mußten international anerkannte Durchmesser bestimmt werden.

Durchmesser zur Bestimmung der Herzgröße (Abb. 316, 317).

1. *Mittellinie* (M). In der median-sagittalen Körperfläche verlaufende Linie.

2. *Rechter Mediandurchmesser* (Md oder Mr). Eine Senkrechte, die von dem sich am rechten Herzrand, von dem zur Mittellinie am entferntest gelegenen Punkte auf die Mittellinie gezogen wird (33 mm).

3. *Linker Mediandurchmesser* (Ms oder Ml). Eine Senkrechte, die von dem sich am linken Herzrand, von dem zur Mittellinie am entferntest gelegenen Punkte auf die Mittellinie gezogen wird (87 mm).

4. *Der große schräge oder Längsdurchmesser* (L). Linie, die vom Treffpunkt des 1. und 2. Bogens rechts zur Herzspitze gezogen wird (141 mm).

5. *Rechter (unterer) Breitedurchmesser* (Od oder Br. r.). Senkrechte, die vom rechten Herzrand, von dem zum Längsdurchmesser am entferntest gelegenen Punkt auf den Längsdurchmesser gezogen wird (61 mm).

6. *Linker (oberer) Breitedurchmesser* (Os oder Br. l.). Senkrechte, die vom linken Herzrand, von dem zum Längsdurchmesser am entferntest gelegenen Punkt auf den Längsdurchmesser gezogen wird (47 mm).

7. *Querschnittdurchmesser*. Summe des linken und rechten Breitedurchmessers (Od + Os).

8. *Transversaler Durchmesser*. Summe des rechten und linken Mediandurchmessers (Md + + Ms = Tr).

Die Nummerwerte dieser Durchmesser bewegen sich unter normalen Umständen innerhalb gewisser Grenzen, variieren aber nach Alter, Körpergröße und Geschlecht.

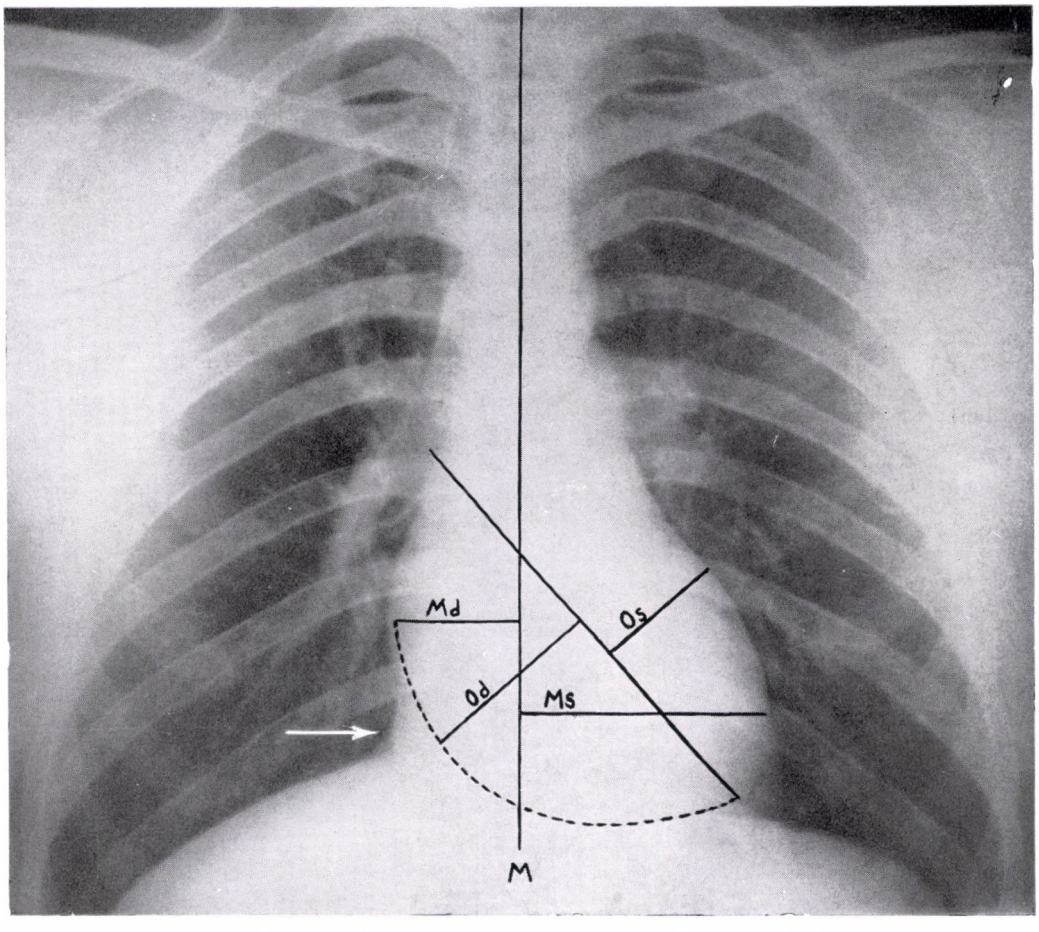

Abb. 317. Zur Größenbestimmung des Herzens dienende Durchmesser II
Der Pfeil weist auf den Schatten der V. cava inf.

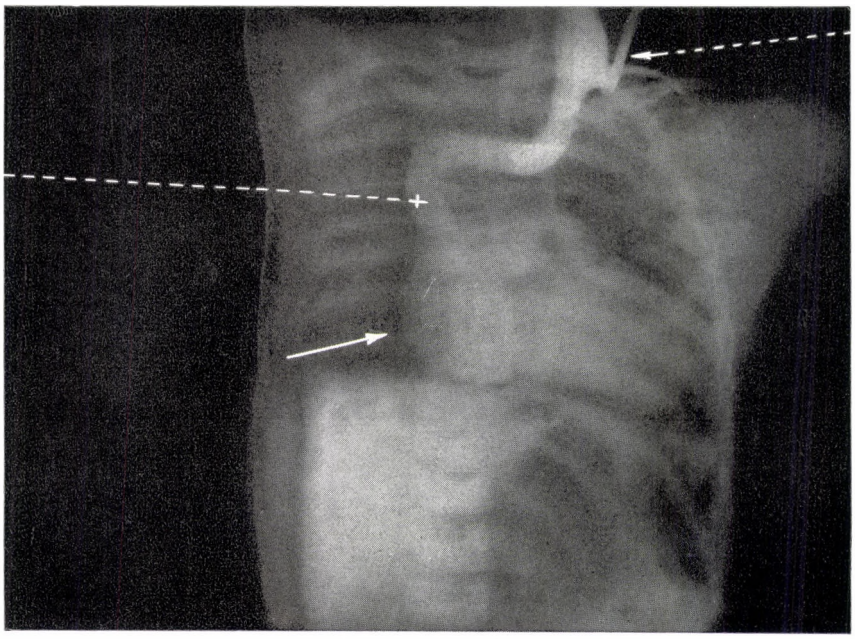

Abb. 318. Angiokardiogramm I
Der Pfeil weist auf den rechten Vorhof. Mit Stern bezeichnet: die Kanüle

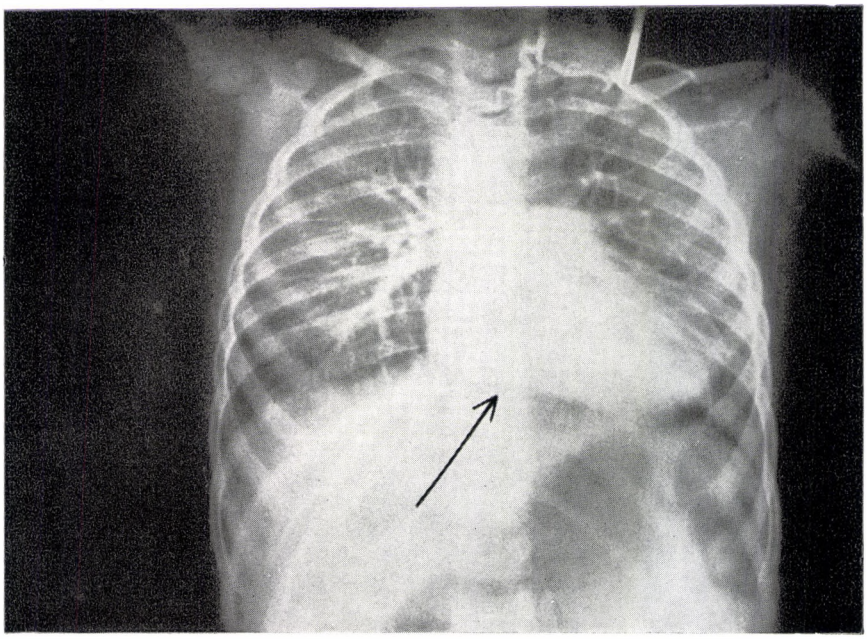

Abb. 319. Angiokardiogramm II
Das Kontrastmittel gelangt in den mit einem Pfeil bezeichneten rechten Ventrikel und von dort über die A. pulmonalis in die Lungen. Die in den Lungenfeldern sichtbare ausgeprägte Gefäßzeichnung kommt durch den Kontrastmittelgehalt der A. pulmonalis-Äste zustande

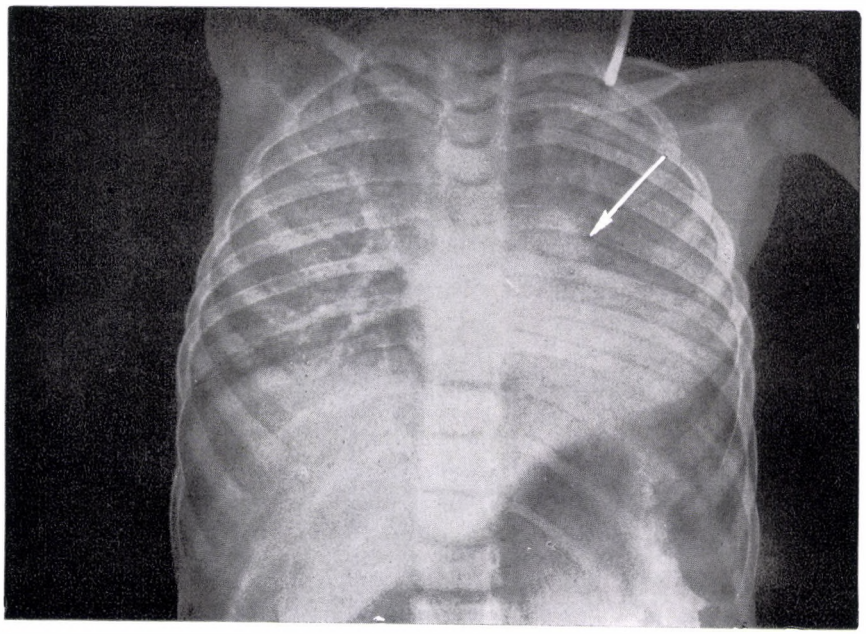

Abb. 320. Angiokardiogramm III
Das Kontrastmittel gelangt in die sich im Bild gut abzeichnenden Lungenvenen und in den mit einem Pfeil bezeichneten linken Vorhof

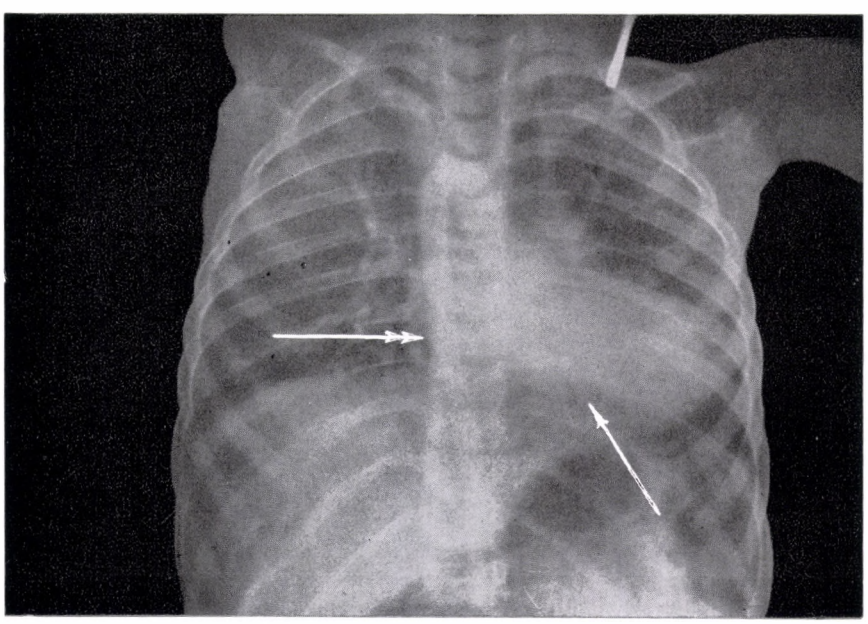

Abb. 321. Angiokardiogramm IV
Das Kontrastmittel gelangt in den mit einem Pfeil bezeichneten linken Ventrikel, und von dort in die irregulär rechtsseitig deszendierende Aorta, auf die der Doppelpfeil weist. Auf der rechten Seite des Bildes oben ist der Schatten der Kanüle sichtbar (Aufnahmen von Fonó—Littmann)

ANGIOKARDIOGRAPHIE

Das Herz ergibt im Röntgenbild einen homogenen Schatten, deshalb kann durch die Röntgenaufnahme Aufschluß nur über die die Kontur des Herzschattens bildenden Herzteile gewonnen werden. Zur Untersuchung der Herzräume — besonders zur Diagnose der Entwicklungsanomalien — mußte eine neue Methode ausgearbeitet werden.

Durch die präparierte V. mediana cubiti, V. cephalica oder V. jugularis ext. wird ein zu diesem Zweck dienender Katheter in die V. cava sup. eingeführt. Durch diesen Katheter gelangt das Kontrastmittel in den rechten Vorhof. Die erste Röntgenaufnahme soll simultan mit der Injektion angefertigt werden, der dann, mittels einer Spezialeinrichtung, die übrigen Aufnahmen sekundenweise folgen. Auf diese Weise kann das Kontrastmittel auf seinem Weg vom rechten Vorhof in die rechte Kammer, von dort durch die Lunge in den linken Vorhof, linke Kammer und schließlich in die Aorta gut verfolgt werden. Das Kontrastmittel wird vom Blutstrom weitergeführt.

Dem Verfahren kommt, wie gesagt, bei der Erkennung von Entwicklungsanomalien eine recht große Bedeutung zu, denn so ist z. B. das durch das Foramen ovale apertum oder durch den Ductus Botalli persistens dringende Kontrastmittel sogleich im Röntgenbild erkennbar. Außerdem kann auch Aufschluß über die Lungengefäße gewonnen werden.

Neuestens verwenden wir eine sog. *nicht gezielte* angiokardiographische Methode, bei welcher das Kontrastmittel ohne Katheter, mittels intravenöser Injektion (V. mediana cubiti) ins Herz gelangt. Auf den Abb. 318—321 ist eine angiokardiographische Aufnahmeserie zu sehen, die ein normales Herz darstellt. Mit modernen Apparaten können sekundenweise sogar 1—6 Aufnahmen hergestellt werden (s. zerebrale Angiographie).

AORTOGRAPHIE

Bei dieser Untersuchungsmethode gelangt das Kontrastmittel unmittelbar in die Aorta.

Die Einführung des Kontrastmittels kann perkutan oder auf operativem Weg erfolgen. Die Untersuchung wird bei Lokalanästhesie des Kranken, bei Kindern oder Säuglingen in Narkose vorgenommen.

Perkutane Aortographie

Die *perkutane Aortographie* wird auf subdiaphragmalem oder lumbalem Weg ausgeführt.

Subdiaphragmale (hohe) Aortographie. Bauchlage des Kranken. Der Einstich erfolgt in Höhe des XII. Rückenwirbels, etwa 6—8 cm links vom Processus spinosus des Wirbels. Indem man die Nadel in etwa 10 cm Tiefe vorwärts und nach medial führt, kann die Aorta pungiert werden. Die Nadel folgt — in richtiger Lage — der Aortenpulsation.

Lumbale Aortographie. Bauchlage des Kranken. Ausführung der Punktion, wie vorher beschrieben. Einstichstelle etwa in Höhe des II. bzw. III. Lumbalwirbels. Die Aorta wird in etwa 12 cm Tiefe erreicht.

Intraoperative Aortographie

Das Kontrastmittel wird auf *operativem Weg*, mit Hilfe eines Herzkatheters in die Aorta eingeführt. Der Katheter wird von der Arteria cubitalis oder der Arteria femoralis her bis zum Aortenbogen geführt. Diese Methoden sind recht umständlich, da der Katheter einen langen Abschnitt hindurch gegen den Blutstrom geführt werden muß und daher die Gefahr einer Intima-Verletzung recht groß ist. Die sicherste Methode ist gegenwärtig die Freilegung der unmittelbar vom Aortenbogen ausgehenden A. carotis communis sin. und Injektion des Kontrastmittels in dieses Gefäß. Rückenlage des Kranken, die Schultern werden mittels Polsterstütze gehoben, der Kopf wird nach rückwärts und rechts gedreht.

Am vorderen Rand des linksseitigen M. sternocleidomastoideus, von der oberen Schildknorpelkante nach unten, wird eine etwa 5—6 cm lange Hautinzision ausgeführt. Nach Durchtrennung des Platysma und der oberflächlichen zervikalen Fascia wird der M. sternocleidomastoideus nach lateral und der obere Bauch des M. omohyoideus nach medial und kaudal beiseite gezogen. Es kann sich eventuell die Notwendigkeit ergeben, den sehnigen Teil des M. omohyoideus provisorisch zu durchschneiden. Die auf solche Weise freigelegte zervikale Gefäßkapsel wird in Längsrichtung vorsichtig geöffnet. Die Verletzung des auf der Vagina vasorum vorne, von kranial nach kaudal verlaufenden Ramus descendens nervi hypoglossi ist unbedingt zu vermeiden. Der freigelegte Nerv muß beiseite gehalten werden.

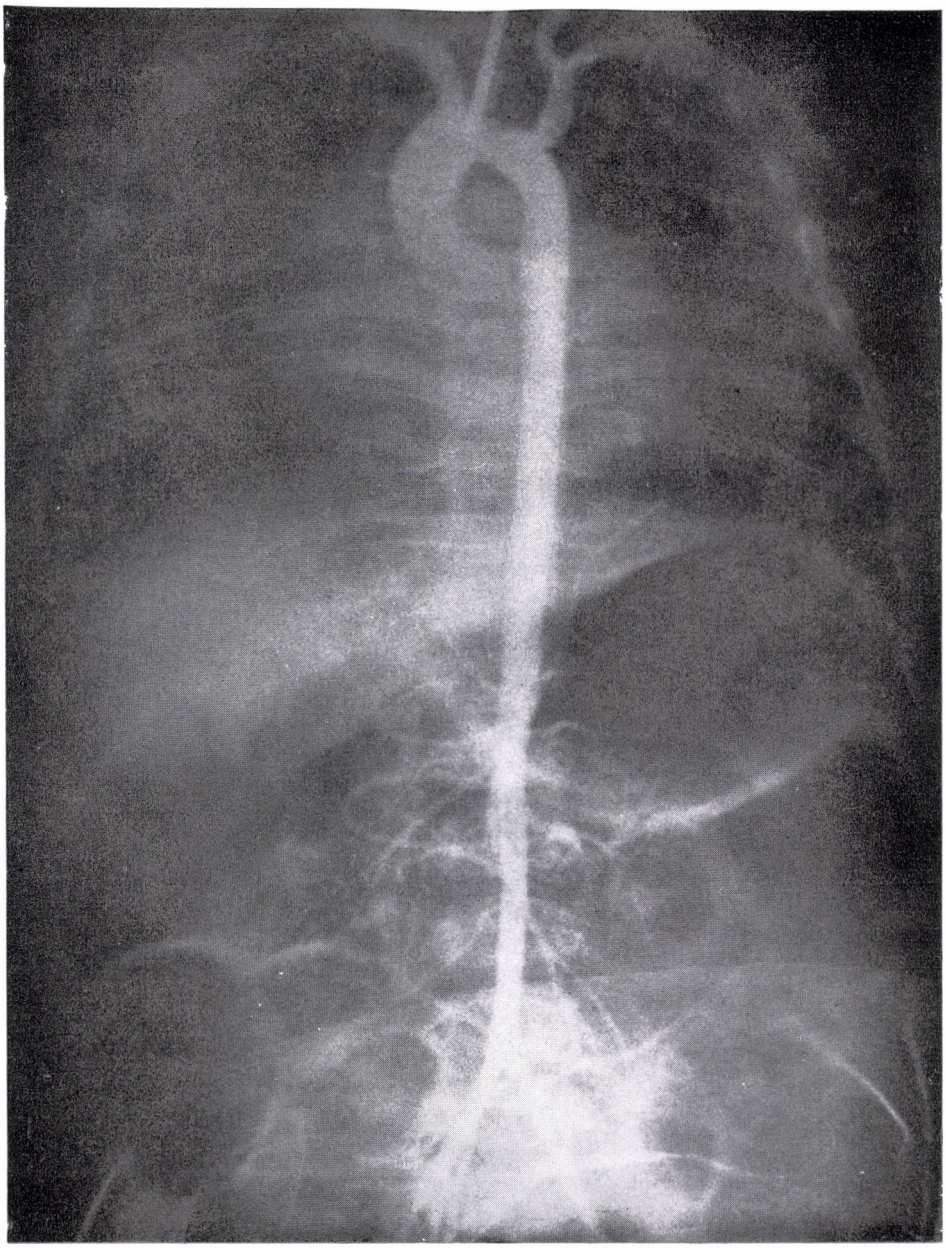

Abb. 322. Aortogramm (Säugling)
Durch die in die Arteria carotis communis sinistra eingeführte Kanüle gelangt das Konstrastmittel in die Aorta, und von dort in deren Nebenäste. Die interkostalen Arterien und die viszeralen abdominalen Äste der Aorta sind gut sichtbar

In der Vagina vasorum befindet sich ventral und medial die Arteria carotis communis, dorsal und lateral die Vena jugularis int., und zwischen den beiden Gefäßen und hinter ihnen der Nervus vagus. Traktion oder Verletzung des Nerven kann schwere Komplikationen, eventuell einen sofortigen Herzstillstand verursachen.

Die Arteria carotis communis wird auf einem Abschnitt von etwa 6 cm freigelegt und proximal und distal mit Aderpressen versehen. Die Kanüle wird entweder durch eine kleine Öffnung an der vorderen Gefäßwand oder einfach durch Punktion des Gefäßes eingeführt. Die Gefäßwand wird mit einem Gummidrain an die Kanüle gepreßt. Die proximale (dem Herzen zu

gerichtete) Aderpresse lockernd, injizieren wir mit großer Geschwindigkeit das Kontrastmittel (Joduron), und die Serienaufnahmen werden mit der Injektion simultan hergestellt.

Das Röntgenbild. Auf dem Röntgenbild (Abb. 322) sind sowohl der Aortenbogen als auch die thorakale Aorta gut zu sehen. Die abdominale Aorta und deren Äste können mit dieser Methode nur bei Säuglingen und Kleinkindern untersucht werden. Bei Erwachsenen kann wegen der starken Verdünnung des Kontrastmittels kein entsprechendes Bild erhalten werden. Aus diesem Grund empfiehlt es sich, zur Untersuchung der abdominalen Aorta die Aortographie auf dem Wege der Bauchhöhleneröffnung auszuführen.

Der Nachteil der durch die A. carotis communis sinistra ausgeführten Aortographie ist, daß das Gefäß einige Minuten niedergepreßt werden muß, was eventuell zur Schädigung des Gehirngewebes führen kann. Obwohl auf der Operations-, also linken Seite der Blutdruck in der A. carotis externa sinkt, und so von der rechtsseitigen A. carotis ext. her eine kollaterale Zirkulation in Richtung der linksseitigen A. carotis externa und durch diese zur A. carotis interna sin. ausgeht, wird — wegen der Gefahr zerebraler Komplikationen — die Aortographie über dem 40. Lebensjahr nicht durch die A. carotis communis ausgeführt.

Eine Komplikation dieses Verfahrens kann der infolge des hypertonischen Kontrastmittels auftretende Kollaps sein, der aber durch vorher verabreichtes Ephedrin verhütet werden kann. Die Aortographie erweist sich vor allem bei der Erkennung von Entwicklungsanomalien — wie Ductus Botalli persistens, Coarctatio aortae — als hochwertige Untersuchungsmethode, da sie in diesen Fällen zu einer sofortigen Klärung der Diagnose verhilft. Sie eignet sich ferner zur Untersuchung der abdominalen Aorta und ihrer Äste, vor allem der Nierengefäße, auch läßt sich durch sie die Stelle Bifurcatio aortae bestimmen.

SPEISERÖHRE

Röntgenaufnahmen der Speiseröhre

Einstellung der Aufnahmen. Die »leere« Aufnahme informiert über eventuelle Fremdkörper, über das substernale Struma vergrößerte Lymphknoten. Es werden gewöhnlich seitliche Aufnahmen hergestellt (Abb. 216, 309).

Bei Anwendung von Kontrastmittel wird die Aufnahme im I. oder II. schrägen Durchmesser angefertigt (Abb. 301, 305). Eine kleine Menge des Kontrastmittels lagert sich nur auf der Schleimhaut an und ergibt ein sog. *Reliefbild*. Das strahlenabsorbierende Material füllt die zwischen den Schleimhautfalten befindlichen Vertiefungen aus, und während es im Film als schattengebendes, negatives Gebilde zu sehen ist, ergeben die Falten positive Gebilde. (Unter dem Leuchtschirm erscheint dies umgekehrt.)

Zwecks Untersuchung des *Halsabschnittes* (Hypopharynx) wird dem Kranken ein Schluckkontrastbrei gegeben, den er mit geschlossenem Mund und zugehaltener Nase verschluckt. In der Pars cervicalis des Ösophagus kommt ein erhöhter Druck zustande, wodurch das Kontrastmittel gut an der Schleimhaut anhaftet (Abb. 452).

Der *thorakale Abschnitt* wird in liegender (oder stehender) Position des Kranken untersucht. Nach dem Verschlucken des Kontrastmittels holt der Kranke tief Atem. Dadurch bleibt der verschluckte Kontrastbrei einige Sekunden am unteren Teil des Ösophagus haften, wodurch sich dieser gut untersuchen läßt.

Der *Bauchhöhlenabschnitt* wird beim liegenden Kranken, nach einer Linksdrehung von etwa 45—50° untersucht. In dieser Position tritt das Kontrastmittel viel langsamer durch diesen Abschnitt der Speiseröhre hindurch, wodurch er sich besser untersuchen läßt.

Der Ösophagus beginnt in Höhe des VI. Halswirbelkörpers bzw. in Höhe des tastbaren Ringknorpelbogens, mit dem *Killianschen Ösophagusmund* und reicht bis zur — in Höhe des XI—XII. Rückenwirbels befindlichen — Kardia.

Röntgenbilder. *Der Halsabschnitt des Ösophagus* befindet sich etwas links der Medianlinie, aber auf der sagittalen Aufnahme projiziert er sich noch in den Halswirbelschatten. Auf der seitlichen Aufnahme ist zu sehen, daß er zwischen der Halswirbelsäule und der lufthaltigen Trachea kaudalwärts verläuft (Abb. 217).

Der *thorakale Abschnitt*, der sich am besten im I. schrägen Durchmesser untersuchen läßt (Abb. 323), verläuft zuerst hinter dem Aortenbogen und sodann auf der rechten Seite der Aorta descendens. Er kreuzt den linken Hauptbronchus und legt sich dann dicht an den linken Vorhof an. Schließlich vor die Aorta gelangend, durchbohrt er — etwas links von ihr — das Zwerchfell.

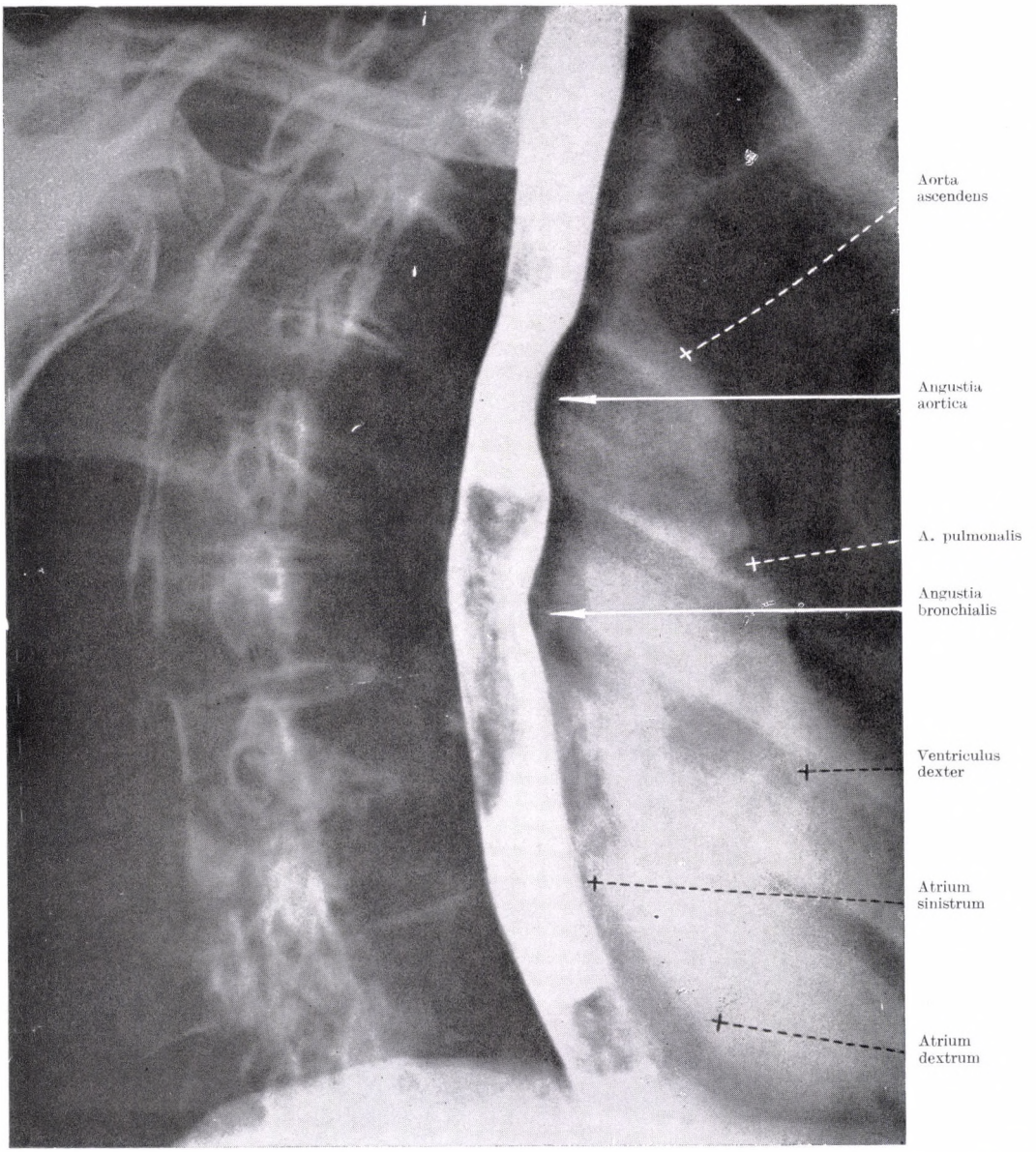

Abb. 323. Mit Kontrastmittel aufgefüllte Speiseröhre: Röntgenbild im I. (rechten) schrägen Durchmesser

Der *abdominale Abschnitt* ist 2—3 cm lang und befindet sich in der Furche des linken Leberlappens.

Der erste Abschnitt des Verdauungstraktes reicht von den Zähnen bis zur Kardia und beträgt 40 cm, davon ist die Länge der Speiseröhre 25 cm. Die Breite des Ösophagus beläuft sich auf 15—22 mm. Er besitzt folgende physiologische Verengungen:

Angustia cricoidea, in Höhe des Ringknorpelbogens.

Angustia aortica, auf dem Abschnitt hinter dem Aortenbogen.

Angustia bronchialis, in Höhe des linken Hauptbronchus.

Angustia diaphragmatica auf dem durch das Zwerchfell tretenden Abschnitt.

Es kann beobachtet werden, daß auf dem Ösophagus, zumeist über und unter der Angustia diaphragmatica, je eine physiologische Erweiterung zu finden ist. Die obere wird *Ampulla phrenica*, die untere *Ampulla cardiaca* genannt.

Bei der Aufnahme nach *partieller* oder *totaler Kontrastauffüllung* sind sowohl der Verlauf des Ösophagus als auch dessen physiologische Verengungen gut zu beobachten (Abb. 323).

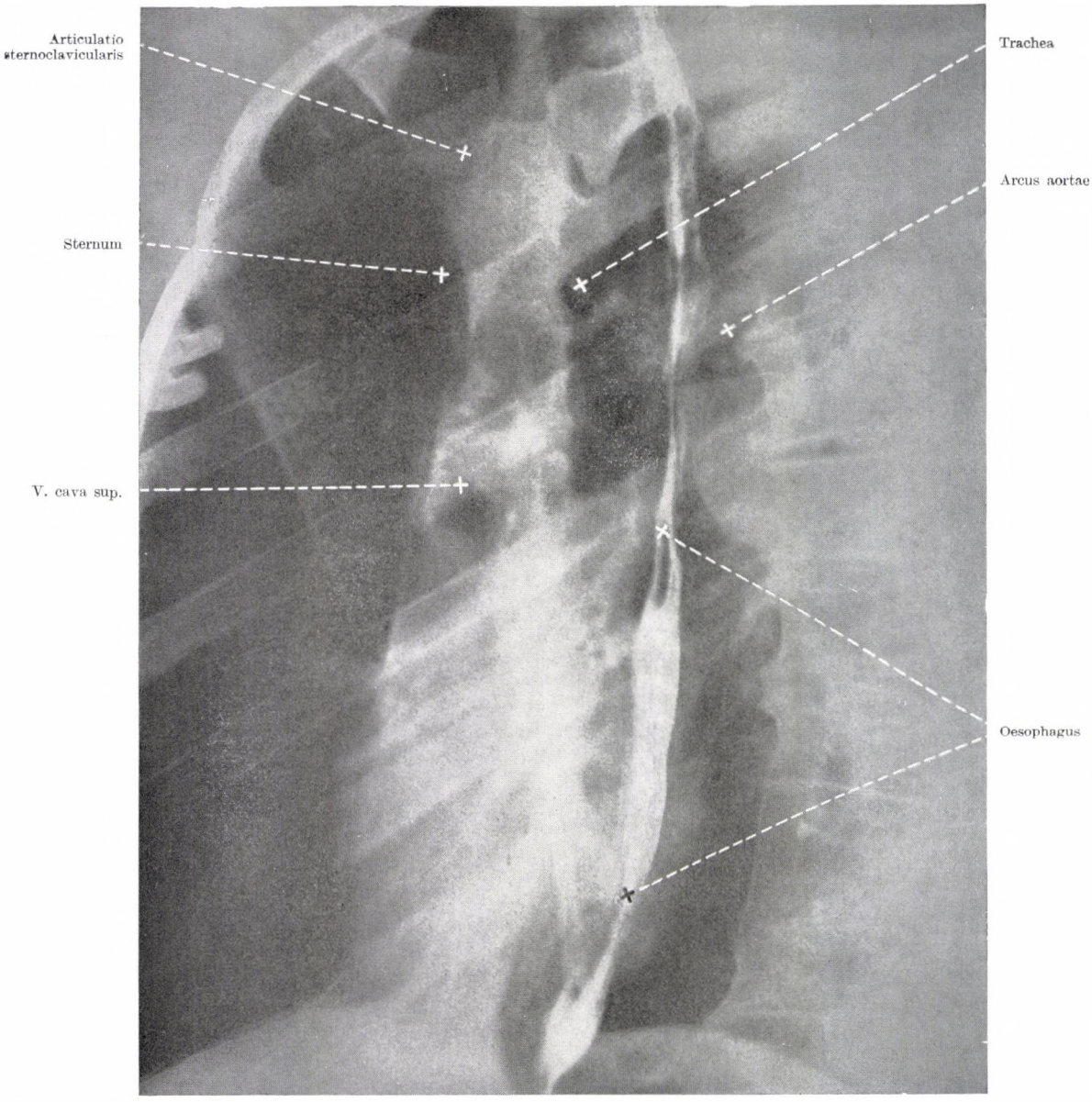

Abb. 324. Ösophagus: Röntgenbild im II. (linken) schrägen Durchmesser
Das Bild, das vom Kranken unmittelbar nach Verschlucken von zwei Löffel Kontrastmittel hergestellt wurde, informiert über die Verhältnisse von Speiseröhre und Herz

Auf dem *Reliefbild*, besonders im oberen und mittleren Drittel der Speiseröhre, ist eine Längsfaltung sichtbar, die durch die Kardia hindurch auch in die Faltung der kleinen Magenkurvatur übergeht (Abb. 324). Im unteren Drittel verlaufen Querfalten, die sich vor der Kardia lippenartig verdicken.

In der Röntgendiagnostik des Ösophagus spielen die *pharmakoradiographischen Untersuchungen* eine immer größere Rolle. Zur Differenzierung funktioneller bzw. organischer Veränderungen der Speiseröhre werden im allgemeinen Vagusganglion-blockierende Mittel (Buscopan, Antrenyl) verwendet. Nach 5—10 Minuten lassen wir den Kranken Kontrastmittel schlucken, wonach er bei Durchleuchtung untersucht wird. Sodann wird die Aufnahme verfertigt. Mit Hilfe dieser Untersuchungsmethode können funktionelle Spasmen von tumorbedingten Einengungen und funktionelle Dilatationen von echten Diverticula usw. differenziert werden. Zu bemerken ist, daß Pharmaka die funktionellen Kardiospasmen nicht in jedem Fall lösen.

TRANSVERSALE SCHICHTAUFNAHMEN DES THORAX

(Transversale Planigraphie)

Die transversale Planigraphie ist keine selbständige Untersuchungsmethode, sondern eine Ergänzung der gebräuchlichen Röntgenuntersuchungen. Ihr Zweck ist: Untersuchung der in der dritten Dimension liegenden Körperschichten. Das Verfahren kann mit röntgendiagnostischen Methoden (positive und negative Kontrastmittel) kombiniert werden.

Bei den transversalen Schichtaufnahmen mußten, um die leichtere Orientierung zu sichern, zwei Einteilungen eingeführt werden:

A) die Einteilung in Schichtzonen auf dem frontalen Röntgenbild und

B) die regionale Einteilung der Querschichten.

A) *Schichtzoneneinteilung im frontalen Röntgenbild*

Ihrem typischen Vorkommen nach werden die sich entlang der Körperlängsachse befindlichen transversalen Schichten des Thorax in folgende vier Zonen eingeteilt (Abb. 325A):

1. *Zone der Spitzen und des oberen Feldes* erstreckt sich in Höhe des I—IV. Rückenwirbels. Je kranialer die Aufnahme war, umso kleiner ist das Gebiet der Spitzenschichte. Wichtige Gebilde: Trachea und das Lungenspitzengebiet. Leider projiziert sich der störende Schatten der 1. und 2. Rippe auf letzteres, was die Wertung des Bildes ungemein erschwert. Oft projizieren sich die Schatten der Schlüsselbeine und der Schulterblätter auf den Randteil der Aufnahmefläche.

2. *Die Hiluszone* befindet sich in Höhe des V—VIII. Rückenwirbels. Wichtige Gebilde sind: Teilung der Hauptbronchien, Zeichnung der Lappenbronchien und der Hilusgefäße. Im allgemeinen sind folgende Gebilde sichtbar: Aorta ascendens, Aortenbogen und der Anfangsabschnitt der Aorta descendens, ferner die Einmündungsstelle der Vv. pulmonales in den linken Vorhof. Störende Rippenschatten können ein Lungeninfiltrat oder ein Cavum nachahmen.

3. *Zone zwischen Hilus und Zwerchfell* liegt in Höhe des IX—X. Rückenwirbels. Wichtige Gebilde: das Herz (die Grenzen der Herzräume), Lungenunterlappen.

4. *Zwerchfellzone*, befindet sich in Höhe des XI—XII. Rückenwirbels. Wichtige Gebilde: Teile der Zwerchfellkuppeln, links mit der Magenluftblase oder mit dem Luftschatten der Flexura coli sin., rechts mit dem intensiven Schatten der Leber, sowie der ringförmige Schatten der in den Sinus phrenicocostalis hineinragenden Lungenteile.

B) *Die regionale Einteilung der transversalen Schichten*

Um die Lokalisation der auf den transversalen Schichtaufnahmen des Thorax sichtbaren Veränderungen bestimmen zu können, wurde die transversale Schicht mit Hilfe von frontalen und sagittalen Flächen bzw. Linien in topographische Felder geteilt (Abb. 325B).

Die hintere Frontalfläche verläuft am vorderen Schattenrand der Wirbelsäule.

Die vordere Frontalfläche wird dem Tracheaschatten bzw. tiefer, der Mitte des Herzschattens entsprechend angenommen. Das so bestimmte dorsale (I), mittlere (II) und ventrale (III) Feld wird durch zwei ca. in Richtung der Rippenwinkel gezogene, sagittale Linien halbiert, wodurch — den Lungenschnittflächen entsprechend — auf beiden Seiten folgende Regionen bestimmt werden können:

1. *Regio paravertebralis*,
2. *Regio paramediastinalis*,
3. *Regio paratrachealis* bzw. unter dem V. Rückenwirbel die Regio paracardialis,
4. *Pars posterior regionis lateralis*,
5. *Pars media regionis lateralis*,
6. *Pars anterior regionis lateralis*.

Mit dem transversalen Planigraph lassen sich von den einzelnen Abschnitten des Thorax selbstverständlich recht viele Aufnahmen herstellen. In unseren Abbildungen sind die Röntgenbilder der Schichten ersichtlich, die sich in der mittleren Höhe der V., VII., IX. und XII. Th. Wirbelkörper befinden (Abb. 325C). Diese Schichten stellen die wichtigen Gebilde der vorher beschriebenen Zonen dar.

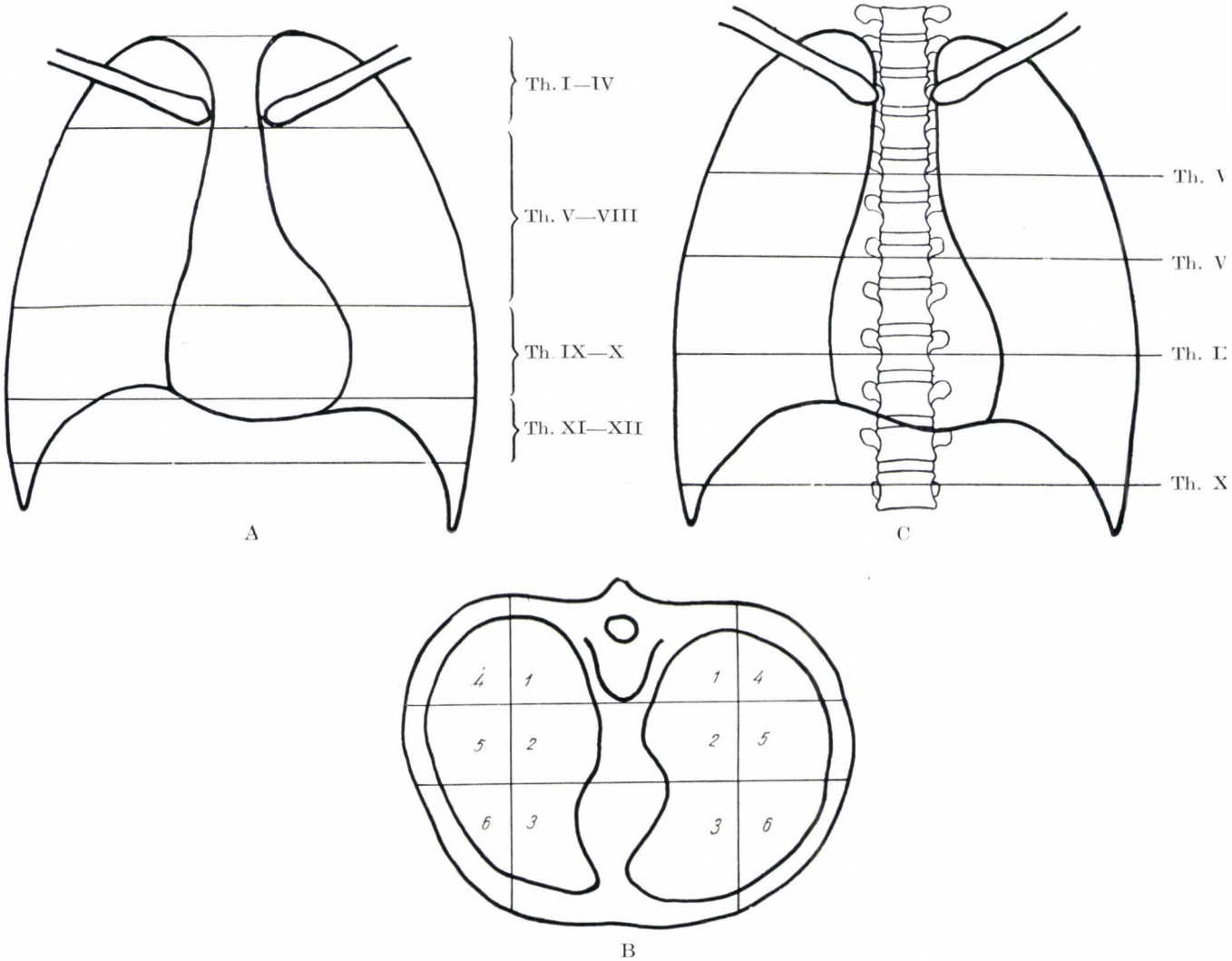

Abb. 325. Schema zur Auswertung des transversalen Planigramms
A — Einteilung der Schichtstreifen im frontalen Röntgenbild: B — Regionale Einteilung der transversalen Lungenschichten: C — Niveau der Transversalschicht der V., VII., IX. und XII. Th.-Wirbel

Transversales Schichtröntgenbild in Höhe des V. Th.-Wirbels (Abb. 326)

Der Wirbelkörper und die anschließenden Rippenschatten sind im *dorsalen Feld* des Bildes zu beobachten. Im *Mittelfeld* fällt der Luftschatten der Trachea (bzw. ihrer Bifurkation) auf, an deren linken Seite der intensive Schatten des Aortenbogens zu sehen ist. Auf die Lungenfelder projizieren sich Rippenschatten. Im *ventralen Feld* ist der Schatten des Sternum sichtbar.

Abb. 327 zeigt eine Erklärungsskizze der Schicht.

Transversales Schichtröntgenbild in Höhe des VII. Th.-Wirbels (Abb. 328)

Im *dorsalen Feld* können die Wirbelkörper, die Rippen und manchmal der Schatten der Scapulae beobachtet werden. Im *mittleren Feld* sind die Luftschatten der beiden Hauptbronchien, und hinter ihnen etwas links der intensivere Schatten der Aorta descendens wahrnehmbar. In Höhe der Hauptbronchien — aber bereits in den paratrachealen Lungenregionen — fällt der Schatten der rechts- und linksseitigen Arteria pulmonalis auf. Die rechtsseitige Arteria ist etwas ventraler, die linksseitige etwas dorsaler gelegen. Im *vorderen Feld* ist der Herzschatten, ventral der Schatten der überlappenden mediastinalen Pleura sichtbar.

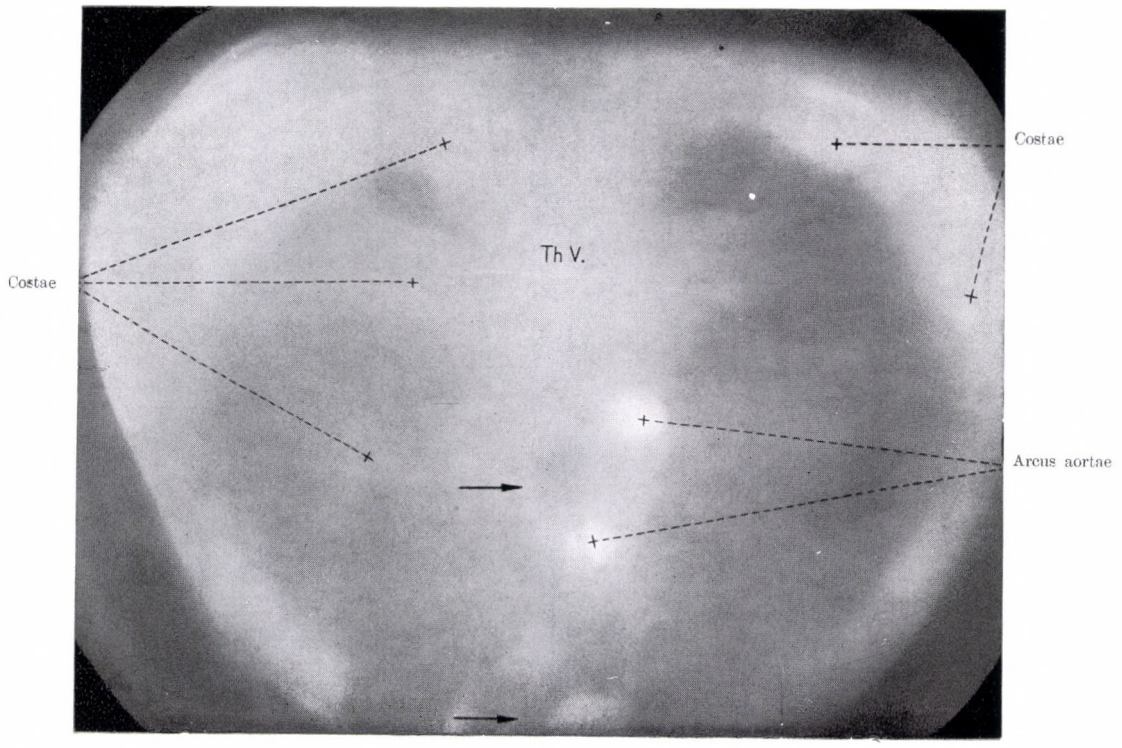

Abb. 326. Brustkorb: Transversale Schichtaufnahme in Höhe des V. Th.-Wirbels
Der Pfeil weist auf die Trachea, der Doppelpfeil auf das Sternum

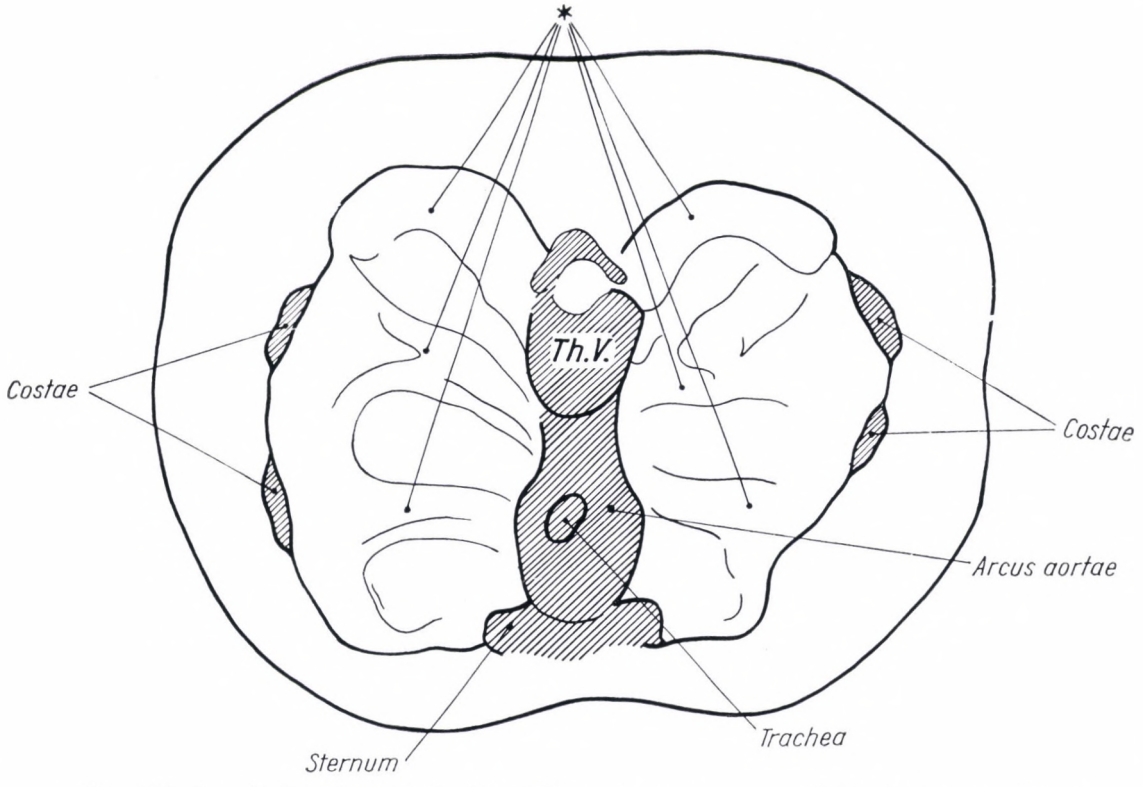

Abb. 327. Brustkorb: schematische Darstellung der transversalen Schichtaufnahme. Th. V.
Mit Stern bezeichnet: Rippenschatten

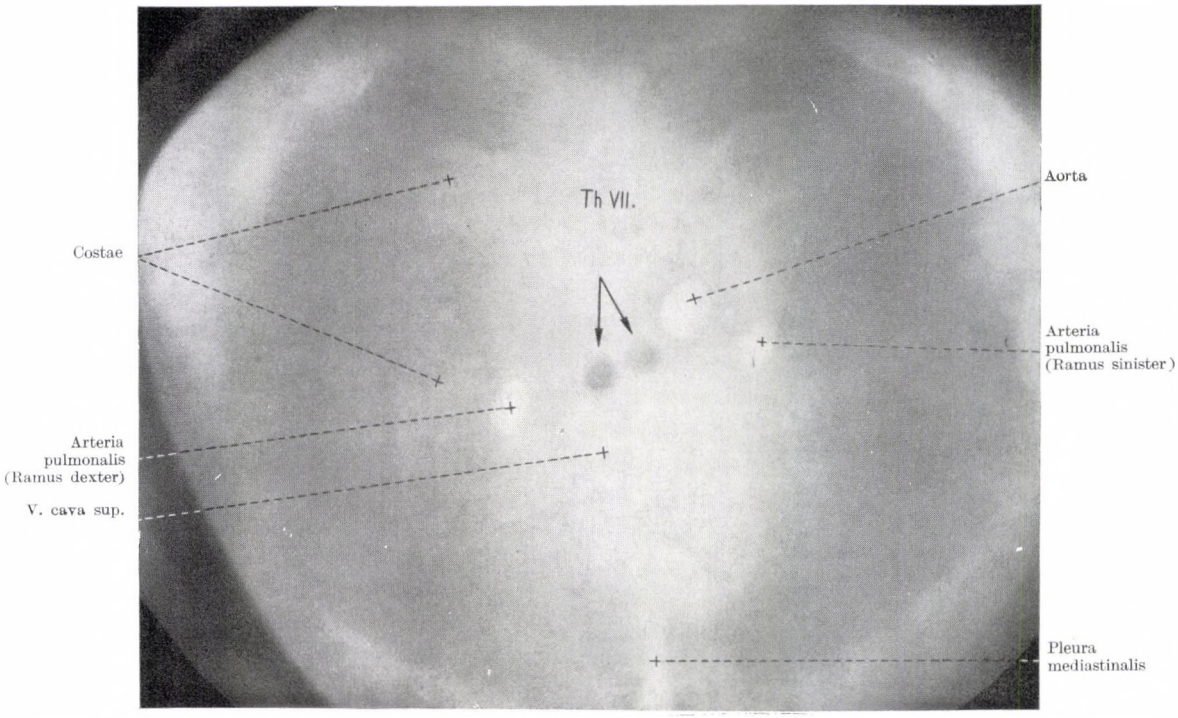

Abb. 328. Brustkorb: Transversale Schichtaufnahme in Höhe des VII. Th.- Wirbels
Die Pfeile weisen auf die Hauptbronchien

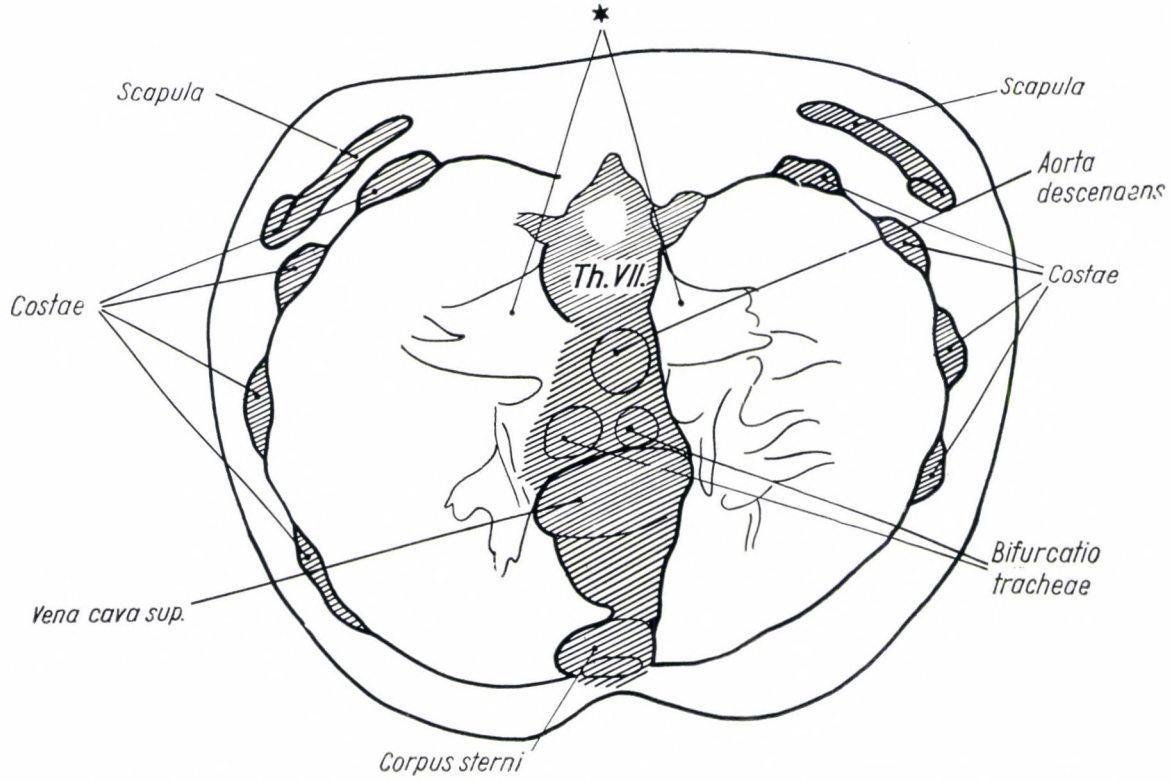

Abb. 329. Brustkorb: schematische Darstellung der transversalen Schichtaufnahme. Th. VII.
Mit Stern bezeichnet: Rippenschatten

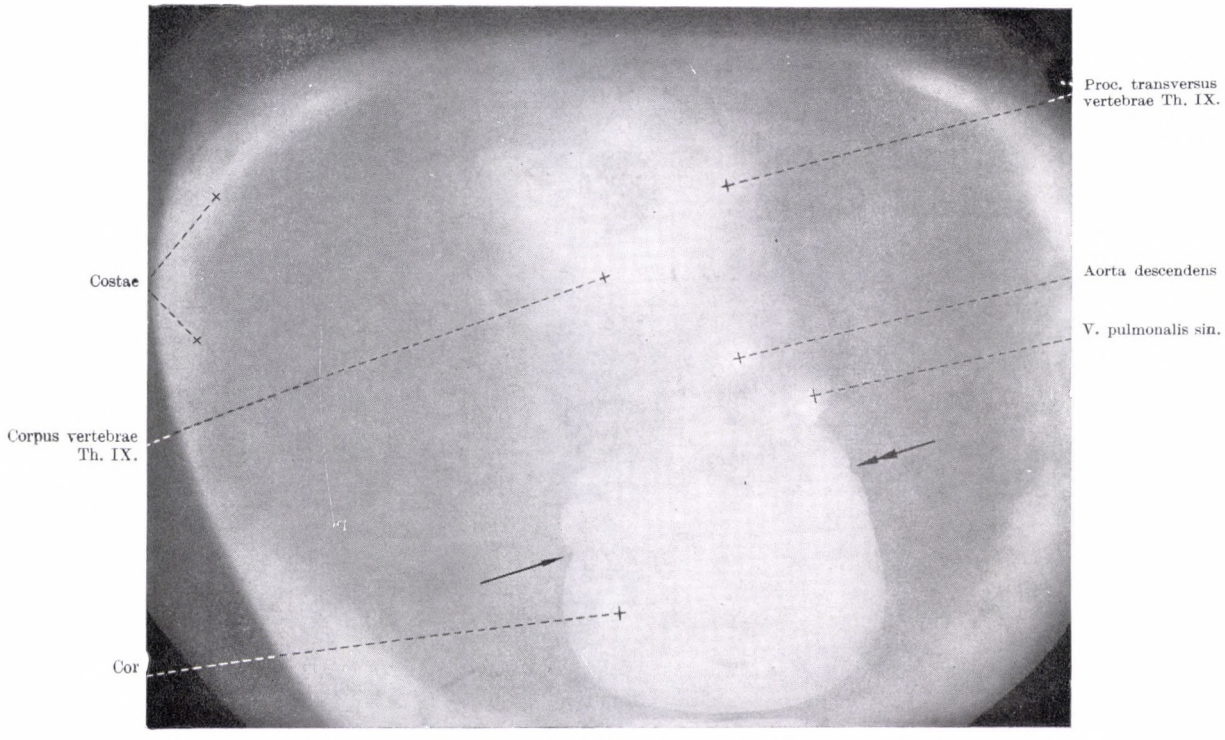

Abb. 330. Brustkorb: Transversale Schichtaufnahme in Höhe des IX. Th.-Wirbels
Der Pfeil weist auf die rechtsseitige, der Doppelpfeil auf die linksseitige Vorhof—Ventrikel-Grenze

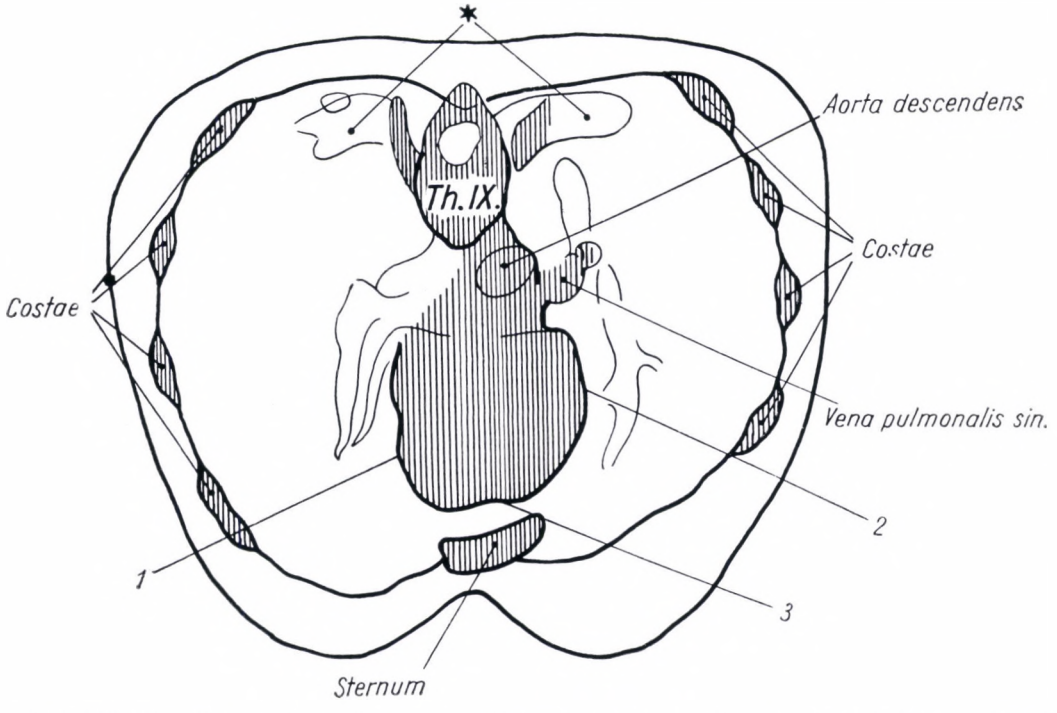

Abb. 331. Brustkorb: schematische Darstellung der transversalen Schichtaufnahme. Th. IX.
Mit Stern bezeichnet: Rippenschatten. 1. — Rechtsseitige Vorhof—Ventrikel-Grenze,
2. — Linksseitige Vorhof—Ventrikel-Grenze, 3. — Interventrikulare Grenze

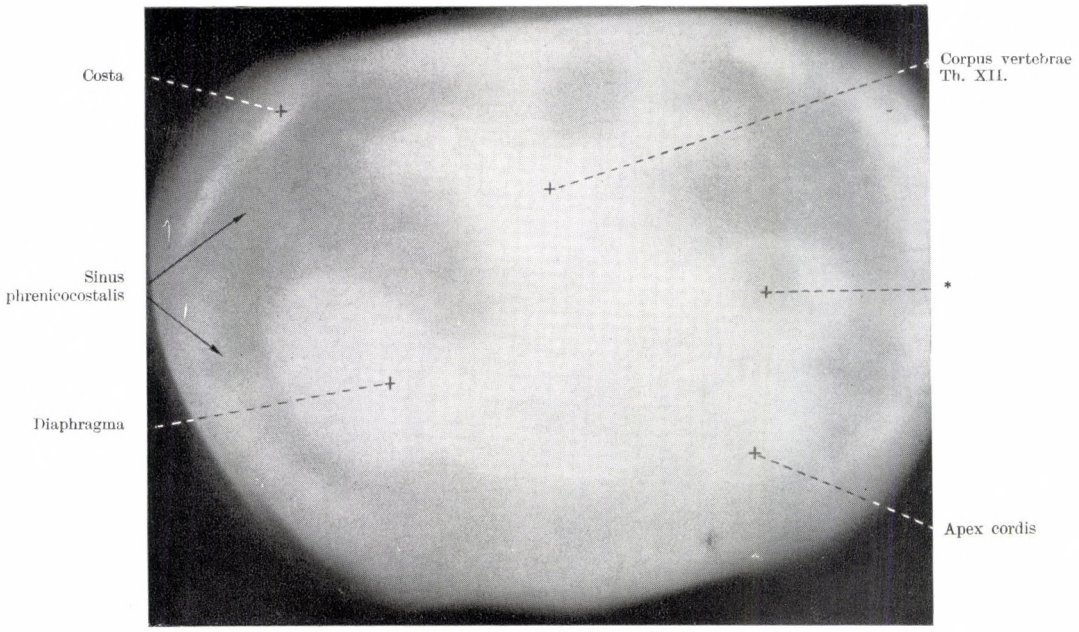

Abb. 332. Brustkorb: Transversale Schichtaufnahme in Höhe des XII. Th.-Wirbels
Mit Stern bezeichnet: Magenluftblase

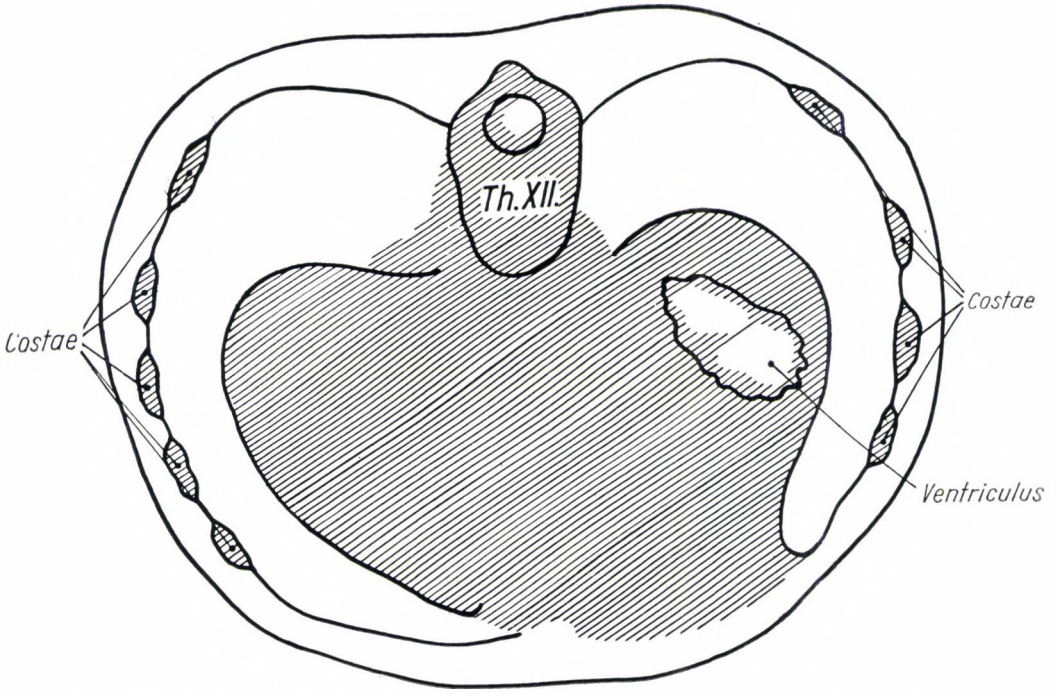

Abb. 333. Brustkorb: schematische Darstellung der transversalen Schichtaufnahme Th. XII.

Der Schatten der V. cava sup. projiziert sich auf den Herzschatten. Im mittleren Feld können verschwommene Rippenschatten beobachtet werden.

Abb. 329 zeigt die schematische Darstellung der Schichten.

Transversales Schichtröntgenbild in Höhe des IX. Th.-Wirbels (Abb. 330)

Diese Schicht eignet sich im allgemeinen zur Untersuchung des retrosternalen und retrokardialen Raumes, gibt aber auch Aufschluß über das Herz.

Im *dorsalen Feld* des Bildes kann der Wirbelkörper und zu beiden Seiten, am Rand der dorso-lateralen Lungenfelder, können Rippen-Schnitte wahrgenommen werden. Im *Mittelfeld* gelangt der zwischen dem Schatten des Herzens und des Wirbelkörpers befindliche retrokardiale Raum zur Darstellung. In diesem Raum ist auf der linken Seite der Mittellinie der Schatten der Aorta descendens zu sehen. Links hierzu, in gleicher Höhe, läßt sich — teilweise bereits auf das linksseitige paramediastinale Lungenfeld projiziert — der gemeinsame Schatten der linken Vv. pulmonales beobachten. Im *ventralen Feld* können das Herz und das Sternum sowie das retrosternale Spatium untersucht werden.

Auf unserem Bild ist der Retrosternalraum ausgefüllt. Auf dem Herzschatten kann die rechts- und linksseitige Vorhof—Kammer-Grenze isoliert werden. Die auf der Skizze angemerkte, sich in den Retrosternalraum projizierende interventrikulare Grenze ist nicht erkennbar.

Abb. 331 zeigt eine Skizze der auf dem Schichtröntgenbild sichtbaren Gebilde.

Transversales Schichtröntgenbild in Höhe des XII. Th.-Wirbels (Abb. 332)

Die Aufnahme wird während tiefer Inspiration gemacht.

Im *Dorsalfeld* ist der XII. thorakale Wirbel und ein verwischter Rippenschatten zu sehen. Im *Mittel-* und *Ventralfeld* können Zwerchfellkuppeln beobachtet werden. Auf die linke Zwerchfellkuppel projiziert sich gewöhnlich der Schatten der Magenluftblase.

Da die Lungen nach tiefer Inspiration den Sinus phrenicocostalis größtenteils ausgefüllt haben, entspricht der das Zwerchfell umhüllende Luftschatten dem Sinus phrenicocostalis.

Im Ventralfeld hört der Schatten des Sinus (Lunge) auf. Dieses Gebiet entspricht der auf dem Zwerchfell befindlichen Herzspitze.

Abb. 333 zeigt eine Skizzendarstellung der Röntgenschichtaufnahme.

Diese Untersuchungsmethode kann nach entsprechender Übung und Erfahrung, mit anderen röntgenologischen Untersuchungen kombiniert, eine wichtige differentialdiagnostische Hilfe bedeuten.

RÖNTGENANATOMIE DES ZWERCHFELLS

Anatomische Bemerkungen

Das Zwerchfell ist eine etwa 3 mm dicke, sehnig-muskulöse, die Brust- und Bauchhöhle voneinander trennende Platte. Sie entspringt auf den Gebilden der Apertura thoracis inferior und auf dem I—III. Lumbalwirbelkörper. Sie wölbt sich in den Thorax vor, und blickt so mit ihrer Konkavität gegen die Bauchhöhle. Aus den Ursprungsverhältnissen geht hervor, daß sich das Zwerchfell im Bereich der Wirbelsäule dorsal tiefer erstreckt als ventral. Die Konkavität ist deshalb ventro-kaudal gerichtet (Abb. 334).

Die an den Gebilden der Apertura thoracis inferior und den Lumbalwirbeln entspringende Pars muscularis haftet an dem in der Spitze der Zwerchfellkuppeln befindlichen Centrum tendineum (Pars tendinosa) an.

Das Centrum tendineum ist ein kleeblattförmiges, sehniges Gebilde, das individuell verschieden groß ist. Die auf dem Gebiet der Zwerchfellwölbung befindlichen lateralen Platten sind bogenförmig dem Rückgrat zugeneigt, während die viel kleinere mittlere Platte gegen den Processus xiphoideus gerichtet ist. Das Herz befindet sich am Centrum tendineum.

Die *Pars muscularis* des Diaphragma wird — ihrem Ursprung nach — in drei Teile geteilt: Pars lumbalis, Pars costalis und Pars sternalis.

Die *Pars lumbalis* ist der stärkste Teil des Diaphragma, deren Ursprungschenkel stellenweise auch 1 cm Dicke erreichen. Sie entspringt mit zwei Schenkeln (dem Crus mediale et laterale) von den Lendenwirbelkörpern bzw. von den Arcus lumbocostales. Das Crus mediale entspringt sehnig rechts von dem I—III., links von dem I—II. Lendenwirbelkörper. Die Sehnen bzw. die



Abb. 334. Diaphragma thoracis in Aufsicht
Mit Stern bezeichnet: Ösophagus

aus ihnen entspringenden Muskelfasern bilden — sich in Höhe des XII. Rücken- bzw. I. Lendenwirbels kreuzend — den Hiatus aorticus. Höher und etwas ventraler trennen sie sich wieder und bilden eine Öffnung für den Durchtritt des Ösophagus (Hiatus oesophageus).

Der Hiatus aorticus wird von sehnigen Elementen gebildet, weshalb sich diese Öffnung bei der Zwerchfellkontraktion nicht verengt. Der Hiatus oesophageus entsteht durch Muskelfasern, weshalb sich die Öffnung bei der Zwerchfellkontraktion verengt, wodurch auch der Ösophagus verengt wird.

Das Crus laterale entspringt vom Arcus lumbocostalis medialis et lateralis (Halleri). Der Arcus lumbocostalis medialis zieht — den Ursprungsabschnitt des M. psoas maior überbrükkend — vom I. Lumbalwirbelkörper zum Processus costarius des I. und II. Lumbalwirbels. Der Arcus lumbocostalis lateralis spannt sich zwischen dem Processus costarius des I. und II. Lendenwirbels und der 12. Rippenspitze, über dem kranialen Teil des M. quadratus lumborum. Die sehnigen Bögen sind in die Faszie des M. psoas maior und des M. quadratus lumborum eingewobene sehnige Verstärkungen. Von beiden Arcus entspringen flache Muskelbündel, die nach kranial verlaufend am Centrum tendineum anhaften.

Die *Pars costalis* entspringt aus der inneren Oberfläche der sechs unteren Rippen bzw. Rippenknorpel, mit den Ursprungszacken des M. transversus abdominis interdigitierend. Ansatz der Muskelfasern im Centrum tendineum. Die Pars costalis bildet den größten Teil des Zwerchfells. Sie ist eine etwa 3 mm dicke Muskelplatte, die auf der thorakalen Seite von der Fascia endothoracica und der Pleura parietalis, auf der Bauchhöhlenseite vom Peritonaeum parietale verstärkt wird.

Die *Pars sternalis* ist der kleinste Teil des Zwerchfells, sie besteht aus schmalen, kurzen Muskelbündeln, die von der Innenseite des Processus xiphoideus zum Centrum tendineum ziehen.

Der topographischen Lokalisation nach unterscheidet man am Zwerchfell zwei Teile: die Pars horizontalis und die Pars verticalis.

Die *Pars horizontalis* ist der zentrale Teil des Zwerchfells, die vom Centrum tendineum und einem Teil der Pars muscularis gebildet wird.

Die *Pars verticalis* wird ausschließlich durch die Pars muscularis gebildet, deren Fasern — obwohl von verschiedenem Ausmaß, jedoch alle steil verlaufend — in die Pars horizontalis

übergehen. Bei den Lumbalwirbeln ist der Verlauf der Fasern dorsal am steilsten, lateral ist er weniger steil. Ventral ist der schiefe Verlauf der Fasern am wenigsten ausgeprägt.

Physiologische Öffnungen des Zwerchfells

Trigonum sternocostale (Larreysche Lücke). Die zwischen der Pars sternalis und der Pars costalis befindliche Öffnung. Praktisch ohne Bedeutung. Durch diese Lücke gelangt die A. epigastrica sup. (Endast der A. mammaria int.) in die Rektusscheide an die innere Seite des M. rectus abdominis.

Trigonum lumbocostale (Bochdaleksches Dreieck). Befindet sich zwischen der Pars lumbalis und der Pars costalis. Die Basis des Dreiecks ist die 12. Rippe. Dieses muskelfreie Gebiet ist der Rest des embryonalen pleuro-peritonaealen Ductus, der unter normalen Umständen im Embryo von 20 mm einen fibrösen Verschluß aufweist.

Auf dem rechtsseitigen Dreieck liegt die Leber, auf dem linksseitigen die linke Niere. Das linksseitige Dreieck ist von klinischer Bedeutung. Die thorakale Oberfläche des Trigonum wird von der Fascia endothoracica und der Pleura parietalis, die Bauchhöhlenoberfläche von der Verstärkung der linken renalen Fettkapsel, der Fascia renalis post. bedeckt. Bleibt das linksseitige Trigonum offen und ist die linke Niere tiefer lokalisiert oder fehlt sie (Aplasia renis), so kann es — ohne Entwicklung eines Bruchsackes — zum Durchtritt von Bauchorganen, vor allem von Gedärmen in die Pleurahöhle kommen (pleuraler Darmprolaps).

Etwas links von der Medianlinie befindet sich der *Hiatus aorticus*, über den die Aorta und der etwas rechts hinter ihr ziehende Ductus thoracicus verlaufen.

Über dem *Hiatus oesophageus*, der etwas links von der Medianlinie, ventral vom Hiatus aorticus zu finden ist, verläuft die Speiseröhre und der rechts- und linksseitige N. vagus. Zwischen Öffnung und Speiseröhre befindet sich eine lockere, leicht zu lösende Bindegewebsverbindung.

Das *Foramen venae cavae* ist eine Öffnung, die sich rechts von der Medianlinie in jenem Winkel befindet, der durch die vordere und rechtsseitige Platte des Centrum tendineum gebildet wird. Sie ist eng mit der über ihr verlaufenden Vena cava inferior verwachsen. Aus diesem Grund kommt infolge der Zwerchfellbewegung eine Veränderung des Venenlumens zustande. Bei Inspiration: Dilatation.

An den *medialen Schenkeln der Pars lumbalis* befindet sich eine kleine Öffnung. Durch die rechte Öffnung treten der N. splanchnicus maior dexter und die Vena azygos, durch die linke der N. splanchnicus maior sinister und die Vena hemiazygos über. (Die durch diese Gebilde abgetrennten Muskelfasern werden auch *Crus intermedium* genannt.) Durch die zwischen dem Crus mediale und laterale befindliche Öffnung tritt der Strang des N. sympathicus.

Das Zwerchfell wird durch den paarigen N. phrenicus innerviert. Die Blutversorgung wird durch die A. pericardiacophrenica dextra et sinistra (aus den Aa. mammariae intt.) und durch die Aa. phrenicae superiores et inferiores (aus der Brust- und Bauchaorta) gesichert.

Röntgenaufnahmen des Zwerchfells

Röntgenologisch läßt sich die linke Zwerchfellkuppel besser untersuchen. Der Zwerchfellschatten fällt hier mit der Magenwand der Milz, mit dem linksseitigen Leberlappen und dem Colon transversum zusammen. Die Luftblase des Magens oder der lufthaltige Dickdarm und kranial die lufthaltige Lunge ermöglichen oft auf einem kleineren oder größeren Abschnitt die isolierte Untersuchung des Zwerchfellbogens. Rechts fallen Zwerchfell- und Leberprojektion zusammen. Der rechte Zwerchfellbogen kann isoliert nur bei Hepatoptosis untersucht werden und eventuell, falls der lufthaltige Dickdarm zwischen Diaphragma und Leber schlüpft. Zur ausgedehnten, isolierten Untersuchung der Zwerchfellbogen kann das Pneumoperitonaeum verwendet werden. Vom Gesichtspunkt der allgemeinen ärztlichen Praxis ist besonders die Durchleuchtung von großer Bedeutung, weil sie die Untersuchung der Zwerchfellbewegungen und des Pleurasinus ermöglicht.

Zur genaueren Untersuchung der bei der Durchleuchtung beobachteten Veränderung wendet man die Röntgenaufnahme an. Die Aufnahme wird im allgemeinen in postero-anteriorer und seitlicher Richtung hergestellt. In gewissen Fällen (z. B. Verdacht auf Zwerchfellbruch, Relaxatio diaphragmatica usw.) kann die Schichtaufnahme von großem differentialdiagnostischem Wert sein, eventuell in Kombination mit dem Pneumoperitonaeum.

Einstellung der Aufnahmen. Das Zwerchfell kann auf den Herz- und Lungenaufnahmen gut untersucht werden (Abb. 266, 309). Zur isolierten Aufnahme des Zwerchfells ist der Zentralstrahl auf den XI. Rückenwirbel gerichtet.

Röntgenbilder. Auf der *postero-anterioren Aufnahme* (Abb. 267) ist das Diaphragma als rechts- und linksseitiger, sich kranial wölbender, bogenförmiger Schatten sichtbar. Auf der zwischen den zwei konvexen Bogen befindlichen Vertiefung ruht das Herz, dessen Schatten mit dem Rückgratschatten zusammenfällt.

Da das Diaphragma ein flaches, plattenartiges muskulöses Gebilde ist, kann im Röntgenbild immer jener Teil gesehen werden, der vom Strahl tangential getroffen wird. Auf der richtigen postero-anterioren Aufnahme gelangt der höchste Teil der Zwerchfellbogen zur Darstellung, welcher — den Ursprungsverhältnissen der Muskelfasern zufolge — der vorderen Thoraxwand näher ist. Deshalb ist die postero-anteriore Aufnahme immer schärfer als die antero-posteriore.

In der Frontalebene fällt der höchste Punkt der Zwerchfellbogen ungefähr in die medioklavikulare Linie.

Die rechtsseitige Zwerchfellkuppel ist, wegen der unter ihr liegenden Leber, etwas höher gelagert als die linke. Topographisch mit dem Rückgrat verglichen ist bei tiefer Inspiration der höchste Punkt des rechten Zwerchfellbogens die zwischen dem XI. und XII. Rückenwirbel befindliche Knorpelscheibe, der linksseitige Zwerchfellbogen ist in Höhe des XII. Rückenwirbels zu finden (Abb. 272b). Bei forcierter Exspiration wird die Lage des rechten Zwerchfellbogens durch die Höhe des VIII., die des linken Zwerchfellbogens durch die Höhe des IX. Rückenwirbels bestimmt (Abb. 272a).

Die Zwerchfellkuppeln — wie dies besonders bei tiefer Inspiration auf der postero-anterioren Aufnahme ersichtlich ist — sind nach lateral stark, nach medial mäßig abschüssig. Ihr lateraler Abschnitt bildet mit der Thoraxwand den Sinus phrenico-costalis, ihr medialer Abschnitt mit dem Herzen den Sinus phrenico-mediastinalis.

Besonders bei tiefer Inspiration können auf dem Bild im Sinus phrenicocostalis die von Rippen entspringenden Zacken des Zwerchfells wahrgenommen werden, die nicht mit Adhäsionen verwechselt werden dürfen.

Auf der antero-posterioren Aufnahme, die von liegenden Kranken angefertigt wurde, konnte in einigen Fällen festgestellt werden, daß der Diaphragmabogen doppelte, einander schneidende Konturen aufweist. Diese Erscheinung wurde in erster Linie auf der rechten Seite beobachtet.

Laut der Meinung von Palmieri, Ottonello, Bársony und Koppenstein gelangt das Zwerchfell — auf Grund seiner anatomischen Eigenheiten — im antero-posterioren Röntgenbild in zwei, einander parallelen Frontalschnitten zur Darstellung. Der ventrale Bogen liegt in der Nähe der vorderen Thoraxwand. Dieser wird der *vordere* oder *prävertebrale Bogen* genannt. Der *dorsale Bogen* verläuft in der Rückgratebene, dem paravertebralen Abschnitt des Sinus phrenicocostalis dem Sinus phrenicovertebralis entsprechend. Dieser wurde *paravertebraler Bogen* genannt. Fällt die Projektion der beiden Bogen — besonders ihr lateraler Abschnitt — nicht zusammen, so kommt obige Erscheinung zustande, die als *geteilte Zwerchfellkontur* benannt wird (Abb. 335).

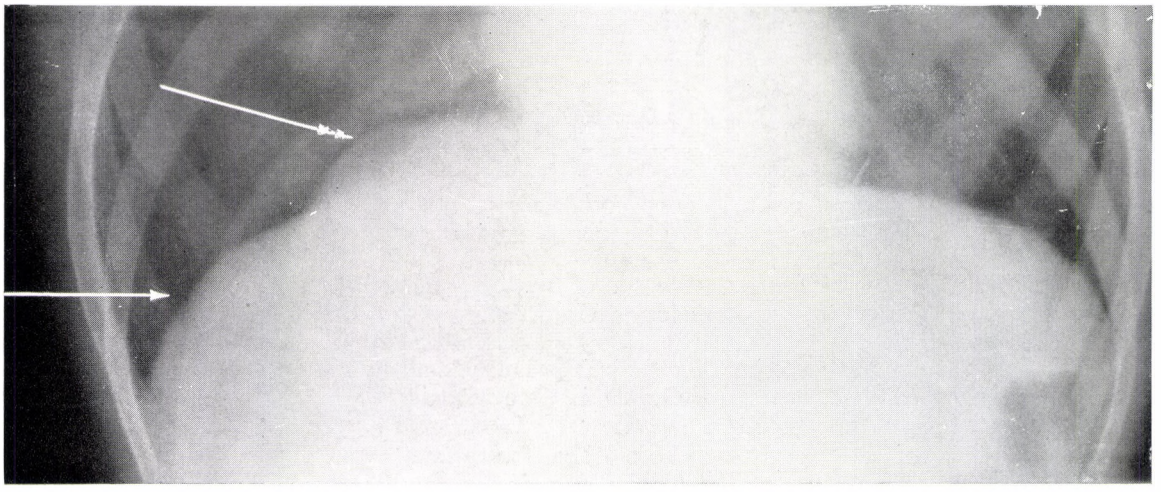

Abb. 335. Diaphragma: antero-posteriores Röntgenbild I.
»Geteilte Zwerchfellkontur«
Der Pfeil weist auf den paravertebralen, der Doppelpfeil auf den prävertebralen Arcus (Aufnahme von Koppenstein)

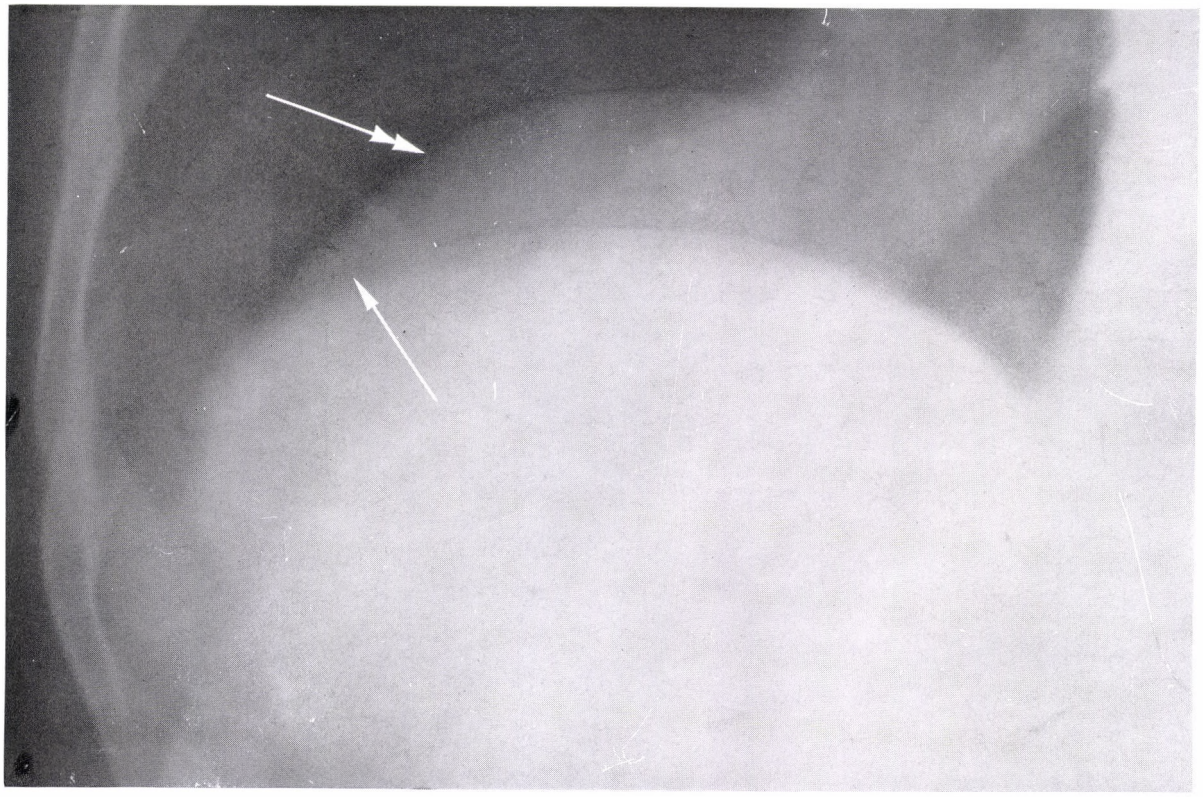

Abb. 336. Diaphragma: antero-posteriores Röntgenbild II.
»Doppelte Zwerchfellkontur«
Der Pfeil weist auf den paravertebralen, der Doppelpfeil auf den prävertebralen Arcus (Aufnahme von Koppenstein)

Koppensteins Meinung nach handelt es sich — wenn die Kreuzung der beiden Bogen den Rippen entlang, in der Nähe des Sinus phrenicocostalis oder im Sinus erfolgt und sich die beiden Bogen übereinanderprojizieren — um eine *doppelte Zwerchfellkontur*. Dieses Bild konnte er bisher nur auf der rechten Seite beobachten, und deshalb hält er beide Fälle ausschließlich für Projektionserscheinungen (Abb. 336).

Mit dieser Erscheinung haben sich viele Autoren befaßt. Als Erklärung wurde von Assmann der verschiedene Entwicklungsgrad der Zwerchfellmuskelfasern, von anderen (Dury, Chaporin, Tanuger, Swoboda, Weltz) das lokale Auflockerungsvermögen der einzelnen Zwerchfellteile (Relaxatio diaphragmatica) angenommen.

Unserer Ansicht nach spielt hier die Lage des Kranken und die individuelle Ausbreitung des Centrum tendineum eine Rolle.

Beim liegenden Kranken wird, durch die nach rückwärts verschobene Leber, auch der paravertebrale Zwerchfellbogen dargestellt, dessen Schatten übrigens vom Leberschatten bedeckt wird.

Die lokale Relaxation kann durch die individuelle Ausbreitung und Lage des Centrum tendineum erklärt werden. Bei ventralerer Lage und größerer Ausdehnung des Centrum tendineum — besonders bei gleichzeitiger Anwendung des Pneumoperitonaeum — übernimmt dieses die Kontraktion der stärkeren dorsalen Muskeln nicht (was beim liegenden Kranken auch durch den Lebersuspensionsapparat verhindert wird), und ahmt demzufolge das Bild eines Zwerchfellbruchs nach.

Wird der Kranke um 25—30° gegen die zu untersuchende Seite gedreht, so kann hierdurch auch der sonst auf der antero-posterioren Aufnahme verborgen bleibende Sinus phrenicovertebralis dargestellt werden.

Im *seitlichen Röntgenbild* gelangt in erster Linie der dorsale, tiefst gelegene Abschnitt des Sinus phrenicocostalis zur Darstellung. Wichtig ist, zu wissen, daß dieser Sinusabschnitt unter physiologischen Umständen etwa um vier Querfinger tiefer gelegen ist als der auf der postero-

anterioren Aufnahme sichtbare laterale Sinusabschnitt. Nach vorhergehender Anwendung des Pneumoperitonaeum (Abb. 416) kann durch die seitliche Aufnahme ein genauer Aufschluß über das rechtsseitige Zwerchfell erlangt werden. Seitliche Aufnahmen werden — eventuell mit dem Pneumoperitonaeum kombiniert — bei Verdacht auf linksseitigen Zwerchfellbruch angewandt.

Der *Zwerchfellstand* ist abhängig vom Alter, von der Körperlage, der Thoraxform, der Lungenelastizität und vom alveolären Druck, ferner vom intraabdominalen Druck usw. Die röntgenologische Wertung des Zwerchfellstandes soll demnach nur auf Grund dieser unbedingt zu beachtenden Gesichtspunkte erfolgen.

Zwerchfell und Atmung

Der Luftwechsel der Lunge besteht aus drei gleichzeitig erfolgenden Prozessen (Schinz): Luftwechsel der oberen (und mittleren) Lappen, Luftwechsel der Unterlappen, fächerartige Bewegung des Bronchialbaumes.

Die Luftauffüllung *der Oberlappen* und des *mittleren Lappens* kommt bei erhobenen oberen Rippen und hervorgehobenem Sternum zustande *(kostosternaler Mechanismus)*. In der Fissura interlobaris verschieben sich bei der Inspiration die Oberlappen über die unteren und folgen den oberen Rippen. Der Luftwechsel *der Unterlappen* wird durch die Zwerchfellbewegungen reguliert. Die Bauchmuskeln hemmen bei der Inspiration die Bewegung der unteren Rippen, um hierdurch das

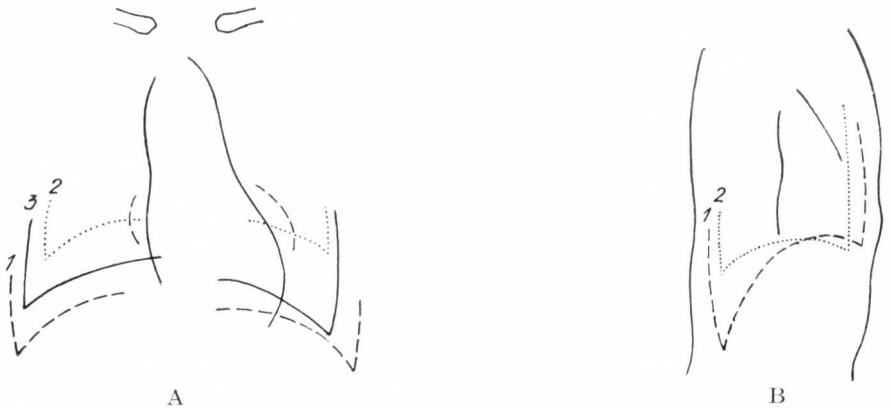

A B

Abb. 337. Zwerchfellbewegung bei diaphragmaler Atmung in der postero-anterioren (A) und transversalen Aufnahme (B) (Nach Hitzenberger)

A. — 1. — Zwerchfellstand bei tiefer Inspiration, 2. — Zwerchfellstand bei angestrengter Exspiration, 3. — Zwerchfellstand in Ruhelage *B.* — 1. — Zwerchfellstand bei tiefer Inspiration, 2. — Zwerchfellstand bei angestrengter Exspiration

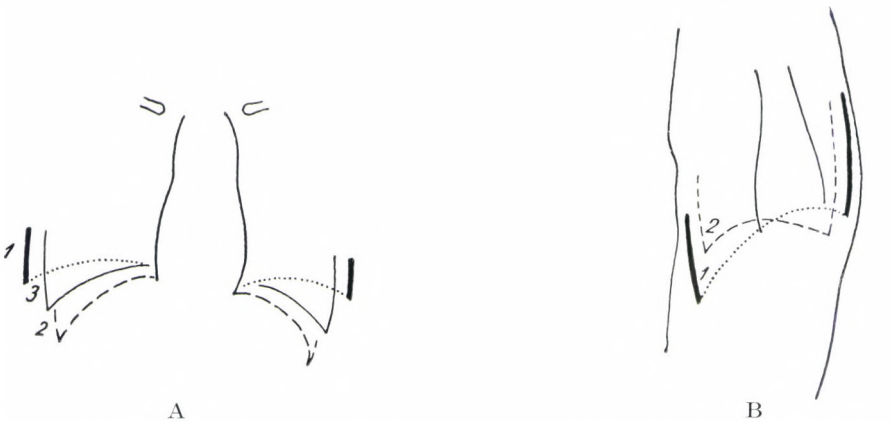

A B

Abb. 338. Schematische Darstellung der pseudoparadoxen Zwerchfellbewegung im Falle kostaler Atmung in der postero-anterioren (A) und seitlichen Aufnahme (B) (Nach Holzknecht-Hofbauer und Hitzenberger)

A. — 1. — Zwerchfellstand bei tiefer Inspiration, 2. — Zwerchfellstand bei angestrengter Exspiration, 3. — Zwerchfellstand in Ruhelage. *B.* — 1. — Zwerchfellstand bei tiefer Inspiration, 2. — Zwerchfellstand bei Exspiration

Heben des Zwerchfells zu verhindern. Bei der Inspiration senkt sich das Zwerchfell, dessen Wölbung jedoch erhalten bleibt *(kostodiaphragmatischer Mechanismus)*. Die größte Bewegungsabweichung wird durch den dorsalen Zwerchfellabschnitt ausgeführt.

Bei Inspiration und Exspiration führen *die Bronchien* bei Erweiterung und Verengerung des Thoraxraumes eine fächerartige Bewegung aus. Bei der Inspiration verlängern und erweitern sie sich. Bei der Exspiration erfolgt ihre Kontraktion. Durch diese fächerartige Bewegung wird die optimale Ausnützung der pulmonalen Atmungsoberflächen gesichert *(myoelastischer Mechanismus)*.

Unter normalen Umständen ist also die Atmung gleichzeitig von kostalem und diaphragmatischem Typ. Körperlage, Konstitution usw. kann den Charakter der Atmung in die eine oder andere Richtung verschieben. Es ist z. B. die Atmung beim Stehen eher von kostalem, und beim Liegen eher von diaphragmatischem Typ.

Bei *Personen von pyknischem Typ* ist die Atmung hauptsächlich diaphragmatischer Natur. Das Zwerchfell steht hoch und vollführt große Atembewegungen, die eher von dessen dorsalem Teil und den Zwerchfellkuppeln ausgeführt werden. Die Abweichung des ventralen Teils ist viel geringer. Bei tiefer Inspiration wölbt sich die Bauchwand vor (Abb. 337).

Bei *Personen von leptosomem Typ* ist die Atmung eher kostaler Natur. Die Thoraxwand weicht bei Inspiration hauptsächlich in seitlicher Richtung und nach ventral ab. Das tief liegende Zwerchfell führt keine größeren Bewegungen aus, nur der dorsale Teil senkt, der ventrale hebt sich. Die Zwerchfellkuppeln verändern ihre Lage nicht, oder sie werden ebenfalls gehoben *(pseudoparadoxe Zwerchfellbewegung)*. Bei tiefer Inspiration zieht sich die Bauchwand ein (Abb. 338).

PNEUMOMEDIASTINUM

Die künstliche Luft- oder Gasauffüllung des Mediastinums wird Pneumomediastinum genannt. Das eingebrachte negative Kontrastmittel dringt zwischen die mediastinalen Gebilde, wodurch deren isoliertere Untersuchung ermöglicht wird. Das Pneumomediastinum erwies sich bei mediastinalen Tumoren, Erkrankungen des Herzens (Perikarditis, pneumoperikardialen Verwachsungen) sowie bei Thymusuntersuchungen im Kindesalter als wertvolles diagnostisches Verfahren.

Die Luft- oder Gasinjizierung kann auf mittelbare (indirektes Pneumomediastinum) oder unmittelbare Weise (direktes Pneumomediastinum) erfolgen.

Beim *indirekten Pneumomediastinum* wird die Luft vom Mediastinum entfernt injiziert und gelangt durch den retroperitonaealen Raum in das Mediastinum. Die meisten Autoren bevorzugen dieses Verfahren teils wegen seiner Gefahrlosigkeit, teils weil sich mit dieser Methode das ganze Mediastinum auffüllen läßt. Das *indirekte Pneumomediastinum* kann auf zwei Arten: präsakral oder suprapubisch ausgeführt werden. Beim *präsakralen Verfahren* wird die Kanüle des Pneumothorax-Apparates vor dem Steißbein, dicht entlang des Kreuzbeins in den präsakralen Raum eingeführt. Durch die Kanüle wird per 50 cm^3 1000—1700 cm^3 Luft oder Gas in den präsakralen Raum injiziert. Die Luft gelangt zuerst in den retroperitonaealen Raum *(Pneumoretroperitonaeum)*, sodann durch den Hiatus aorticus des Zwerchfells und durch den dorsalen Teil des Foramen oesophageum hindurch zuerst in das hintere, sodann in das obere und schließlich in das vordere Mediastinum. Nachdem die Luft eine gewisse Zeit braucht, um ins Mediastinum zu gelangen, ist zu diesem Verfahren ein sich rasch absorbierendes Gas, wie z.B. N_2O, nicht geeignet. Bei dem *suprapubischen Verfahren* wird die Nadel 1 cm oberhalb der Symphyse zwischen Blase und Schambein eingeführt und während 20 Minuten 1500—2000 cm^3 Luft injiziert.

Mit dem *direkten Pneumomediastinum* kann in gezielter Form Luft in das vordere und obere sowie in das hintere Mediastinum eingebracht werden.

Zur gemeinsamen Auffüllung des *vorderen* und *oberen Mediastinums* wird in erster Linie das *retroxiphoideale Verfahren* angewendet. Die Nadel wird unter dem Processus xiphoideus, dicht entlang der inneren Sternumfläche hinaufgeführt. Es können 50—450 cm^3 Luft injiziert werden. (Wird eine größere Luftmenge injiziert, so füllt sich auch das hintere Mediastinum.) Das *suprasternale Verfahren*, bei dem die 10 cm lange Kanüle vom Jugulum her auf die innere Sternumfläche eingeführt wird, ist gefährlich, da man dabei die Vena anonyma sinistra verletzen kann.

Für die gezielte Auffüllung des *hinteren Mediastinums* scheint das *paravertebrale Verfahren* am zuverlässigsten zu sein. Die Kanüle wird — auf den Wirbelkörper gerichtet — oberhalb des Querfortsatzes des VIII. Rückenwirbels eingeführt. Nach dem Durchstechen der prävertebralen Faszie werden 800—1000 cm^3 Luft in das hintere Mediastinum eingebracht.

Das Pneumomediastinum kann neben den Übersichts- und gezielten Aufnahmen mit Schichtaufnahmen, Angiokardiographie, Kymographie usw. kombiniert werden.

BAUCHHÖHLE

OBERFLÄCHENANATOMIE DER BAUCHHÖHLE

DIE GRENZEN DER BAUCHHÖHLE

Kraniale Grenze: Die Apertura thoracis inferior, der auf der Oberfläche die tastbaren Rippenbogen entsprechen und mit ihnen jene virtuelle Linie, die vom Processus xiphoideus ausgehend, den Rippenbogen entlang verläuft und bis zum Processus spinosus des XII. Rückenwirbels reicht.

Kaudale Grenze: Ventral der obere Rand der Symphyse und der Sulcus inguinalis (Lig. inguinale), lateral die Crista iliaca, dorsal die Linie, die die der Spina iliaca post. sup. entsprechende Fossula lumbalis inf. mit dem Dornfortsatz des V. Lumbalwirbels verbindet (Abb. 1a—2b).

Die äußeren Grenzen der Bauchhöhle entsprechen nicht den inneren. Kranial ragt sie durch die Zwerchfellkuppeln bis in den Thorax hinein und kaudal durch das topographisch zur Bauchhöhle gehörende große Becken reicht sie auch bis in das kleine Becken.

FORM DER BAUCHHÖHLE

Die Bauchhöhle ist ein in dorso-ventraler Richtung abgeflachter, faßförmiger Körper, dessen Form durch Weichteile und durch die sichtbare knöcherne Grenze des Bauches bedingt wird. Am stärksten wölbt sich die Bauchwand vorn vor, weil sich hier sowohl ihre kraniale als auch kaudale Grenze (Rippenbogen und Crista iliaca) hervorheben.

Orientierungslinien

Zur leichteren Orientierung werden auch auf der Bacuhwand Richtlinien benützt. Die bei der Thoraxwand angeführten Orientierungslinien können fortgesetzt und auch auf die Bauchwand angewandt werden (Abb. 244, 245).

Außer diesen erwähnen wir noch einige klinisch wichtige Orientierungspunkte bzw. Linien.

Die beiden Spina iliaca ant. sup. werden durch die *Linea interspinalis* verbunden, das Grenzgebiet von deren rechtem und mittlerem Drittel wird der *Lanzsche Punkt* genannt.

Die *Linea spinoumbilicalis* verbindet die Spina iliaca ant. sup. mit dem Nabel. Der Mittelpunkt dieser Linie wird rechts der *Monrosche Punkt* genannt, und jener Punkt, wo die Linie die der Lateralkante des rechtsseitigen M. rectus abdominis entsprechende Linie schneidet (etwa 5 cm von der Spina iliaca), heißt *MacBurneyscher Punkt.* Der MacBurneysche Punkt entspricht also der Grenze vom mittleren und lateralen Drittel der Linea spinoumbilicalis.

RELIEFBILD DER VORDEREN BAUCHWAND

(Abb. 1a, 1b, 244)

Vom Angulus infrasternalis verläuft in der Medianlinie eine der Linea alba entsprechende Furche nach abwärts, der *Sulcus medianus abdominis*, der dann unter dem Nabel alsbald verschwindet. Von dieser Furche sind bei muskulösen Personen in transversaler Richtung verlaufende Einziehungen sichtbar, die den Inscriptiones tendineae entsprechen. Die erste Inscriptio tendinea befindet sich über der Spitze des Processus xiphoideus oder unmittelbar darunter, die zweite in-

mitten der Entfernung zwischen Nabel und der ersten Inscriptio und die dritte in Höhe des Nabels oder etwas darunter.

Den lateralen Kanten der Mm. recti abdominis entsprechen die *Sulci latt. abdominis*. Sie gehen rechts und links von der Spitze der 9. Rippe, der *Fossulae subcostales* aus. Die Linie, in welcher der Muskelbestand des äußeren schiefen Bauchmuskels in die Aponeurosis übergeht, verläuft ungefähr um drei Querfinger lateral vom Sulcus lat. abd. Von dieser Linie verläuft in Höhe der Spina iliaca ant. sup. eine kleine Furche gegen die Spina, die dem unteren Übergang vom Muskelbestand des äußeren schiefen Bauchmuskels in die Aponeurosis entspricht. Im Treffpunkt der beiden letzteren aufeinander senkrechten Linien befindet sich auf der rechten Seite der bereits erwähnte MacBurneysche Punkt, der bei Entzündung des Processus vermiformis (Appendicitis) auf Druck schmerzhaft ist. Am inneren Ende des Sulcus inguinalis hebt sich das Tuberculum pubicum hervor.

Der Nabel ist im Niveau des sich zwischen dem III. und IV. Lumbalwirbel befindlichen Discus intervertebralis oder etwas höher zu finden. Die medialen zwei Drittel des Poupartschen Bandes entsprechen der Lage des *Canalis inguinalis*. Der *Annulus inguinalis subcutaneus* befindet sich — etwas nach auswärts — unmittelbar über dem Tuberculum pubicum. Der *Annulus inguinalis abdominalis* ist 1 cm oberhalb der Mitte des Leistenbandes zu finden. Die A. epigastrica inf. verläuft in einer gegen den Nabel gerichteten Linie an der inneren Seite dieser Öffnung.

RELIEFBILD DER DORSALEN BAUCHWAND

(Abb. 2a, 2b, 103, 245)

Die dorsale Bauchwand, die sich zwischen den die untere Öffnung des Brustkorbes umgrenzenden Gebilden und dem Darmbein befindet, hat eine wesentlich kleinere Oberfläche als die vordere. Teils der Krümmung der lumbalen Wirbelsäule, teils der Lage der Crista iliaca und der 12. Rippe wegen ist die dorsale Bauchwand in Sagittalrichtung konkav, in der auf sie senkrechten Transversalrichtung jedoch weist sie infolge der ausgebuchteten Muskulatur eine nach dorsal konvexe Krümmung auf. Gegen die dorsale Beckenwand ist sie leicht abschüssig. Der über den Processus spinosus vertebrae verlaufende *Sulcus medianus dorsi* wird von den Vorwölbungen der tiefen Rückenmuskel umrandet. In Höhe der Spina iliaca post. sup. *(Fossulae lumbales inff.)* verschwindet der Sulcus allmählich. Hier können die Processus spinosi der Lumbalwirbel gut getastet werden. Die Orientierung wird dadurch erleichtert, daß der IV. Lumbalwirbel in Höhe jener Linie zu finden ist, die den höchsten Punkt der beiden Cristae iliacae verbindet.

Fossulae lumbales superiores werden jene zwei Vertiefungen genannt, die am äußeren Ansatzrand der an der Crista iliaca anhaftenden Rückenmuskeln, der Crista iliaca entlang entstehen. Oft wölbt sich die Muskelmasse der beiden Mm. sacrospinales stärker hervor und grenzt kranial jenes größtenteils rhombusförmige und von der Fascia lumbodorsalis bedachte Gebiet ab, das kaudal vom Ursprung der beiden Mm. glutaei max. begrenzt wird. Dieses Gebiet ist der sog. *Lumbalrhombus* (Abb. 103).

Zwischen der Kante des M. latissimus dorsi und der hinteren Kante der Crista iliaca und des M. obliquus abd. ext. ist ein vertiefter Teil, das *Trigonum lumbale (Petiti)* zu finden. Die durch den M. latissimus dorsi zustande gebrachte Plica axillaris post. beginnt bereits hier.

DIE REGIONEN DER BAUCHHÖHLE

Das Gebiet der Bauchhöhle und des großen Beckens kann durch auf die Oberfläche projizierte zwei horizontale und zwei senkrechte Linien in Regionen geteilt werden, wodurch die Orientierung erleichtert wird.

Von den *zwei horizontalen Linien* verbindet die obere *Linea subcostalis* die Spitzen der beiden 10. Rippen und die untere *Linea intertubercularis*, die an der Grenze des vorderen und mittleren Drittels der Crista iliaca befindlichen Tuberculi. Diese beiden Linien sind im allgemeinen 7 cm voneinander entfernt.

Die *beiden senkrechten Linien* verbinden die Mitte des Lig. inguinale mit dem Ende des 9. Rippenknorpels.

Mit Hilfe dieser Linien kann die Bauchhöhle in folgende Regionen geteilt werden: In der Medianlinie sind von kranial nach kaudal die unpaare *Regio epigastrica, umbilicalis* und *hypogastrica (pubica)* zu finden. Von diesen nach auswärts befinden sich die paarigen Regionen, und zwar ne-

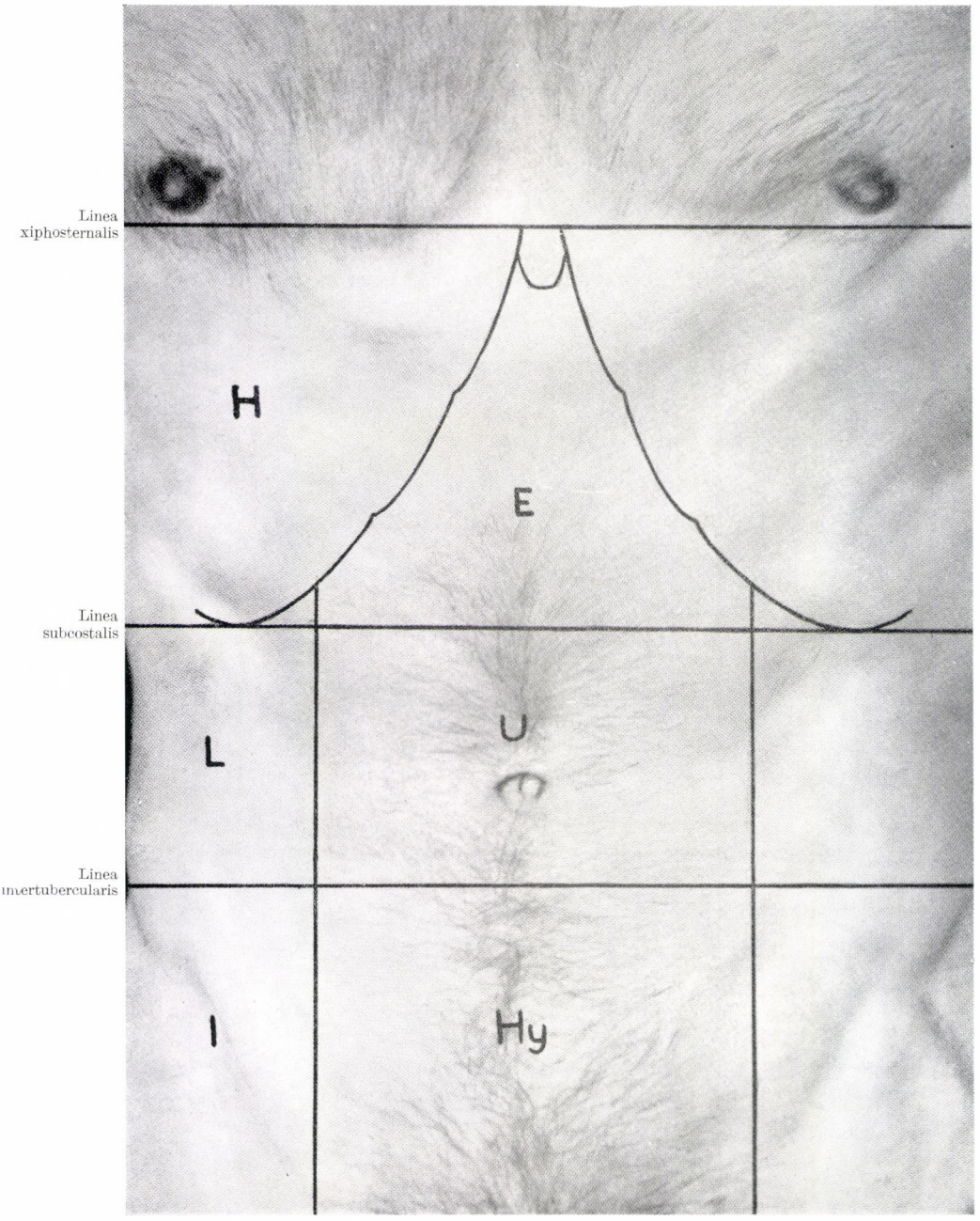

Abb. 339. Bauchhöhlenregionen: Oberflächenprojektionen
H. — Regio hypochondrica; E. — Regio epigastrica; U. — Regio umbilicalis; L. — Regio lumbalis; I. — Regio iliaca seu inguinalis; Hy. — Regio hypogastrica, seu vesicalis

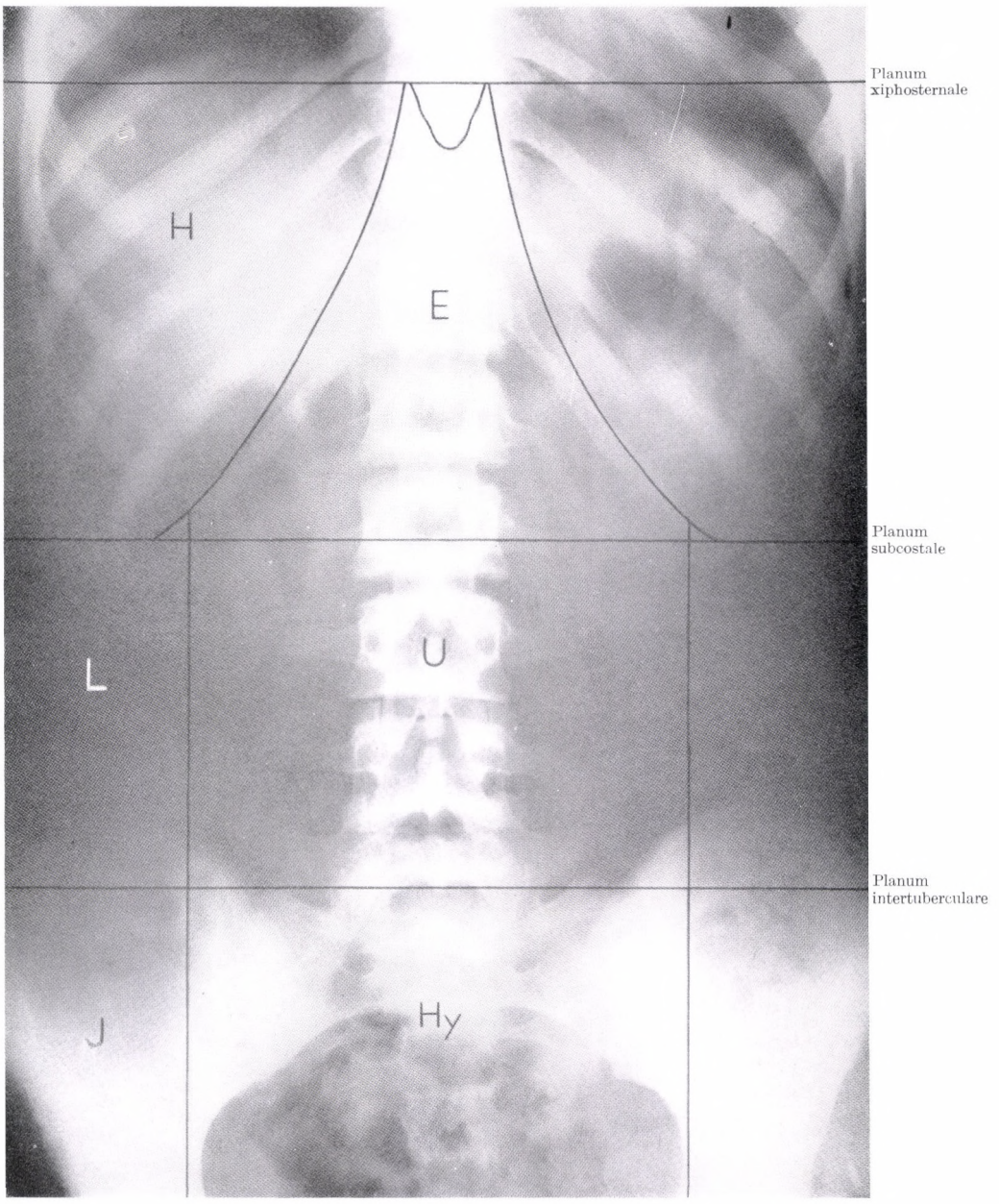

Abb. 340. Röntgenbild der Bauchhöhle mit den Grenzen der Regionen
H. — Regio hypochondrica; E. — Regio epigastrica; U. — Regio umbilicalis; L. — Regio lumbalis; I. — Regio iliaca seu inguinalis; Hy. — Regio hypogastrica (vesicalis)

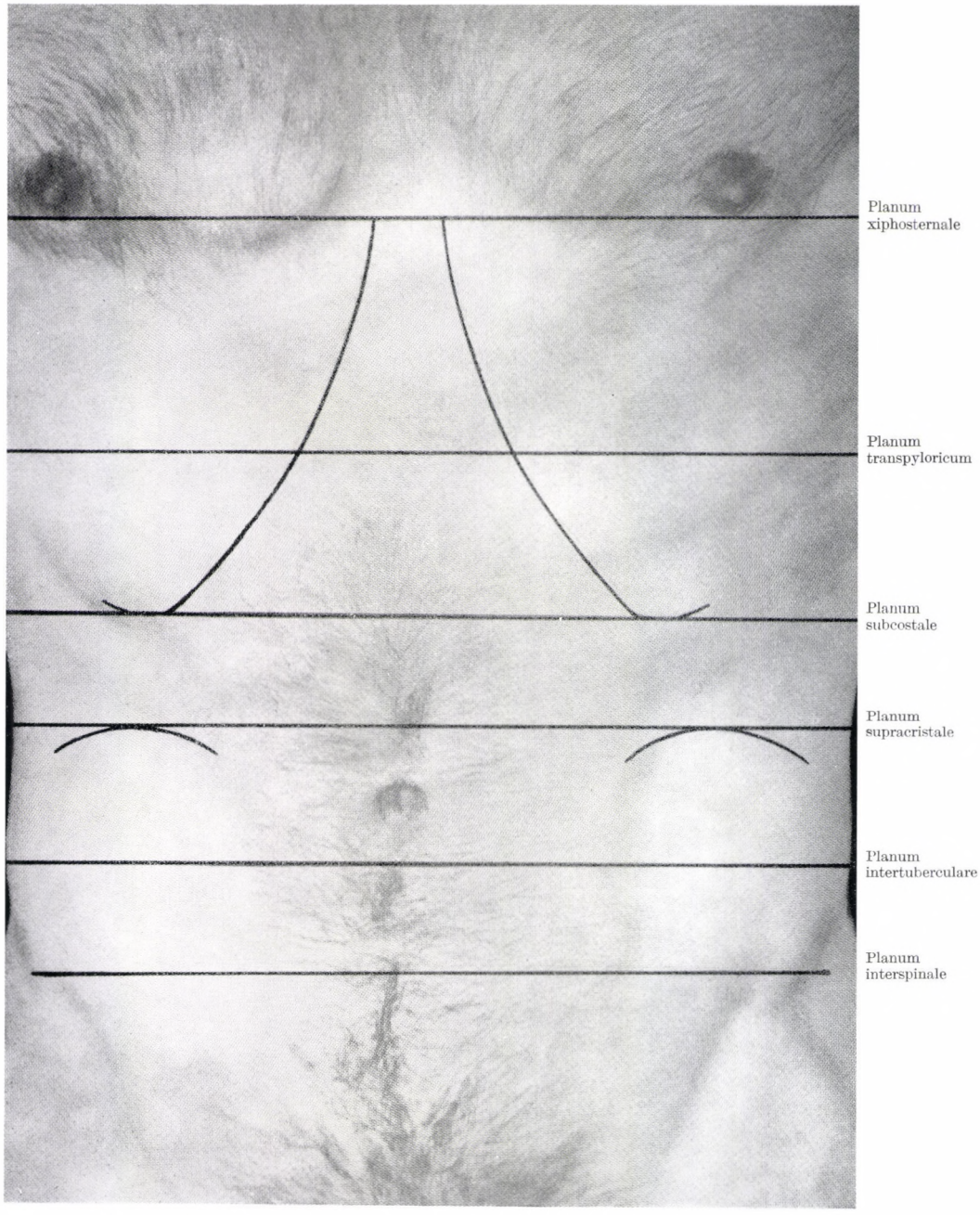

Abb. 341. Orientierungsflächen (Linien) auf der vorderen Bauchwand

ben der Regio epigastrica die rechts- und linksseitige *Regio hypochondrica*, zu beiden Seiten der Regio umbilicalis die rechts- und linksseitige *Regio lumbalis* (deren neben der Wirbelsäule befindliche Teil *Regio renalis* genannt wird), und zu Seiten der Regio hypogastrica die beiden *Regiones iliacae* (Abb. 339, 340).

Außer diesen können mehrere waagrecht verlaufende Linien bzw. die diesen entsprechenden virtuellen Ebenen zur Orientation und Angabe der Lage einzelner Eingeweide benützt werden. Diese sind folgende (Abb. 341):

Linea seu planum xiphosternale: Horizontale Linie, die durch die Articulatio xiphosternalis verläuft und etwa der Höhe der zwischen dem IX—X. Rückenwirbel befindlichen Knorpelscheibe entspricht, obwohl ihre Lokalisation durch die Körperlage und Atembewegung variabel ist. Bei älteren Personen ist sie höher gelegen als bei jungen.

Linea seu planum transpyloricum: Verläuft inmitten der Entfernung zwischen der Symphyse und der Incisura jugularis. Bei hakenförmigem Magen befindet sich der Pylorus in dieser Höhe. Sonst liegt der Pylorus 3—7 cm unter dieser Linie. Im allgemeinen sind hier der Dornfortsatz des I. Lumbalwirbels, der Schnittpunkt der 12. Rippe und der äußeren Kante des M. sacrospinalis und die Spitze des 9. Rippenknorpels zu finden.

Linea seu planum subcostale: über den tiefsten Punkt des Rippenbogens gelegte waagrechte Fläche bzw. Linie. In dieser Höhe ist gewöhnlich die Flexura duodenojejunalis zu finden.

Linea seu planum supracristale: Die über den höchsten Punkt der Crista iliaca gelegte Horizontale. In dieser Höhe ist der Dornfortsatz des IV. Lumbalwirbels und oft der Nabel zu finden.

Linea seu planum intertuberculare: Die an der Grenze vom vorderen und mittleren Drittel der Crista iliaca, über das dort befindliche Tuberculum cristae iliacae verlaufende Linie bzw. Fläche.

Linea seu planum interspinale: Die über die Spinae iliacae ant. supp. verlaufende Linie bzw. Fläche.

TOPOGRAPHIE DER BAUCHHÖHLENORGANE

In den von den Oberflächenlinien begrenzten Regionen kann folgende Lokalisation der Bauchhöhlen- und Beckenorgane beobachtet werden (Abb. 342, 343):

Regio epigastrica: Der linke Leberlappen größtenteils oder ganz, der rechte Lappen teilweise, die Gallenblase, ein Teil des Magens mit zwei Ostien, der erste und zweite Teil des Duodenum, die Flexura duodenojejunalis, das Pancreas, das obere (innere) Ende der Milz, der obere Pol der Nieren, die Nebennieren, ein Teil des Colon transversum.

Regio hypochondrica dextra: Der größere Teil des rechten Leberlappens, die Flexura coli dextra, ein Teil der rechten Niere.

Regio hypochondrica sinistra: Ein Teil des Magens, der größere Teil der Milz, die Cauda pancreatis, die Flexura coli sinistra, ein Teil der linken Niere, manchmal ein Teil des linken Leberlappens.

Regio umbilicalis: ein Teil des Colon transversum, die Pars horizontalis inf. duodeni, einzelne Schlingen des Jejunum und des Ileum, das Omentum maius, das Mesenterium, ein Teil des rechtsseitigen, manchmal beiderseitigen Nierenbeckens.

Regio lumbalis dextra: Colon ascendens, ein Teil der rechtsseitigen Niere, oft ein Teil des Ileum.

Regio lumbalis sinistra: Colon descendens, Jejunumschlingen, oft kleiner Teil der linken Niere.

Regio vesicalis, seu hypogastrica: Ileumschlingen, ein Teil des Coecum, bei Kindern (in gefülltem Zustand auch bei Erwachsenen) die Blase, der gravide Uterus, das Colon sigmoideum und der obere Teil des Mastdarms.

Regio iliaca dextra: Coecum, Proc. vermiformis, die letzte Ileumschlinge.

Regio iliaca sinistra: Colon sigmoideum, Jejunum- und Ileumschlingen.

Regio renalis dextra et sinistra: Nieren, Nebennieren, Hilusgebilde der Nieren.

Neben ihrer räumlichen Anordnung hat die peritonaeale Topographie der Bauchhöhlenorgane vom klinischen Standpunkt ähnliche Wichtigkeit. Von diesem Gesichtspunkt aus unterscheiden wir intra- und extraperitonaeale Organe, mit der Bemerkung, daß auch die sog. intraperitonaealen Organe nicht in den eigentlichen Peritonaealraum gelangen (mit Ausnahme des Ovariums

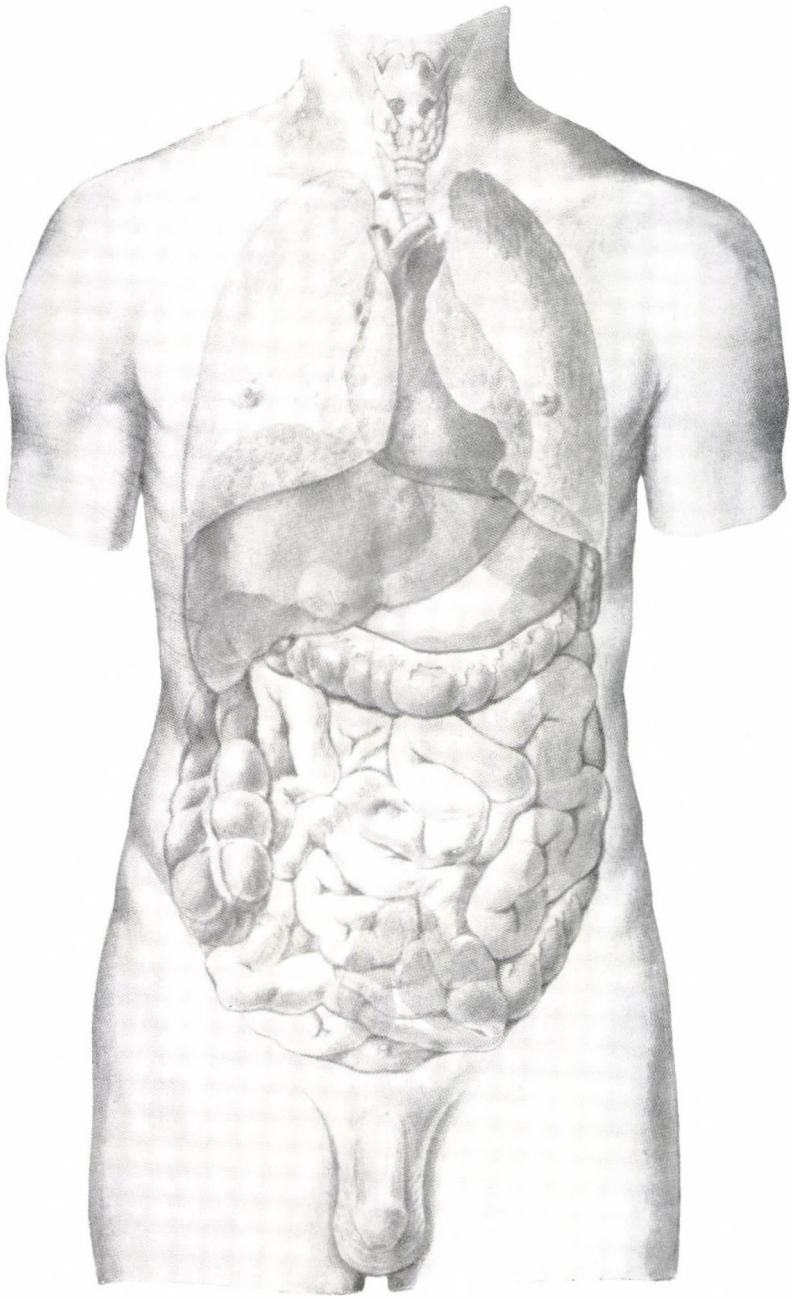

Abb. 342. Bauchhöhlenorgane: vordere Oberflächenprojektion (Nach Pernkopf)

infolge von Gewebsumwandlung), sondern im Verlauf der Entwicklung von der hinteren Bauchwand her nach vorne wandern, wobei sie gleichsam die hintere Platte des Peritonaeum auf sich ziehen. Diese Platte verschließt sich hinter dem Organ aufs neue und befestigt das Organ — von seiner endgültigen Topographie abhängig — mit einer längeren oder kürzeren peritonaealen Duplikatur an die hintere Bauchwand. Die die Organe bedeckende Bauchfellplatte wird *Peritonaeum viscerale*, die die Bauchhöhle auskleidende, eine Schicht der Bauchwand bildende Bauchfellplatte *Peritonaeum parietale* genannt. Die intraperitonaealen Organe erhalten ihre Gefäß- und Nervenversorgung durch die in ihrer peritonaealen Duplikatur verlaufenden Gefäße und Nerven.

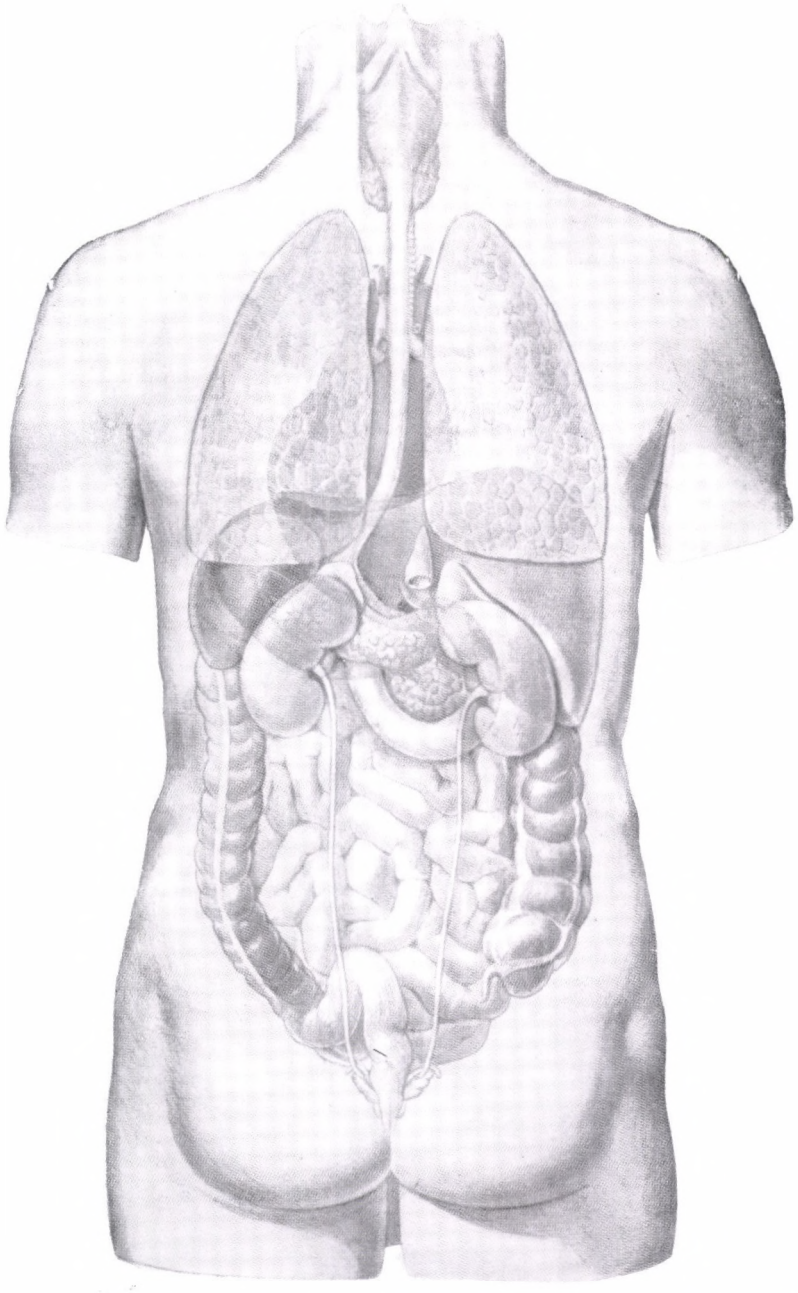

Abb. 343. Bauchhöhlenorgane: hintere Oberflächenprojektion (Nach Pernkopf)

Jene Organe, an welchen die Wandplatte des Peritonaeum vorbeizieht, ohne sie jedoch zu umgreifen, werden extraperitonaeale (ihrer Topographie nach retro- bzw. infraperitonaeale) Organe genannt.

Intraperitonaeale Organe: Magen, Leber, Gallenblase, Milz, Duodenum (mit Ausnahme der Pars ascendens), die Dünn- und Dickdärme (mit Ausnahme des unteren und mittleren Mastdarmdrittels), Uterus, Tuba uterina, Ovarium und der Vertex der Harnröhre.

Extraperitonaeale Organe: Pancreas, Pars ascendens des Duodenum, unteres und mittleres Drittel des Rectum, Vagina, der untere Teil der Harnröhre, Niere, Nebenniere, Ureter, Aorta, Vena cava inf., Lymphstämme der Bauchhöhle, murale Nervengeflechte.

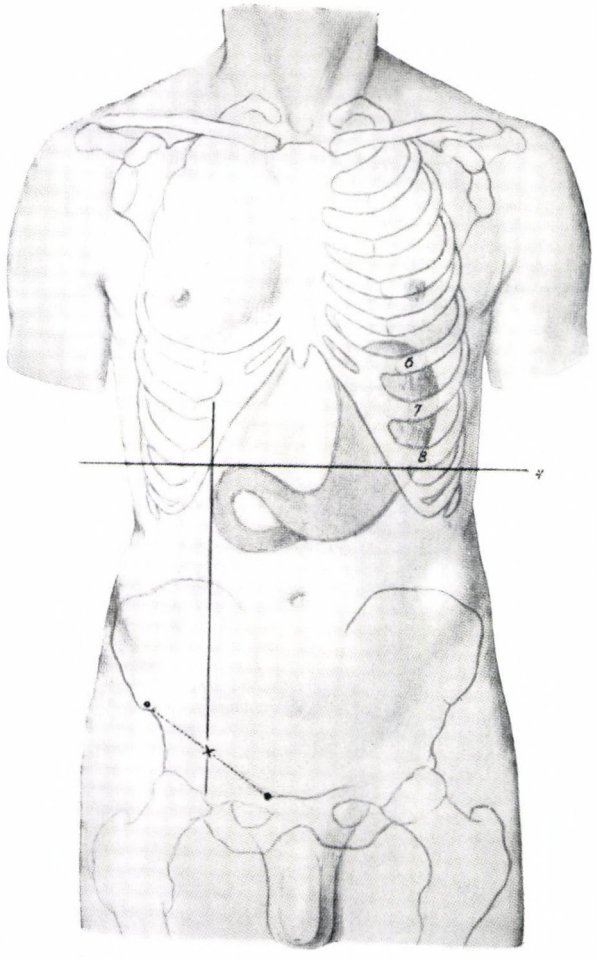

Abb. 344. Oberflächenprojektion des Magens
Mit Stern bezeichnet: Planum transpyloricum

OBERFLÄCHENPROJEKTIONEN DER BAUCHHÖHLENORGANE

Magen

Befindet sich in der linksseitigen Regio hypochondrica und in der Regio epigastrica (Abb. 342, 343). Seine Form hängt von recht vielen Faktoren ab, weshalb sich die Oberflächenprojektionen seiner Grenzen nicht genau festlegen lassen. Im folgenden werden die Projektionen von jenen Teilen des normalen Magens von Durchschnittsgröße zusammengefaßt, deren Lage als beständig anzusehen ist (Abb. 344).

Cardia: Befindet sich hinter dem linken Rippenbogen, in Höhe der 6. Rippenknorpelspitze, etwa 2,5 cm lateral vom Sternum, im Niveau des X. Rückenwirbelkörpers.

Fundus: Bogensegment eines Kreises (Radius etwa 5 cm), das von der Cardia nach kranial und lateral ausgeht. Seine obere Grenze befindet sich im 5. Interkostalraum oder in Höhe des 6. Rippenknorpels, etwas unter der Herzspitze.

Pylorus: Projiziert sich 8—10 cm unterhalb der Articulatio sternoxiphoidea in die Medianlinie oder von dieser 1 cm nach rechts. Er befindet sich im Niveau des I. Lumbalwirbels, in der in dieser Höhe angenommenen Horizontalfläche, im Planum transpyloricum bzw., von der Magenform abhängig, auch 3—7 cm tiefer.

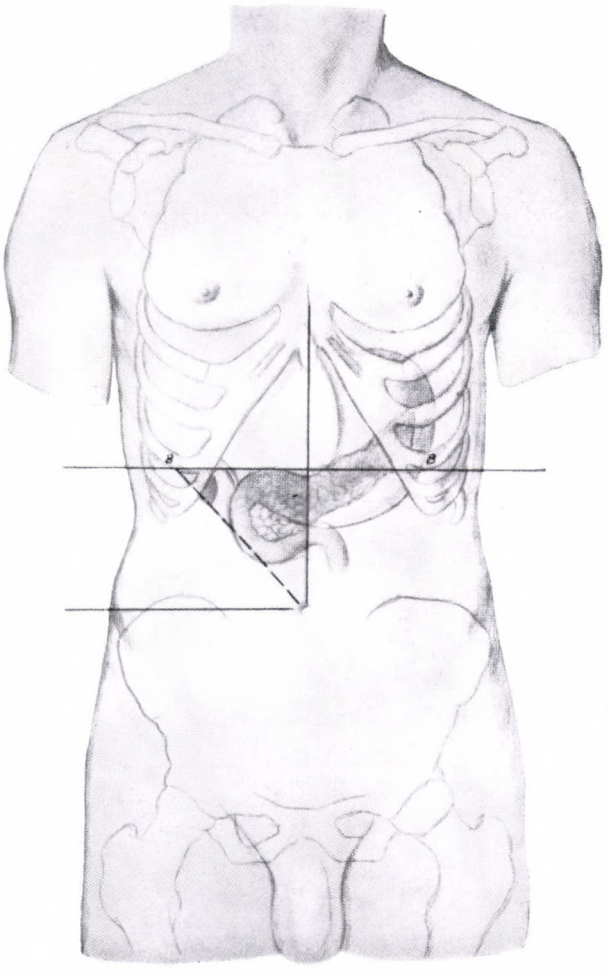

Abb. 345. Chauffardsche Zone

Der Lage der *Curvatura maior* entspricht jene Linie, die von der Projektionsstelle der Cardia zum höchsten Punkt des Fundus zieht und dann von dort kaudal und nach rechts verlaufend bis zur Projektion des Pylorus reicht. Die so gezogene Linie schneidet den linksseitigen Rippenbogen in Höhe des 10. Rippenknorpelendes.

Die Projektion der *Curvatura minor* verläuft in einem kaudalwärts konvexen Bogen von der Cardia zur Projektion des Pylorus. Die *Incisura angularis* projiziert sich 2,5—3 cm über die Linea subcostalis, von der Medianlinie etwas nach links.

Der mit Luft angefüllte Teil des Magenfundus (Magen-Luftblase) ergibt einen tympanitischen Klopfschall. Die Oberflächenprojektion dieses Gebietes *(Traubescher Raum)* ist beim liegenden Kranken halbmondförmig. Kranial wird er vom Herzen, rechts von der linksseitigen Leberkante, links von der Milz und kaudal vom linksseitigen Rippenbogen begrenzt. Die *Einengung* des Traubeschen Raumes ist ein wichtiges diagnostisches Zeichen für pathologische Prozesse (Vergrößerung der Milz, der Leber, linksseitige pleurale Flüssigkeitsansammlung, Pericarditis exsudativa usw.). Bei erhöhtem Luftgehalt des Magens *vergrößert* sich der Traubesche Raum.

Die kleine Kurvatur-Hälfte der vorderen Magenoberfläche ist mit der viszeralen Leberoberfläche, ihre hintere Oberfläche der großen Kurvatur entlang mit dem Colon transversum und über diesem, durch die *Bursa omentalis* mit dem Pancreas in Verbindung. An seinen Fundus, hauptsächlich an dessen hintere Oberfläche, legt sich die viszerale Milzoberfläche an.

Duodenum

Befindet sich in der Regio epigastrica und in der Regio umbilicalis (Abb. 344, 345). Der *obere horizontale Teil* reicht im Planum transpyloricum vom Pylorus bis zu jener Vertikalen, die die rechtsseitige 9. Rippenknorpelspitze mit der Mitte des Lig. inguinale verbindet. Der *absteigende Teil* befindet sich etwas medial von dieser Linie. Der *untere horizontale Teil* erreicht nach oben verlaufend die Mittellinie, wo er in den *aufsteigenden Teil* übergeht. Dieser biegt hinter dem Magen, etwa 2,5 cm von der Mittellinie links entfernt, in der Flexura duodenojejunalis in das Jejunum ein. Manchmal erreicht er auch das Planum transpyloricum.

Leber

Befindet sich in der rechtsseitigen Regio hypochondrica und in der Regio epigastrica, ragt sogar manchmal in die linksseitige Regio hypochondrica hinüber.

Auf der rechten Seite reicht sie im allgemeinen bis zum 4. Interkostalraum hinauf, verbleibt aber normalerweise unter der Höhe der Mamillen. Bis zum 6. Rippenknorpel überragt der linke Lappen gewöhnlich um 4—5 cm die Sternumlinie. Ihrer oberen Grenze entspricht jene Linie, die die Grenze des rechtsseitigen 5. und linksseitigen 6. Rippenknorpels überschreitend das Sternum in der Nähe seines unteren Endes schneidet. Ihr unterer Rand fällt in der rechtsseitigen Regio hypochondrica mit dem rechten Rippenbogen zusammen, jedoch in der Regio epigastrica und in der linksseitigen hypochondrica überragt sie die untere Knochengrenze des Thorax und legt sich an die vordere Bauchwand an. Der unteren Grenze dieses Teils entspricht jene Linie, die den rechtsseitigen 9. Rippenknorpel mit dem linksseitigen 6. Rippenknorpel verbindet und die Mittellinie handbreit unter der Articulatio sternoxiphoidea schneidet (Abb. 247). Bei der Inspiration senkt sich die Leber, bei der Exspiration hebt sie sich. Unter normalen Umständen kann ihr unterer Rand nicht getastet werden.

Gallenblase

Befindet sich in der Regio epigastrica. Ihr Fundus liegt hinter der Spitze des 9. Rippenknorpels, dicht neben der äußeren Kante des M. rectus abdominis.

Die Oberflächenprojektion der Gallenblase, des Ductus choledochus, des Duodenum und des Caput pancreatis läßt sich durch die Grenzen der *Chauffardschen Zona choledocho-pancreatica* (Abb. 345) bestimmen.

Es wird in Höhe des Nabels eine zur Linea transpylorica parallele Gerade angenommen. Der von der über den Nabel gelenkten Geraden und der Medianlinie eingeschlossene rechte Winkel wird halbiert. Die Halbierungslinie erreicht in Höhe des rechten 9. Rippenknorpels den Rippenbogen und endet an der Knorpel-Knochen-Grenze der 8. rechten Rippen.

Die Grenzen des Chauffardschen Dreiecks sind: kranial die Linea transpylorica, medial die Medianlinie, lateral die Hypothenuse des Dreiecks.

Die Lokalisation obiger Gebilde entspricht dem vom Dreieck eingeschlossenen Raum.

Pancreas

Liegt in der Regio epigastrica. Das Caput pancreatis projiziert sich — dem Huf des Duodenum entsprechend — auf die vordere Bauchwand. Die Lage seines Collum entspricht der Pylorus-Position. Nachdem es das Planum transpyloricum in spitzem Winkel gekreuzt hat, zieht das Corpus pancreatis gegen die Milz.

Jejunum. Ileum

Die Dünndarmschlingen nehmen den vorderen Teil der Bauchhöhle ein. Das *Jejunum* befindet sich eher auf der Linksseite, in der linksseitigen Regio lumbalis und Regio iliaca sowie auf der linken Seite der Regio umbilicalis. Das *Ileum* ist eher auf der Rechtsseite lokalisiert, in der rechtsseitigen Regio lumbalis und iliaca, auf der rechten Seite der Regio umbilicalis und der Regio hypogastrica. Ein Teil des Ileum ist schon im kleinen Becken zu finden. Die *Valvula ileocoecalis* projiziert sich vom Schnittpunkt der rechtsseitigen vertikalen und der interspinalen Linie nach medial und etwas darunter. Das obere Ende der *Radix mesenterii* ist 8—10 cm oberhalb des Nabels von der Medianlinie etwas nach links zu finden, das untere Ende etwa 10 cm über der Mitte des rechtsseitigen Poupartschen Bandes (in der Linie des M. psoas maior).

Der *Blinddarm* befindet sich in der rechtsseitigen Regio iliaca und teilweise in der Regio hypogastrica. Seine Lage kann sich seinem Füllungsgrad entsprechend verändern. Sein unterer Rand kann sich ungefähr bis zum Lig. inguinale, zum Niveau von dessen Mitte erstrecken.

Die Topographie und Länge des *Processus vermiformis* variieren individuell recht stark. Seine Einmündungsstelle in das Coecum entspricht dem Punkt, in dem sich die interspinale Linie und die rechtsseitige Vertikale schneiden.

Die Einmündungsstelle befindet sich unter normalen Umständen an der Vereinigungsstelle der drei Taenien. In seiner Wand sind viele Lymphfollikel zu finden. Seine Öffnung am Coecum ist durch eine Klappe verschlossen. Coecum und Appendix ruhen auf dem M. iliacus. Die entzündlichen Erkrankungen dieser rufen — durch die Irritation des M. iliopsoas — die mäßige Anteflexion des rechtsseitigen Hüftgelenks hervor.

Für die variable Topographie der Appendix wurde von TRÈVES eine Zusammenfassung skizziert, zu der das Zifferblatt der Uhr als Grundlage diente (Abb. 346).

11^h	Richtung:	Positio paracolica,
12^h	,,	Positio retrocolica,
2^h	,,	Positio umbilicalis seu splenica,
3^h	,,	Positio promontorica,
4^h	,,	Positio pelvica,
6^h	,,	Positio medio-inguinalis.

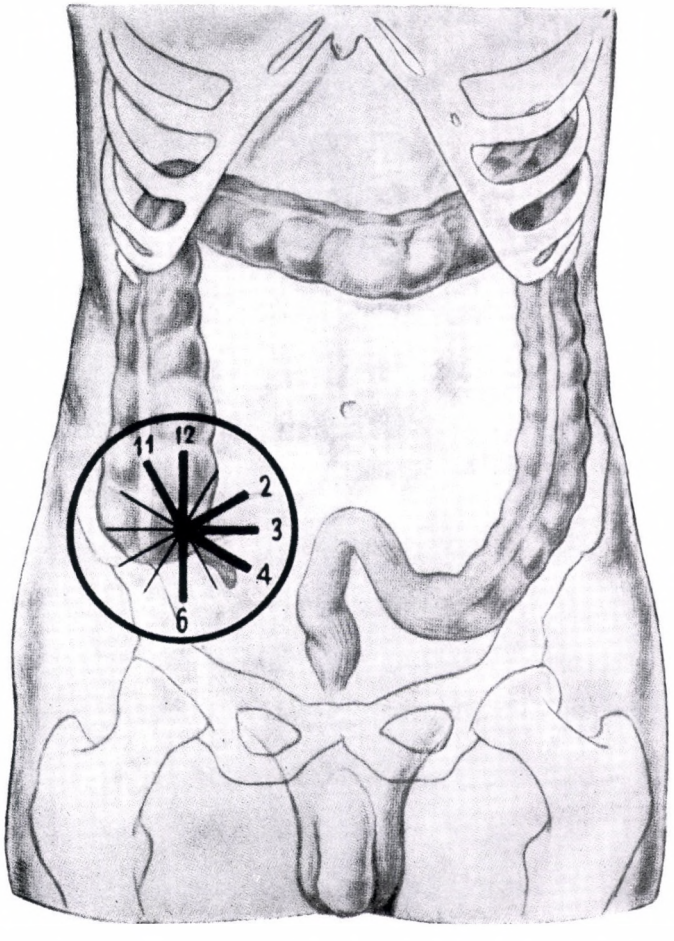

Abb. 346. Appendix: topographische Variationen (Trèvessches Schema)

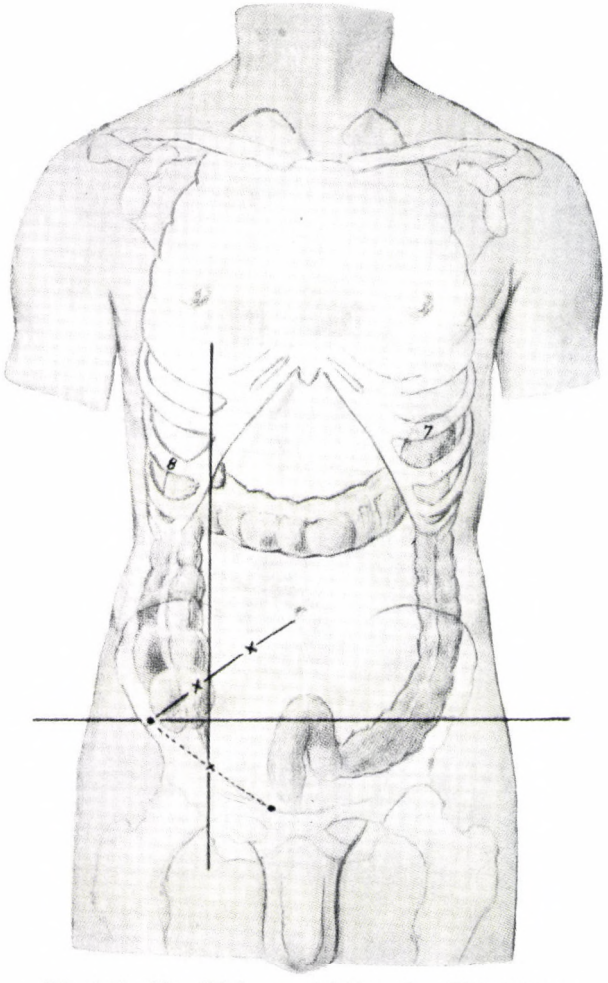

Abb. 347. Oberflächenprojektion der Dickdärme

In der *Positio paracolica* oder *retrocolica* befindet sich die Appendix teilweise oder ganz in retroperitonaealer Lage. Manchmal ist sie vor der rechten Niere zu finden.

In der *Positio splenica* ist die Appendix gegen die Milz gerichtet. Sie nimmt eine intraperitonaeale Lage ein, vor oder hinter dem Terminalabschnitt des Ileum. Bei Entzündung des Processus vermiformis kann auch das Ileum von dem Prozeß in Mitleidenschaft gezogen werden. Gefährliche Komplikationen (Peritonitis) werden am häufigsten durch diese Variation verursacht.

In der *Positio promontorica* befindet sich die Appendix in transversaler Lage und ist gegen das Promontorium gerichtet. Diese Variation ist häufiger als die vorige.

Die *Positio pelvica* kommt am häufigsten vor. Die Appendix hängt in das kleine Becken hinein.

In der *Positio medio-inguinalis* ist die Appendix gegen die Mitte des Lig. inguinale gerichtet

Colon ascendens

Befindet sich in der rechtsseitigen Regio iliaca und in der Regio lumbalis, von der rechten Vertikalen lateral. Die Flexura coli dextra ist in der rechtsseitigen Regio hypochondrica, in Höhe des 8. und 9. Rippenknorpels zu finden (Abb. 347).

Colon transversum

Verläuft an der Grenze der Regio umbilicalis und Regio epigastrica, obwohl seine Lage recht variabel ist. Oft sinkt es so weit hinunter, daß es sogar das kleine Becken erreicht. Unter physiologischen Umständen folgt dessen obere Kante der großen Magenkurvatur, während die untere Kante über dem Nabel verläuft (Abb. 347).

Colon descendens

Die Flexura coli sinistra befindet sich in der linken Regio hypochondrica. Ragt gewöhnlich über das Planum transpyloricum hinauf und erreicht die Knorpel-Knochen-Grenze der linken 7. Rippe, nimmt also eine höhere Lage ein als die Flexura coli dextra. Das Colon descendens befindet sich in der linken Regio hypochondrica und Regio lumbalis, auf der Außenseite der linken Vertikalen. Sein unteres Ende liegt in der Höhe der Crista iliaca (Abb. 347).

Colon sigmoideum

Liegt in der linken Regio iliaca und der Regio hypogastrica. Es reicht vom Niveau der linksseitigen Crista iliaca bis zur Mitte der zwischen dem Nabel und der Symphyse bestehenden Entfernung (Abb. 347).

Rectum

Befindet sich in der Regio hypogastrica. Als Fortsetzung des Sigmoids verläuft es in der Medianlinie zum Perineum (Abb. 347).

Milz

Befindet sich in der linksseitigen Regio hypochondrica in Höhe der 9—11. Rippen. Der Verlauf ihrer Längsachse entspricht dem 10. Rippenkörper. Ihr oberer Pol ist 4 cm von der Linea mediana posterior bzw. vom Processus spinosus des IX. Rückenwirbels entfernt. Ihr unterer Pol ist in der Linea axillaris media zu finden, in Höhe vom Dornfortsatz des I. Lumbalwirbels.

Nieren

Sie sind mit je einem Teil in der Regio epigastrica, hypochondrica, lumbalis und manchmal in der Regio umbilicalis lokalisiert. Die rechte Niere liegt im allgemeinen 1 cm tiefer als die linke. Die Oberflächenprojektion beider Nieren ist jedoch praktisch gleich.

Die ventrale Oberflächenprojektion der Nieren. Ihr oberer Pol liegt 5 cm von der Mittellinie der vorderen Bauchwand, inmitten der zwischen dem Planum xiphosternale und transpyloricum bestehenden Entfernung. Ihr unterer Pol befindet sich zwischen dem Planum transpyloricum und intertuberculare, 7 cm von der Mittellinie, etwa 2 cm über dem Planum supracristale. Der Hilus renis ist im Planum transpyloricum, 5 cm von der Medianlinie zu finden.

Die dorsale Oberflächenprojektion der Nieren kann durch 4 Linien bestimmt werden: zwei senkrechte und zwei horizontale.

Von den senkrechten Linien verläuft die innere 2,5, die äußere 9,5 cm lateral von der Medianlinie. Die obere horizontale Linie verläuft in der Fläche vom Proc. spinosus des XI. Rückenwirbels, die untere in der Fläche vom Dornfortsatz des II. Lumbalwirbels. Der Hilus ist in Höhe des Proc. spinosus des I. Lumbalwirbels, etwa 5 cm von der Mittellinie zu finden (Abb. 343).

Ureteren

Ihrem Verlauf entspricht auf *der vorderen Bauchwand* jene Linie, die vom Hilus renis zum Tuberculum pubicum zieht und auf *der dorsalen Bauchwand* jene, die ebenfalls vom Hilus, senkrecht abwärts, zur Spina iliaca post. sup. führt (Abb. 343).

Die Bifurkation der Aorta befindet sich etwa 2 cm unter dem Nabel. Der Verlauf der *A. iliaca comm.* und der *A. iliaca ext.* entspricht jener Linie, die die Projektion der Aortenteilung mit der Mitte der zwischen der Symphyse und der Spina iliaca ant. sup. bestehenden Entfernung verbindet.

Die *A. coeliaca* entspringt 10—12 cm, die *A. mesenterica sup.* 8—10 cm, die *Aa. renales* entspringen 9—10 cm, die *A. mesenterica inf.* entspringt 2,5 cm über dem Nabel.

RÖNTGENANATOMIE DER BAUCHHÖHLE

RÖNTGENANATOMIE DES VERDAUUNGSSYSTEMS

Obwohl der Verdauungskanal unter physiologischen Umständen im Röntgenbild keinen Schatten gibt, kann auch durch die sog. »Leeraufnahme« ein gewisser Aufschluß über ihn gewonnen werden. Der stellenweise bestehende Luftinhalt ist als negativer Schatten sichtbar, gewisse Teile, z. B. die Speiseröhre verlaufen zwischen schattengebenden Gebilden. Die große Bedeutung der Leeraufnahme ist jedoch nicht darin gelegen, sondern in der Frühdiagnose der pathologischen Luftansammlung: so deutet z. B. Ansammlung freier Luft unter den Zwerchfellkuppeln auf Magenperforation usw.

Soll der Verdauungskanal im Röntgenbild oder auf dem Leuchtschirm dargestellt werden, so muß er nach der »Leeraufnahme« mit Kontrastmaterial aufgefüllt werden. Zu diesem Zweck kann ein negatives (z. B. Luftinsufflation) oder ein positives Kontrastmittel (im allgemeinen Barium sulfuricum purissimum) verwendet werden.

Die Röntgenuntersuchung des Verdauungssystems muß mit der klinischen Untersuchung aufs engste verbunden werden, da die ziemlich beträchtlichen Fehlerquellen zu irrtümlicher Diagnose führen können.

In diesem Kapitel befassen wir uns mit dem Bauchhöhlenabschnitt des Verdauungskanals. (Die Zähne, die Speicheldrüsen, der Rachen werden im Kapitel »Röntgenanatomie des Kopfes«, die Speiseröhre in der »Röntgenanatomie der Brusthöhle« besprochen.)

MAGEN

Der kleinere Teil des Magens befindet sich im Epigastrium, der größere Teil im linken Hypochondrium. Die Lage seiner großen Kurvatur hängt von der Form des Magens ab. Unter physiologischen Umständen befindet sich die große Kurvatur des Stierhornmagens über der Nabelfläche, die des Angelhakenmagens in der Nabelfläche oder etwas darüber, während sich die große Kurvatur des langen Magens unter der Nabelfläche erstreckt.

Der untere Teil des Magens steht unmittelbar mit der vorderen Bauchwand in Berührung, der obere, in der linken Zwerchfellkuppel befindliche Teil wird von der vorderen Thoraxwand durch das Diaphragma, die Pleura sowie durch die in den kostodiaphragmalen Winkel eindringende Lunge abgegrenzt (Abb. 342, 343).

Seine peritonaeale Hülle erhält er von der Leber her in Form des Lig. hepatogastricum (Omentum minus). An seiner großen Kurvatur treffen sich die beiden peritonaealen Platten und bilden das Omentum maius. Die beiden, sich auf die hintere Bauchwand umbiegenden Platten des Omentum maius verlaufen zwischen dem Colon transversum und dem Magen und sind mit beiden Organen verwachsen. So entsteht das die große Kurvatur des Magens mit dem Querdickdarm verbindende Lig. gastrocolicum. Zwischen dem den Magen und die hintere Bauchwand bedeckenden Peritonaeum parietale entsteht die Bursa omentalis. Unter physiologischen Umständen ist dies ein Spalt, der sich jedoch bei pathologischen Verhältnissen (z. B. Magenperforation) erweitern kann. Auch kann der Luftinhalt auf dem Röntgenbild Schatten ergeben.

Form und Größe des Magens weisen eine große individuelle Verschiedenheit auf, sie wechseln sogar auch bei derselben Person zu verschiedenen Zeiten. Die beim lebenden Menschen mittels Kontrastsubstanz ausgeführten röntgenologischen Magenuntersuchungen haben die früheren — auf dem Studium des Leichenmagens beruhenden — Ansichten über Größe, Form und Physiologie des Magens gründlich verändert.

Untersuchungsmethoden. *»Leer«-Aufnahme.* Der Magen gibt im Röntgenbild keinen Schatten, deshalb kann bei einer solchen Aufnahme nur die Magenluftblase und das eventuelle Flüssigkeitsniveau gesehen werden.

Luftinsufflation. Durch eine Sonde gelangt Luft in den Magen, wodurch er sozusagen aufgeblasen werden kann. Der negative Schatten der Luft ermöglicht eine allgemeine Orientierung. (Ein besonders bei Verdacht auf Magenperforation angewandtes Verfahren.)

Zur Magenuntersuchung ist auch das Pulvis Seidlitzensis effervescens verwendbar.

Reliefuntersuchung der Schleimhaut (*partielle Kontrastfüllung* mit positivem Kontrastmittel). Informiert über den Zustand der Magenschleimhaut.

Totale Kontrastfüllung. Informiert über die Form des Magens, seine Größe, seinen Tonus, den Zeitpunkt der Entleerung usw.

Aufnahmerichtungen:

Sagittale Richtung,
I. schräger Durchmesser,
II. schräger Durchmesser,
seitliche Richtung (selten).

Die gemeinsame Eigenschaft sämtlicher Untersuchungsmethoden ist, daß durch sie nur über die innere Oberfläche Aufschluß erhalten werden kann, über die äußere jedoch nicht.

Teile des Magens. Um die einzelnen Teile des Magens zu benennen, werden praktisch verschiedene Nomenklaturen benützt. Die Autoren wenden eigentlich bei den einzelnen Magentypen ihre eigenen Benennungen an.

Abb. 348 zeigt die meistangewandten Einteilungen.

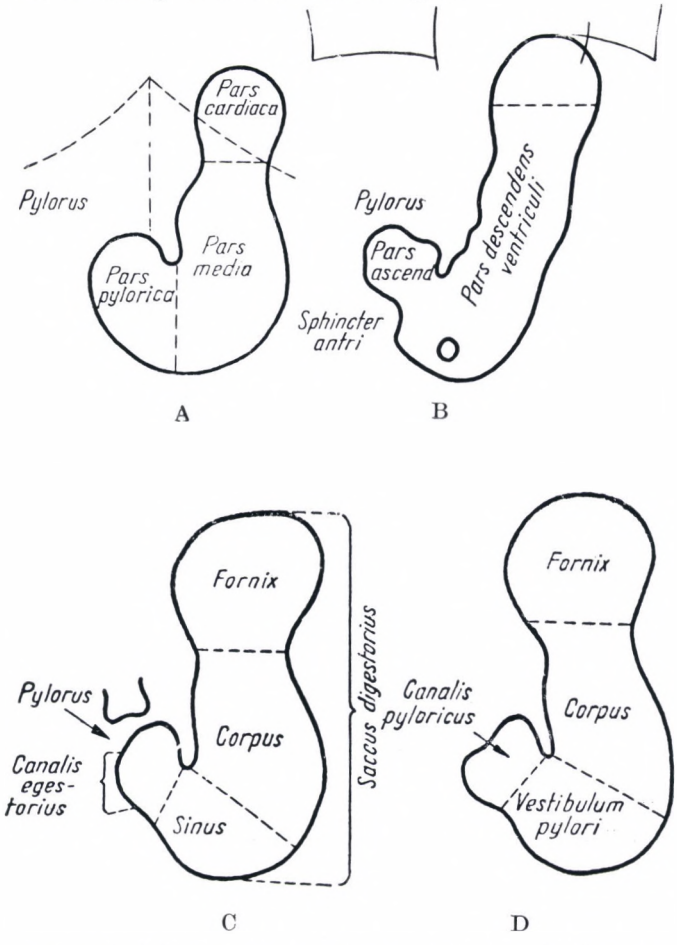

Abb. 348. Klinisch verwendete Nomenklatur des Magens
Nach: A — Holzknecht, B — Groedel, C — Forssel, D — Aschoff

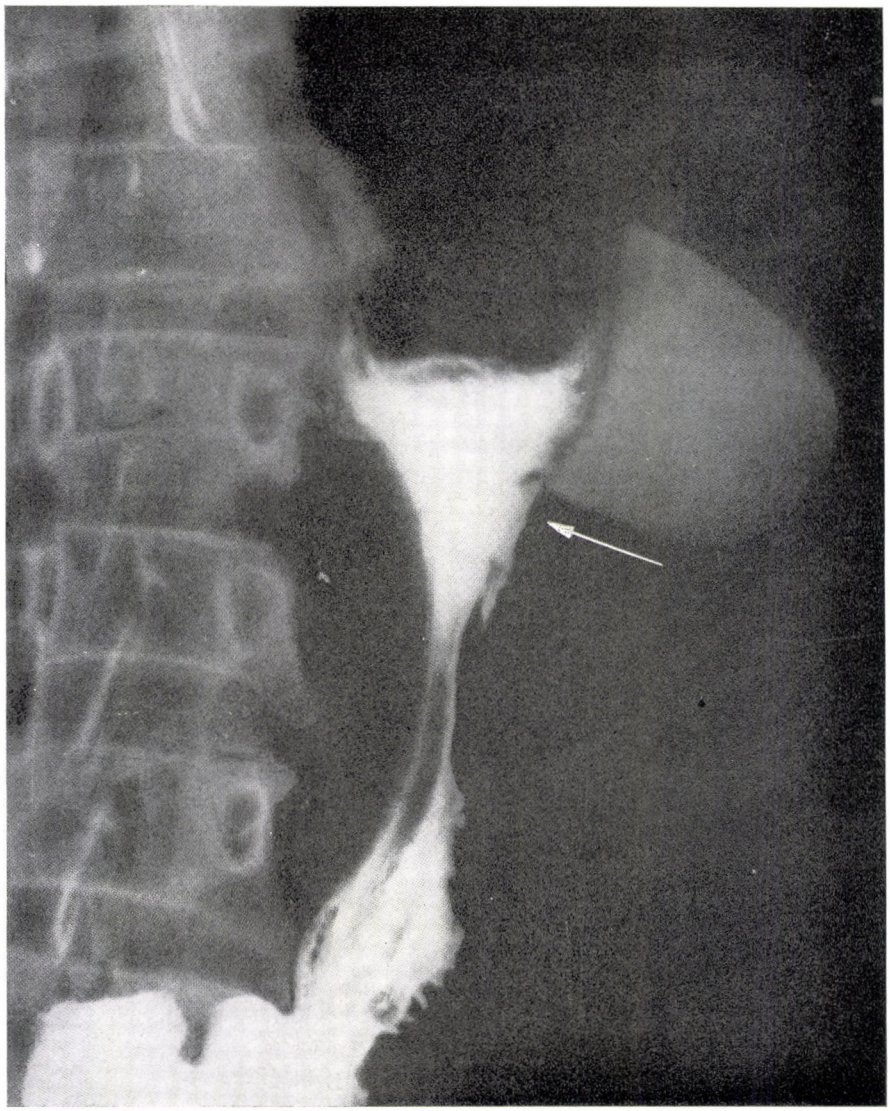

Abb. 349. »Magentrichter«: Röntgenbild I
Der Pfeil weist auf den Trichter. Dieser zeigt den Treffpunkt der vom Ösophagus herziehenden kleinen Kurvaturfalten und der vom Fundus herkommenden Schleimhautfalten an. Oberhalb des Trichters ist der Schatten der Magenluftblase sichtbar

Diese werden durch folgende Einteilung vereinigt:

Pars cardiaca — Fundus (Fornix)
Pars media — Corpus
Pars pylorica < Antrum (Vestibulum) pylori
Canalis pyloricus

In der im allgemeinen mit einem J oder einem Angelhaken verglichenen Form des Magens stellt den senkrechten oder deszendierenden Teil die Pars cardiaca und die Pars media, den mäßig aszendierenden die Pars pylorica dar. An der Grenze der beiden Teile, an der kleinen Kurvatur, ist die *Incisura angularis* sichtbar.

Röntgenbild der Magenschleimhaut. Bei der Röntgenuntersuchung des Magens spielt die sog. »Schleimhautrelief«-Untersuchung, die von J. ELISCHER in die Praxis eingeführt wurde, eine wichtige Rolle.

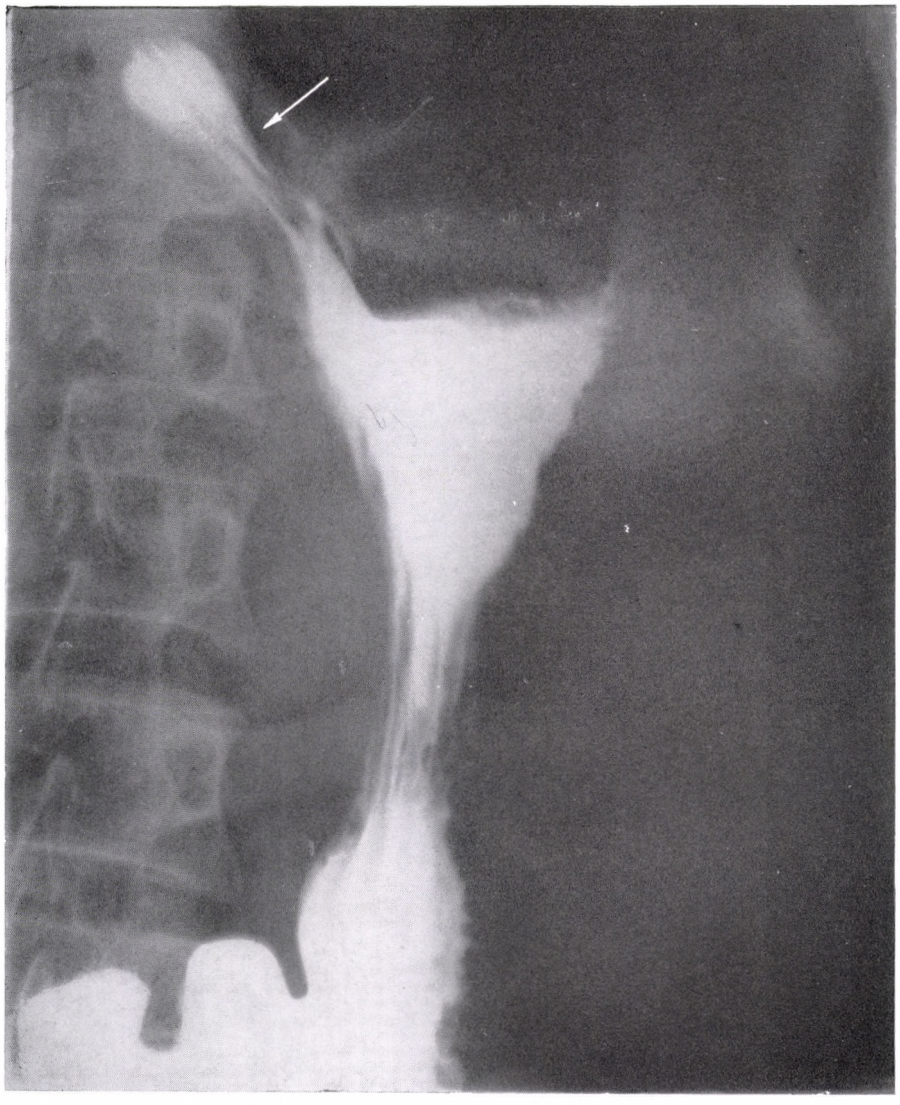

Abb. 350. »Magentrichter«: Röntgenbild II
Der Pfeil weist auf den Bauchabschnitt des Ösophagus. Das Kontrastmittel trennt die zusammenliegenden Schleimhautfalten der Magenwand immer stärker. Auf der großen Kurvatur erscheint an der Umschlagstelle der Schleimhautfalten die physiologische Verzahnung

Wenn die zu untersuchende, über einen guten Magentonus verfügende Person einen Löffel Kontrastbrei schluckt, so erscheint dieser strahlenabsorbierende Stoff als mit der Spitze nach unten blickendes Schattendreieck im Bild (Abb. 349, 350). Mit Röntgendurchleuchtung kann festgestellt werden, daß das Kontrastmittel dann in Trichterform weiter im Magen vordringt und sich an dessen tiefstem Punkt ansammelt. Diese Erscheinung weist auf die Untersuchungen von Forssel hin, der feststellte, daß die Magen-Darm-Schleimhaut über eine selbständige Bewegungs- und Veränderungskapazität verfügt und ein von der Muskelfunktion unabhängig funktionierendes (autoplastisches) Organ ist.

Diese selbständige Funktion wird durch den weitgehend variablen Wassergehalt des submukösen Bindegewebes ermöglicht. Die Falten der Magenschleimhaut fügen sich zahnradartig ineinander. Bei gutem Magentonus lösen sie sich — infolge der hineingelangten Nahrung — nur allmählich voneinander (Abb. 351, 352). Die Schleimhaut bildet um die einzelnen Brocken sog. »Digestionskammern«, die bei der Verdauung eine Rolle spielen. In gewissen Fällen können sie die einzelnen Nahrungsstücke tagelang zurückhalten, wie dies bei Speisevergiftungen beobachtet werden konnte.

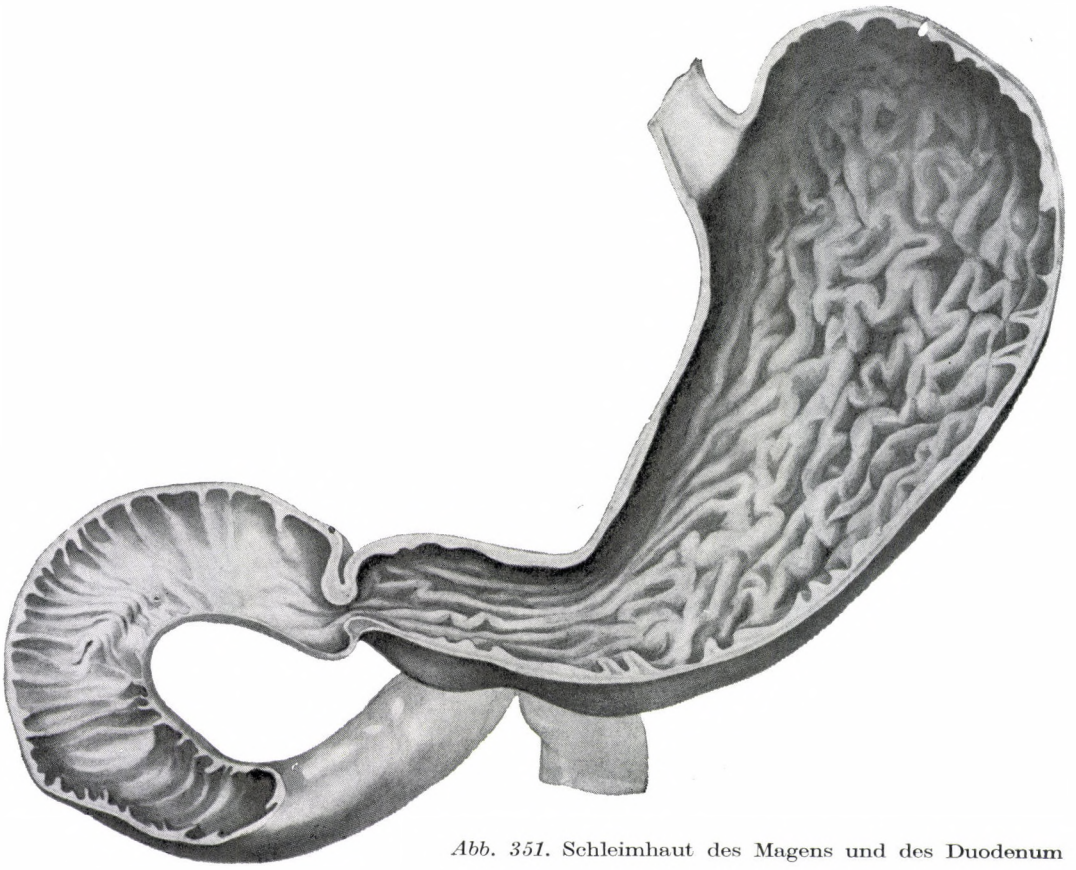

Abb. 351. Schleimhaut des Magens und des Duodenum

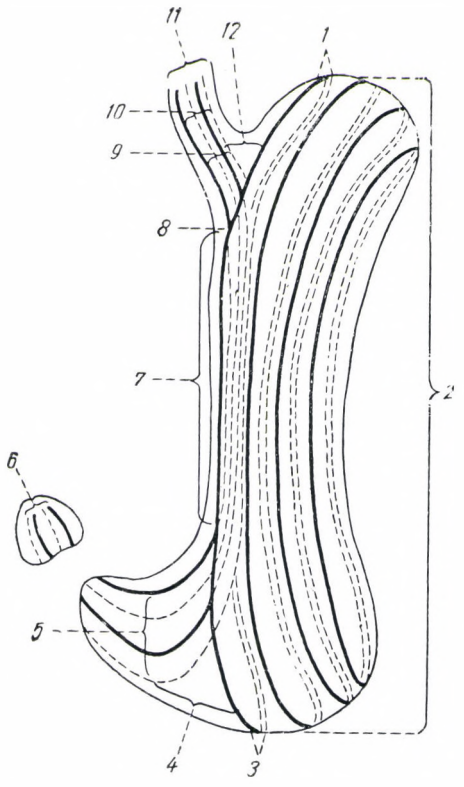

Abb. 352. Schematische Darstellung der Magenschleimhaut
1. — Obere Grenzfalten; 2. — Magensack; 3. — untere Grenzfalten; 4. — Digestionsabschnitt; 5. — Längsfalten des Canalis pyloricus; 6. — Längsfalten des Bulbus duodeni; 7. — auf den Rand der kleinen Kurvatur projizierte Grenzfalte; 8. — Treffpunkt der oberen Grenzfalten und der kleinen Kurvaturfalten; 9. — Längsfalten der kleinen Kurvatur; 10. — Längsfalten des Ösophagus; 11. — Speiseröhre; 12. — Magentrichter



Abb. 353. Röntgenbild des mit Kontrastmaterial aufgefüllten Magens
Auf der großen Kurvatur und dem Fundus ist die sich an der Umschlagstelle der Schleimhautfalten entwickelnde physiologische Verzahnung gut zu sehen

Die Schleimhautfalten der kleinen Magenkurvatur sind Fortsetzungen der Ösophagus-längsfalten, die sich durch den Pylorus auch auf das Duodenum erstrecken. Eine andere, vom Fundus ausgehende Faltengruppe nähert sich den Falten der kleinen Kurvatur, von denen sie sich abwärts wieder entfernt und zum tiefsten Punkt des Magens verlaufend, sich dort haarnadelartig zurückbiegt.

Im Röntgenbild erscheint diese Zurückbiegung in der Verzahnung der großen Kurvatur (Abb. 353). Am Treffpunkt der aus dem Fundus und dem Ösophagus kommenden Falten befindet sich der vorher erwähnte Magentrichter. Der pylorische Abschnitt erhält seine Falten vor allem von der kleinen Kurvatur her, weshalb diese longitudinaler Richtung sind.

Am Antrum pylori sind teilweise *longitudinale* (aus der kleinen Kurvatur stammende) und teilweise *transversale* (aus dem Fundus und dem Corpus stammende) Schleimhautfalten zu finden.

Von den Falten heben sich die des Fundus am meisten hervor, am niedrigsten sind die des Corpus. Die groben, gewundenen, schräg verlaufenden Falten des Fundus erwecken oft den Eindruck von Querfalten, was in Ermangelung notwendiger Umsicht mit dem Faltenbild der Gastritis verwechselt werden kann.

Das Röntgenbild des Magens nach totaler Kontrastauffüllung. Die sagittale (anteroposteriore) Durchleuchtung bzw. Aufnahme gibt in erster Linie Aufschluß über Form, Größe, Tonus und Entleerungszeit des Magens.

Form des Magens. Durch die Röntgenuntersuchungen wurde festgestellt, daß die Form des Magens innerhalb der physiologischen Grenzen eine recht große Verschiedenheit aufweist. Die Form des Magens ist von dem auf die Magenwand von außen und innen ausgeübten Druck abhängig, ferner vom Zustand der umgrenzenden Organe und vom Tonus der Magenwand.

Die von gesunden, jungen Personen angefertigten Aufnahmen demonstrieren drei Magentypen:

a) *Angelhakenmagen* (Abb. 354). Mit seinem unteren Rand reicht er bis zum I—IV. Lumbalwirbel, d. h. etwa bis zur Höhe des Nabels. Der deszendierende, vertikale Teil des Magens (Pars cardiaca und Pars media) und der aszendierende (hier horizontale) Teil (Pars pylorica) bilden einen

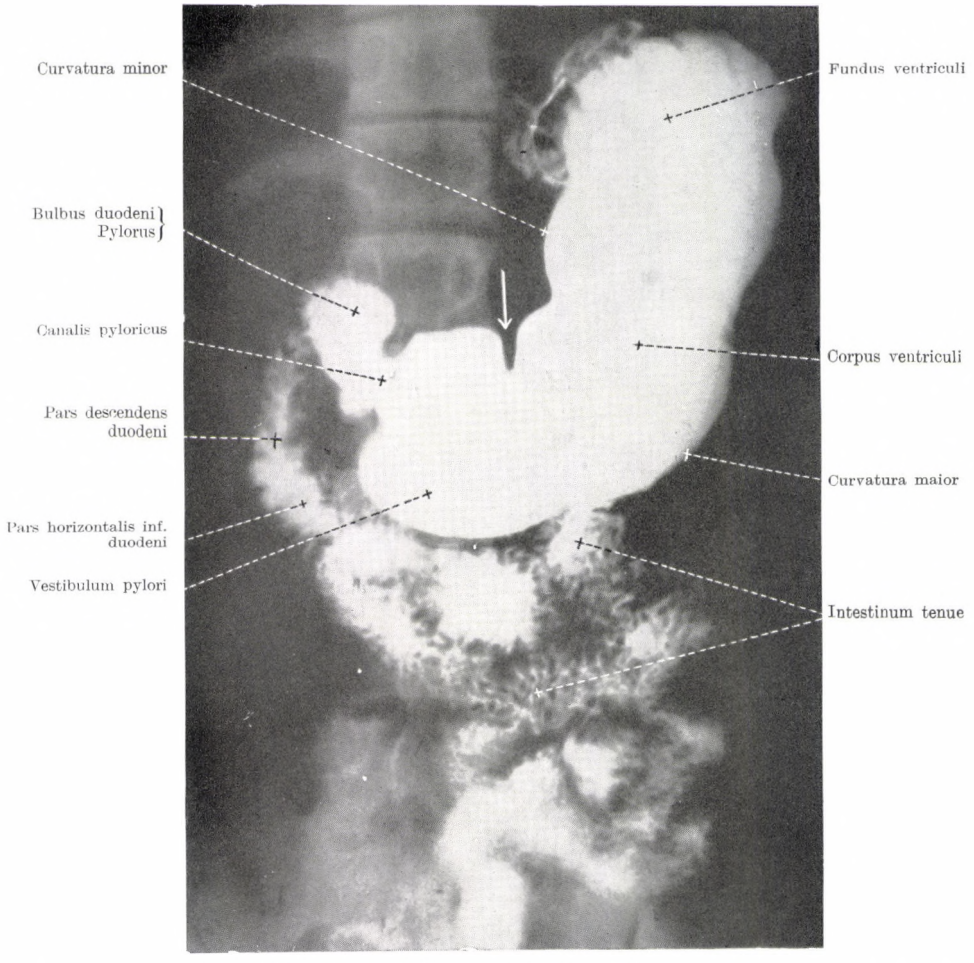

Abb. 354. Röntgenbild des angelhakenförmigen Magens
Der Pfeil weist auf die Incisura angularis. Die in die Dünndärme gelangte kleine Menge von Kontrastmittel ruft das Reliefbild der Schleimhaut hervor

fast rechten Winkel oder spitzen Winkel mit großer Öffnung. Der Pylorus ist in der Mittellinie oder etwas rechts von ihr, in Höhe des I. oder II. Lumbalwirbels zu finden.

b) *Langer Magen* (Abb. 355). Seine Längsachse verläuft fast parallel zur Wirbelsäule. Sein unterer Rand dringt tief, gewöhnlich bis zur Höhe des V. Lumbalwirbels, manchmal sogar tiefer. Sein Pylorus befindet sich in der Medianlinie oder links von dieser, in Höhe des II. oder III. Lumbalwirbels. (Wird auch »schlanker« Magen genannt.)

c) *Stierhornförmiger Magen* (Abb. 356). Seltenerer Typus. Höher gelagert als der vorherige. Seine Längsachse verläuft fast transversal. Der zwischen dem deszendierenden und aszendierenden Teil befindliche Magenwinkel ist hier sozusagen verschwunden. Seine große Kurvatur blickt nach vorne, sein Pylorus befindet sich rechts von der Mittellinie.

Aus der Form des Magens allein läßt sich nicht sicher auf dessen Zustand und Funktion schließen.

Die die Röntgenkonturen des Magens am häufigsten verändernden Erkrankungen sind Geschwüre und maligne Geschwülste. Das Magengeschwür äußert sich gewöhnlich an der kleinen Kurvatur als Auffüllungsüberschuß und der Magenkrebs am Rand des Magenschattens als Auffüllungsmangel (Schattenausfall).

Von großer Bedeutung sind die nach Magenoperationen vorgenommenen Röntgenkontrolluntersuchungen. Abb. 357 zeigt die Verhältnisse nach einer, nach Billrothscher Methode II ausgeführten Magenresektion.

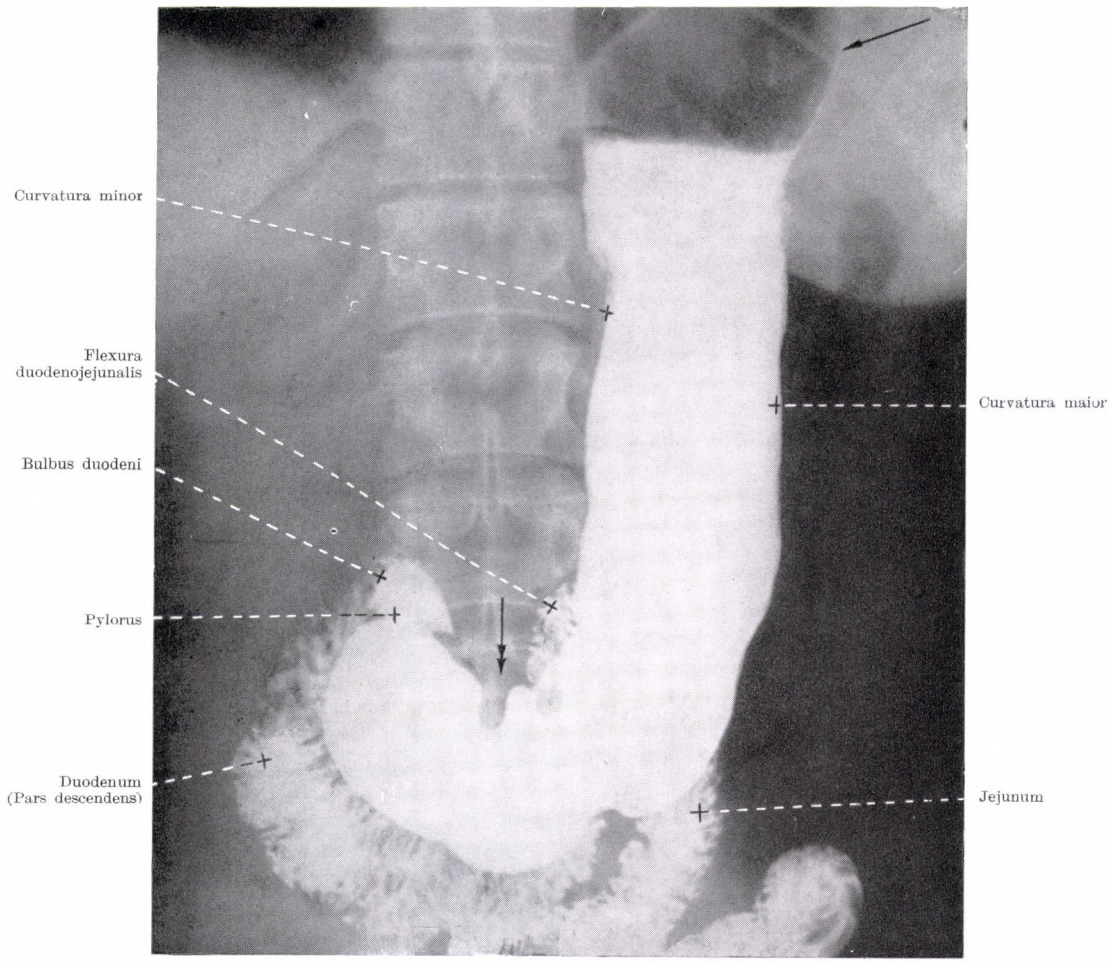

Abb. 355. Röntgenbild des langen Magens
Der Pfeil weist auf die Magenluftblase, der Doppelpfeil auf die Incisura angularis. Zuckerhutförmiger Bulbus duodeni. Reliefbild des Duodenum

Der Tonus des Magens. Kann nur am Lebenden untersucht werden. Ist von der Kontraktionsfähigkeit der Magenmuskulatur abhängig. Bei gutem Magentonus ist der bereits erwähnte Magentrichter erkennbar. Bei schlechtem Tonus fällt das Kontrastmittel gleich auf den tiefsten Punkt des Magens.

Entleerung des Magens. Kann nur am Lebenden untersucht werden. Aus dem gesunden Magen gelangt das Kontrastmittel unter physiologischen Umständen bereits in 2 Stunden, spätestens aber in 4 Stunden, weiter.

Pharmakoradiographie des Magens. Pharmakoradiographie wird die neuestens in immer weiteren Kreisen angewandte Röntgenuntersuchungsmethode genannt, bei welcher mittels Anwendung von Medikamenten, Drogen die Funktion des untersuchten Organs in positiver oder negativer Richtung beeinflußt, d. h. erhöht oder vermindert wird.

Die große Bedeutung dieser Methode ist, daß mit ihrer Hilfe funktionelle Veränderungen von organischen differenziert werden können. Die pharmakoradiographische Untersuchung kann jedoch nur als Ergänzung der üblichen Untersuchungsmethoden verwendet werden. Bei der Röntgenuntersuchung des Magens wird als tonuserhöhendes Mittel Morphin angewandt, und zwecks Tonusverminderung Buscopan, Antrenyl — also vagusganglionblockierende Mittel.

Die Anwendung von *Morphin* ermöglicht die Untersuchung von Elastizität und Tonus der Magenwand. Nach entsprechender Vorbereitung bekommt der Kranke am Tag der Untersuchung subkutan 0,005—0,001 g Morphin.

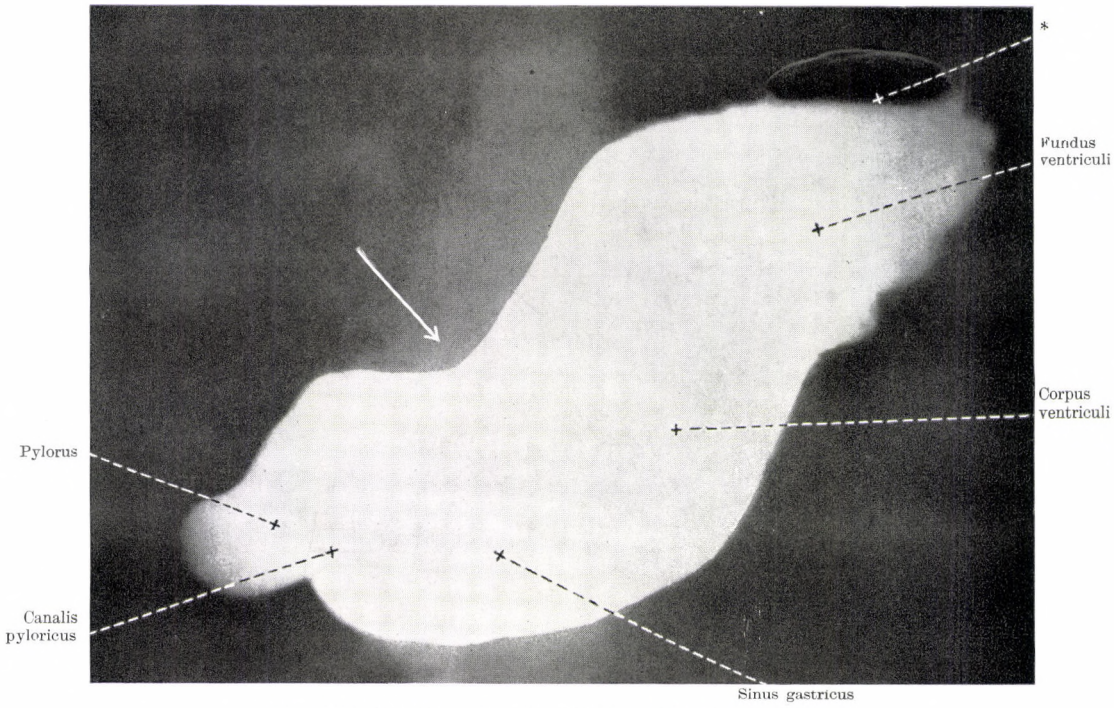

Abb. 356. Röntgenbild des stierhornförmigen Magens
Der Pfeil weist auf die Incisura angularis. Mit Stern bezeichnet: Magenluftblase

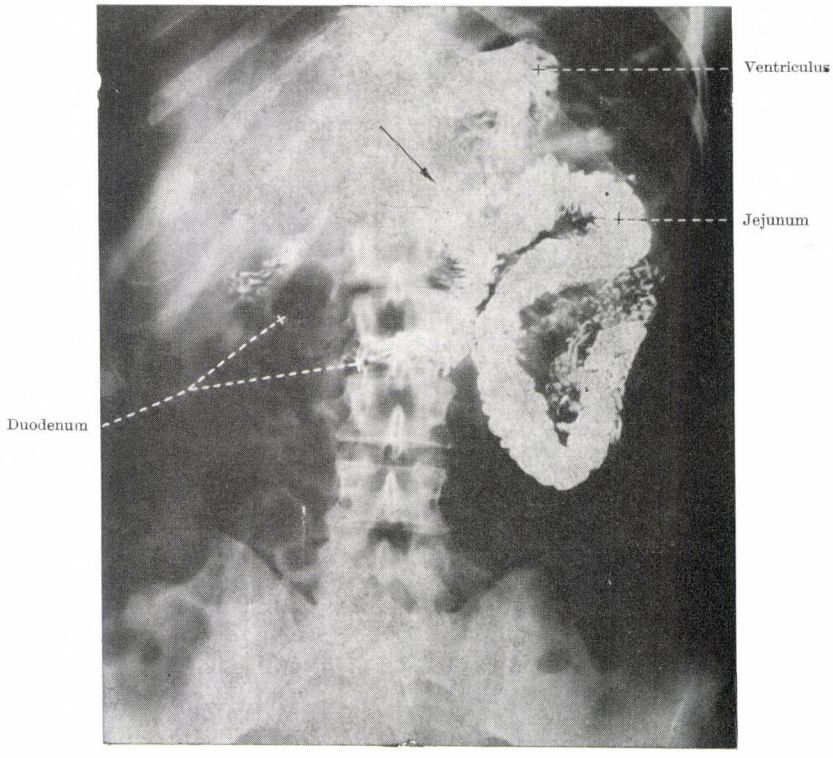

Abb. 357. Röntgenbild des Magens und der Gedärme
Status post operationem resectionis ventriculi sec. Billroth II.
Der Pfeil weist auf die Gastrojejunostomie

Die Wirkung des Medikamentes erfolgt nach etwa 5—10 Minuten, der Kranke trinkt sodann 200 cm^3 Bariumbrei. Bei der sofort erfolgenden Durchleuchtung ist unter normalen Umständen eine auf erhöhten Magentonus weisende lebhafte Peristaltik zu beobachten. Der Pylorus ist geöffnet, das Antrum pylori und der Bulbus duodeni sind aufgelockert.

Es läßt sich also kontrollieren, ob die Peristaltik längs der ganzen Magenwand verläuft, ob sich der Bulbus duodeni auffüllt und ob der Spasmus des Pylorus organisch oder funktionell bedingt ist. Ein Cholezystopathie-bewirkter Spasmus pylori kann auf diese Weise eliminiert werden. Große Bedeutung kommt dieser Untersuchung bei der Diagnostik des Ulcus zu. Die Methode wird bei oberflächlicher oder fehlender Peristaltik, bei unklarer, von der Norm abweichender Auffüllung des Corpus ventriculi, Antrum pylori und des Duodenum, sowie im Falle von unregelmäßiger Magenentleerung angewendet.

Mittels iv. Anwendung von *Buscopan* und *Antrenyl* kann der Magentonus vermindert werden. Von ersterem werden 20 mg, von letzterem 2 mg verabreicht. 5—10 Minuten später kann die Verminderung des Magentonus und der Peristaltik beobachtet werden. Der Kranke schluckt sodann das Kontrastmittel. Mit dieser Methode können die funktionell bzw. organisch bedingten Spasmen (Kardiospasmus, Pylorusspasmus, Kaskadenmagen, Volvulus) zumeist gut diagnostiziert werden. Es lassen sich ferner sogar mit organischen Veränderungen einhergehende funktionelle Veränderungen unterscheiden.

Die pharmakoradiographischen Untersuchungen haben besonders bei reoperierten (und gewöhnlich nach Billroth II resezierten) Magen eine große Bedeutung. Durch Anwendung von Morphin kann die Anastomose auf 15—20 Minuten verschlossen werden, wodurch die Untersuchung des gut aufgefüllten Magenstumpfes ermöglicht wird. Sodann kann mittels Buscopan die Anastomose wieder eröffnet werden, wodurch sich sowohl die hinleitenden als auch die ableitenden Dünndarmschlingen gut untersuchen lassen.

DÜNNDARMABSCHNITTE

Untersuchungsmethoden. Auf der *»Leer«-(Nativ-)Aufnahme* ist unter physiologischen Verhältnissen der Schatten der Darmgase zu sehen. Kann unter pathologischen Bedingungen Aufschluß über vom Flüssigkeitsniveau (im Falle von Ileus) eventuell in die Dünndärme gelangte schattengebende Gallensteine oder Fremdkörper geben.

Aufnahme nach Kontrastfüllung. Das Kontrastmittel gelangt 2—4 Stunden nach der Magenauffüllung in die Dünndärme und läßt sich zur Untersuchung derselben verwenden.

Sollen nur die Dünndärme untersucht werden, so wird entweder mittels oft wiederholter Durchleuchtung oder Aufnahme nur der Weg einer kleinen Menge geschluckten Kontrastmittels verfolgt, oder wird die fraktionierte Darmauffüllung angewandt. Das Wesentliche letzteres Verfahrens ist, daß die zu untersuchende Person in Intervallen von 15 Minuten je einen Schluck Kontrastbrei zu sich nimmt, wodurch die langsame Auffüllung des Darmtraktes ermöglicht wird.

Duodenum. Das Duodenum bildet einen Übergang zwischen dem Magen und den nun folgenden Abschnitten der Dünndärme. Ein wichtiger Unterschied besteht zwischen dem Duodenum der Leiche und der lebenden Person. Der *Bulbus duodeni* ist nämlich ein funktionelles Gebilde, das nur im Lebenden zu sehen ist und worunter die Pars superior des Duodenum, d. h. jener Anfangsabschnitt zu verstehen ist, der sich unmittelbar an den Pylorus anschließt. Der mit Kontrastmittel gefüllte Bulbus duodeni bildet im allgemeinen ein Dreieck, dessen Basis gegen den Pylorus blickt und von ihm im allgemeinen durch eine dünne Kontrast-Schattenaussparung getrennt wird, die dem Gebiet des M. sphincter pylori entspricht. Beim stehenden Individuum befindet sich der Bulbus ungefähr in der Mittellinie. Oft kann sich die Gallenblase auf ihn projizieren und sogar eine Schattenaussparung an ihm nachahmen. Diese Möglichkeit ist von differentialdiagnostischem Standpunkt aus wichtig.

Der Bulbus duodeni kann von verschiedener Form und Größe sein. Am häufigsten ist die erwähnte Dreieckform, aber als physiologisch ist auch der zuckerhut-, birnen- oder kastanienförmige Bulbus (Abb. 358—362) anzusehen.

Im *Reliefbild* sind am oberen Abschnitt des Duodenum noch in überwiegender Zahl Längsfalten zu sehen, in der Pars descendens jedoch zeigen sich immer mehr und mehr Querfalten, die auch auf die Pars horizontalis inf. und die Pars ascendens übergreifen (Abb. 351, 362).

Bei intensiverer Kontrastauffüllung zeichnet sich die Hufeisenform des Duodenum gut ab. Der aszendierende Teil und das mediale Stück des unteren horizontalen Abschnittes jedoch projizieren sich in den Schatten des Magens, weshalb sie nicht sichtbar sind (Abb. 354).

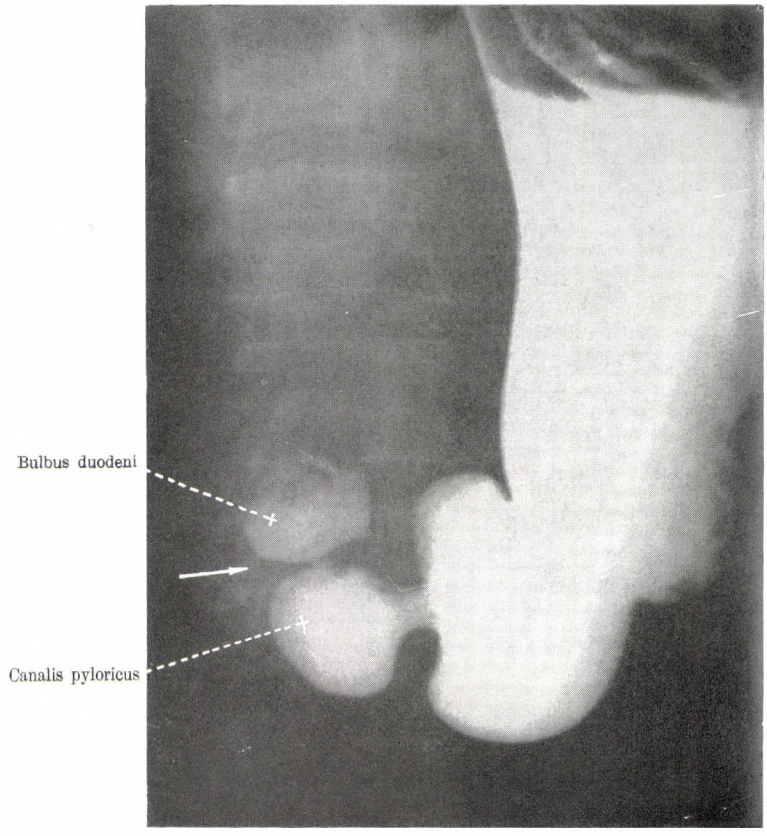

Abb. 358. Röntgenbild des Pylorusgebietes
Der Pfeil weist auf den Pylorus. Der Bulbus duodeni ist kastanienförmig

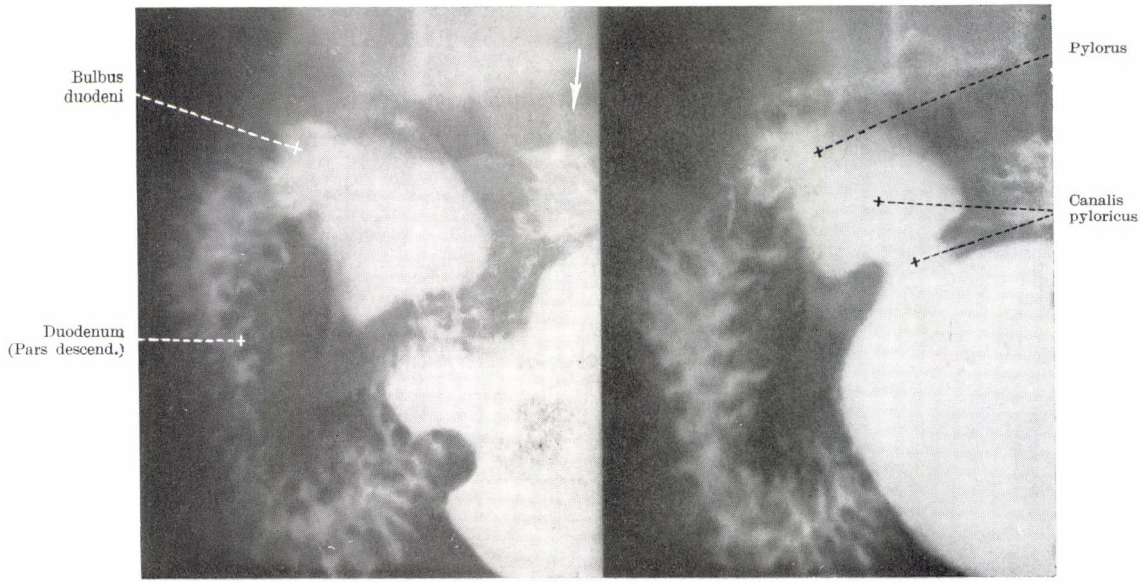

Abb. 359. Röntgenbild der Pylorusfunktion
Der Pfeil weist auf die Flexura duodenojejunalis. Auf den Serienbildern läßt sich das Weiterdringen des Kontrastmittels im Pylorusgebiet gut beobachten

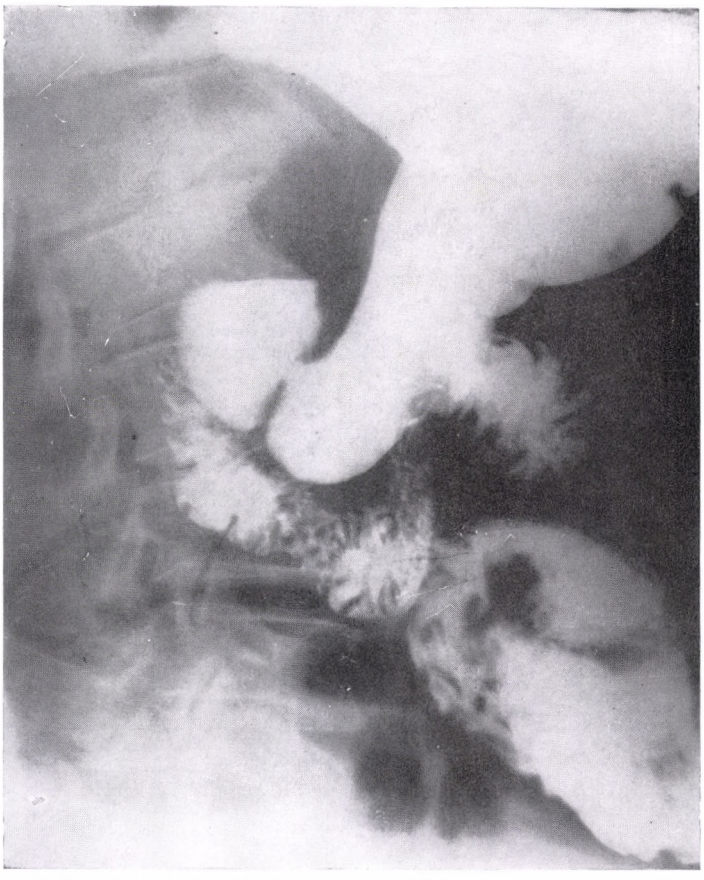

Abb. 360. Pars pylorica ventriculi, Duodenum und Flexura duodenojejunalis im Röntgenbild
In der seitlich gerichteten Aufnahme projizieren sich Pars superior, Bulbus duodeni sowie Pylorus aufeinander

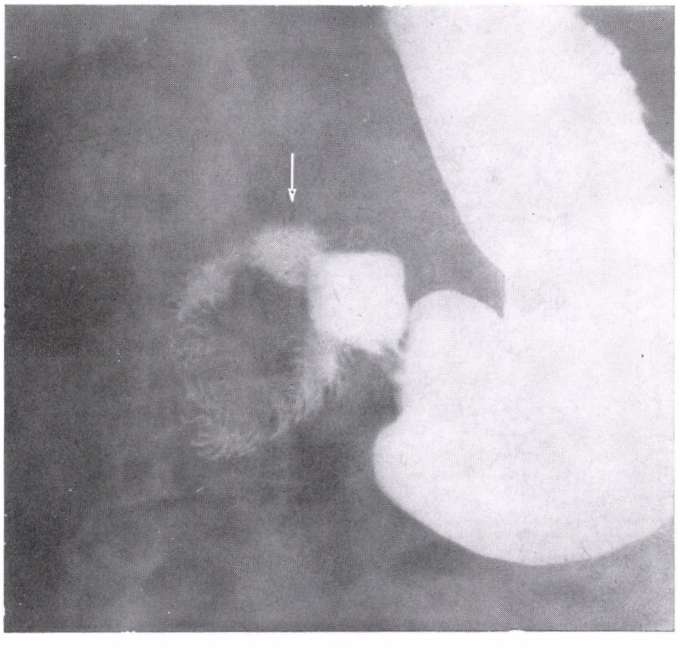

Abb. 361. Röntgenbild I des Duodenum
Der Pfeil weist auf den zuckerhutförmigen Bulbus duodeni

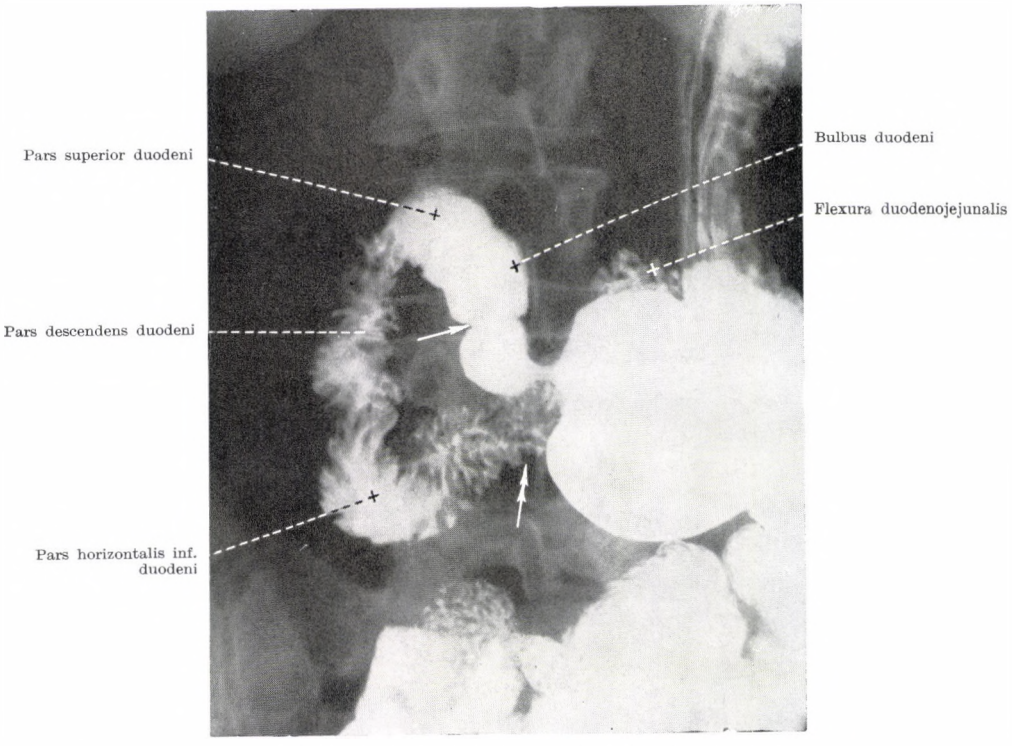

Abb. 362. Röntgenbild II des Duodenum
Der Pfeil weist auf den Pylorus, der Doppelpfeil auf die Pars ascendens duodeni

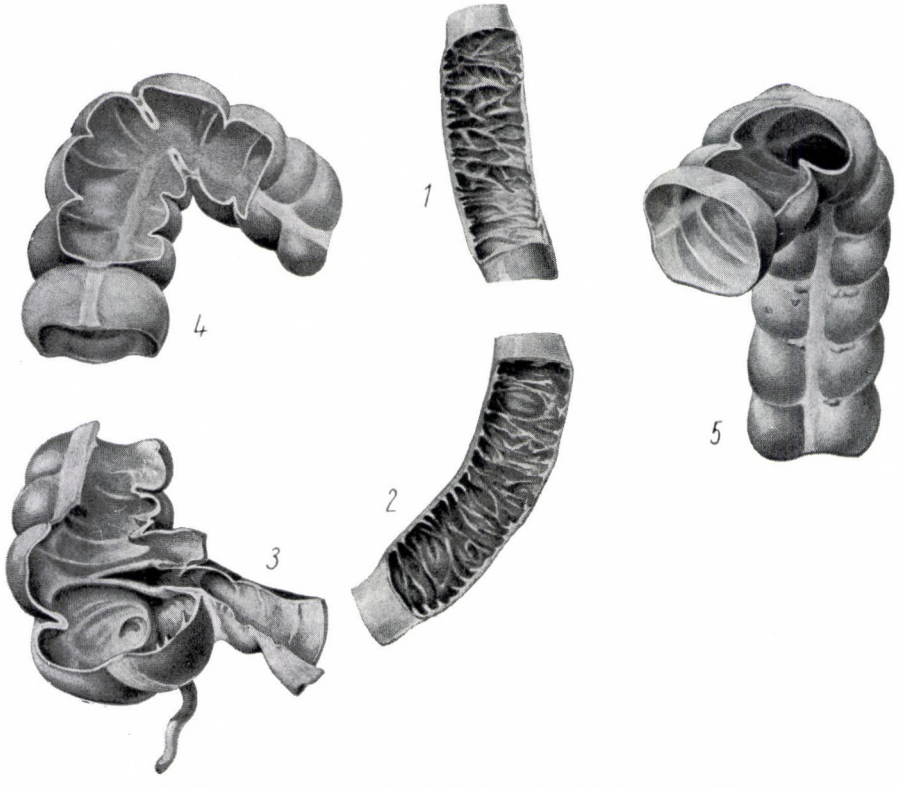

Abb. 363. Schleimhaut der Dünndärme und der Dickdärme
1 — Jejunum. Im oberen Teil desselben die Digestionskammern (»Arbeits-Relief«), im unteren Teil geglättete Falten (»Transport-Relief«); 2 — Ileum; 3 — Coecum; 4 — Flexura coli dextra; 5 — Flexura coli sinistra

Jejunum, Ileum. Die Jejunumschlingen befinden sich fast immer in senkrechter Lage und die Ileumschlingen fast vollkommen horizontal. Unter physiologischen Bedingungen bilden die unteren Ileumschlingen ein Konglomerat, aus dem nur der vor der Valvula ileocoecalis befindliche Ileumabschnitt klar hervortritt (Abb. 365).

Auf dem *Reliefbild* sind im Jejunum die Querfalten (Abb. 363, 364) gut sichtbar, die hier ebensolche Digestionskammern bilden, wie sie beim Magen beobachtet werden konnten. Zwischen den gegenüberliegenden Falten entsteht ein physiologischer Kanal, der *Ductus centralis*, der in den oberen Jejunumschlingen noch eng ist (hier entspricht also der zum Weitergelangen der Nahrung dienende Kanal nicht dem ganzen Darmlumen). Kaudalwärts erweitert er sich allmählich, da im Ileum die immer seltener werdenden Falten sich ganz verflachen. Die Weite des Ductus centralis hängt jedoch in erster Linie vom Funktionszustand des Dünndarmes ab. In der Resorptionsphase liegen die Falten hoch und sind die »Digestionskammern« ausgeprägt, der Ductus centralis ist eng *(Arbeits-Relief)*. Während der Phase, in welcher die Weiterbeförderung des Darminhalts erfolgt, glätten sich die Falten und erweitert sich demnach der Ductus centralis *(Transport-Relief)*. Auch die *Kerkringschen Falten* sind also als funktionelle Bildungen zu betrachten.

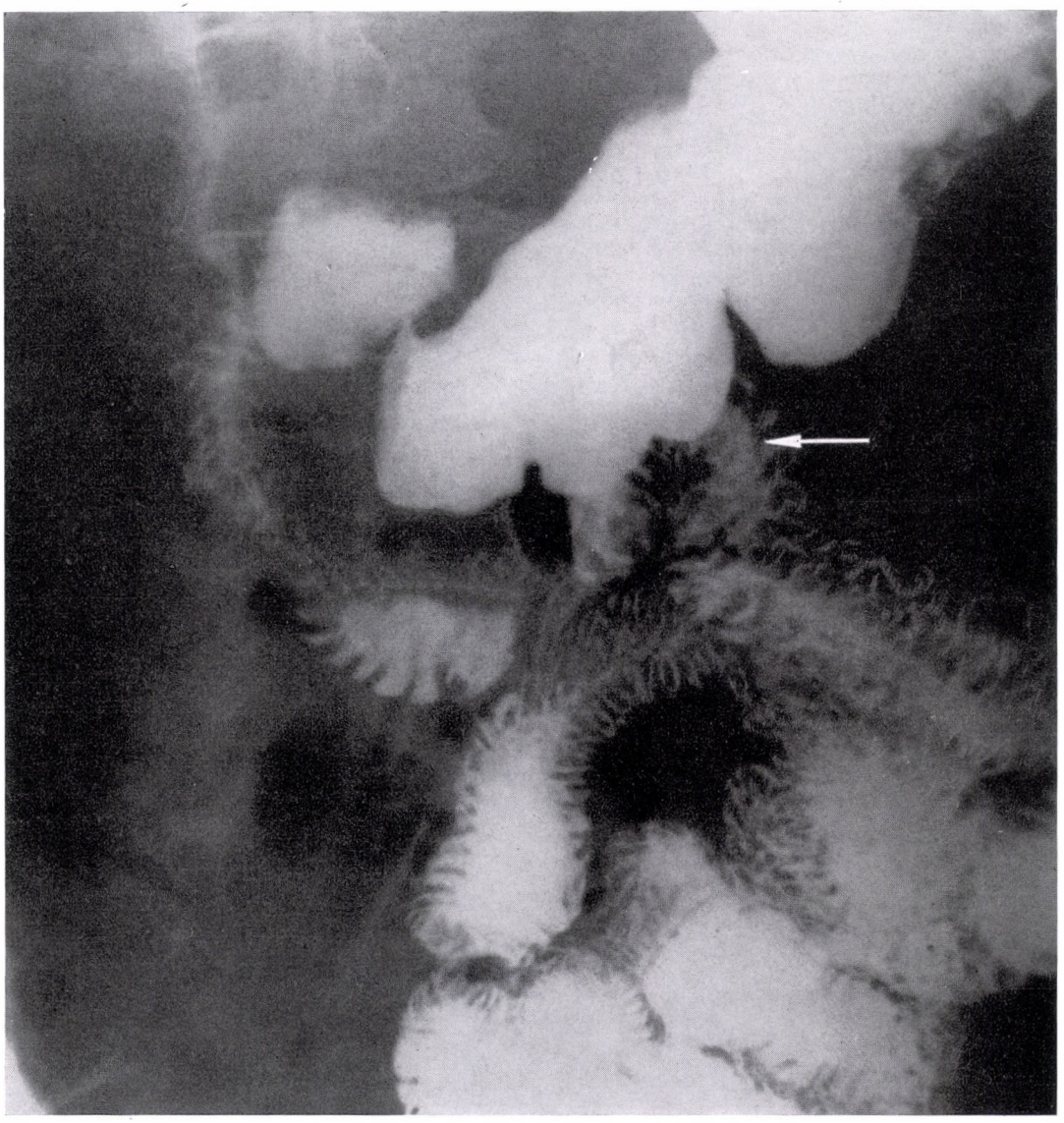

Abb. 364. Reliefbild der Dünndärme
Auf dem Bilde sind Duodenum und Jejunumschlingen sichtbar. Der Pfeil weist auf die Flexura duodenojejunalis

Bei der *Dünndarmaufnahme nach Kontrastauffüllung* ist deshalb das Kontrastmittel im Jejunum in einzelnen Abschnitten perlenkettenartig, in Form runder oder länglicher Bündel zu sehen; im Ileum erscheint dieses Bild in Form von breiteren, längeren oder kürzeren Bündeln und Flecken (Abb. 368).

Der physiologische oder erweiterte Zustand der Dünndarmabschnitte kann durch den Vergleich mit den Lumbalwirbeln festgestellt werden. Ein Darm gilt für erweitert, wenn seine Breite die Höhe der Lumbalwirbelkörper übertrifft.

PROCESSUS VERMIFORMIS (APPENDIX)

Seiner speziellen Lage wegen wird er zwischen den Dünn- und Dickdärmen besprochen. Abb. 346 demonstriert die topographischen Variationen der Appendix.

Untersuchungsmethode. *Peroral eingeführtes Kontrastmittelverfahren.* Die Auffüllung der Appendix erfolgt nach der Peristaltik d. h. noch eher nach Antiperistaltik des Coecum. Deshalb werden zu dem peroral eingeführten Kontrastmittel 1—2 Löffel Bittersalz gemengt, wodurch sich die Coecumaktivität erhöht. Oft füllt sich die Appendix nach 6—8 Stunden auf, innerhalb 24 Stunden jedoch erfolgt dies in der Regel. 24—48 Stunden nach der Purgation leert sich der gesunde Processus vermiformis. Die Nichtauffüllung bedeutet nicht unbedingt eine pathologische Veränderung.

Durch Einlauf eingeführtes Kontrastmittelverfahren. Bei dieser Methode füllt sich die Appendix aus dem mit Kontrastmittel straff ausgefüllten Dickdarm auf, oder läßt sie sich z. B. mittels zweckmäßiger Lagerung des Kranken oder von außen auf die Magenwand ausgeübten Drucks auffüllen.

Das Röntgenbild (Abb. 365, 366). Die Appendix ist 8—10 cm lang und kann von der Dicke eines Federstiels, Bleistiftes sein, ja sogar diese an Umfang übertreffen.

Der Form nach unterscheidet die Rötgenuntersuchung *drei Formen* der Appendix:

a) Foetale Form. Kann in etwa 25% der Fälle beobachtet werden. Entspringt mit weitem Lumen an der tiefsten Stelle des Coecum und verläuft, sich trichterförmig verengernd, kaudal- und etwas medialwärts.

b) Die Appendix geht vom tiefsten Punkt des Coecum aus. An der Stelle seiner Öffnung ist eine gürtelartige Einschnürung sichtbar, die den Processus vermiformis vom Blinddarm geradezu abtrennt.

c) Die Appendix entspringt an der Grenze der medialen oder dorsalen Wand des Coecum, einige cm oberhalb dessen unteren Pols. Hierbei verläuft an einem kleineren Abschnitt der Processus vermiformis parallel mit der Wand des Coecum, deshalb kann die stärkere Auffüllung oder Aufblähung des Coecum die Appendix ventilartig verschließen.

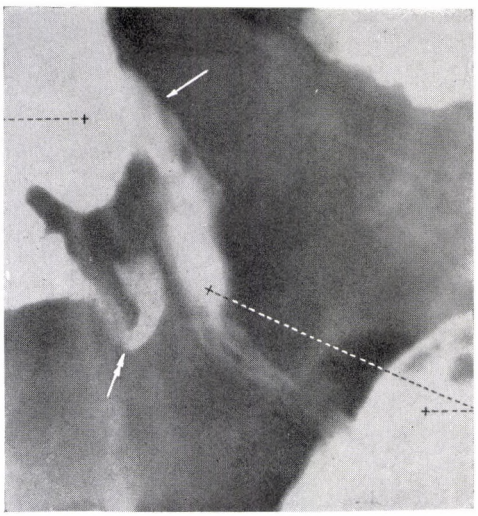

Abb. 365. Röntgenbild des Ileozökalgebietes:

Einmündung der letzten Ileumschlinge in das Coecum. Der Pfeil weist auf die ileozökale Einmündung, der Doppelpfeil auf den an seinem Ende nicht aufgefüllten Appendix. 1. — Ileum; 2. — Coecum

Auf teils *anatomischer*, teils *funktioneller* Grundlage können auf dem Processus vermiformis zwei Teile beobachtet werden:

a) *Pars basalis* oder *Antrum appendicis*. Dies ist das Ursprungsdrittel des Processus vermiformis.

b) *Corpus appendicis*. Das mittlere und distale Drittel des Processus vermiformis.

Das *Antrum appendicis* funktioniert lebhafter, entleert seinen Inhalt an Kontrastmittel oder Speiseresten viel schneller als das Corpus. An der Grenze des Antrum und des Corpus kann manchmal in einer Länge von 1—2 cm ein Auffüllungsmangel beobachtet werden, der an der Grenze der beiden Teile, infolge der sphinkterartigen Einziehung der Wand zustande kommen kann. Auf Einwirken von Pilocarpin dehnt sich das Antrum stärker als das Corpus.

Die Lokalisation des *Corpus appendicis* ist ungemein vielfältig. Aus seiner Topographie läßt sich — laut manchen Autoren — auf die Prognose der Erkrankung schließen. Vom Standpunkt der Komplikationen kommen durch den retrozökal lokalisierten entzündeten Processus vermiformis umgrenzte Prozesse (Abszesse) zustande, die anders lokalisierten

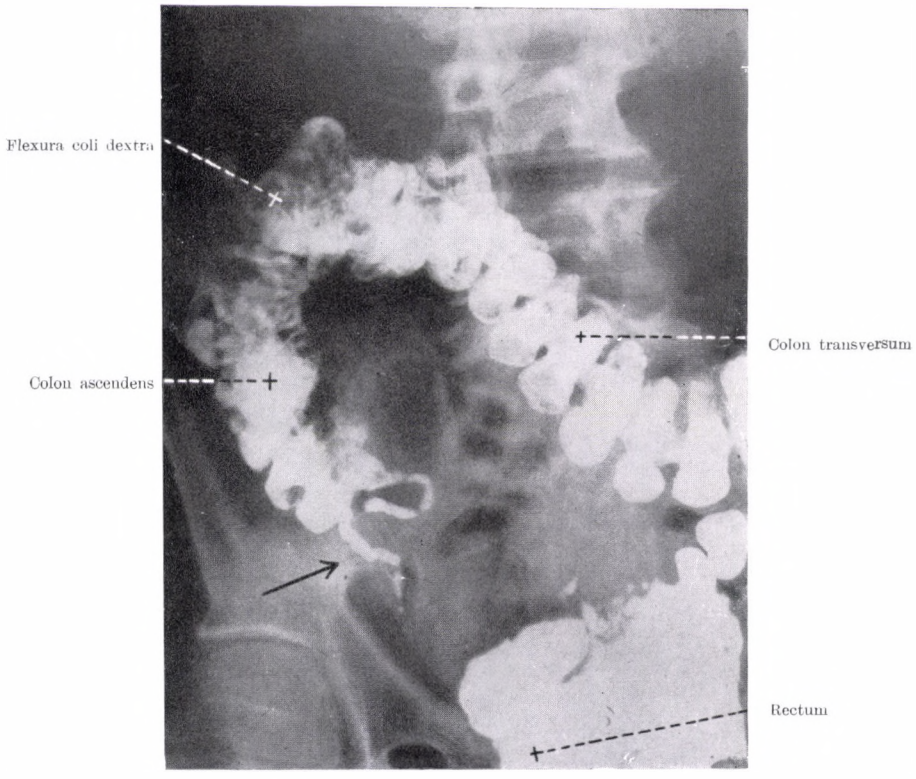

Abb. 366. Röntgenbild des Wurmfortsatzes
Der Pfeil weist auf den Processus vermiformis (mit Einlauf eingebrachtes Kontrastmittel)

verursachen eher diffuse Prozesse (Peritonitis). Zu bemerken ist, daß der Schatten des mit Kontrastmittel aufgefüllten Coecum auf der sagittalen Aufnahme den retrozökalen Processus vermiformis so verdecken kann, daß er in solchen Fällen nur auf der Seitenaufnahme oder mittels in entsprechender Richtung erfolgender Durchleuchtung sichtbar wird.

Der stark erweiterte Processus vermiformis kann eventuell mit der letzten Ileumschlinge verwechselt werden. Da jedoch auf Einwirkung von Pilocarpin die Peristaltik der Appendix lebhafter wird als die des Ileum, lassen sie sich dennoch voneinander differenzieren.

Perlenkettenartige, lückenhafte Auffüllung der Appendix deutet auf intensive Peristaltik.

DICKDÄRME

Untersuchungsmethode. »*Leeraufnahme*« (s. Dünndarmabschnitte).

Bei *Anwendung von Kontrastmitteln* kann die Untersuchung auf zwei Arten erfolgen:

a) peroral,

b) durch den Mastdarm, mit Einlauf *(Irrigoskopie)*.

Die beiden Methoden ergänzen einander.

Hat der Kranke zwecks Untersuchung des Dünndarms Kontrastmittel getrunken, so können nach 4—8 Stunden bzw. nach 24 Stunden auch die Dickdärme untersucht werden. Da diese Methode nicht immer ein verläßliches Bild ergibt, kann auch eine direkte Dickdarmuntersuchung vorgenommen werden. Nachdem der Dickdarm vollkommen ausgeräumt ist, wird — unter Kontrolle des Leuchtschirmes — durch Einlauf $\frac{1}{2}$—$\frac{3}{4}$ Liter Kontrastmittel in den Darm eingeführt. Nach Auffüllung gründliche Untersuchung, dann entleert der Kranke das Kontrastmittel, wonach die Schleimhaut betrachtet werden kann. Manche nehmen hierbei auch noch Luftinsufflation durch den Mastdarm vor, wodurch die etwa aneinander anliegenden Darmwände voneinander abgehoben werden, und so ein gut analysierbares Bild erhalten wird.

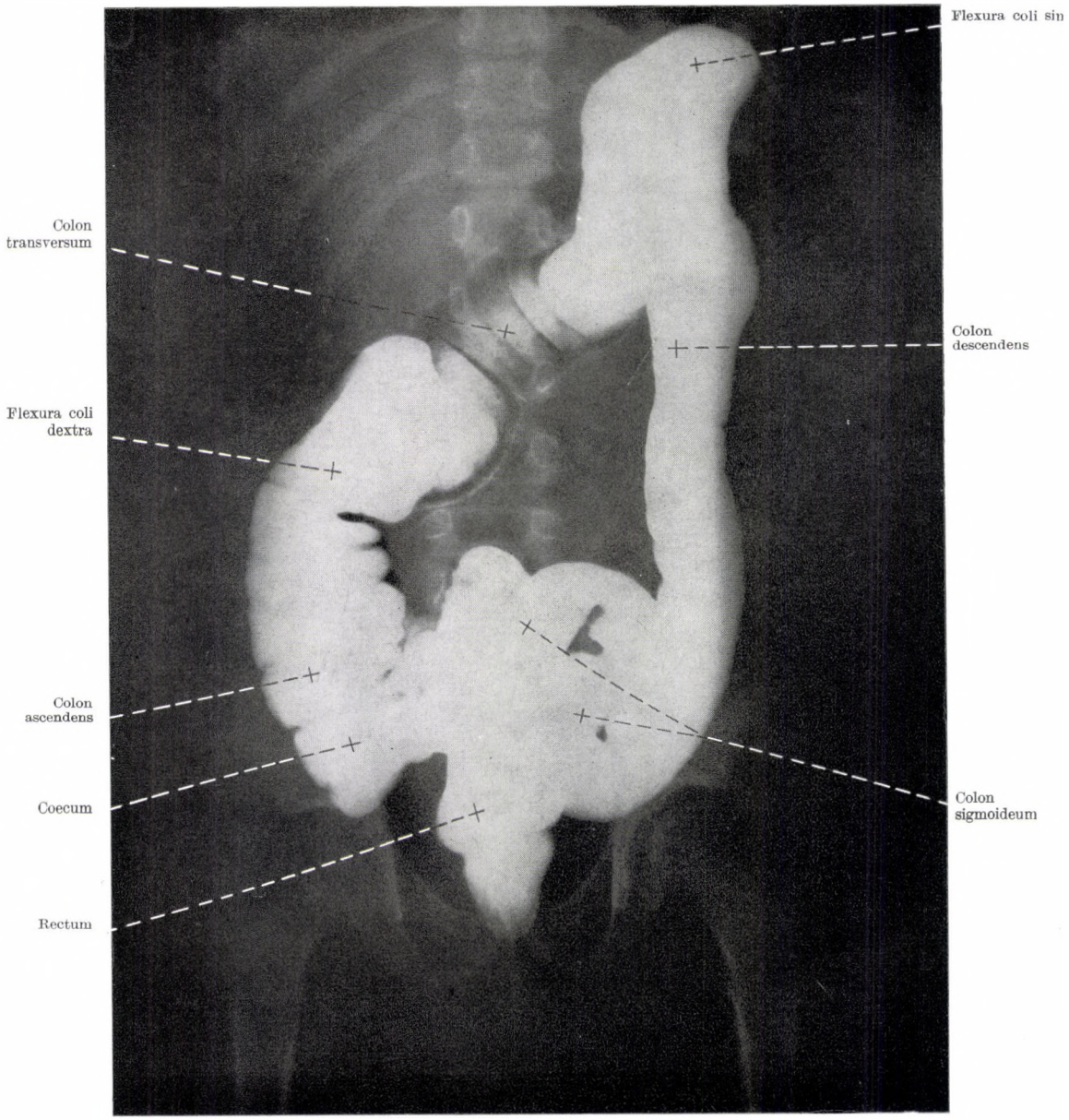

Abb. 367. Röntgenbild der Dickdärme
Kontrastfüllung durch Einlauf (Irrigoskopie)

Röntgenbild der Dickdärme nach Kontrastfüllung

Zur totalen Auffüllung des Dickdarmabschnittes eignet sich die Einlaufmethode am besten. Für das so erhaltene Bild ist die straffe Auffüllung des Darmtraktes charakteristisch, die zweckmäßig nur bis zur Ileozökalklappe reicht (Abb. 367). Gelangt das Kontrastmittel auch in die Dünndärme, so kann hierdurch das Bild der Dickdärme gestört werden. Bei peroral erfolgter Auffüllung erhalten wir ein ähnliches Bild (Abb. 368). Wegen der in den Dickdärmen auffindbaren Haustrolae mucosae (Plicae semilunares) erinnert das mittels Kontrastfüllung hergestellte Röntgenbild — besonders das des Colon transversum — an die Form eines Feigenkranzes.

Obwohl der Darmtrakt bei der Einlaufmethode in kaudo-kranialer Richtung vom Kontrastmittel gefüllt wird, beschreiben wir im folgenden in physiologischer Reihenfolge das Röntgenbild der Dickdärme.

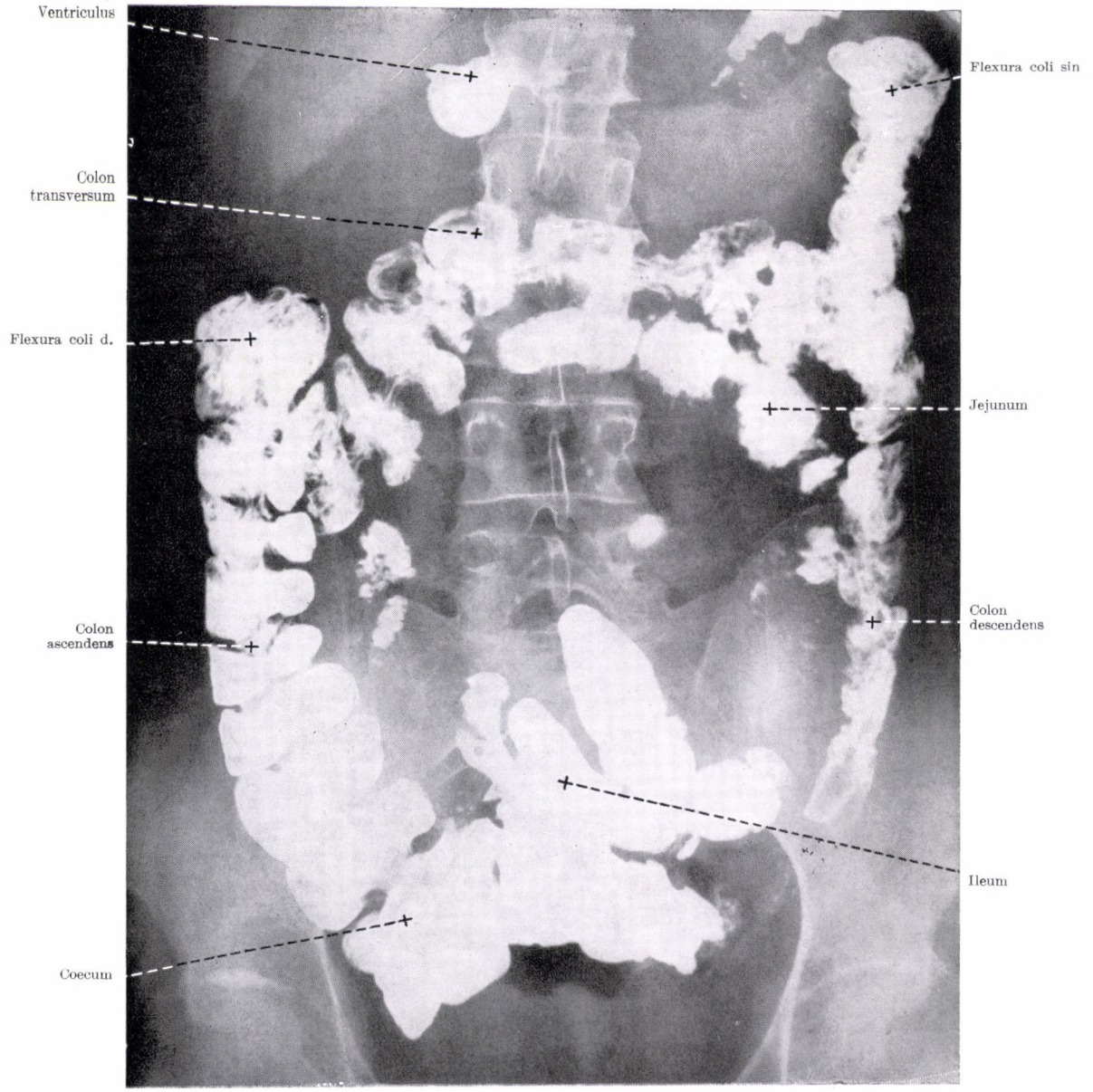

Abb. 368. Röntgenbild des Darmtraktes. Kontrastmittel per os eingebracht

Colon ascendens. Wegen seines, dem absteigenden Dickdarm ähnlichen, kurzen, verdoppelten Bauchfelles ist dies ein fixierter Darmabschnitt, nur der untere Teil, das Coecum ist mobil (Abb. 367, 368, 369). Das Colon ascendens steigt aus der rechten Fossa iliaca bis zur unter der Leber befindlichen Flexura coli dextra. Wegen der von der Lage der Leber abhängigen, veränderlichen Lokalisation der Flexura coli dextra ist auch der aszendierende Dickdarm von verschiedener Länge. Wichtig ist, daß das Colon ascendens oft nicht nur in kaudokranialer Richtung verläuft, sondern gleichzeitig auch in dorso-ventraler Richtung abbiegt, wodurch es im Röntgenbild in verkürzter Form erscheint.

Colon transversum. Sein Verlauf ist recht variabel. Früher wurde nur jener Querdarm für physiologisch angesehen, der nicht bis unter das Nabelniveau reichte. Röntgenologische Untersuchungen erweisen, daß nur wenige Querdärme dieser Anforderung entsprechen. Die meisten dringen bis unter den Nabel.

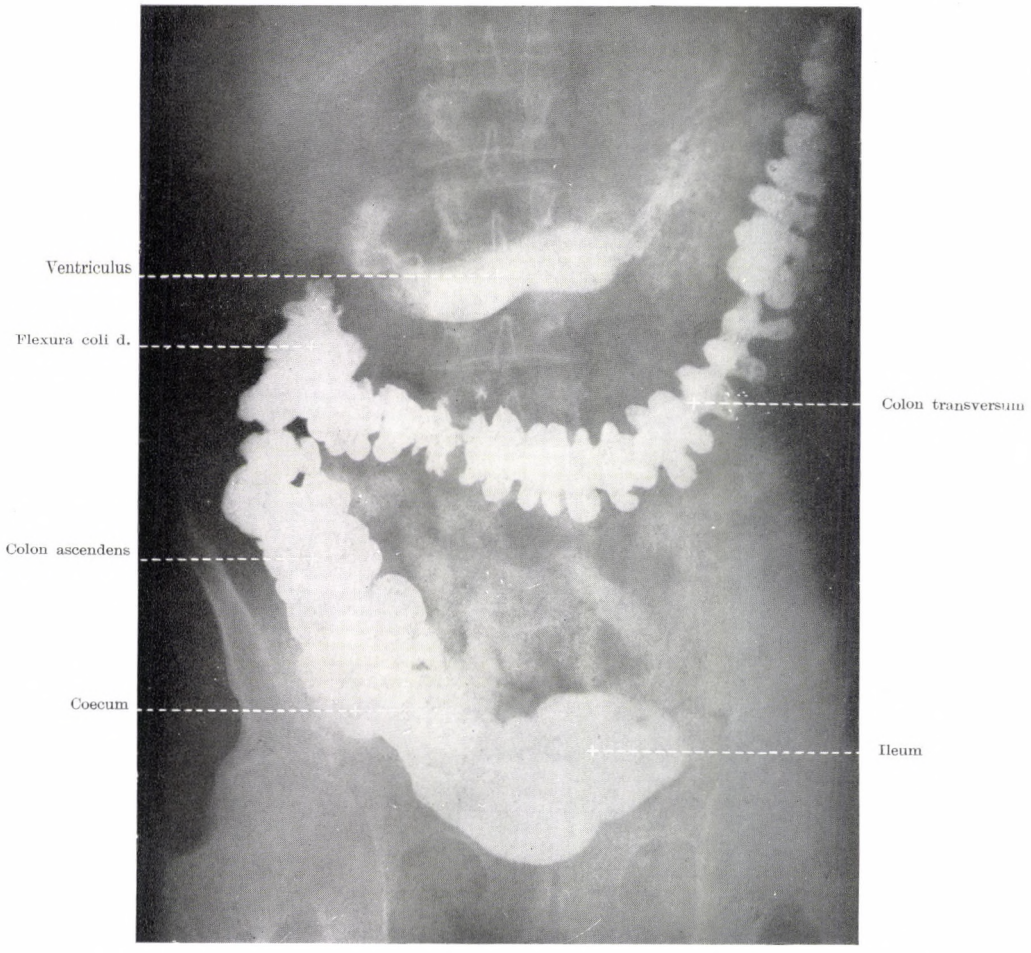

Abb. 369. Röntgenbild des Colon ascendens und des Colon transversum nach peroraler Kontrastmittelfüllung

Das Colon transversum erstreckt sich von der Flexura coli dextra bis zur Flexura coli sinistra, gewöhnlich mit ansteigendem Verlauf. Dies wird durch den höheren Ansatz der Flexura coli sinistra verursacht (Abb. 367—369).

Sinkt der Querdickdarm tief, dann liegt sein durch das Lig. phrenicocolicum hoch anhaftender, zur Flexura coli sin. ziehender Teil und der obere Abschnitt des von dort kaudalwärts ausgehenden Colon descendens an einem Stück nebeneinander. Dieses Bild pflegt mit einer Doppelflinte verglichen zu werden. Hierbei kann es zu einer Brechung der linken Dickdarmflexur in einem kleinen spitzen Winkel kommen, wodurch ein ventilartiger Verschluß des Dickdarmes zustande kommen kann. Dies kann jedoch auf der sagittalen Aufnahme nicht beobachtet werden. Hierzu ist eine Seitenaufnahme erforderlich, wodurch es sich dann oft herausstellt, daß der Übergang der beiden Darmabschnitte allmählich erfolgt und nicht so scharf ist, wie dies die sagittale Aufnahme zeigte. Die Haustra sind an diesen Darmabschnitten am ausgeprägtesten.

Colon descendens. Ein dem aszendierenden Dickdarm ähnlicher fixierter Darmabschnitt, der sich von der Flexura coli sin. senkrecht in die linksseitige Fossa iliaca erstreckt (Abb. 367, 368). Die Haustra sind viel weniger ausgeprägt als auf dem Querdickdarm (Abb. 370).

Colon sigmoideum. Ein recht mobiler Darmabschnitt, der die verschiedensten Bilder zeigt (Abb. 367, 368, 371, 372). Seine Länge beträgt etwa 40—45 cm. Während seines Verlaufes bildet er S- und spiralförmige Schlingen, sowie solche, die die Form einer 8 haben. Er weist sogar eine ausgeprägte Haustration auf. Seine Dicke entspricht im allgemeinen der Hälfte vom Querdurch-

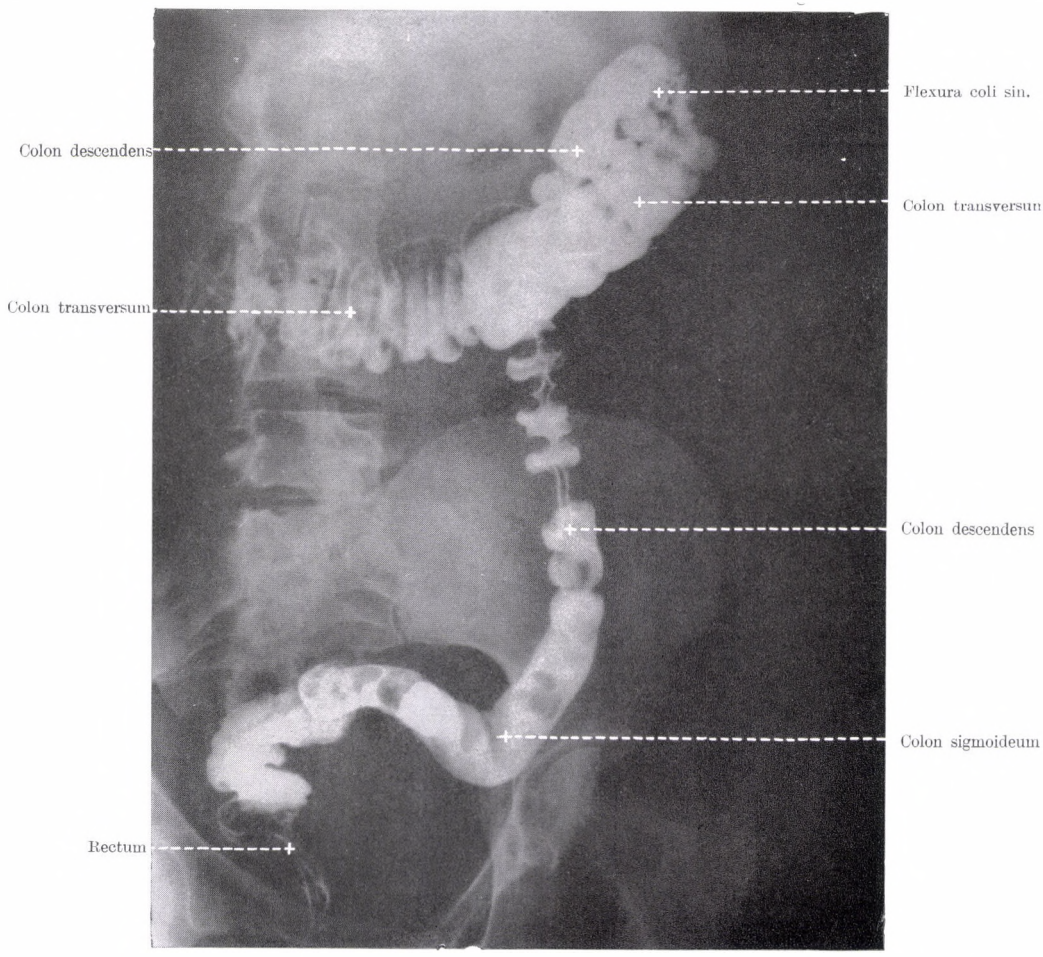

Abb. 370. Flexura coli sin., Colon descendens, Colon sigmoideum im Röntgenbild nach Kontrastmitteleinlauf

messer des aszendierenden Colon und Coecum. Sein Übergang in den Mastdarm weist eine fast senkrechte Richtung auf.

Rectum. Schließt ohne scharfe Grenze an das Sigmoideum an (Abb. 367). An dessen oberem Abschnitt ist seine physiologische Weitung, die *Ampulla recti*, gut erkennbar, die durch ein-zwei Querfalten *(Kohlrauschsche Falten)* von den übrigen Teilen des Rectum abgegrenzt wird (Abb. 373, 390).

Schleimhaut der Dickdarmabschnitte im Reliefbild

Wurde vom Kranken das mittels Einlauf eingebrachte Kontrastmittel entleert, so bietet sich Gelegenheit zur Untersuchung der Schleimhaut. Auch die Schleimhaut des Dickdarmtraktes hat ihre Autoplastik, die hier bereits im Dienste der Absorption und der Entleerung steht. Zur Förderung der Absorption ist an der Grenze des Coecum und des Colon ascendens auf dem Gebiete der Flexura coli dextra und sinistra eine Einrichtung zu beobachten, die das Weiterdringen des Darminhaltes verhindert. Diese Einrichtung wird durch die Querfalten gebildet (Abb. 363).

Im Röntgenbild sind zweierlei Querfalten des Dickdarmes zu finden:

1. *Haustra muscularia*, die sich auf die ganze Darmwand erstrecken. Sie entsprechen je einer Digestions- bzw. Absorptionskammer. Zwischen zwei Haustra ziehen radiär verlaufende Falten. In distaler Richtung vermindert sich die Zahl der Haustra muscularia und werden die radiär verlaufenden Falten ausgeprägter.

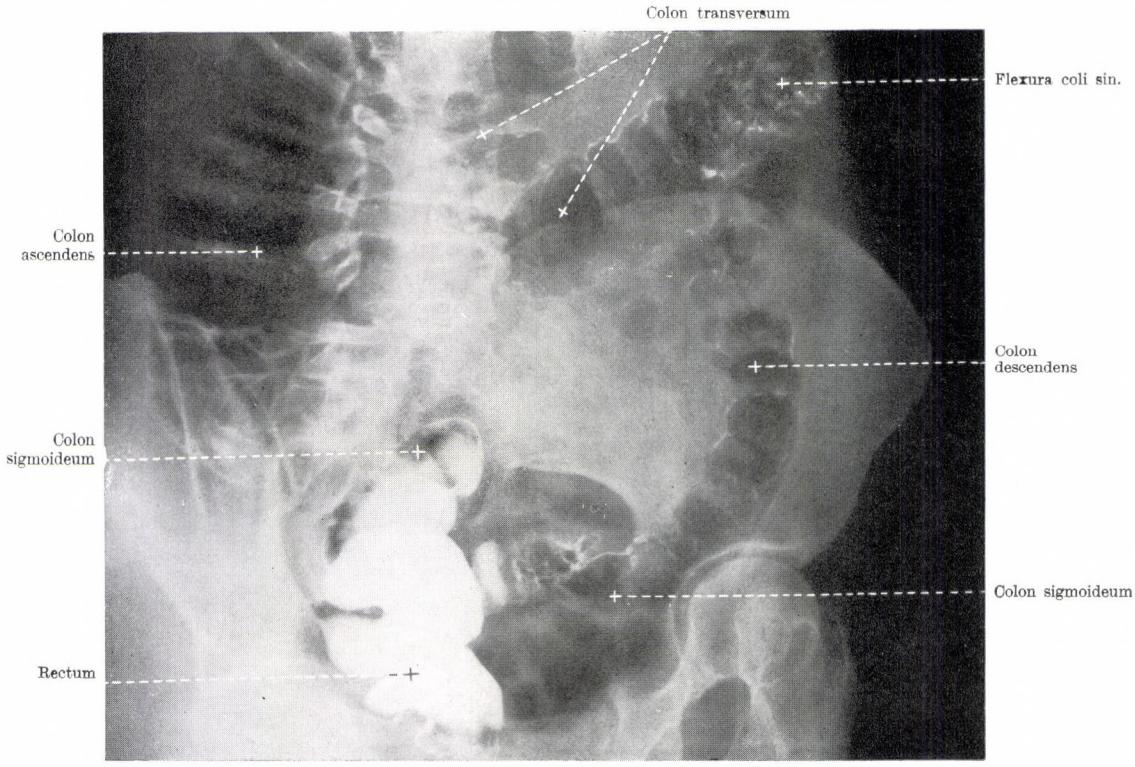

Abb. 371. Schleimhaut der Dickdärme: Reliefbild

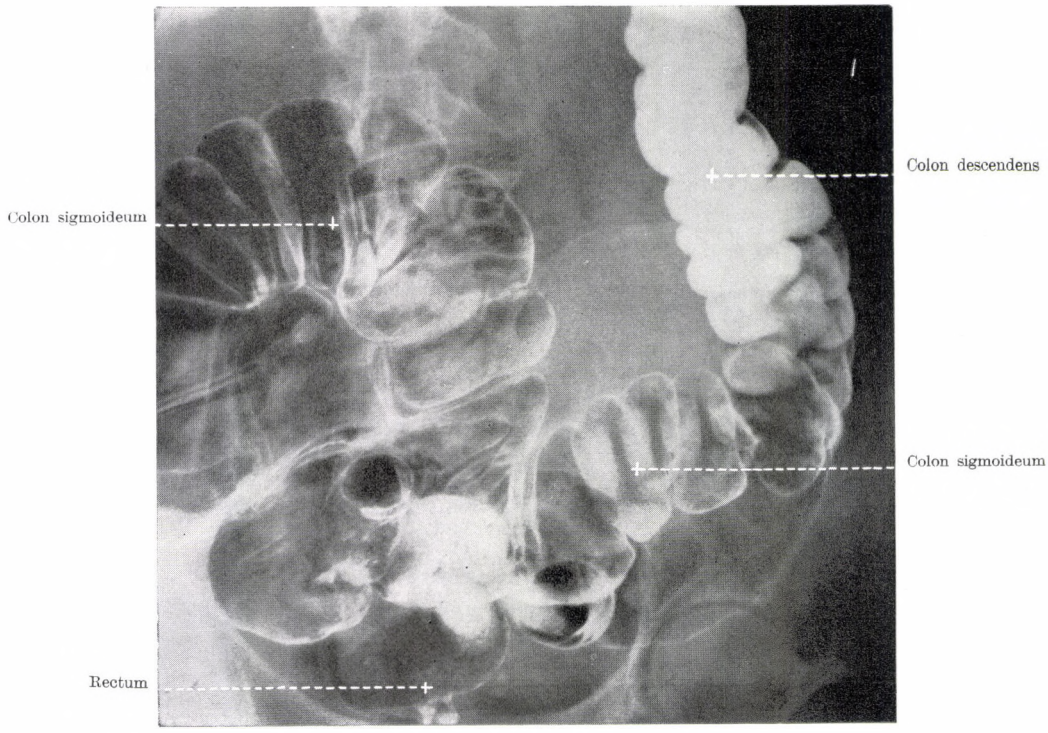

Abb. 372. Colon sigmoideum: Reliefbild
Der Sigmadarm ist erweitert, meteoristisch

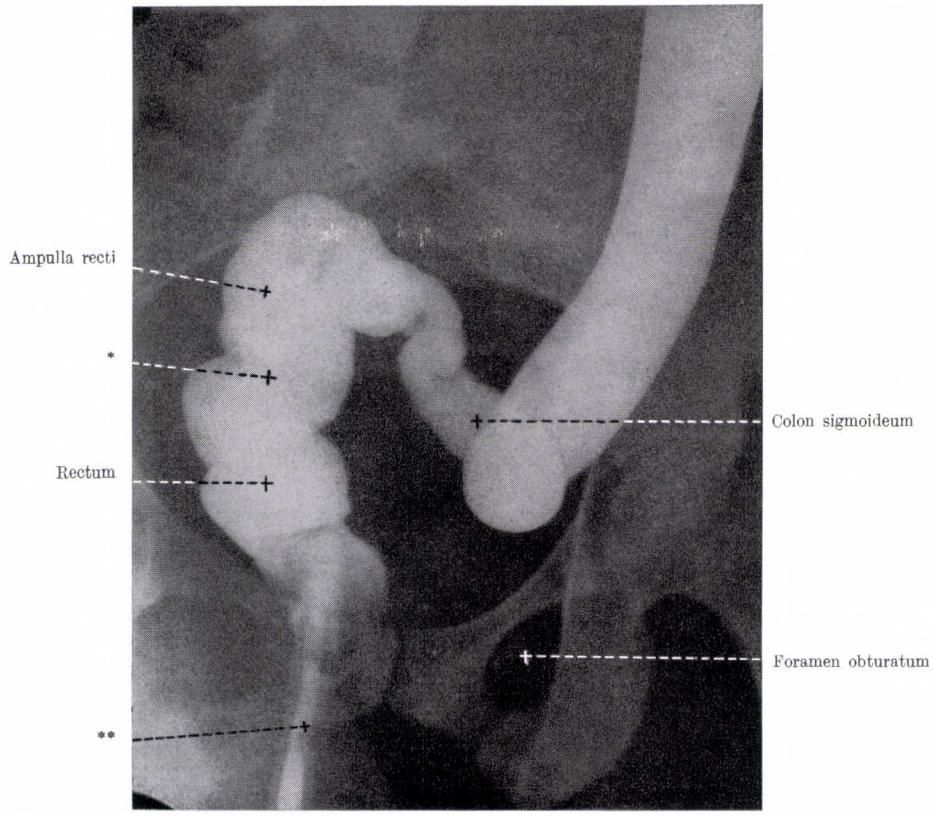

Abb. 373. Mastdarm: antero-posteriores Röntgenbild
Kontrastmitteleinlauf (Irrigoskopie). Mit einem Stern bezeichnet: Kohlrauschsche Falte. Mit Doppelstern bezeichnet: Untersuchungsinstrument im Mastdarm

2. *Haustrolae mucosae*. Befinden sich nur auf der Schleimhaut und entsprechen demnach morphologisch ca. den Schleimhautfalten der Dünndärme. Sie sind separat nur bei der Reliefuntersuchung zu sehen, also dann, wenn das Kontrastmittel teilweise oder ganz aus dem Darm entleert wurde und sich nur mehr anhaftende Reste auf der Schleimhaut befinden. So sind dann beide Haustra wahrnehmbar. Oft zeigt der Darm ein Zickzack-Bild, was dadurch verursacht wird, daß das Kontrastmittel auf der einen Seite am Haustrum musculare, auf der anderen an der Haustrola mucosa anhaftet. An den distalen Darmabschnitten vermindert sich die Zahl der Haustra ständig und treten die Längsfalten in den Vordergrund. Diese werden jedoch in Abschnitten von 10—15 cm von je einer Querfalte unterbrochen.

Die Untersuchungen erweisen eine recht große Verschiedenheit der Schleimhautfalten. Bei der Wertung muß beachtet werden, daß die Einlaufuntersuchung ein aphysiologisches Verfahren ist.

Das *peroral* eingeführte Kontrastmittel kann besonders bei der Schleimhautuntersuchung ein ähnliches Resultat ergeben wie die Einlaufmethode. Man muß jedoch wissen, nach welcher Zeit das Kontrastmittel in die verschiedenen Darmabschnitte gelangt.

Die *Auffüllungszeit* wird vom Verschlucken des Kontrastmittels an gerechnet. In der Praxis konnten folgende wichtige Auffüllungszeiten beobachtet werden:

Speiseröhre: einige Sekunden
Magen: einige Minuten
Dünndärme: 2—4 Stunden
Valvula ileocoecalis: 4—5 Stunden
Valvula coecocolica: 5—5½ Stunden
Flexura coli dextra: 6 Stunden
Flexura coli sinistra: 8 Stunden
Rectum: 24 Stunden.

In der Flexura coli sinistra kann das Kontrastmittel — auch unter physiologischen Bedingungen — längere Zeit (sogar für 20 Stunden) steckenbleiben. Von hier wird nämlich der Darminhalt durch die sog. *große Dickdarmperistaltik* weitergeleitet. Die große Darmperistaltik erfolgt zwei-dreimal innerhalb 24 Stunden und dauert durchschnittlich 4 Sekunden. Die Abbildungen 371, 372, 374, 375 zeigen das Schleimhautreliefbild von Dickdarmabschnitten.

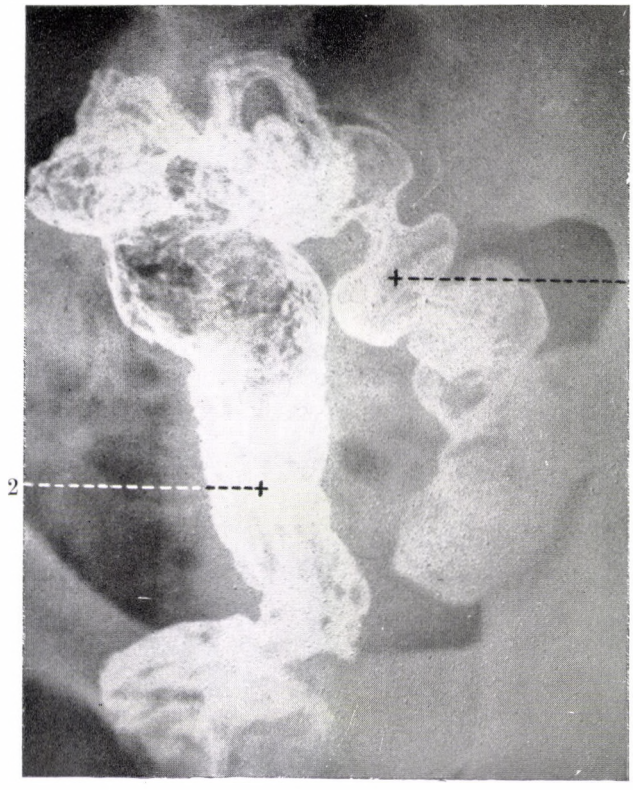

Abb. 374. Schleimhaut des Mastdarms: antero-posteriores Röntgenbild (Reliefbild)
1. — Colon sigmoideum; 2. — Rectum

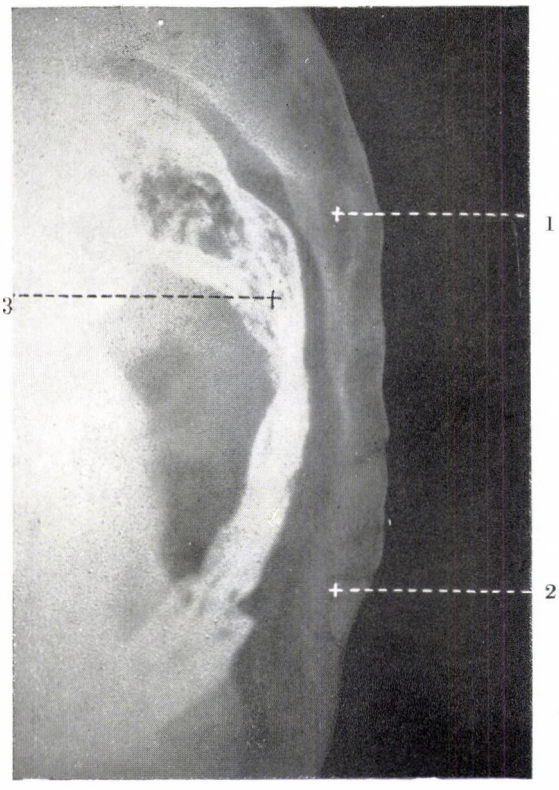

Abb. 375. Schleimhaut des Mastdarms: seitliches Röntgenbild (Reliefbild)
1. — Os sacrum; 2. — Os coccygis; 3. — Rectum

LEBER

Untersuchungsmethoden:

Leeraufnahme. Native Untersuchung der Leber.

Hepatographie. Das Wesentliche dieses Verfahrens ist die intravenöse Injektion von Thoriumdioxid, das sich im Retikuloendothelialsystem, so in der Leber und auch in der Milz fein verteilt und im Röntgenbild einen ausgeprägten Schatten ergibt. Da das Thorium ein radioktiver Stoff ist, ist dies eine gefährliche Methode und wird heute nicht mehr angewendet.

Pneumoperitonaeum (s. S. 365).

Röntgenbild. Abb. 383 zeigt die Topographie der Leber. Auf der »Leeraufnahme« der Bauchhöhle gibt die Leber ihres massigen Bestandes wegen einen feinen Weichteilschatten, der sich jedoch mit dem rechtsseitigen Nierenschatten zusammen projiziert (Abb. 376).

Der Schatten der Leber kann sowohl auf der von der Brust als auch auf der von der Bauchhöhle hergestellten Aufnahme untersucht werden. Ihr in der rechten Zwerchfellkuppel befindlicher und sich in die Brusthöhle projizierender Teil ergibt einen Schatten annähernd ähnlicher Intensität wie der Herzschatten. Der in der Medianlinie befindliche Teil des Organs sowie das Ende des linken Lappens sind isoliert selten sichtbar, weil sich ersterer auf den Schatten des Herzens und der Wirbelsäule, letzteres auf den Schatten der Magenluftblase projiziert. Der kaudale Rand des Leberschattens schließt sich an den Schatten des rechtsseitigen Rippenbogens an.

Die Anwendung des Pneumoperitonaeum vermittelt einen eingehenderen Aufschluß über die Leberoberfläche, besonders wenn es sich um flächennahe Prozesse der Leber handelt (z. B. oberflächliche Echinococcus-Zyste). Vom Kranken können Aufnahmen in verschiedenen Stellungen angefertigt werden (Abb. 412—416).

Durch die perirenale Insufflation können — mit der Schichtaufnahme kombiniert — ähnlich wertvolle Aufschlüsse über tief im Lebergewebe sitzende Veränderungen gewonnen werden (Abb. 389).

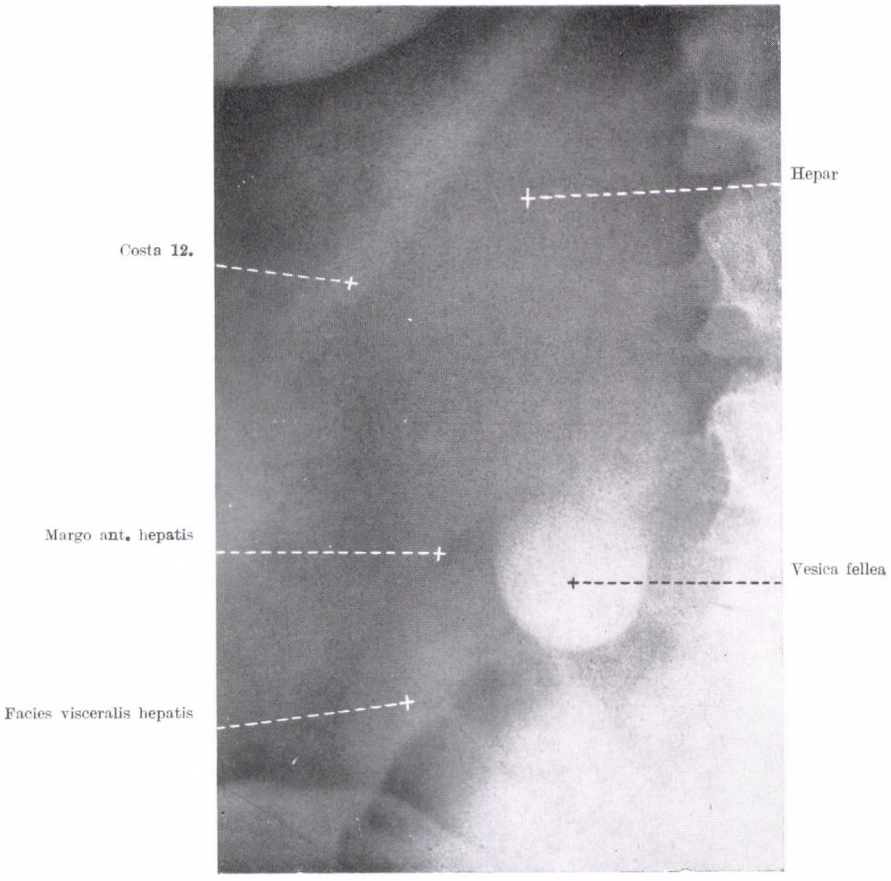

Abb. 376. Röntgenbild der Leber und Gallenblase
Kontrastmittel im Fundus der Gallenblase (Cholezystogramm)

GALLENBLASE

Die röntgenologischen Untersuchungen der Gallenblase und der Gallengänge geben nicht nur morphologischen Aufschluß, sondern informieren auch über die Funktion dieser Gebilde

Untersuchungsmethoden

Die Untersuchungsmethoden sind mannigfach. Zur Diagnose müssen die Untersuchungen in einer gewissen Reihenfolge vorgenommen werden. Gegebenenfalls müssen sie von der Untersuchung des angrenzenden Verdauungstraktes ergänzt werden, weil hierdurch aus indirekten Zeichen auf die Erkrankung der Gallengänge geschlossen werden kann.

Leeraufnahme

Eröffnet immer als erste die Reihenfolge. Die Vorbereitung des Kranken bedeutet, daß er am Tage vor der Untersuchung schlackenarme Speisen verzehrt. Es soll verhindert werden, daß das Röntgenbild durch Darmgase gestört wird. Deshalb werden vor der Aufnahme Einläufe, oder seltener Purgation, nur im Falle von Obstipation angewendet.

Auf der Leeraufnahme können die kalkhaltigen Steine demonstriert werden (Abb. 378). Der Kalk bildet entweder den Kern des Cholesterinsteines und zeigt dann ein sternartiges, strahlenförmiges Bild, oder umhüllt er den Stein, wodurch ein charakteristischer, ringförmiger Schatten sichtbar wird. In der Nativaufnahme kann die Gallenblase auch dann dargestellt werden, wenn

ihre Wand infolge vorhergehender Entzündung verdickt ist (chronische Cholezystitis), oder sich in der Wand Kalk abgelagert hat (inkrustierte Gallenblase), in welchem Fall eine Schrumpfung der Gallenblase zustande kommt.

Cholezystographie

Eine recht wertvolle Untersuchungsmethode, die im wesentlichen darauf beruht, daß ein Teil von dem in den Organismus eingeführten Kontrastmittel in der Leber ausgeschieden wird und dann von dort in die Gallenblase gelangt.

Die Untersuchung kann *peroral* oder *intravenös* ausgeführt werden.

Die *perorale Cholezystographie* wird am Tage nach der Nativaufnahme vorgenommen. Der Kranke nimmt am späten Nachmittag, zwischen 5—7 Uhr, mit Butter bereitete Rühreier zu sich (3—4 dkg Butter, 2 Eier) mit Brot oder Zwieback und Tee. Zur Entleerung der Gallenblase ist nämlich das Eigelb am besten geeignet. Eine Stunde später nimmt er das Kontrastmittel (Biliselectan, Jodobil usw.) ein, 0,05 g/kg Körpergewicht, im allgemeinen also 3—4 g. Neuerdings hat sich das »Cistobil« genannte Präparat recht gut bewährt, das sich auch zu cholangiographischen Untersuchungen eignet. Dieses wird vom Patienten 5—10 Minuten nach dem erwähnten Abendessen eingenommen (6 Tabletten = 3 g).

Nachdem der Kranke das Kontrastmittel eingenommen hat, nimmt er nichts mehr zu sich — auch keine Medikamente. Von den Eingeweiden gelangt das Kontrastmittel durch das Pfortadersystem in die Leber, wo etwa 10—20% ausgeschieden werden. Der Rest wird durch die Nieren ausgeschieden. Nach 12 Stunden fertigt man die erste Aufnahme an. Wie bei der Nativaufnahme bereits beschrieben, liegt der Kranke bei dieser Aufnahme zuerst am Bauch, dann am Rücken bzw. auf der rechten Seite und nimmt schließlich eine aufrechte Haltung ein. Ist die Gallenblase gut aufgefüllt, so nimmt der Kranke die Boyden-Speise zu sich (mit Milch und Butter bereitete Eierspeise aus 2 Eiern) und wird die Aufnahme nach 40 Minuten wiederholt. Infolge der verzehrten Boyden-Speise erfolgt eine Kontraktion der Gallenblase — so daß Aufschluß über ihre Funktion erhalten werden kann.

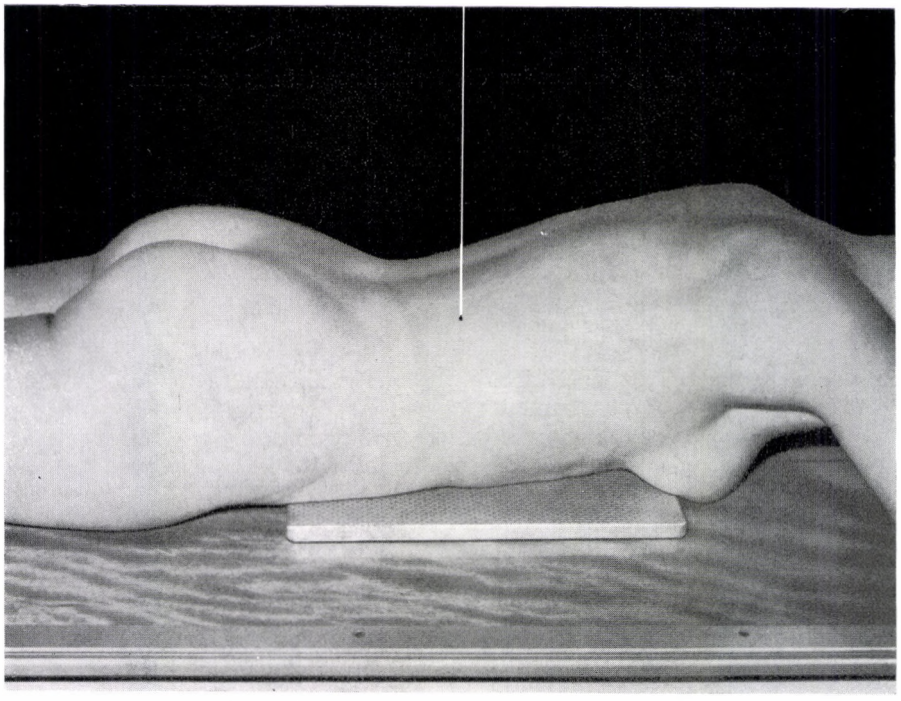

Abb. 377. Gallenblase: Einstellung der postero-anterioren Röntgenaufnahme
Der Zentralstrahl ist — zur Kassette senkrecht — auf den Punkt gerichtet, der etwa 8 cm rechts vom Processus spinosus des II. Lumbalwirbels gelegen ist. (Bei korpulenten Personen ist die Eintrittsstelle des Zentralstrahles jener Punkt, der etwa 10 cm rechts vom Processus spinosus des XI. Rückenwirbels gelegen ist)

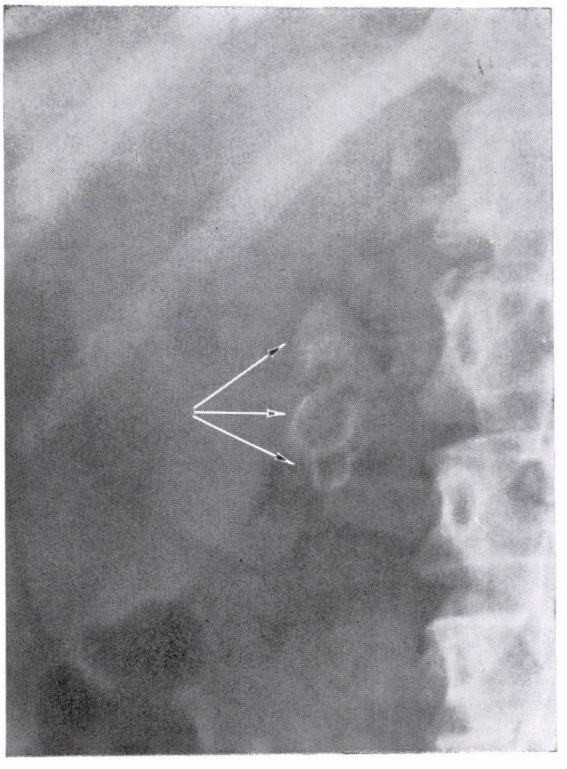

Abb. 378. Gallenblase: natives Röntgenbild
Die Pfeile weisen auf die in der Gallenblase befindlichen schattengebenden Gallensteine

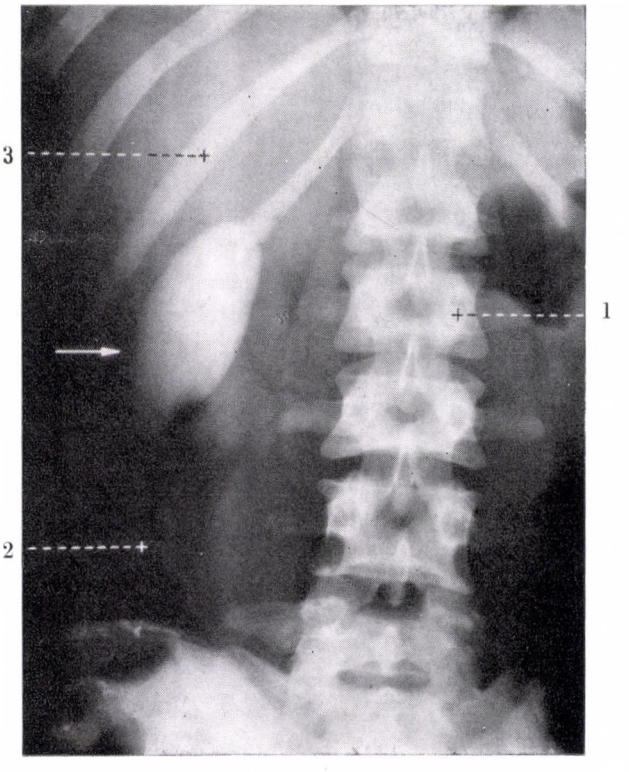

Abb. 379. Cholezystogramm
Der Pfeil weist auf die Gallenblase. Das Kontrastmittel füllt die intakte Gallenblase aus. 1. — Vertebra lumbalis II.; 2. — Colon ascendens; 3. — Costa 11.

In den Bildern ist der Schatten der gut aufgefüllten Gallenblase oder deren pathologische Veränderung (Verwachsung, Diverticulum) gut zu erkennen. Manchmal können schattengebende Steine beobachtet werden. Oft jedoch treten Schatten nicht gebende Steine als Kontrastschattenaussparungen in Erscheinung. Ein recht wichtiges Symptom, aus dem auf pathologische Veränderungen geschlossen werden kann, ist, wenn sich die Gallenblase nicht auffüllt (Verschlußstein, Tumor, mangelndes Konzentrationsvermögen der Gallenblase). Allerdings darf — in Ermangelung anderer Symptome — auf Grund *eines* negativen peroralen Cholezystogramms keine sichere Diagnose gestellt werden. In solchen Fällen wird entweder eine intravenöse Cholezystographie angewandt, oder wird die perorale Untersuchung wiederholt.

Intravenöse Cholezystographie. Vor einigen Jahren wurde diese Untersuchungsmethode für sicherer erachtet, weil der Erfolg der peroralen Untersuchung auch vom Zustand des Magen-Darmtraktes abhängig ist. Die gleiche Vorbereitung des Kranken wie bei der peroralen Methode. Das Kontrastmittel (Biligrafin 30% oder 50%) wird langsam injiziert.

Eine Art der intravenösen Cholezystographie ist die sog. *schnelle Cholezystographie.* Am Tag vor der Untersuchung verzehrt der Kranke leichte Speisen, die keine Kohlenhydrate enthalten. Vor Injektion des Kontrastmittels verabreicht man intravenös 125 cm^3 40prozentiger Traubenzuckerlösung, sodann, nach 10 Minuten das Kontrastmittel. Mit dem Traubenzucker zusammen gelangt auch das Kontrastmittel schnell in die Leber und wird dann ausgeschieden, so daß 2 Stunden nach Einführung des Kontrastmittels bereits die erste Aufnahme angefertigt werden kann. — Ein heute schon kaum mehr angewandtes Verfahren.

Bei der intravenösen Cholezystographie sind Komplikationen vorgekommen (Thrombophlebitis, im Falle paravenöser Injektion Nekrose usw.), so daß mit der Vervollkommnung der Kontrastmittel heute im allgemeinen die perorale Cholezystographie im Vordergrund steht.

Einstellung der Aufnahmen. Bei der Aufnahme liegt der Kranke auf dem Bauch, weil seine Gallenblase hierdurch in filmnahe Lage gebracht werden kann. Der Zentrahlstrahl tritt — senkrecht auf die Kassette (Abb. 377) — etwa 8 cm vom Dornfortsatz des II. Lumbalwirbels rechts ein.

Röntgenaufnahmen der Gallenblase

Das Röntgenbild. Die aufgefüllte Gallenblase ist birnen- oder feigenförmig und im Röntgenbild als 4—10 cm langer Schatten sichtbar. Trifft der Strahl die Gallenblase in ihrem Längsdurchmesser, so gibt sie einen runden Schatten (Abb. 379).

Form und Lokalisation der Gallenblase sind recht vielfältig. Bei großen mageren Personen steht sie steil, bei Pyknikern eher quer oder schräg. Im allgemeinen ist sie im Winkel der 12. Rippe und der Lumbalwirbel zu finden. Ihr unterer Pol reicht gewöhnlich bis zum kaudalen Rand des II. Lumbalwirbels, ragt aber auch nicht selten bis zum IV. Lumbalwirbel hinunter. Im Leuchtschirm ist erkennbar, daß sie mit der Leber zusammen die Atmungsbewegungen mitmacht. Beim Schätzen ihrer Länge muß beachtet werden, daß bei der häufigsten (sagittalen) Aufnahme die Gallenblase von den Strahlen in schräger Richtung getroffen wird und daher im Bild verkürzt erscheint.

Vom *diagnostischen Standpunkt* kann die Cholezystographie folgende auswertbare Resultate erbringen:

a) sich gut auffüllende, normale Gallenblase,

b) Kontrastschattenaussparungen in der aufgefüllten Gallenblase,

c) nach intravenöser Auffüllung erfolglose Cholezystographie: die Gallenblase füllt sich nicht auf.

d) Gallenblase von abnormaler Größe und Form.

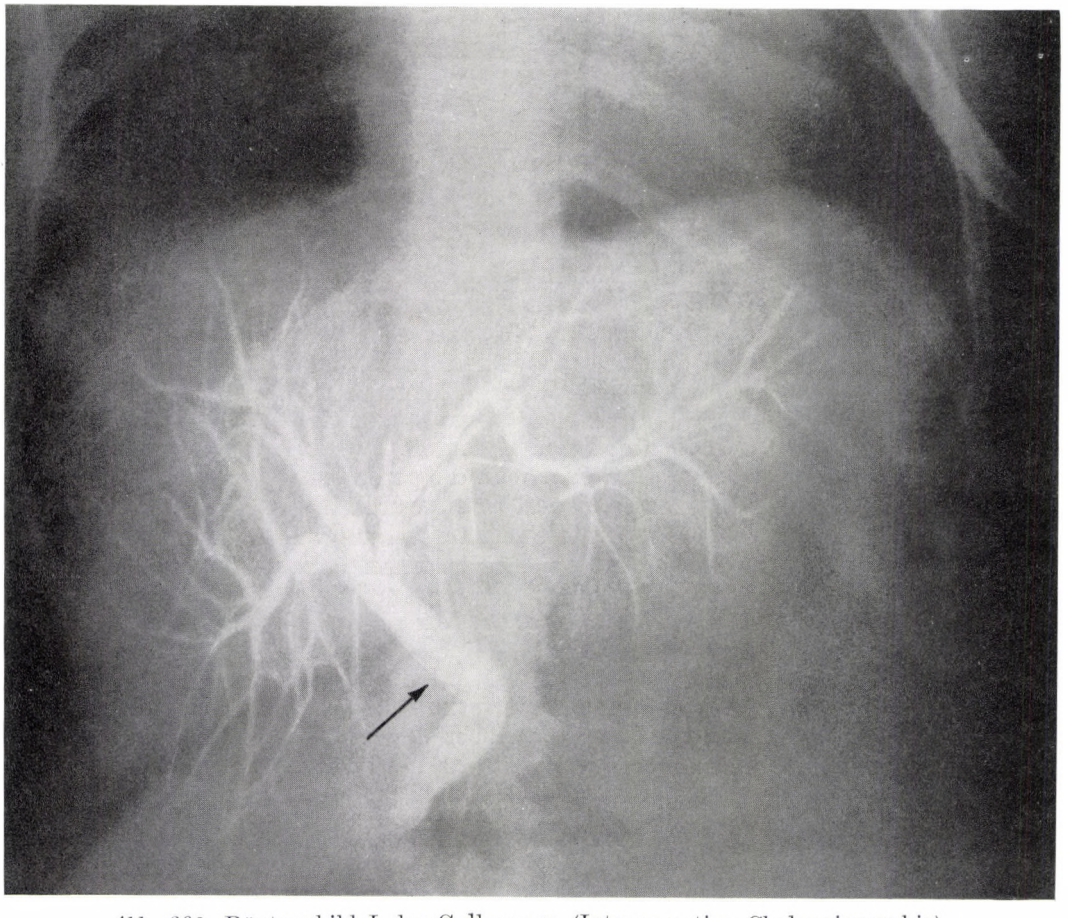

Abb. 380. Röntgenbild I der Gallenwege (Intraoperative Cholangiographie)
Der Pfeil weist auf den Ductus choledochus

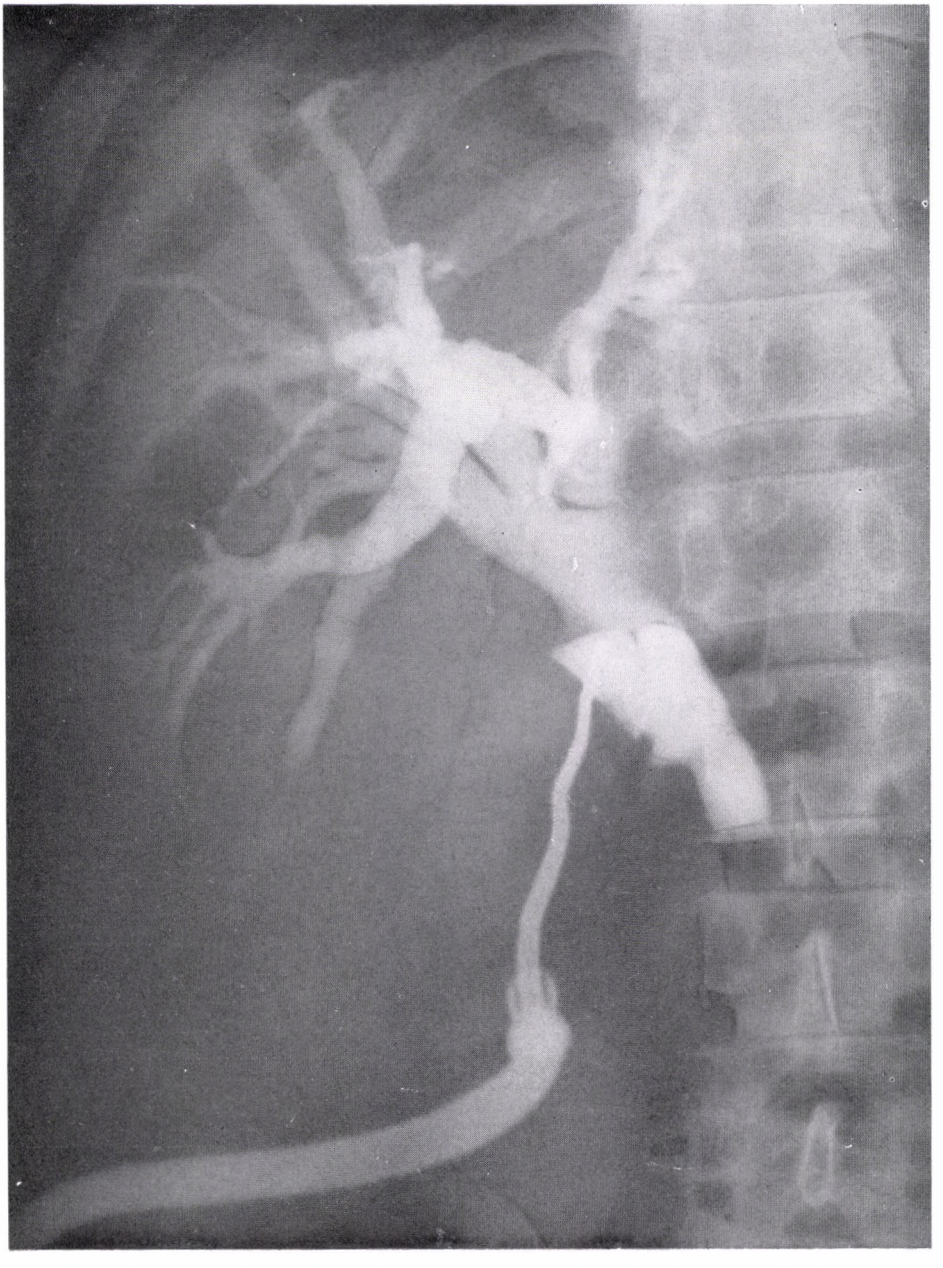

Abb. 381. Röntgenbild II der Gallenwege (Intraoperative Cholangiographie)
Die Gallenwege sind in hohem Maße erweitert

GALLENWEGE

Untersuchungsmethode: *Cholangiographie.* Das neueste Verfahren, das in der Diagnostik der Gallengänge und Gallenblase heute bereits unentbehrlich ist.

Die Cholangiographie eignet sich zur Untersuchung der intra- und extrahepatischen Gallengänge, der Gallenblase, des M. sphincter Oddi sowie zur Messung der in den Gallengängen herrschenden Tonusverhältnisse. (Normale Druckwerte: im Ductus choledochus 10—15, in der Gallenblase 15—20 Wassercm.)

Die Untersuchung kann *während der Operation,* durch direkte Punktion des Ductus choledochus, oder *nach der Operation,* durch die eingeführte Kehr-Sonde ausgeführt werden. Sie kann

aber auch *intravenös* (Biligrafin), und sogar mittels *peroral* verabreichter Kontrastsubstanz (Cistobil) vorgenommen werden. Die intravenösen und peroralen Untersuchungen werden durch den Umstand ermöglicht, daß fast 90% der angewandten Konstrastmittel durch die Leber ausgeschieden werden. Die Niere scheidet nur 10% aus.

Die große Bedeutung der Cholangiographie beruht darauf, daß mit ihrer Hilfe auch so kleine Steine diagnostiziert werden können, die sonst — selbst bei Operationen — verborgen blieben und weder mit Finger, noch mit Sonde getastet werden konnten. Die Erfahrung zeigt, daß bei Patienten, bei denen Gallenoperationen vorgenommen wurden, intrahepatische Steine in 10—20% der Fälle zurückgeblieben waren.

Bemerkenswert ist auch, daß bei 100 postoperativ ausgeführten Cholangiographien in 12% residuelle extrahepatische Steine festgestellt wurden. Außer dem Nachweis der Steine ist das Verfahren auch zur Diagnostizierung von Tumoren geeignet.

Zur intravenösen und peroralen Untersuchung wird der Kranke auf die bei der Cholezystographie beschriebenen Weise vorbereitet. Wichtig ist jedoch, den Kranken, sowohl bei dieser als auch bei der intraoperativen Technik, auf Biligrafin-Sensibilität zu untersuchen, zu welchem Zweck extra 1 cm^3 Kontrastmittel zur Verfügung steht.

Mit dem peroral verabreichten Cistobil können der Ductus choledochus und der Ductus cysticus am besten in der Trendelenburg-Lage dargestellt werden.

Einige Autoren (Carter und Saypol, H. Kidd) haben die *transhepatische perkutane Cholangiographie* ausgearbeitet. Die 15 cm lange Nadel von 1 mm Durchmesser wird unter dem rechten Rippenbogen eingeführt, im Grenzgebiet des äußeren und mittleren Drittels jener Linie, die die Medianlinie mit dem seitlichen Bauchwandrand verbindet. Die Nadel wird — aufwärts und etwas nach medial — in 45°igem Winkel auf die waagrechte Ebene gerichtet. In 10 cm Tiefe muß die Spritze angesogen werden. Entleert sich Blut, so befindet sich die Nadel in einer Vene. In solchen Fällen muß sie weiter geführt werden. Wird die Nadel in etwa 12 cm Tiefe angesaugt, so entleert sich Galle. Nach Meinung der Autoren läßt sich die Punktion bei Gelbsucht leichter durchführen. Zwecks Druckuntersuchung kann an die Nadel ein Manometer befestigt werden. Bei hohem Druck (über 20 Wassercm) werden 30 cm^3, eventuell auch mehr Galle abgesaugt, sodann das Kontrastmittel injiziert (18 cm^3 50prozentiges Diodone) und sodann die Aufnahme angefertigt.

Das Verfahren kann gefährliche Komplikationen zur Folge haben (z. B. nach Punktion der Gallenblase, Gallenperitonitis) weshalb die Methode nicht in die allgemeine Praxis übergegangen ist. (Mit Laparoskopie kombiniert ist das Verfahren weniger gefährlich.)

Kontraindikationen der mit Kontrastmittel ausgeführten Röntgenuntersuchungen der Gallengänge: akute Cholezystitis, Empyem der Gallenblase, schwere Läsionen des Leber- und Nierenparenchyms, Jodsensibilität, Gravidität, Tetanie.

Das Röntgenbild. Im Röntgenbild (Abb. 380) sind unter physiologischen Bedingungen die Gallengänge als glattwandige, sich astförmig verzweigende und allmählich verdünnende, schattengebende Gebilde sichtbar.

Aus dem partiellen (eventuell totalen) Auffüllungsmangel der Gallengänge, aus etwaigen Schattenaussparungen oder auffallenden Veränderungen des Gallengangdurchmessers können wichtige diagnostische Schlüsse gezogen werden.

Abb. 381 stellt ein während der Operation aufgenommenes Cholangiogramm dar. Die Gallenwege sind auffallend erweitert.

PANKREAS

Das Pankreas kann in Verbindung mit der Röntgenuntersuchung des Magens nicht unmittelbar untersucht werden. Es läßt sich jedoch seine mit Nachbarorganen bestehende enge Verbindung verwerten, die im Falle seiner krankhaften Veränderung besonders ausgeprägt ist.

Es ist in Höhe des II. Lumbalwirbels, in Querrichtung lokalisiert. Sein Caput liegt in der hufeisenförmigen Biegung des Duodenum. Sein Corpus berührt durch das die hintere Wand der Bursa omentalis bildende Peritonaeum parietale die dorsale Wand des Magens. Die Cauda pancreatis reicht bis zum Hilus der Milz. Am oberen Rand des Corpus und der Cauda pancreatis verläuft die A. lienalis. Aus dem Schrifttum sind seltene Fälle bekannt, in denen das tief in der hinteren Wand des Magens sitzende Ulcusnest diese Arterie arrodierte und eine tödliche Blutung verursachte.

Das Röntgenbild. Auf *der lateralen Aufnahme* läßt sich der sog. *retrogastrische Raum* gut beobachten, der ventral vom Magen, dorsal von der Wirbelsäule begrenzt wird. Eine starke Erweiterung dieses Raumes läßt auf ein vergrößertes Pankreas bzw. auf dessen Tumor schließen. Bei korpu-

lenten Personen kann jedoch der retrogastrische Raum auch ohne pathologische Veränderung erweitert sein.

Wichtigere, auf eine Erkrankung des Pankreas weisende Zeichen sind folgende:

a) Auf der sagittalen Aufnahme die veränderte Hufeisenform des Duodenum (umgekehrte Nummer drei (ɛ) = *Frostbergsches Zeichen*).

b) Ein recht großer Duodenum-Bogen.

c) Atrophie des gegen das Pankreas gerichteten Teiles der Duodenum-Schleimhaut.

d) Unregelmäßiges »Pseudoduodenum-Diverticulum«, dessen Grenzen nicht ausgeprägt sind. Es kommt eigentlich infolge Verbindung des zerstörten Pankreasbestandes mit dem Duodenum und der Kontrastmittelauffüllung zustande.

RÖNTGENANATOMIE DER MILZ

Untersuchungsmethode: »Leeraufnahme«.
Lienographie (s. Hepatographie).
Pneumoperitonaeum (s. S. 365).
Perirenale Insufflation (s. S. 340).

Das Röntgenbild. Auf der Leeraufnahme ist die Gewebsmasse der Milz — dem Schatten der Leber ähnlich — als feiner Weichteilschatten sichtbar. Er tritt besonders dann hervor, wenn sich der Luftinhalt der Magenluftblase oder der Flexura coli sinistra gut abzeichnet. Er befindet sich von diesen links, auf dem dorsalen Abschnitt der 9—10—11. Rippen aufliegend. Sein oberer (medialer) Pol liegt etwa 3,5 cm von der Linea mediana post. entfernt, in Höhe der Dornfortsätze des X. und XI. Rückenwirbels. Sein unterer (lateraler) Pol befindet sich unmittelbar hinter der mittleren Linea axillaris, in Höhe der 11. Rippe. Unter normalen Umständen liegt die Längsachse der Milz in jener Linie, die annähernd dem Verlauf der 10. Rippe entspricht. Bei tiefer Inspiration kann sie 4—5 cm tiefer sinken, ihr kaudaler Pol tritt aber — unter physiologischen Umständen — nie unter dem Rippenbogen hervor.

Von besonderer Wichtigkeit ist jedoch die Röntgenuntersuchung der Milz bei pathologischen Veränderungen.

Mit Hilfe des Pneumoperitonaeum (Abb. 412—416) bzw. der perirenalen Insufflation (Abb. 388, 389) kann genauer Aufschluß über die Form der Milz sowie über ihr Verhältnis zu ihrer Umgebung erhalten werden.

RÖNTGENANATOMIE DES HARNAPPARATES

NIERE, URETER

Untersuchungsmethoden

Direktes Verfahren:	Leeraufnahme; Pneumoperitonaeum; perirenale Insufflation; Schichtröntgenuntersuchung mit vorherigen Verfahren kombiniert.
Indirektes Verfahren:	retrograde Pyelographie; intravenöse Pyelographie (Urographie).

Direkte Untersuchungsmethoden

Durch diese kann Aufschluß über Form, Größe der Niere, ihr Verhältnis zu ihrer Umgebung, Gegenwart von Steinen erhalten werden.

Vorbedingung einer erfolgreichen *Leeraufnahme* ist die gute Vorbereitung des Kranken. (Der Luftgehalt der Gedärme erschwert z. B. die Wertung sehr.) Auf einer richtigen Aufnahme gibt

die Nierensubstanz einen Weichteilschatten. Die Leeraufnahme geht immer den indirekten Verfahren voran, weil ein großer Teil der Nierensteine im Röntgenbild gut sichtbar wird. Sie soll also bei der Untersuchung immer zu allererst vorgenommen werden, um zu verhüten, daß der Schatten des eingeführten Kontrastmittels etwa den Steinschatten verdecke.

Durch das *Pneumoretroperitonaeum* (S 295) können die Konturen der retroperitonealen Organe, und so auch der Niere klar sichtbar gemacht werden. Mit präsakraler Punktion werden 1000—1700 cm³ Luft in den retroperitonealen Raum eingeführt.

Die *perirenale Insufflation* besteht im wesentlichen aus Einführung von Luft oder Sauerstoff in die unmittelbare Umgebung der Niere. Verhilft besonders zur Röntgenuntersuchung der Nebenniere. Der auf der Seite liegende Kranke wird etwas nach vorn rotiert, so daß der peritonaeale Sack nach vorn fällt. Sodann wird im Treffwinkel der 12. Rippe und des M. sacrospinalis die Nadel ins Retroperitonaeum eingeführt und in den perirenalen Raum gewöhnlich Sauerstoff oder Luft insuffliert (ca. 200—500 cm³). In dem 10 Minuten später verfertigten Röntgenbild ist besonders die Nebenniere und ihre Umgebung gut zu beurteilen (Abb. 388). Das Verfahren kann auch mit der Schichtröntgenuntersuchung kombiniert angewendet werden (Abb. 389, Zsebők—Kokas).

Indirekte Untersuchungsmethoden

Durch diese kann Aufschluß über den Zustand des Nierenbeckens, der Ureteren und gewissermaßen auch über die Nierenfunktion erhalten werden.

Transvesikale (instrumentale) oder retrograde Pyelographie (Abb. 384, 385). Etwa 6—8 cm³ Kontrastmittel (wasserlösliche trijodierte Kontrastsubstanz; Triopac, Joduron usw.) werden mit Hilfe des Zystoskops, durch einen Ureter-Katheter mit geringem Druck in das Nierenbecken eingeführt. Das so erhaltene Bild wird *Pyelogramm* genannt. Dieses Verfahren wird im allgemeinen dann angewandt, wenn man auf makroskopisch-anatomische Veränderungen (Entwicklungsanomalien, Nierensteine, Geschwülste usw.) rechnet.

Intravenöse oder *Ausscheidungspyelographie* (Abb. 386). Nach vorhergehender Leeraufnahme wird das Kontrastmittel (je nach der Qualität 20—80 cm³) recht langsam, intravenös injiziert, und es werden nach 10, 15, 25 und schließlich nach 60 Minuten Aufnahmen angefertigt. Eine maximale Pyelonauffüllung kann 15—25 Minuten nach der Injektion erwartet werden.

Das Verfahren wird angewendet, wenn die retrograde Pyelographie kontraindiziert ist. Vorteil der Methode ist, daß sie über beide Nieren informiert und keine Infektionsgefahr besteht. Ein Nachteil ist, daß sie nicht immer gelingt und deshalb die Instrumentalpyelographie nicht immer ersetzt.

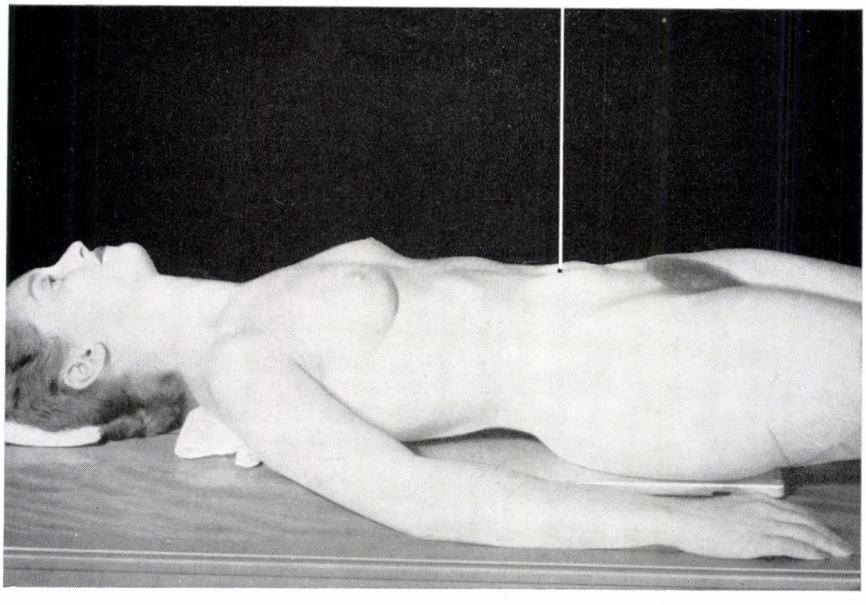

Abb. 382. Beide Nieren, Ureter und Harnblase: Einstellung der antero-posterioren Röntgenaufnahme
Der Zentralstrahl ist — zur Kassette senkrecht — auf den Nabel gerichtet

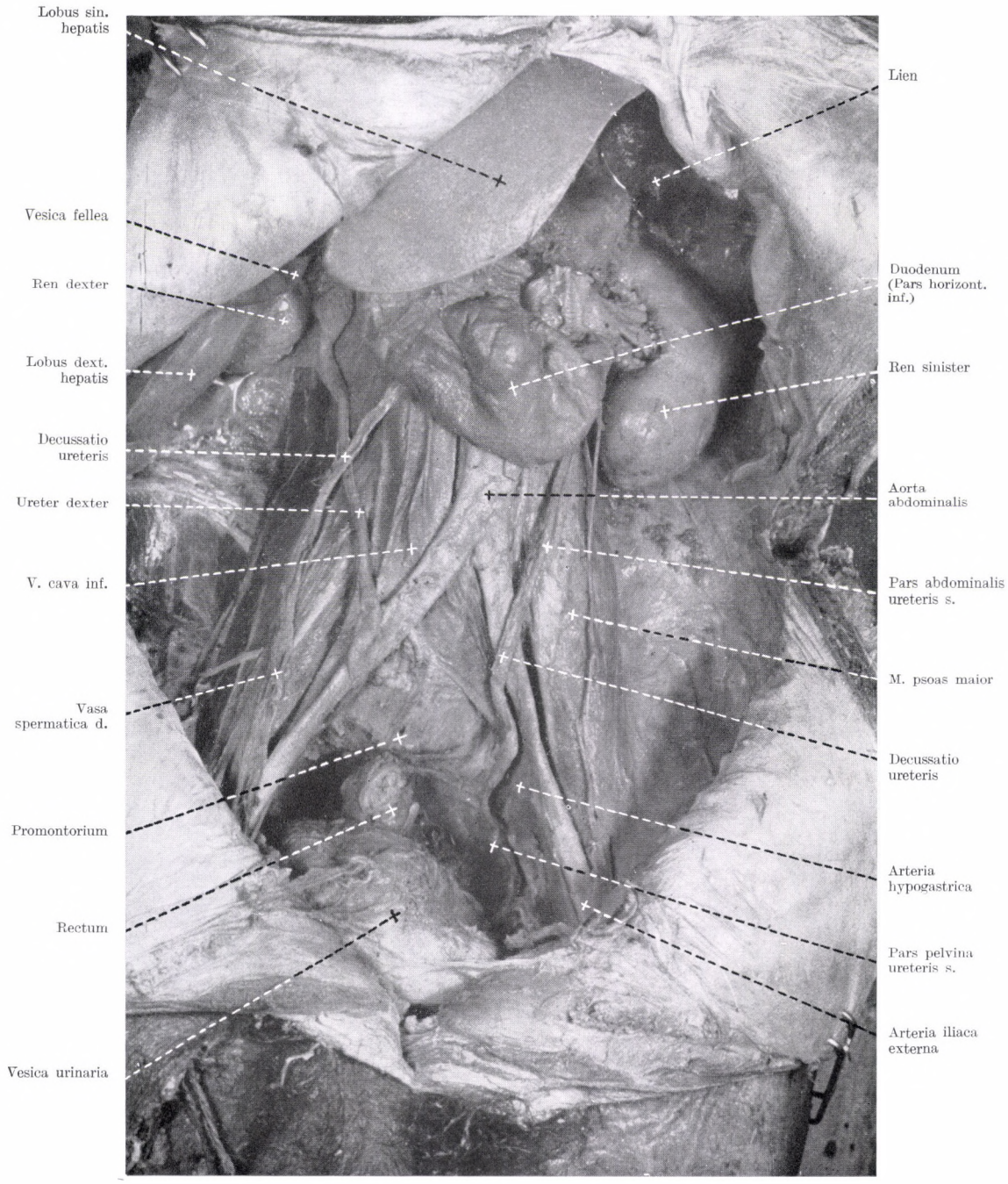

Abb. 383. Situs der hinteren Bauchwandgebilde

Röntgenaufnahmen der Niere und des Ureters

Einstellung der Aufnahmen. Bei der *antero-posterioren Aufnahme* der Niere liegt der Kranke auf dem Rücken. Der Zentralstrahl verläuft — zur Kassette senkrecht — auf der zu untersuchenden Seite mit der Medianfläche parallel. Eintrittsstelle: Mitte des Rippenbogens.

Bei der *antero-posterioren Aufnahme beider Nieren, des Ureters und der Harnblase* ist der Kranke in Rückenlage. Der Zentralstrahl ist — zur Kassette senkrecht — auf den Nabel gerichtet (Abb. 382).

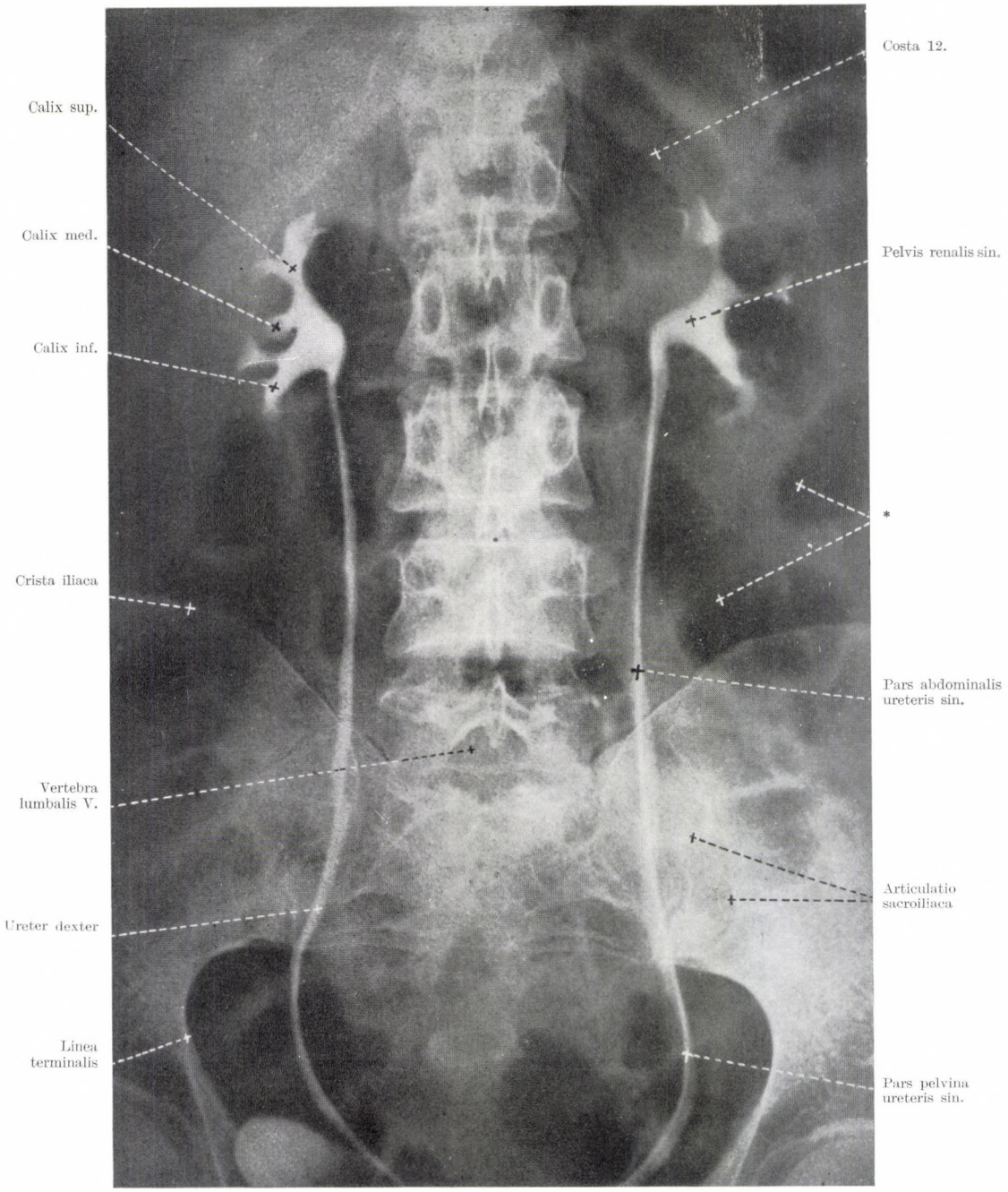

Abb. 384. Nierenbecken und Harnleiter: Röntgenbild I
(Retrogrades Pyelogramm)
Kontrastmittelinjektion durch die Harnröhre und den Ureter. Mit Stern bezeichnet: Luftschatten der Gedärme

Bei der *Seitenaufnahme* der Niere liegt der Kranke auf der zu untersuchenden Seite. Der Zentralstrahl ist in Höhe des Nabels senkrecht auf die Kassette gerichtet.

Topographische Verhältnisse. Die *gesunde Niere* befindet sich zwischen dem XII. Rücken- und dem III. Lumbalwirbel. Ihre Längsachse verläuft von kranial-innen nach kaudal-auswärts. Die 12. Rippe erstreckt sich annähernd über die Grenze des oberen und mittleren Drittels der Niere. Die rechte Niere liegt tiefer als die linke (Abb. 383).

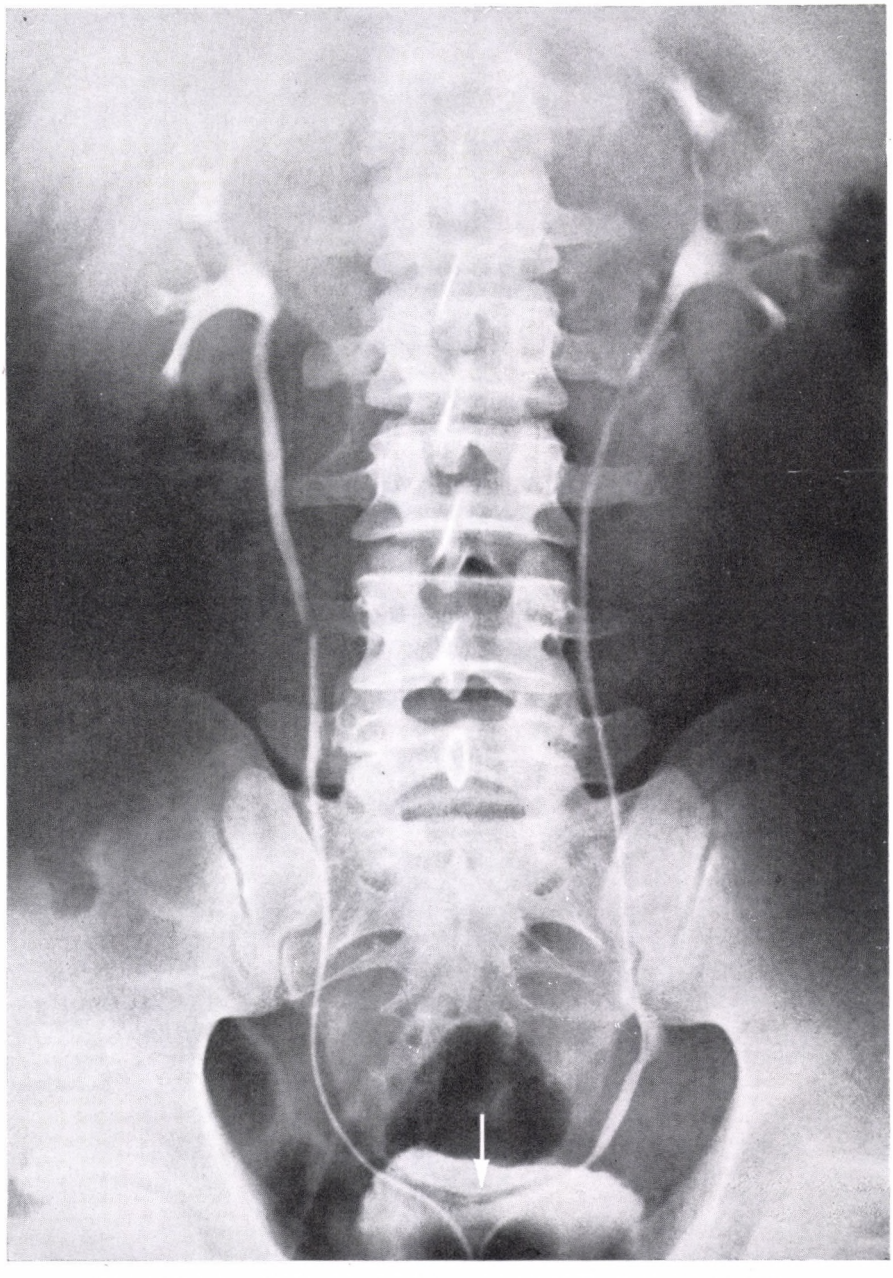

Abb. 385. Nierenbecken, Harnleiter und Blase: Röntgenbild II
(Retrogrades Pyelogramm)
Der Pfeil weist auf die Basis des Trigonum Lieutaudi

Das *Nierenbecken* — dessen Kubikinhalt zwischen 2—10 cm^3 variiert — befindet sich in Höhe des I. (II.) Lumbalwirbels. In gesundem Zustand kann es nur durch die Pyelographie dargestellt werden. Teils anatomische, teils röntgenologische Untersuchungen zeigen, daß das Nierenbecken auch unter physiologischen Bedingungen sehr vielfältiger Form ist.

Hyrtls Meinung nach ist die Form des Nierenbeckens vom Verhältnis des Pyelon und der Kelche abhängig. Auf dieser Grundlage führte er folgende Einteilung ein:

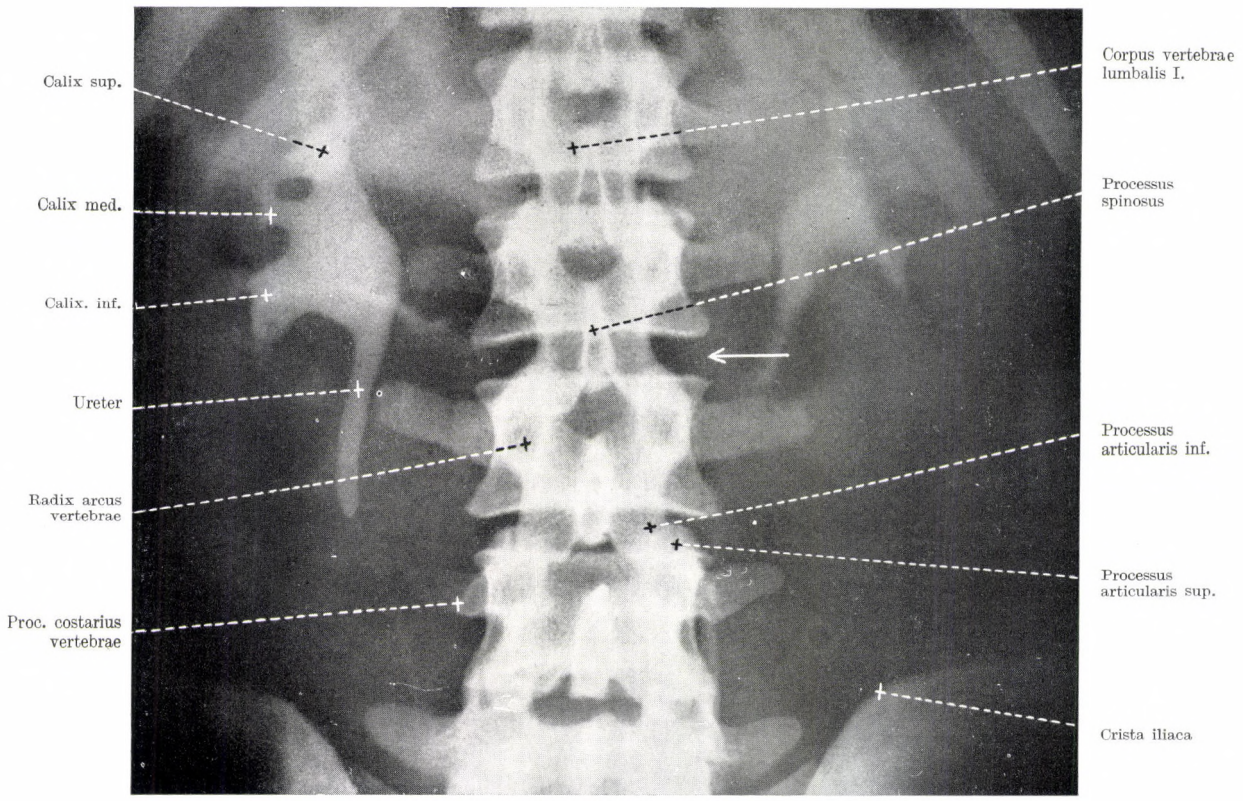

Abb. 386. Intravenöses Pyelogramm
Der Pfeil weist auf den zweiten Discus intervertebralis lumbalis

1. *Trichterförmiges Nierenbecken.* Der Ureter weist kranialwärts eine gleichmäßige, trichterförmige Erweiterung auf. Die Längsachse des Nierenbeckens verläuft waagrecht oder etwas schief. Auf dem Röntgenbild sind gewöhnlich zwei größere, durch eine tief eindringende bogenförmige Linie voneinander getrennte Kelche sichtbar und von diesen ausgehend einige sekundäre Kelche.

2. *Glocken-, ampullen- oder quadratförmiges Nierenbecken.* Großes Nierenbecken, aus dem sich die Hauptkelche kaum hervorheben. Die mediale Kante des Nierenbeckens verläuft mit der Kante des M. psoas maior parallel (röntgenologisch: *Psoas-Kanten-Symptom*). Noch physiologische, aber bereits erweiterte Form.

3. *Kleines, vielfach verzweigtes Nierenbecken.*

4. *Vollkommen fehlendes Nierenbecken*, so daß die Kelche unmittelbar in den Ureter führen.

Eine andere Einteilung, die klinisch besser zu übersehen ist, beruht auf dem Vergleich des Nierenbeckenvolumens und des Volumens der Nierenkelche.

1. *Lineares Nierenbecken.* Das Volumen der Kelche gleicht dem Volumen des Pyelon. Entspricht der 3—4. Hyrtlschen Gruppe.

2. *Ampullenartiges Nierenbecken.* Das Pyelon ist viel größer als die Kelche. Entspricht der 1—2. Hyrtlschen Gruppe.

Vom topographischen Standpunkt aus kann das Nierenbecken *extra-* oder eher *intrarenaler* Lage sein. Intrarenal ist jener Teil des Pyelon, der lateral von jener virtualen Linie liegt, welche der den Hilus überbrückenden Nierenkonturenfortsetzung entspricht. Der hier medial gelegene Teil ist extrarenal.

Die Länge des Ureters beträgt 27—30 cm, sein Durchmesser 4—5 mm. Der linksseitige ist gewöhnlich um 1 cm länger als der rechtsseitige. Wir unterscheiden einen Bauchhöhlenteil (Pars abdominalis), einen Beckenteil (Pars pelvina) und den durch die Wand der Harnblase tretenden (Pars intramuralis) Abschnitt. Während seines retroperitonaealen Verlaufes kreuzt er an der Grenze des großen und kleinen Beckens vorn in schräger Richtung die A. et V. iliaca externa

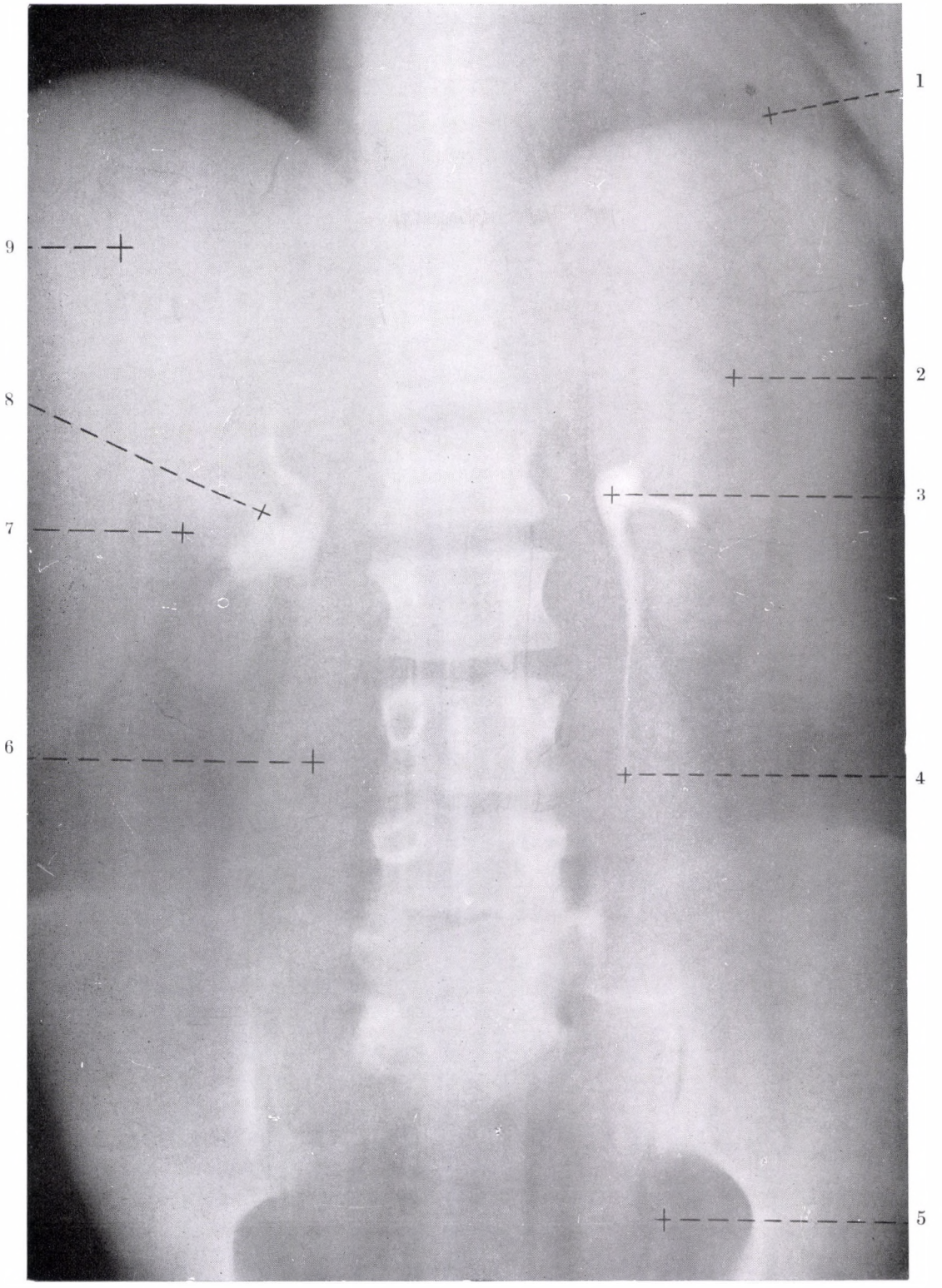

Abb. 387. Beide Nieren und Harnleiter: Schichtaufnahme (Intravenöses Pyelogramm)
1. — Cor; 2. — Ren sinister; 3. — Pyelon sin.; 4. — Ureter sin. (Pars abdominalis); 5. — Ureter sin. (Pars pelvina); 6. — M. psoas maior; 7. — Ren dexter; 8. — Pyelon dextrum; 9. — Hepar

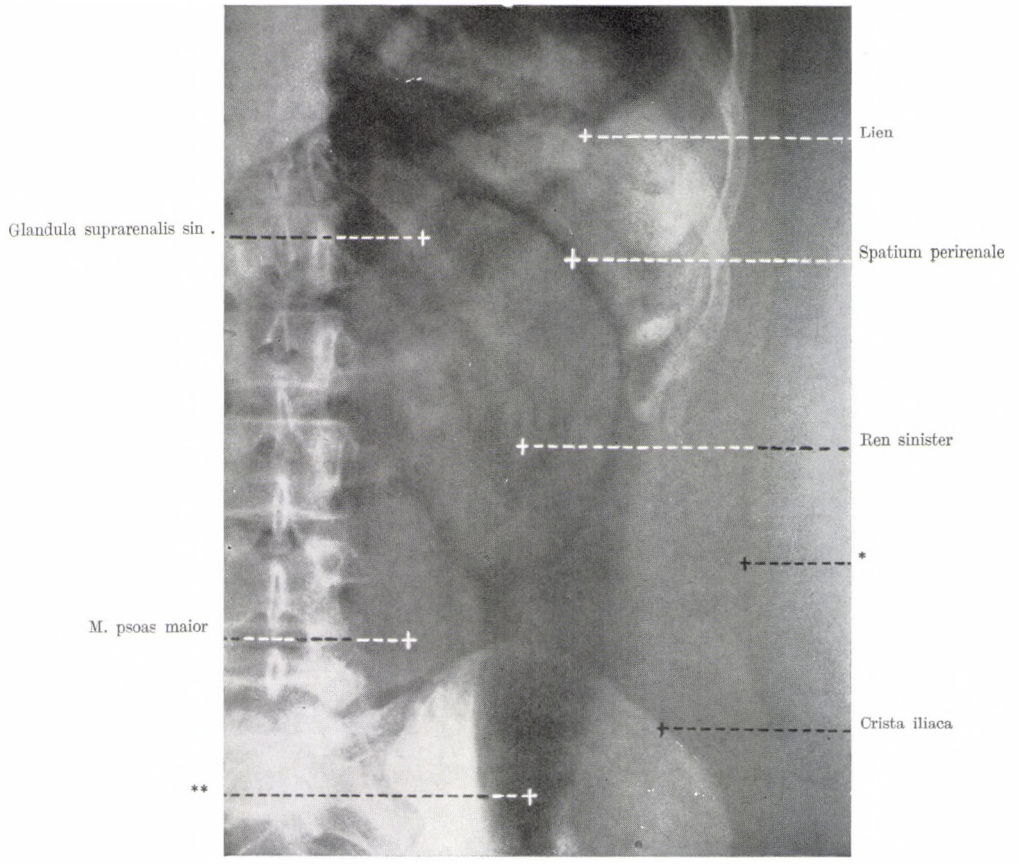

Abb. 388. Linke Niere, Nebenniere und Milz im Röntgenbild nach perirenaler Insufflation
Mit Stern bezeichnet: Weichteilschatten; Doppelstern: Luftschatten

proximal zur Teilungsstelle der A. iliaca communis. Dann biegt er im kleinen Becken etwas nach lateral, wendet sich sodann am Grund des Beckens nach medial und erreicht so die Harnblase. Sein vor der Blase verlaufender Abschnitt kreuzt von unten die Arteria uterina bzw. beim Mann den Samenleiter.

Die Röntgenbilder. Auf der *antero-posterioren Aufnahme* hat der Schatten des unteren Nierenpols eine scharfe Kante. Das Gebiet des oberen Pols und auch der Bereich der Nebenniere ist verschwommen, trüb. Dieses Gebiet kann durch eine kombinierte Untersuchungsmethode oder durch Spezialaufnahmen in schräger Einstellung dargestellt werden.

Über das Nierenbecken und die Nierenkelche kann mittels Pyelographie eine verläßliche Auskunft erhalten werden (Abb. 384—386).

Form und Größe der Nierenkelche sind recht verschieden. Man unterscheidet im allgemeinen einen oberen, mittleren und unteren großen Kelch und 6—12 kleine Kelche. Auf der ant.-post. Aufnahme sind die äußeren Kanten der kleinen Kelche, den eindringenden Papillae renis entsprechend, konkav.

Auf der *schrägen Aufnahme* sind auf den Kelchen vordere und hintere Spitzen und die sie voneinander trennenden rundbogenartigen Schatten sichtbar.

Auf der Seitenaufnahme kann der Kelch in orthoröntgenographischer Darstellung einen kreisförmigen Schatten zeigen, in dem auch eine kreisförmige Schattenaussparung wahrgenommen werden kann. (Diese kann irrtümlicherweise für einen Stein gehalten werden.) Die Schattenaussparung wird durch die Papilla renis verursacht.

Der *Ureter* ist auf der Leeraufnahme unter physiologischen Bedingungen nicht zu sehen. Nach Kontrastmittelfüllung kann festgestellt werden, daß er unmittelbar an der Spitze des Processus costarius der Lumbalwirbel verläuft, sodann von der Articulatio sacroiliaca eine kaudale

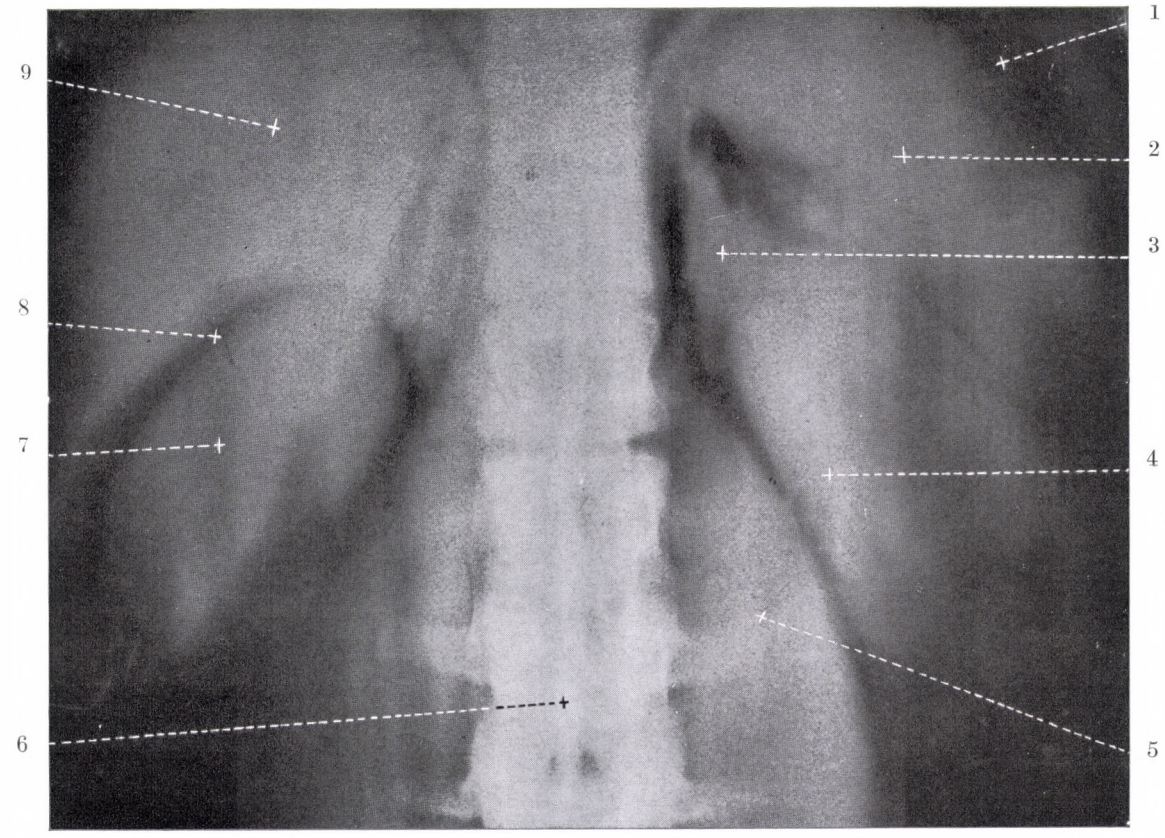

Abb. 389. Schichtaufnahme parenchymatöser Bauchorgane nach perirenaler Insufflation
1. — Spatium subphrenicum sin.; 2. — Lien; 3. — Glandula suprarenalis sin.; 4. — Ren sinister; 5. — M. psoas maior sin.; 6. — Columna vertebralis; 7. — Ren dexter; 8. — Spatium perirenale d.; 9. — Hepar

Richtung einschlägt (Abb. 384). Etwa 1,5 cm medial von der Seitenwand des kleinen Beckens zieht er mit dieser parallel, dann die Höhe der Spina ischiadica verlassend, biegt er nach medial und mündet in die Blase.

Physiologisch sind auf ihm folgende *drei Engen* zu finden:

1. An der Übergangsstelle des Pyelon und des Ureters.
2. An der Kreuzungsstelle des Ureters und der Linea innominata.
3. Am intramuralen Abschnitt, an der Stelle von dessen Einmündung in die Blase.

Mit der Ausscheidungspyelographie läßt sich der Ureter gewöhnlich nicht gleichmäßig auffüllen, deshalb muß auch die retrograde Auffüllung angewandt werden.

Durch Kombinierung der Pyelographie mit der Tomographie kann ein eingehender Aufschluß über die Verhältnisse des Nierenbeckens gewonnen werden (Abb. 387).

Auf *mit perirenaler Insufflation kombinierter Nativaufnahme* lassen sich Niere, Nebenniere (oder Leber) gut differenzieren und sind bei mit makroskopischen Veränderungen einhergehenden Prozessen in den Konturen des umgebenden Luftmantels sichtbar (Abb. 388).

Perirenale Insufflation mit Tomographie kombiniert ermöglicht noch genauere Beobachtungen, insbesonders der Nebenniere (Abb. 389).

HARNBLASE

Untersuchungsmethoden. *Leeraufnahme.*

Aufnahme mit Kontrastmittel. Dieses wird entweder durch intravenöse Pyelographie oder mittels Injektion durch die Harnröhre in die Blase eingeführt.

Topographische Verhältnisse. Bei Erwachsenen erhebt sich der größte Teil der Harnblase, bei Kindern die ganze Blase über die obere Randfläche der Symphyse. Ist sie teilweise gefüllt,

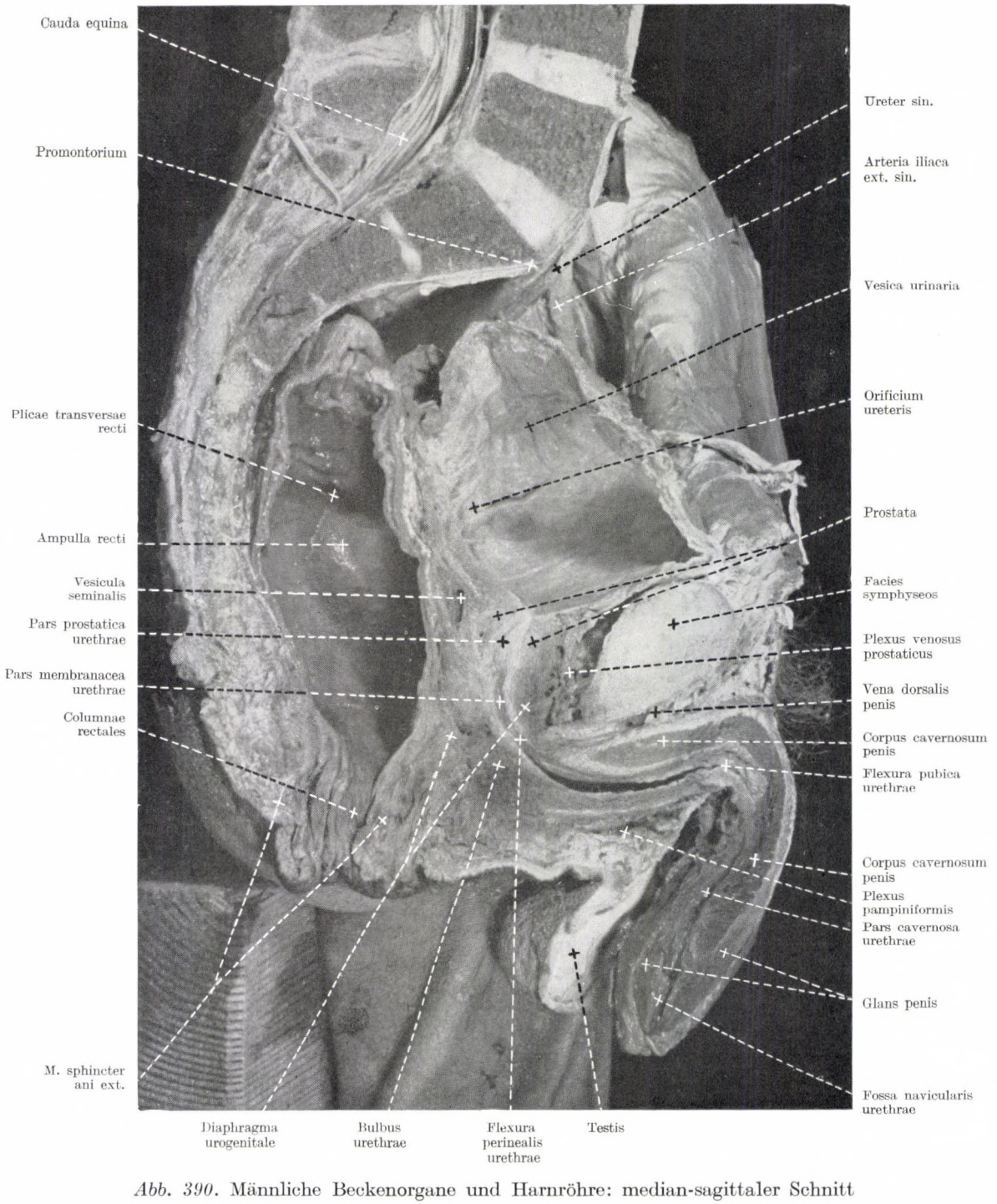

Abb. 390. Männliche Beckenorgane und Harnröhre: median-sagittaler Schnitt

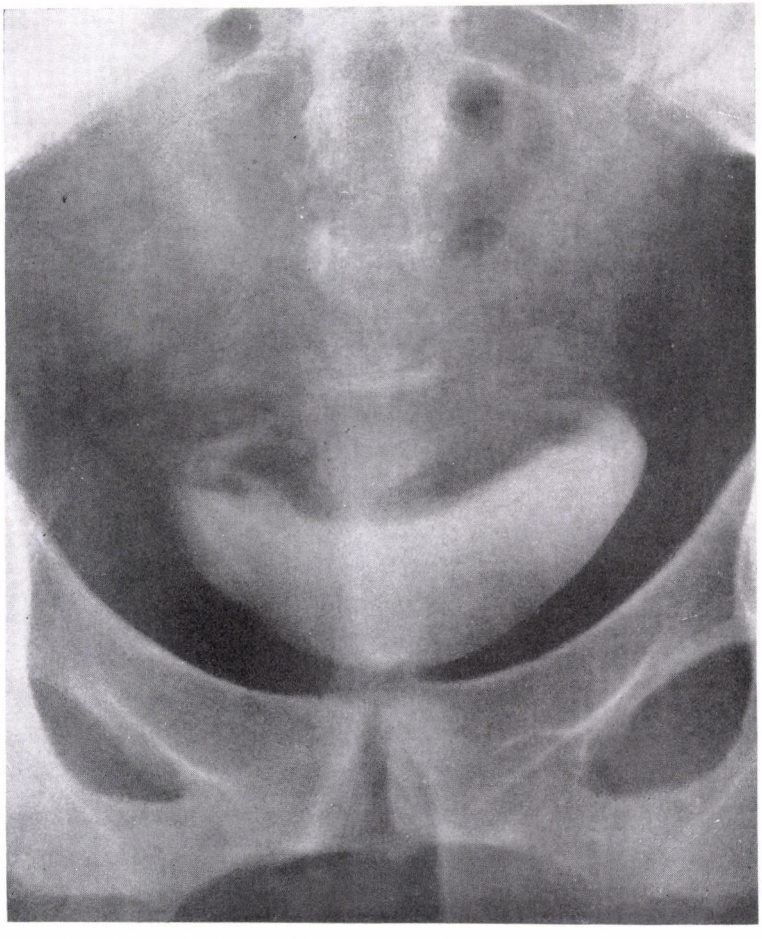

Abb. 391. Antero-posteriores Röntgenbild I der Harnblase
(Partielle Kontrastfüllung)

so reicht ihr Vertex ungefähr bis zur Mitte der Entfernung zwischen Symphyse und Nabel (Abb. 390).

Einstellung der Aufnahmen. Bei der *antero-posterioren Aufnahme* liegt der Kranke auf dem Rücken. Der Zentralstrahl ist — senkrecht zur Kassette — auf das obere Drittel der Symphyse gerichtet. Die gleiche Einstellung wie bei der ant.-post. Aufnahme des Beckens (Abb. 398).

Die Einstellung der *axialen Aufnahme* ist die gleiche wie bei der axialen Aufnahme des kleinen Beckens (Abb. 400). Der Zentralstrahl verläuft — zur Kassette senkrecht — in der Medianlinie. Eintrittsstelle ein Querfinger über der Symphyse.

Die Röntgenbilder. In gefülltem Zustand gibt zwar die Blase im *ant.-post. Röntgenbild* einen schwachen Schatten, gut ist sie jedoch nur nach Kontrastfüllung sichtbar. Über Steine und Fremdkörper informiert die Leeraufnahme.

Bei partieller Auffüllung ist auf der kranialen Blasenoberfläche eine bogenförmige Vertiefung zu sehen, die durch die Dünndärme (gewöhnlich das Ileum) verursacht wird. Hierbei gleicht die Blase einer flachen Schüssel (Abb. 391), deren Querdurchmesser größer ist als der Vertikaldurchmesser. Erreicht jedoch das Kontrastmittelniveau die Einmündungsstelle der Ureteren, dann verändert sich das Verhältnis der beiden Durchmesser. Der vertikale wird allmählich größer als der transversale. Die Blase nimmt immer mehr die Form einer Kugel oder Birne an, die hoch über die Symphyse hinausragt (Abb. 392).

In der *Seitenaufnahme* gibt die Blase einen dreieckigen, mit der Spitze nach kaudal blickenden Schatten, dessen ventrale Seite mehr oder weniger von der Symphyse eingedrückt wird.

Die Leeraufnahme informiert über Steine oder über in die Blase gelangte Fremdkörper.

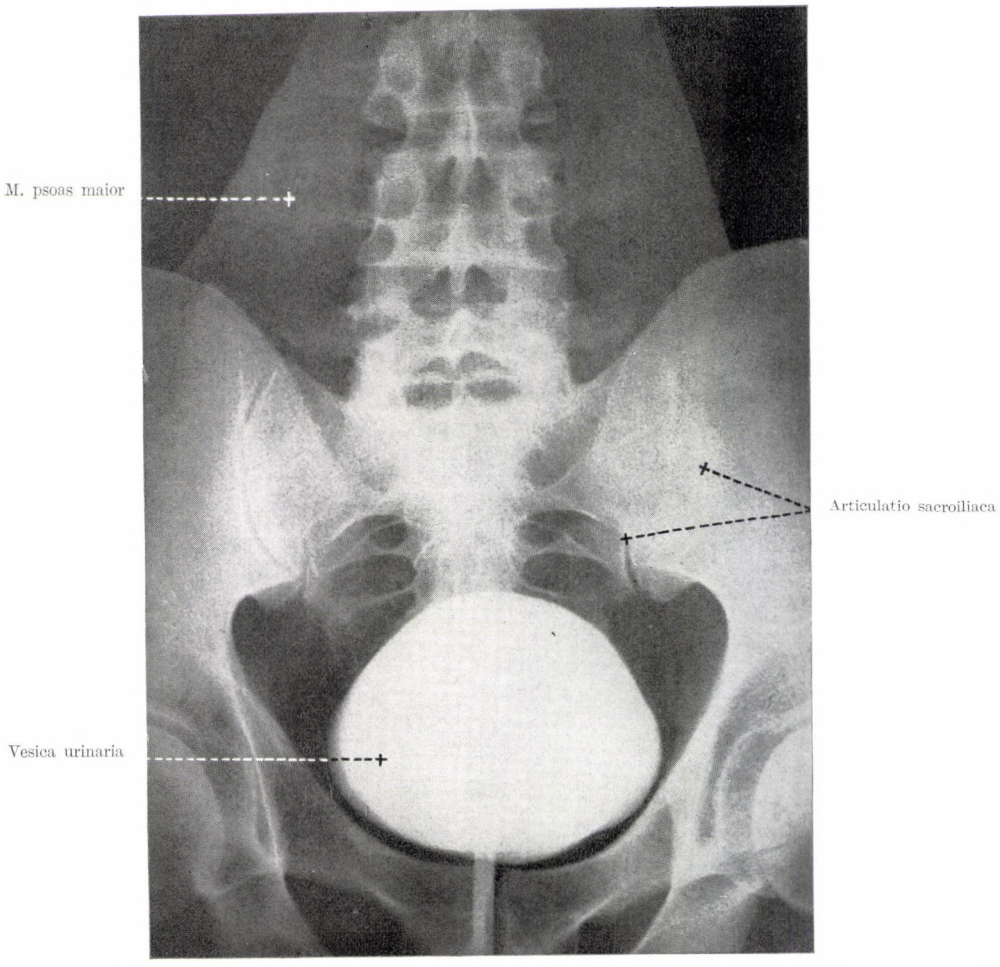

Abb. 392. Antero-posteriores Röntgenbild II der Harnblase (Totale Kontrastfüllung)

HARNRÖHRE

Bei der Röntgenuntersuchung kommt praktisch nur die Harnröhre des Mannes in Frage.

Topographische Verhältnisse. Die normale Harnröhre zeigt bei Männern eine S-förmige Krümmung. Sie zieht sich von der Basis der Blase fast senkrecht kaudal, dann nach vorn biegend verläuft sie ein Stück horizontal und schließlich geht sie mit ihrer zweiten Krümmung in die Pars cavernosa (Pars pendularis) urethrae über (Abb. 390).

Im Ruhezustand hat sie demnach zwei Krümmungen: die des Dammes (Flexura perinealis) und die des Schambeins (Flexura pubica). Diese letztere verschwindet bei der Erektion.

Ihre Länge beträgt 15—20 cm, und es sind bei ihr 4 Abschnitte zu unterscheiden: *die Pars intramuralis* verläuft in der Wand der Harnröhre und wird vom M. sphincter vesicae umgriffen. Die *Pars prostatica* zieht durch die Prostata. Der Querschnitt dieses Abschnittes hat infolge der Vorwölbung des Colliculus seminalis und der Crista urethralis eine halbmondförmige Gestalt. Die *Pars membranacea* (P. diaphragmatica) durchbohrt das Diaphragma urogenitale. Der willkürliche Schließmuskel (M. sphincter urethrae membranaceae) umgreift diesen Abschnitt. Die *Pars cavernosa* umgreift den Corpus cavernosum urethrae des Penis. Von klinischem Standpunkt kann die Harnröhre in einen *hinteren* und *vorderen* Abschnitt geteilt werden. Die Grenze zwischen den beiden bildet das Diaphragma urogenitale bzw. der willkürliche Schließmuskel.

Aufnahmetechnik und Röntgenbild. Um die Harnröhre sichtbar zu machen, ist Einführung von Kontrastmittel erforderlich. Die Aufnahme wird entweder beim Einbringen des Kontrast-

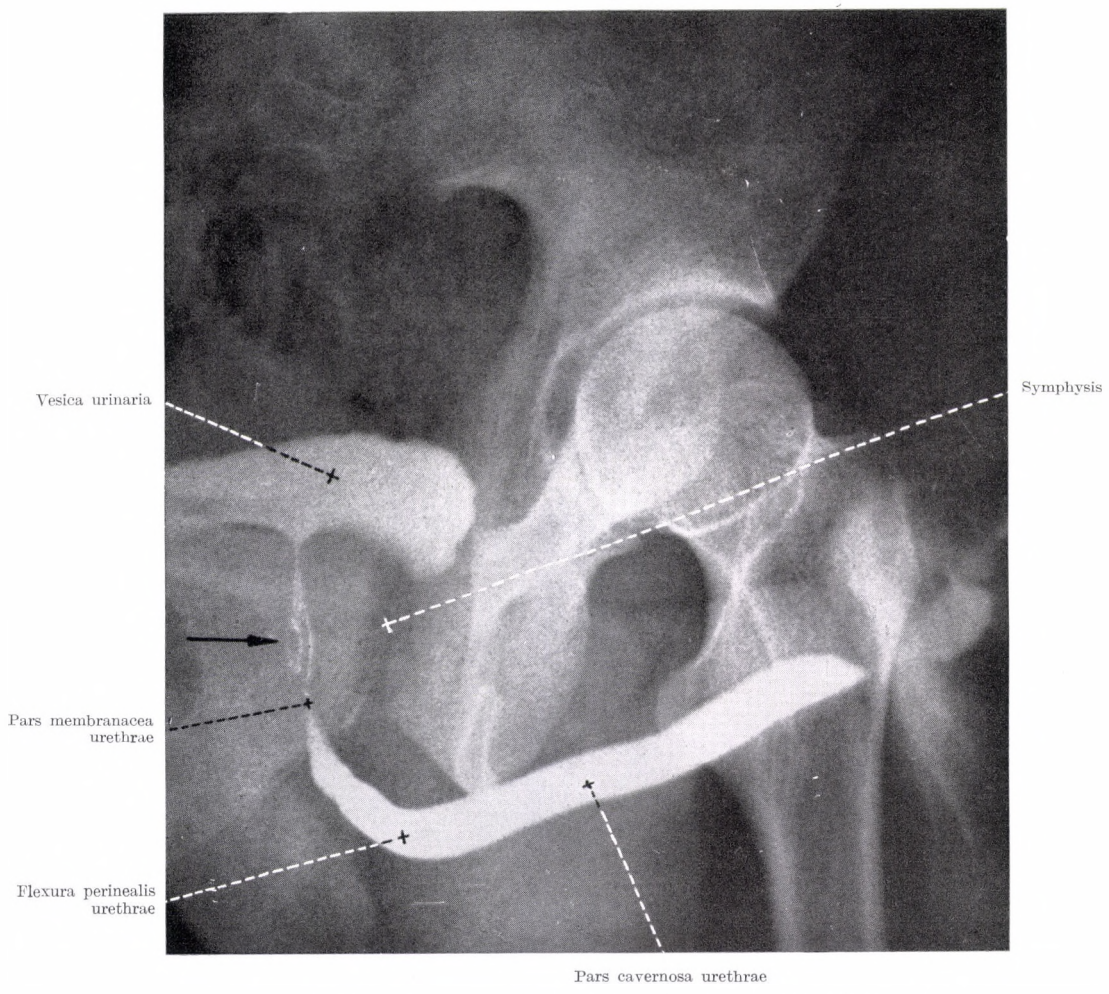

Abb. 393. Harnblase und Harnröhre des Mannes im Röntgenbild (Kontrastfüllung)
Der Pfeil weist auf den Colliculus seminalis

mittels in die Harnröhre angefertigt, wodurch aber nur einzelne Abschnitte der Harnröhre dargestellt werden können, oder wenn das in die Blase eingeführte Kontrastmittel beim Urinieren entleert wird, wobei die ganze Harnröhre sichtbar wird.

Die äußere Krümmung der Harnröhre kann bei der Injektion des Kontrastmittels behoben werden, die innere jedoch nicht, deshalb füllt sich bei dieser Methode der obere Abschnitt der Harnröhre gewöhnlich nicht auf. Die morphologischen Verhältnisse erklären diese physiologische Erscheinung. Auf dem Röntgenbild ist in der Pars prostatica der Harnröhre manchmal der Colliculus seminalis zu erkennen (Abb. 393).

Unter physiologischen Bedingungen füllen sich die in die Harnröhre führenden Leitungen, Drüsen usw. nicht mit Kontrastmittel auf. Paraurethral lokalisiertes Kontrastmittel weist immer auf einen pathologischen Prozeß hin.

BECKEN

OBERFLÄCHENANATOMIE DES BECKENS

GRENZEN DES BECKENS

Kraniale Grenze: Stimmt mit der kaudalen Grenze der Bauchhöhle überein.

Kaudale Grenze: Dorsal der Sulcus glutaeus, ventral die Linie, die vom medialen Ende der inguinalen Furche zum lateralen Ende der Gesäßfurche gezogen wird. Diese Grenze kann nicht genauer bestimmt werden, weil sich die untere Extremität auch auf die Seite des Beckens erstreckt.

Das Relief des Beckens wurde bereits teils in Verbindung mit den flächenanatomischen Verhältnissen der Bauchwand, teils mit denen der unteren Extremität besprochen. Das Becken wird kaudalwärts von dem M. levator ani und von den Gebilden des Dammes abgeschlossen.

DAMM

Die Grenzen des Dammes sind: ventral der Arcus oder Angulus pubis, seitlich der Ramus inferior ossis pubis und ossis ischii, ferner die Tubera ischiadica sowie das Lig. sacrotuberosum et sacrospinosum und dorsal das Steißbein. Die knochigen Gebilde der Dammgrenzen sind durch die Haut mehr oder weniger tastbar. Der untere Teil des Angulus pubis wird beim Mann vom Penis bedeckt. Die beiden Tubera ischiadica liegen tiefer unter dem oberflächlichen Fettpolster und werden in aufrechter Stellung vom M. glutaeus maximus bedeckt. Das Lig. sacrotuberosum ist nur bei recht mageren Personen tastbar. Der untere Teil des Os coccygis ist gut palpabel.

Mit einer die Sitzbeinhöcker verbindenden Linie kann der Damm in ein vorderes (Regio urogenitalis) und ein hinteres Gebiet (Regio analis) geteilt werden. Der trichterförmige M. levator ani, der an der Fascia des M. obturator internus, an der Spina ischiadica und am Steißbein entspringt, ist in beiden Regionen zu finden. Im analen Dreieck — wo sich seine Fasern mit der Mastdarmwand verflechten — ist er jedoch viel stärker. In der Regio urogenitalis umgreift er eine Spalte, durch die beim Mann die Harnröhre und bei der Frau die Harnröhre und die Scheide tritt.

Die Basis der Regio urogenitalis wird durch das Diaphragma urogenitale gebildet. Diese aus Muskeln und Fascia bestehende dreieckige Platte entspringt auf den unteren Ästen des Os pubis und des Os ischii. Der hintere Rand dieser Platte verläuft vor dem Anus. Ihr Bestand wird durch die Fascia urogenitalis superior et inferior, den M. sphincter urethrae membranaceae, den bilateralen M. transversus perinei profundus, ferner beim Mann durch die Glandula bulbourethralis (Cowpersche Drüse), bei der Frau durch die Glandula vestibularis maior (Bartholinische Drüse), und schließlich durch Gefäße und Nerven gebildet.

Sowohl bei der Frau als auch beim Mann kann die zwischen dem M. levator ani und den Sitzhöckern bzw. der Fascia des M. obturator internus, die keilförmige, von Fettgewebe erfüllte Fossa ischiorectalis beobachtet werden. Hier sind die zum Anus und zur Regio urogenitalis ziehenden Gefäße und Nerven zu finden. Die Fossa dringt ventralwärts auch zwischen das Diaphragma urogenitale und den M. levator ani hinein. Ein Teil der periproctalen Abszesse entstehen in der Fossa ischiorectalis. Auch Fisteln kommen hier häufig vor.

RELIEFBILD DES MÄNNLICHEN DAMMES

(Abb. 394, 395)

Der Mittelpunkt des zwischen den beiden Tubera ischiadica liegenden *Anus* befindet sich etwa 3,5 cm vor dem Ende des Os coccygis.

Die vor dem Anus in der Medianlinie befindliche *Raphe perinei* setzt sich nach ventral gegen das Scrotum und den Penis fort. Darunter wölbt sich in der Medianlinie der *Bulbus urethrae* schwach

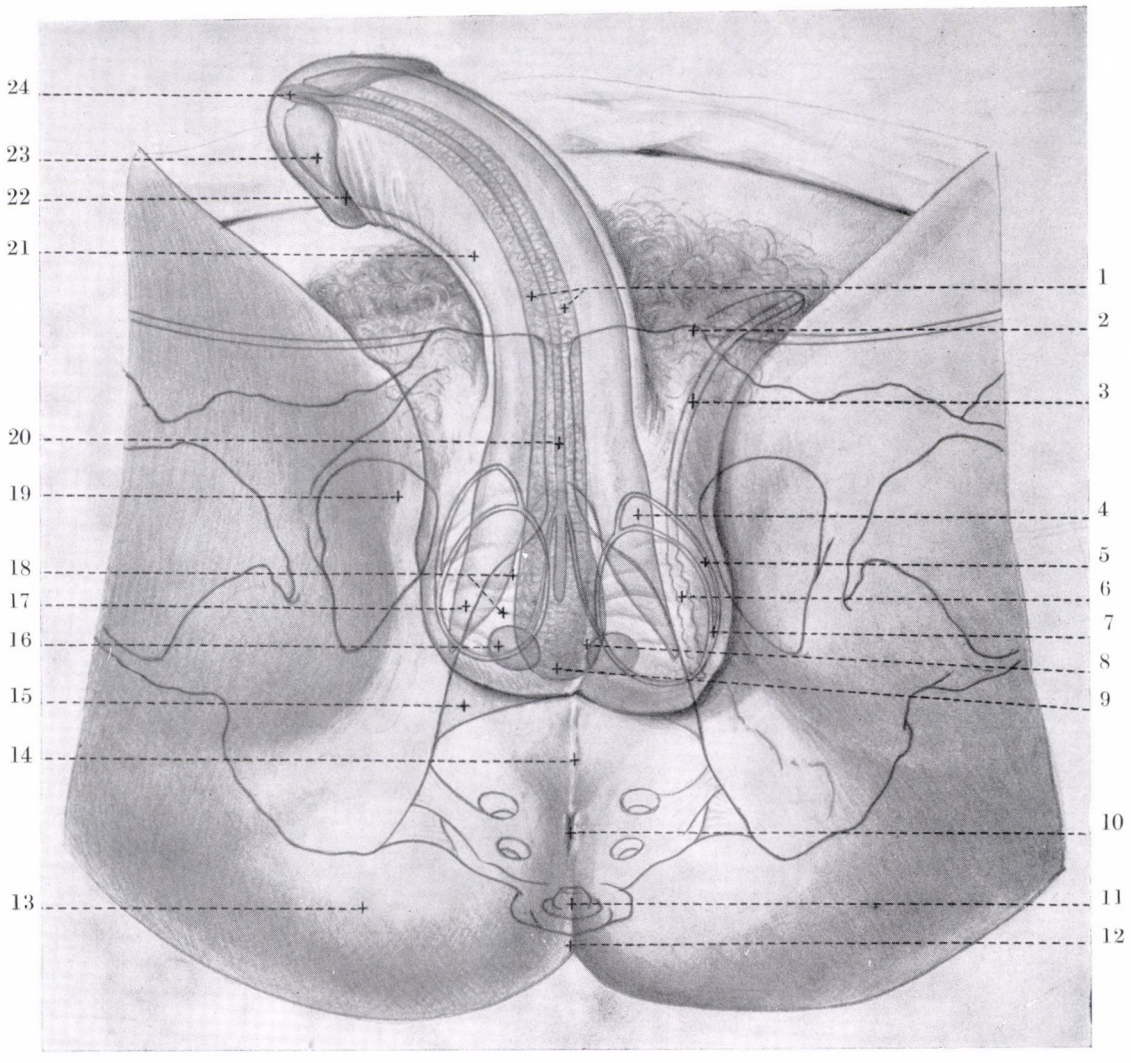

Abb. 394. Gebilde im Dammgebiet des Mannes: Oberflächenprojektion
(Nach Pernkopf)

1. — Corpus cavernosum urethrae; 2. — Tuberculum pubicum; 3. — Ductus deferens; 4. — Caput epididymidis; 5. — Corpus epididymidis; 6. — Ductus deferens; 7. — Cauda epididymidis; 8. — Raphe scroti; 9. — Bulbus urethrae; 10. — Anus; 11. — Apex ossis coccygis; 12. — Crena ani; 13. — Nates; 14. — Raphe perinei; 15. — Diaphragma urogenitale; 16. — Glandula bulbourethralis; 17. — Crus corporis cav. penis; 18. — Testis; 19. — Sulcus genitofemoralis; 20. — Urethra; 21. — Corpus cavernosum penis; 22. — Corona glandis penis; 23. — Glans penis; 24. — Frenulum praeputii

vor, bei mageren Individuen tritt er stärker hervor. Bei letzteren erreicht das Fettpolster in der Fossa ischiorectalis nicht das Niveau des Tuber ischiadicum und bildet so gegen den Anus keine abgerundete Oberfläche, wie dies bei Wohlgenährten zu beobachten ist. Um den Anus zeigt eine feine weiße Linie den Treffpunkt der Haut und der Mucosa an. Diese Linie entspricht der Scheidelinie zwischen dem M. sphincter ani internus und externus.

2,5 cm vor dem Anus befindet sich der Mittelpunkt des Perineum. Dieser Punkt entspricht dem Mittelpunkt des dorsalen, freien Randes des Diaphragma urogenitale. Unmittelbar davor beginnt der *Bulbus urethrae*. Die *Pars membranacea urethrae* durchbohrt etwa 1 cm vor dem Bulbus das Diaphragma urogenitale, d. h. etwa 4 cm vor dem Anus. Im Winkel der dorsalen Bulbuskante und des Diaphragma urogenitale befinden sich — zu beiden Seiten der Medianlinie — die beiden *Glandulae bulbourethrales (Cowpersche Drüsen)*.

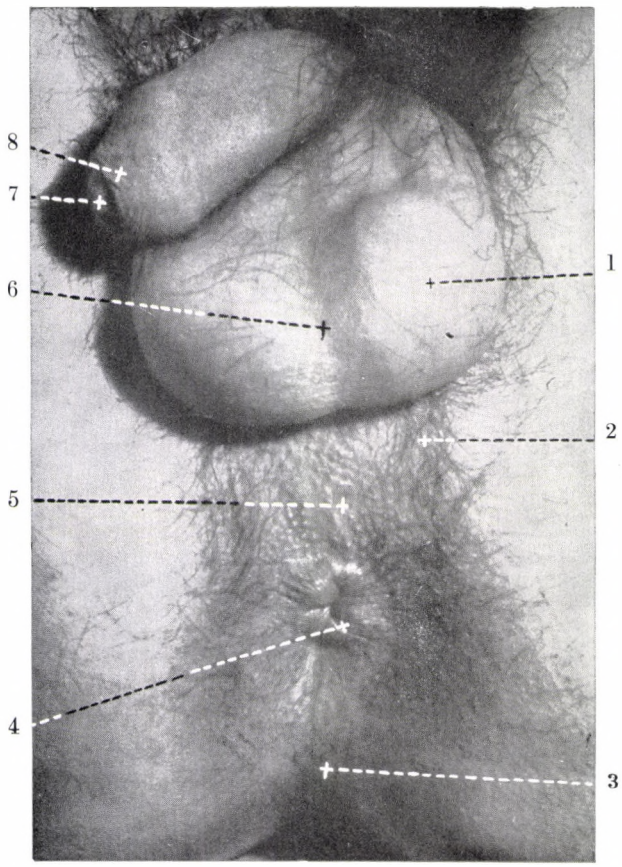

Abb. 395. Männlicher Damm
1. — Scrotum; 2. — Sulcus glutaeoperinealis; 3. — Crena ani; 4. — Anus; 5. — Raphe perinei; 6. — Raphe scroti; 7. — Glans penis; 8. — Praeputium

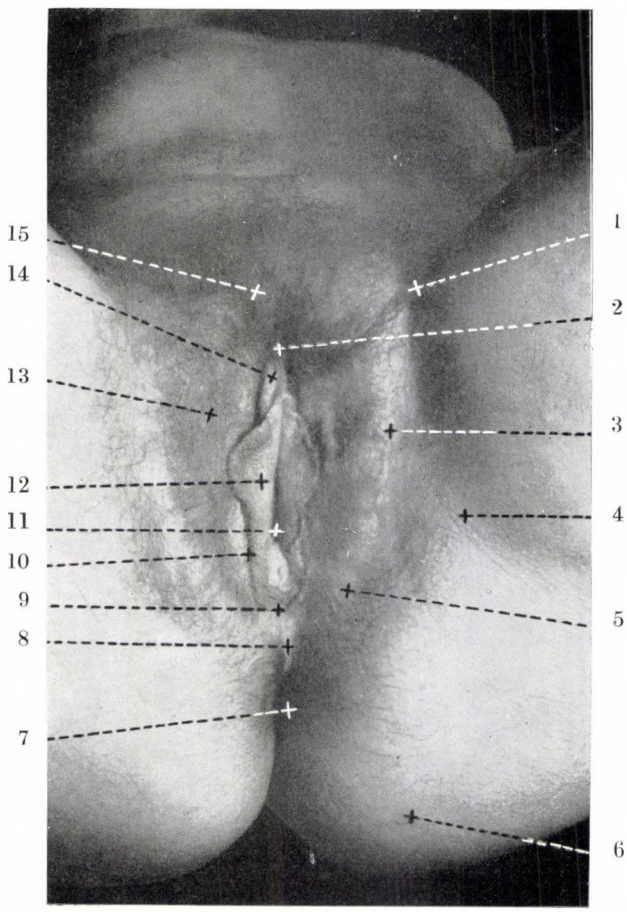

Abb. 396. Weiblicher Damm
1. — Sulcus inguinalis; 2. — Commissura labiorum ant.; 3. — Sulcus genitofemoralis; 4. — Sulcus glutaeus; 5. — Sulcus glutaeoperinealis; 6. — Nates; 7. — Anus; 8. — Raphe perinei; 9. — Commissura labiorum post.; 10. — Sulcus nympholabialis; 11. — Ostium vaginae; 12. — Labium minus; 13. — Labium maius; 14. — Praeputium clitoridis; 15. — Mons pubis

RELIEFBILD DES WEIBLICHEN DAMMES

(Abb. 396, 397)

Auf dem weiblichen Damm öffnet sich etwa 2,5 cm vor der Mastdarmöffnung die Schamspalte *(Rima pudendi)*. Zwischen dem Anus und der dorsalen Kommissur der Rima pudendi erhebt sich in der Medianlinie die *Raphe perinei*.

Die Schamspalte wird bei Erwachsenen von stark ausgeprägten Hautfalten, den *großen Schamlippen* umgeben, die gegen die Schenkel von den beiden *Sulci genitofemorales* und gegen die Gesäßbacken von den *Sulci glutaeoperinealis* begrenzt werden. Die großen Schamlippen setzen sich ventral im Mons Veneris fort und verbinden sich in der Commissura labiorum ant. miteinander. Nach dorsal werden sie — allmählich verflachend — im vorderen Ende der Raphe perinei durch die Commissura labiorum post. miteinander verbunden.

Bei geschlossenen Schenkeln liegen die großen Schamlippen so eng aneinander, daß die Gebilde der Schamspalte nicht sichtbar sind. Zu ihrer Freilegung ist die Abduktion der Schenkel und Auseinanderspreizen der großen Schamlippen erforderlich.

In der geöffneten Schamspalte sind die asymmetrischen kleinen Schamlippen *(Labia minora)* zu finden, deren Entwicklung verschieden ist. Gegen die großen Schamlippen werden sie durch die bilateralen *Sulci nympholabiales* begrenzt. Hinter der Commissura labiorum ant. treffen sich die bilateralen Sulci, die die großen Schamlippen und das *Praeputium clitoridis* voneinander abgrenzen.

Zwischen den kleinen Schamlippen befindet sich die Öffnung *der Harnröhre* und *die Scheide (Vestibulum vaginae)*. Die äußere Öffnung der Urethra ist auf der *Papilla urethralis* zu finden, etwa 2,5 cm hinter der Glans clitoridis. Die Grenze zwischen dem Vestibulum vaginae und der Vagina bildet bei Virgines das sich im Niveau des Diaphragma urogenitale befindliche Jungfernhäutchen *(Hymen)* und nach dem ersten Partus als dessen Reste, die *Carunculae hymenales*.

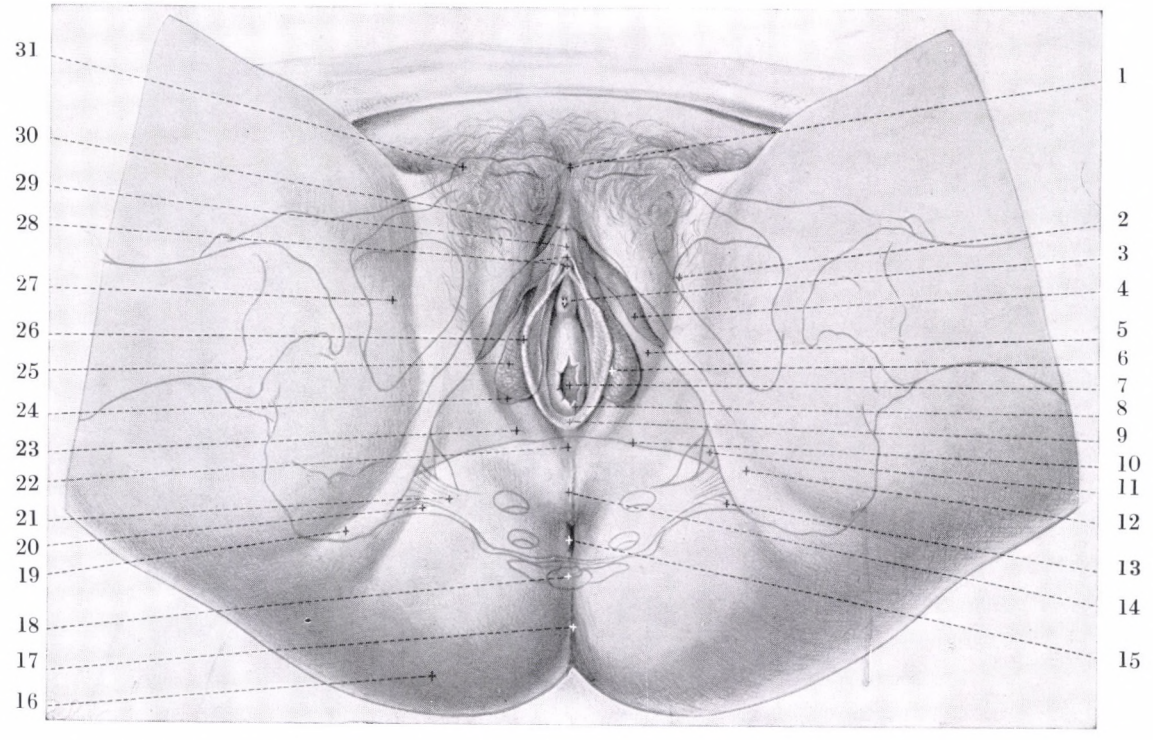

Abb. 397. Gebilde im weiblichen Dammgebiet: Oberflächenprojektion (Nach Pernkopf)

1. — Symphysis; 2. — Sulcus genitofemoralis; 3. — Orificium urethrae ext.; 4. — Crus clitoridis; 5. — Labium maius; 6. — Sulcus nympholabialis; 7. — Orificium vaginae; 8. — Hymen; 9. — Fossa navicularis; 10. — Diaphragma urogenitale; 11. — Foramen ischiadicum maius; 12. — Sulcus glutaeus; 13. — Foramen ischiadicum minus; 14. — Raphe perinei; 15. — Anus; 16. — Nates; 17. — Crena ani; 18. — Apex ossis coccygis; 19. — Tuber ischiadicum; 20. — Lig. sacrotuberosum; 21. — Lig. sacrospinosum; 22. — Commissura labiorum post.; 23. — Sulcus glutaeoperinealis; 24. — Glandula vestibularis maior; 25. — Bulbus vestibuli; 26. — Labium minus pudendi; 27. — Foramen obturatum; 28. — Glans et praeputium clitoridis; 29. — Corpus cavernosum clitoridis; 30. — Angulus clitoridis; 31. — Tuberculum pubicum

In jener Linie, in der sich die kleinen Schamlippen und das Hymen treffen — im analen Drittel des *Sulcus nymphohymenalis* — münden mit punktartiger Öffnung die bilateralen *Glandulae vestibulares maiores (Bartholinische Drüsen)*. Eine beginnende Entzündung dieser Drüsen kann an der um die Eingangsstelle zustande kommenden Hyperämie erkannt werden.

RÖNTGENANATOMIE DES BECKENS

Mit Hilfe dieser Untersuchung soll Aufschluß über den Beckengürtel oder die Beckenorgane gewonnen werden.

BECKENGÜRTEL

Antero-posteriore Aufnahme des Beckens

Einstellung der Aufnahme. Rückenlage des Kranken. Der Zentralstrahl tritt in der Mitte zwischen Nabel und Symphyse in der Medianlinie ein und ist senkrecht auf die Kassette gerichtet (Abb. 398).

Das Röntgenbild. Das Röntgenbild (Abb. 399) vermittelt einen allgemeinen Aufschluß über das Becken, gibt jedoch über Maße des Beckens keine Auskunft. Wegen der verhältnismäßig geringen Fokus—Film-Distanz erscheinen die Schambeine verzerrt.

Dem *Kreuzbein-Darmgelenk* entspricht eine doppelte Linie (Abb. 119). Auch das *Hüftgelenk* ist sichtbar. Die *Crista iliaca* erscheint verkürzt als nach kranial konvexe Kante. Die *Spina iliaca ant. sup.* projiziert sich in den Schatten der Darmbeinschaufel, weshalb sie im Röntgenbild schwerer erkannt werden kann als durch Abtasten bei der physischen Untersuchung. Manchmal projiziert sich der Gasinhalt der Gedärme auf die Fossae iliacae, was bei oberflächlicher Untersuchung für eine osteoporosenartige Veränderung gehalten werden kann.

Ein zwischen den beiden Schambeinen befindlicher, etwa 5 mm breiter, transparenter Streifen entspricht der *Symphyse*.

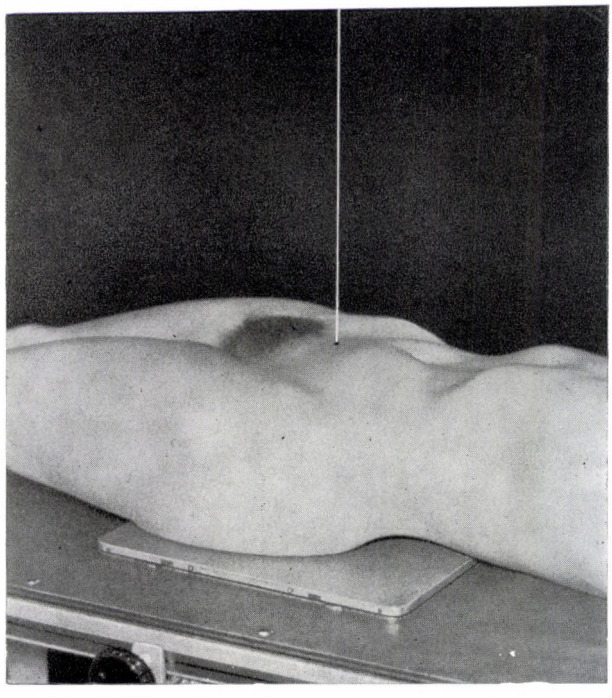

Abb. 398. Becken: Einstellung der antero-posterioren Röntgenaufnahme
Der Zentralstrahl ist auf die Mitte der zwischen Symphyse und Nabel bestehenden Entfernung gerichtet

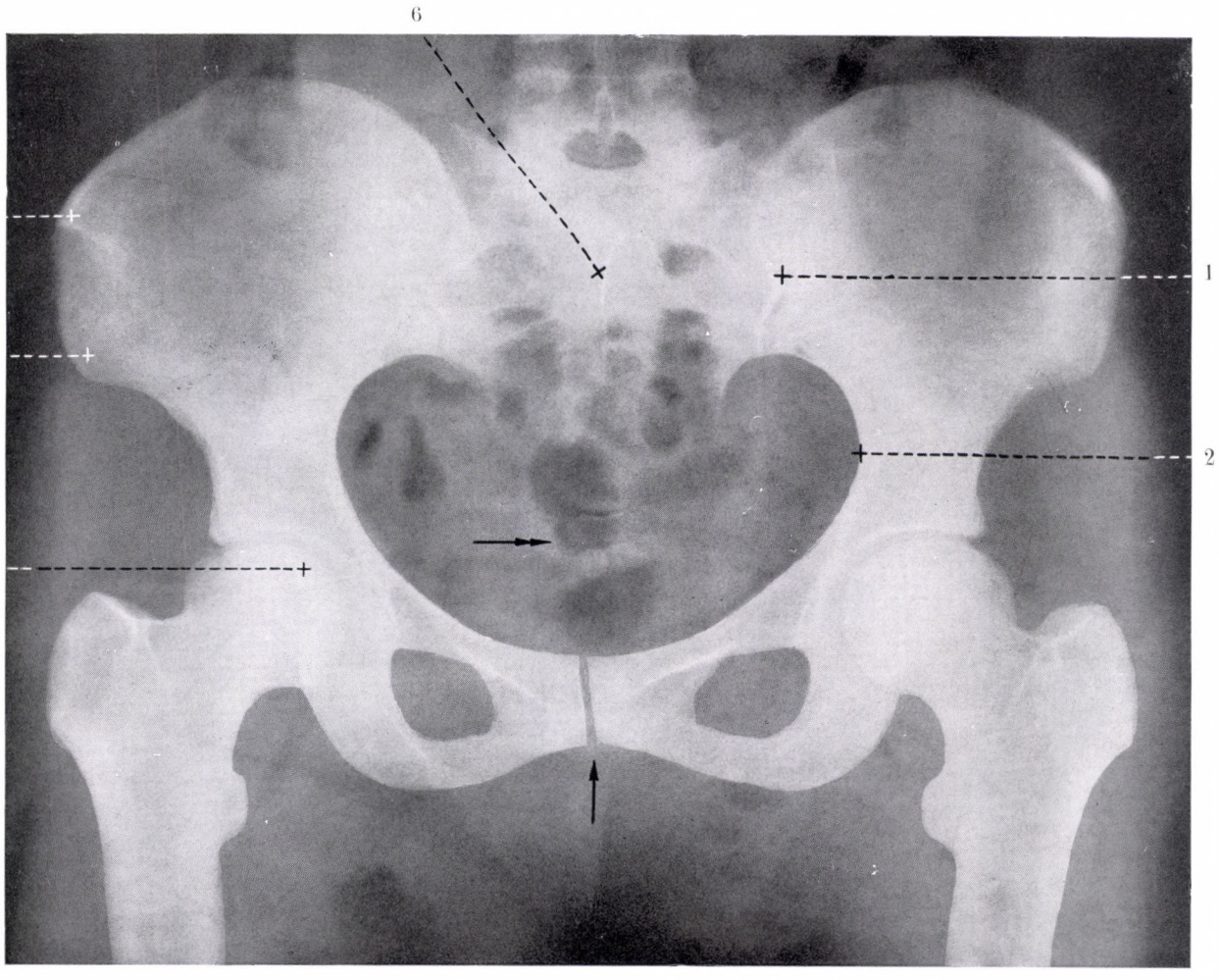

Abb. 399. Antero-posteriores Röntgenbild des Beckens

Der Pfeil weist auf die Symphyse, der Doppelpfeil auf das Os coccygis. 1. — Articulatio sacroiliaca l. s.; 2. — Linea terminalis; 3. — Articulatio coxae d.; 4. — Spina iliaca ant. inf.; 5. — Spina iliaca ant. sup.; 6. — Sacrum

Das *Foramen obturatum* ist als runde oder ovale Öffnung sichtbar, je nachdem, in welchem Winkel es vom Röntgenstrahl getroffen wird. Wegen des zumeist tangentialen Strahlenganges ist es zumeist von ovaler Form.

Die *Spina ischiadica* projiziert sich gewöhnlich in die Höhle des kleinen Beckens. Sie weist eine große individuelle Verschiedenheit auf. Dies wird teils durch die mannigfachen Erscheinungsformen, teils durch die wechselnde Richtung der Röntgenstrahlen verursacht.

Das *Tuber ischiadicum* ist gewöhnlich in abgerundeter Form dargestellt, dessen unterer Rand jedoch unregelmäßig ist.

Axiale Aufnahme des Beckens

Einstellung der Aufnahme. Der Kranke sitzt mit gespreizten Schenkeln auf der Kassette und beugt sich — auf die Handflächen gestützt — etwas zurück. Der Zentralstrahl ist — zur Kassette senkrecht — auf die Symphyse gerichtet (Abb. 400).

Das Röntgenbild. Das Röntgenbild (Abb. 401) informiert über die Knochenverhältnisse des Beckeneinganges, über die Beckenhöhle und die mit Kontrastmittel aufgefüllte Blase. Es kann auch Aufschluß über die Beckenmaße erhalten werden, weil der Zentralstrahl annähernd senkrecht zur Fläche der Linea terminalis steht. In Anbetracht der großen Beckeneingang—Film-

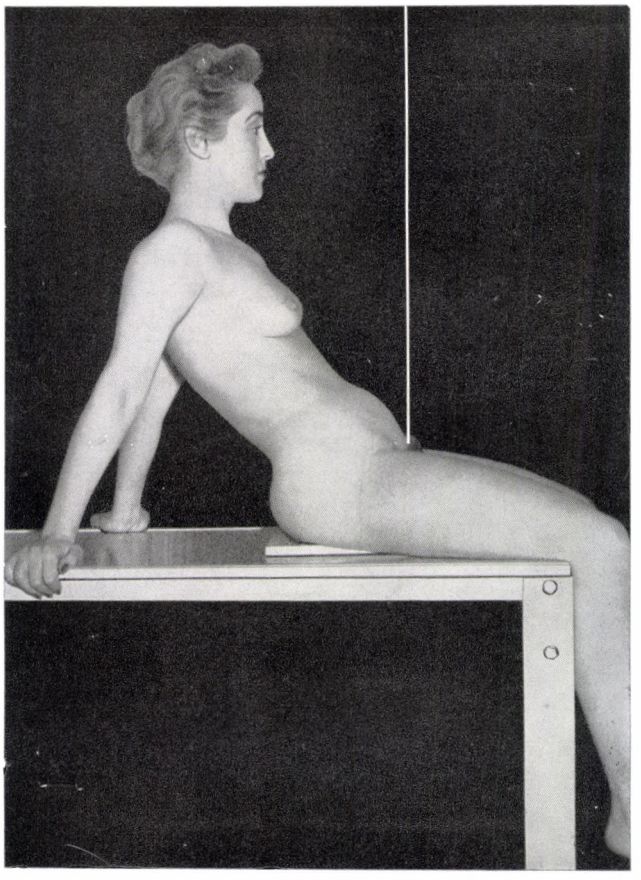

Abb. 400. Becken: Einstellung der axialen Röntgenaufnahme
Der Zentralstrahl tritt — zur Kassette senkrecht — zwei Querfinger oberhalb der Symphyse ein

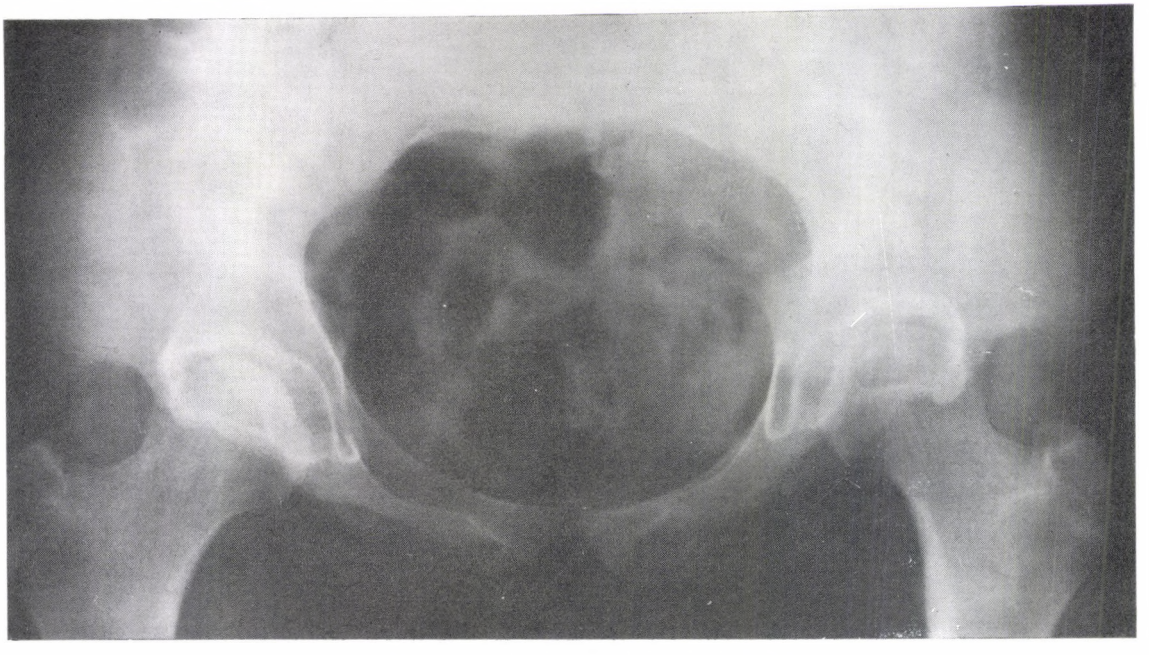

Abb. 401. Axiales Röntgenbild des Beckens

Entfernung, ist jedoch die Vergrößerung recht stark. Deshalb muß in der Höhe der Beckeneingangsfläche ein mit Zentimetereinteilung versehenes Metallmaß angebracht werden, das durch die Strahlen in genau demselben Maß vergrößert, wird wie das Becken.

Um die Länge der *Coniugata vera* festzustellen, wird die Seitenaufnahme angewandt.

Die röntgenologische Feststellung der knochigen Beckenmaße ist besonders von gynäkologischem Standpunkt aus von großer Wichtigkeit (Entwicklungsanomalien, frühes, sicheres Erkennen des engen Beckens usw.).

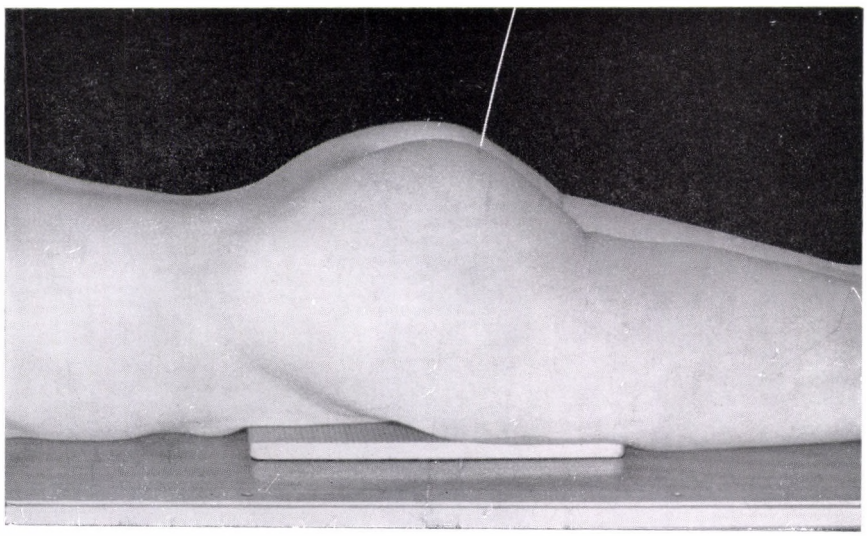

Abb. 402. Symphyse und Schambein: Einstellung der postero-anterioren Röntgenaufnahme

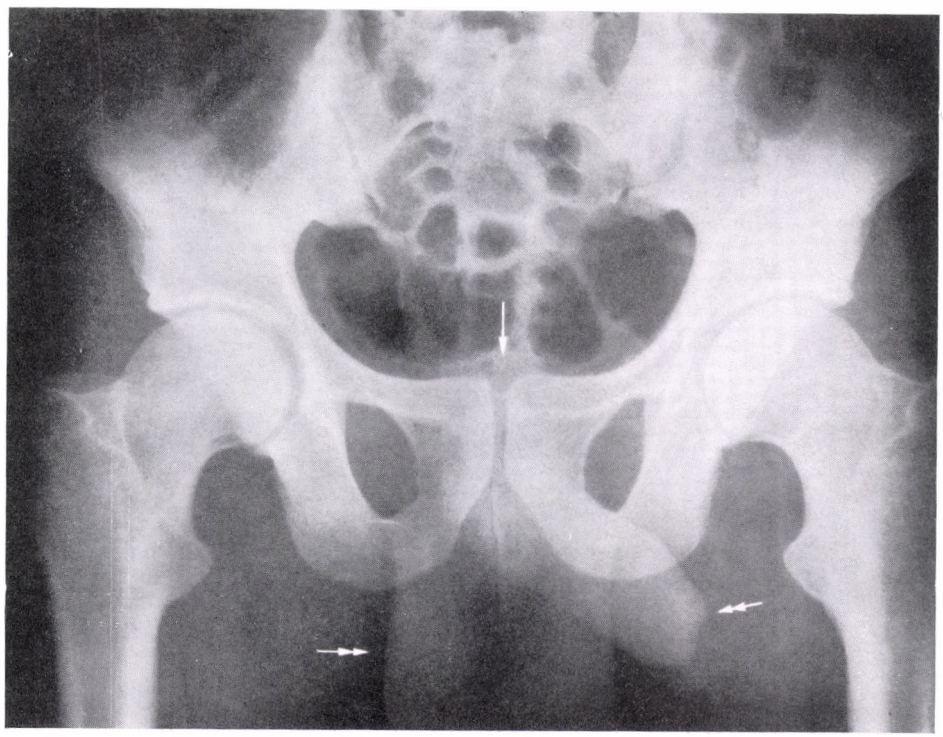

Abb. 403. Postero-anteriores Röntgenbild der Symphyse
Der Pfeil weist auf die Symphyse. Die Doppelpfeile zeigen auf die Weichteilschatten des Scrotum und Penis

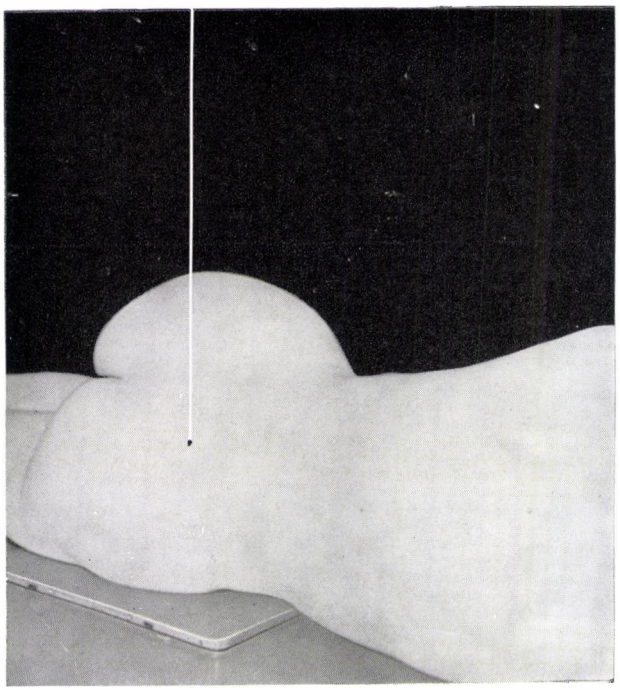

Abb. 404. Darmbeinschaufel: Einstellung der seitlichen Röntgenaufnahme
Der Zentralstrahl ist — zur Kassette senkrecht — auf die Spina iliaca post. sup. gerichtet

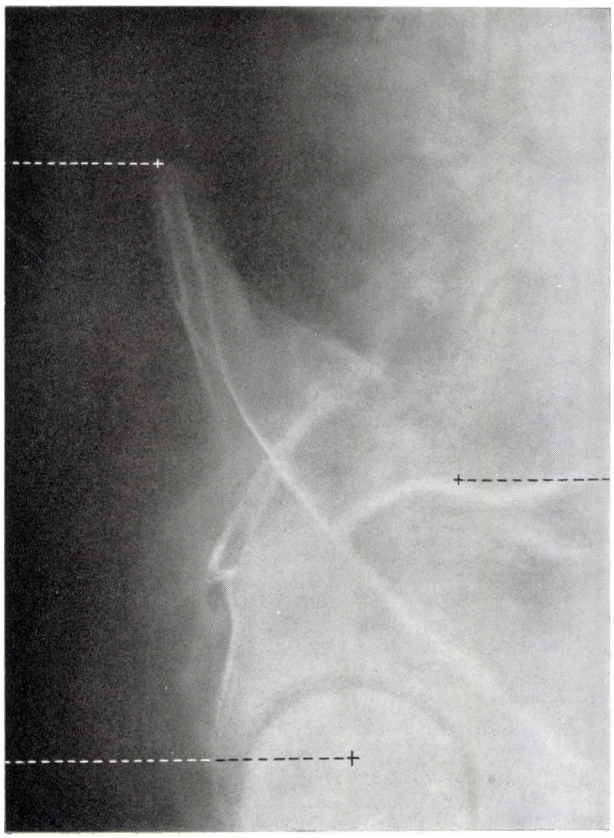

Abb. 405. Seitliches Röntgenbild der Darmbeinschaufel

Postero-anteriore Aufnahme der Symphyse

In postero-anteriorer Richtung läßt sich eine Aufnahme der Symphyse herstellen, die frei von Verzerrungen ist.

Einstellung der Aufnahme. Bauchlage des Kranken. Der Zentralstrahl ist — in der Medianlinie verlaufend — auf die Symphyse gerichtet und schließt mit der Kassette einen distal blickenden Winkel von 80° ein (Abb. 402).

Das Röntgenbild. Das Röntgenbild (Abb. 403) stellt die Symphyse, das Foramen obturatum und dessen Knochenrahmen dar. Mit Hilfe dieser Aufnahme lassen sich pathologische Prozesse dieses Gebietes erkennen.

Seitliche Aufnahme der Darmbeinschaufel

Einstellung der Aufnahme. Der Kranke liegt auf der zu untersuchenden Seite, das Becken etwas nach vorn geneigt. Der Zentralstrahl ist — senkrecht zur Kassette — auf die Spina iliaca post. sup. gerichtet (Abb. 404).

Das Röntgenbild. Im Röntgenbild (Abb. 405) ist die Darmbeinschaufel von der Seite dargestellt. Als Ergänzung der antero-posterioren Aufnahme lassen sich mit dieser Aufnahme traumatische und andere pathologische Veränderungen, Fremdkörper usw. erkennen.

RÖNTGENANATOMIE DER BECKENORGANE

Die Röntgenanatomie der Harnblase und des Mastdarmes wird im Kapitel: »Bauchhöhle« besprochen.

Innere weibliche Geschlechtsorgane

Die inneren Geschlechtsorgane der nicht graviden Frau sind auf der Leeraufnahme nicht zu sehen. Zu ihrer Darstellung ist Kontrastfüllung erforderlich.

Untersuchungsmethode. Unter sterilen Bedingungen wird — gewöhnlich eine Woche nach der Menstruation — mit entsprechenden Behelfen jodhaltiges öliges oder besser in Wasser lösliches trijodiertes Kontrastmittel (z. B. auf Körpertemperatur erwärmtes Joduron »U—S« usw.) mittels durch die Scheide eingeführter Kanüle in den Uterus injiziert *(Hysterographie)* oder mit größerem Druck auch in die Eileiter eingeführt *(Hysterosalpingographie)*. Zur Hysterographie wird die Injektion von etwa 5 cm^3, zur Hysterosalpingographie 15—20 cm^3 Kontrastmittel benötigt. Durch erstere kann Aufschluß über die Uterushöhle gewonnen werden, durch letztere über die Durchgängigkeit der Eileiter oder über ihre Obliteration, was vom Standpunkt der Fruchtbarkeit wichtig ist. Die Injektion erfolgt unter Durchleuchtungskontrolle. Es werden mehrere Aufnahmen hergestellt — die letzte nach 24 Stunden. Ist die Tube durchgängig, so kann hierbei das Kontrastmittel in die freie Bauchhöhle gelangen und dort in Form von Tröpfchen sichtbar werden (Abb. 407).

Einstellung der Aufnahme (Abb. 398). Es wird die gleiche Technik angewandt wie bei der antero-posterior gerichteten Beckenaufnahme.

Das Röntgenbild. Im Röntgenbild ergibt *der Uterus* einen dreieckförmigen, mit der Spitze gegen den Beckenausgang gerichteten Schatten (Abb. 406). Lokalisationsanomalien können aus der veränderten Stellung des Dreiecks leicht festgestellt werden. Die Form des Dreiecks hängt von der Gebärmuttermuskulatur ab. Bei atonischer Muskulatur ist es abgerundet, bei gutem Muskeltonus weist es einen scharfen Winkel auf.

Die *Tuba uterina* ist in aufgefülltem Zustand fein gewunden und zieht als eine peitschenschnurförmige Linie gegen die Seitenwand des Beckens. Beim normalen Eileiter erweitert sich diese Linie gegen die Ampulla und das Infundibulum. Ihr an den Uterus angrenzender Teil hat einen Durchmesser von 1 mm und der infundibulare Abschnitt einen von etwa 3—5 mm. Die variable Lokalisation der Ampullen ist nicht als pathologisch anzusehen.

Die physiologische Einschnürung, die sich zwischen der Pars intramuralis und ampullaris der Tuba uterina befindet, ist oft auch im Röntgenbild erkennbar. Gut beobachten läßt sich im Leuchtschirm die Bewegung des Eileiters, die aus etwa 4—9 peristaltischen Wellen pro Minute besteht.

Die Hyterosalpingographie kann oft auch therapeutische Wirkung ausüben, weil kleinere Verwachsungen vom Kontrastmittel aufgerissen werden können.

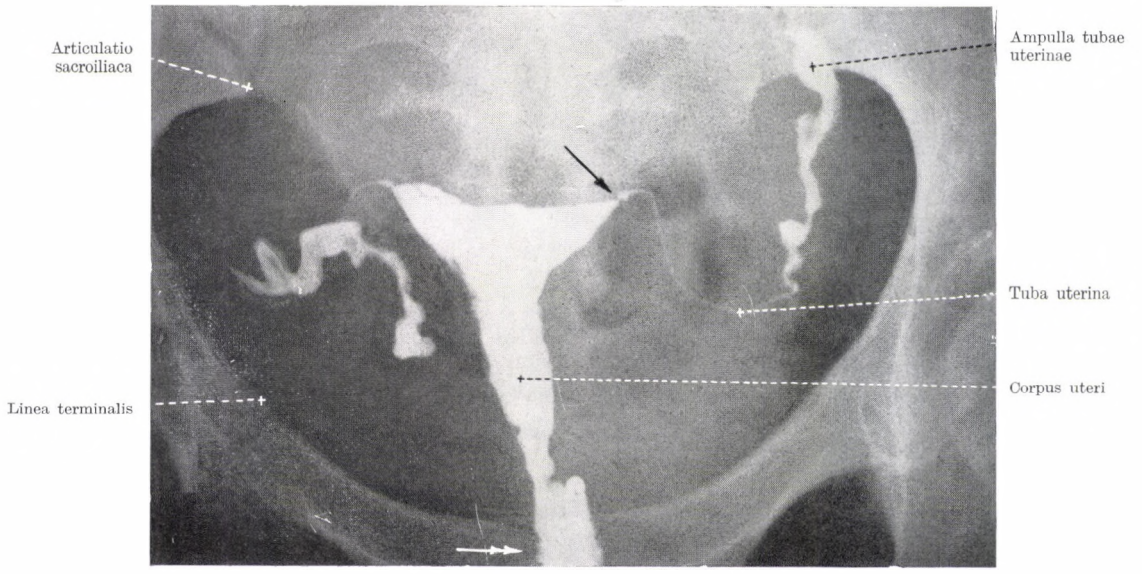

Abb. 406. Gebärmutter und Eileiter im Röntgenbild. (Hysterosalpingographie)
Der Pfeil weist auf den intramuralen Abschnitt des Eileiters, der Doppelpfeil auf den Schatten des in die Scheide eingeführten Instrumentes

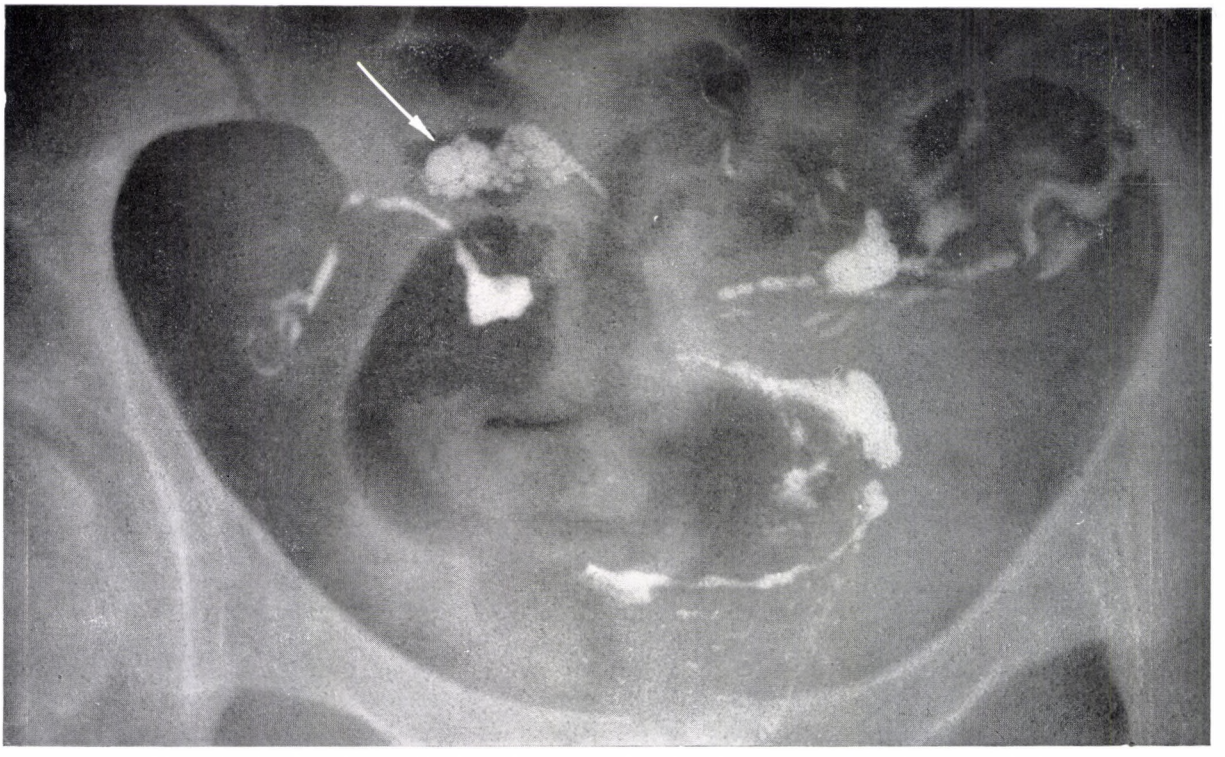

Abb. 407. 24 Stunden nach der Hysterosalpingographie hergestellte Beckenaufnahme
Das Kontrastmittel befindet sich in der freien Bauchhöhle. Der Pfeil weist auf die Tropfen des öligen Kontrastmittels

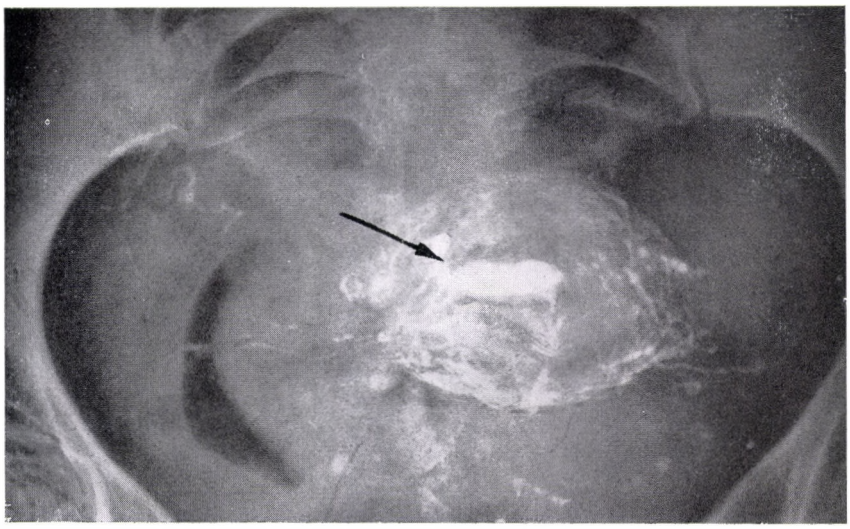

Abb. 408. Lymphgefäße I der Gebärmutter

Das Kontrastmittel gelangte mittels Hysterosalpingographie in die Lymphgefäße. Der Pfeil weist auf das in der Gebärmutterhöhle befindliche Kontrastmittel. Rings um dieses ist ein feines Schattennetz sichtbar, das durch die mit Kontrastmittel aufgefüllten Lymphgefäße zustande kommt

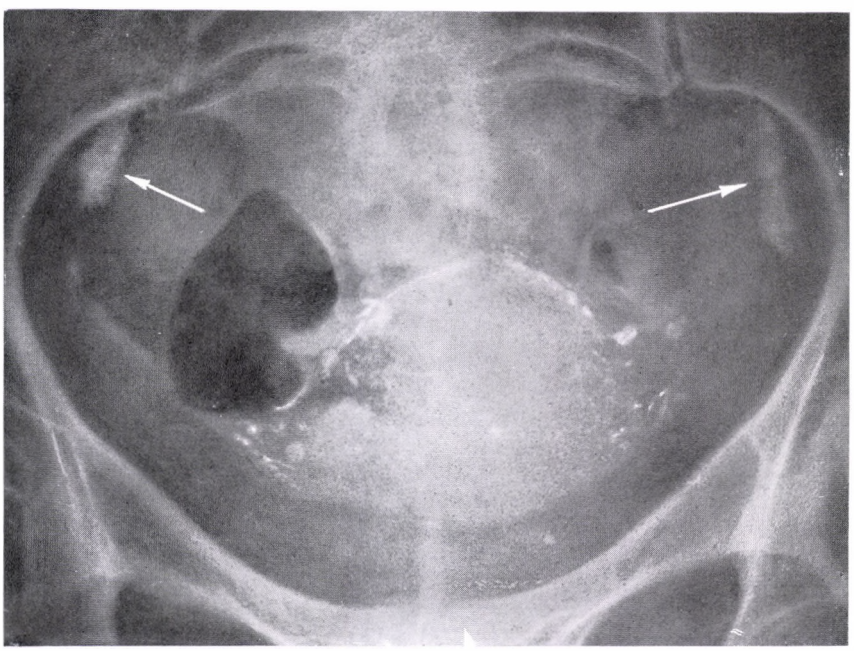

Abb. 409. Lymphgefäße II der Gebärmutter

12 Stunden nach der Hysterosalpingographie ist das Kontrastmittel in den regionalen Lymphknoten der Gebärmutter erschienen. Die Pfeile weisen auf die mit Kontrastmittel gefüllten Lymphknoten des Beckens

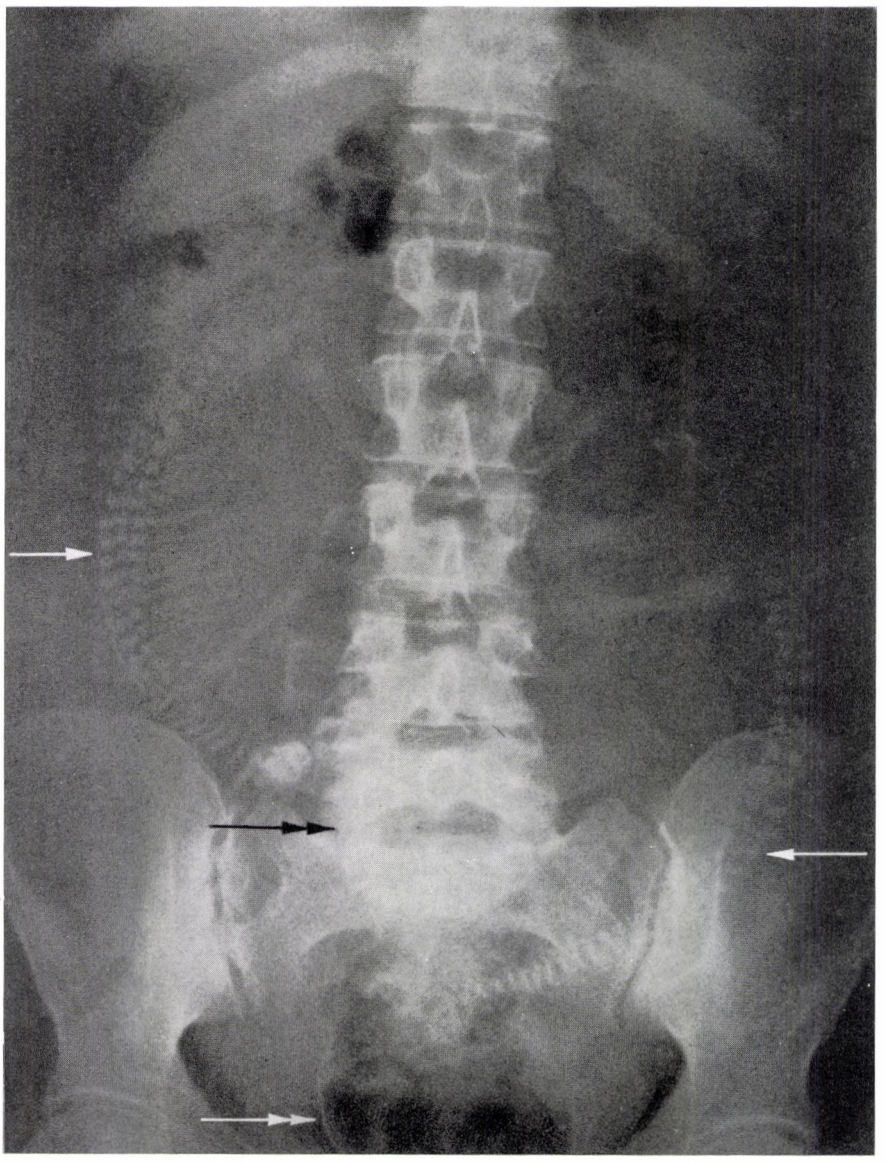

Abb. 410. Zwillingsschwangerschaft im Röntgenbild
Die Pfeile weisen auf die Wirbelsäule der Embryonen, die Doppelpfeile auf ihre Schädel

Die Lymphgefäße der Gebärmutter. Bei der Hysterosalpingographie dringt das Kontrastmittel manchmal in die Lymphgefäße, wodurch diese sichtbar werden (Abb. 408). Nach einigen Stunden gelangt das Kontrastmittel bereits in die regionalen Lymphknoten, wie dies die Kontrollaufnahme bestätigt (Abb. 409). Aus dieser Tatsache können wichtige Schlüsse auf die Verbreitungsgeschwindigkeit in die Gebärmutter gelangter Infektionen, Geschwulstzellen usw. gezogen werden (VÁRADY).

Röntgenbild des graviden Uterus. Im Uterus der graviden Frau ist der Embryo auf der Leeraufnahme etwa vom 5. Monat an sichtbar. Das Skelettsystem und die Weichteile des Embryos geben Schatten (Abb. 410).

Gegen Ende der Gravidität lassen sich Lokalisation, Lage und Stellung des Embryos feststellen und manchmal (aus dem Schatten des Scrotum) auch sein Geschlecht. Durch ein besonderes, aber nicht ganz gefahrloses Verfahren *(Amniographie)* kann schon vom 3 Monate alten Embryo eine Röntgenaufnahme angefertigt werden (Abb. 411). Nach vorheriger Entfernung von etwa

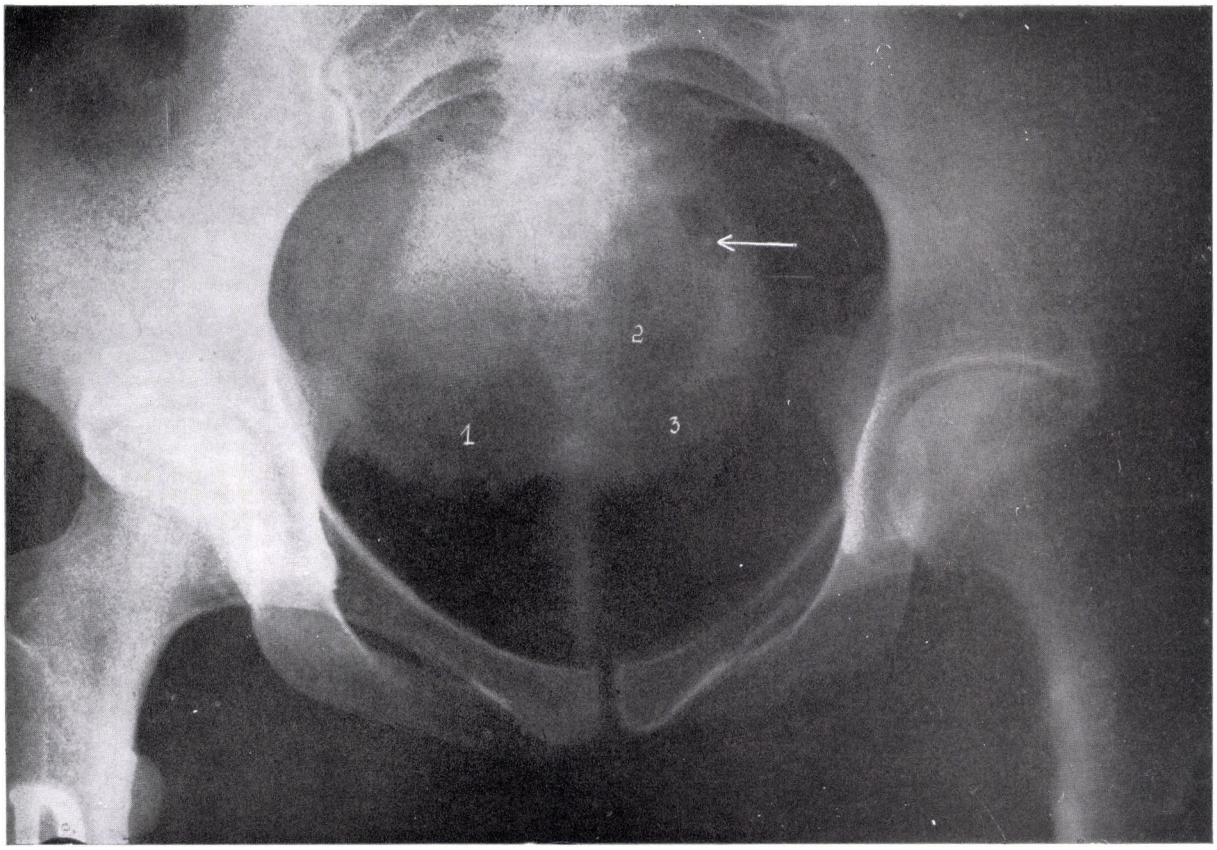

Abb. 411. Amniogramm
Von 4 Monat altem Embryo hergestellte Aufnahme. 1. — Kopf; 2. — Rumpf; 3. — obere Extremität des Embryos. Der Pfeil weist auf die im Querschnitt dargestellte Tibia

20—50 cm³ Amnion-Flüssigkeit wird durch die Bauchwand transperitonaeal Kontrastmittel (trijodiertes Präparat) in die Gebärmutter eingebracht. Hierdurch kann Aufschluß über den Embryo und manchmal auch über die Lage der Placenta gewonnen werden. Die sog. Placenta praevia — eines der bedrohlichsten Probleme der Gynäkologie — wird durch die Amniographie gut dargestellt. Das Verfahren ist vorläufig hauptsächlich von theoretischer Bedeutung, da bisher noch kein vollkommen harmloses Kontrastmittel gefunden werden konnte.

PNEUMOPERITONAEUM

Wenn sich in der freien Bauchhöhle (außerhalb der Hohlorgane) Luft befindet, so wird diese Erscheinung *Pneumoperitonaeum* genannt.

Das Pneumoperitonaeum kann infolge pathologischer Bedingungen zustande kommen, kann aber auch, zu diagnostischen bzw. therapeutischen Zwecken, auf künstliche Art hervorgerufen werden.

Das unter pathologischen Bedingungen auftretende Pneumoperitonaeum kommt infolge Perforation von Hohlorganen der Bauchhöhle — zumeist Magen oder Duodenum — zustande. Diese Form des Pneumoperitonaeum kann *partiell* sein, wenn sich die Luft auf umschriebener Stelle (z. B. unter dem Zwerchfellgebiet, an umschriebenem Bauchgebiet) ansammelt, kann aber auch *total* sein, wenn sich die Luft — in Ermangelung umschriebener Verwachsungen — in der ganzen freien Bauchhöhle ausbreitet.

In diesen Fällen ist bei der Feststellung der Diagnose die Durchleuchtung von entscheidender Bedeutung.

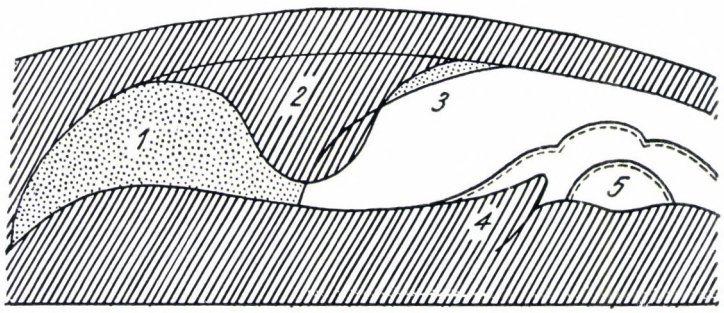

Abb. 412. Pneumoperitonaeum: schematische Darstellung des seitlichen Röntgenbildes (Götze—Schinz) Rückenlage des Kranken. 1. — Lig. falciforme hepatis; 2. — Fettläppchen in der Medianlinie; 3. — untere Kante des Lig. falciforme; 4. — untere Kante der Leber; 5. — Dickdarm-Schlingen

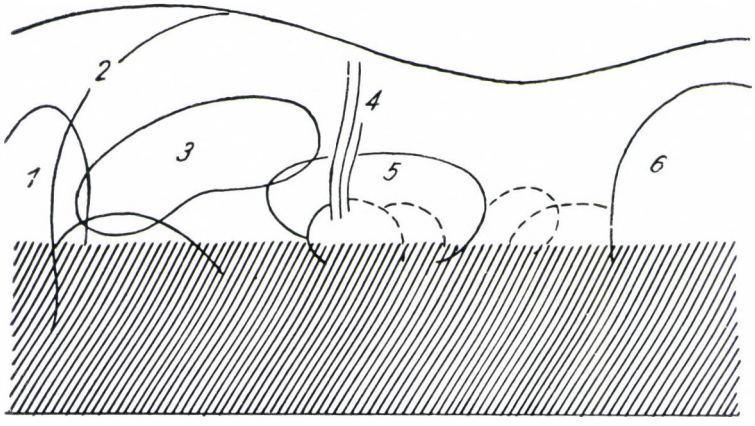

Abb. 413. Pneumoperitonaeum: schematische Darstellung des antero-posterioren Röntgenbildes (Nach Partsch) Linke Seite. Der Kranke liegt auf der rechten Seite. 1. — Herz; 2. — Zwerchfell; 3. — Milz; 4. — Lig. phrenicocolicum; 5. — Niere; 6. — Darmbeinschaufel

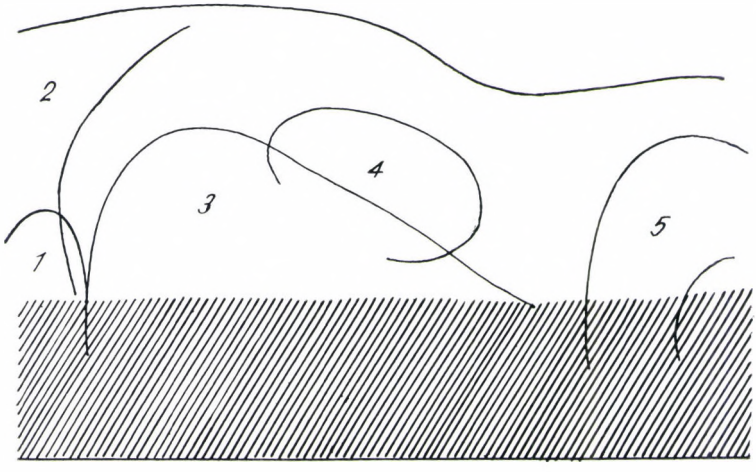

Abb. 414. Pneumoperitonaeum: schematische Darstellung des postero-anterioren Röntgenbildes (Nach Partsch) Rechte Seite. Der Kranke liegt auf der linken Seite. 1. — Herz; 2. — Zwerchfell; 3. — Leber; 4. — Niere; 5. — Darmbeinschaufel

Das *Pneumoperitonaeum arteficiale* wird zu diagnostischen oder therapeutischen Zwecken ausgeführt. Mit der als negatives Kontrastmittel benützten Luft oder Gas wird versucht, die homogene Schatten ergebenden Bauchhöhlenorgane voneinander zu isolieren.

Das *diagnostische Pneumoperitonaeum* wird zum Nachweis von Tumoren der Bauchhöhle und des kleinen Beckens, von Zysten, Verwachsungen benützt. Zweifelsohne eignet es sich am besten zur Untersuchung des Zwerchfells und des subphrenischen Raumes sowie der Leber und Milz.

Es läßt sich jedoch auch zum Nachweis von im Pankreas, im mesenterialen Lymphknoten und in den Nebennieren lokalisierten Tumoren anwenden, ferner verhilft es zur Diagnose der polyzystischen Niere, des perirenalen Abszesses sowie einer extra- und intralienalen Kalzifikation.

Trotz der Vielfalt der diagnostischen Möglichkeiten sind die Meinungen über die Anwendbarkeit des diagnostischen Pneumoperitonaeum verschieden. Viele Autoren ziehen im größten Teil der Fälle — wegen der eventuellen Folgen — die diagnostische Laparotomie vor. Auf Grund der Erfahrungen können infolge des Pneumoperitonaeum folgende Komplikationen auftreten: Kollaps; Emphysem der Bauchwand, falls die Punktionsnadel nicht in die peritonaeale Höhle eindringt; Verletzung des Darmes — besonders im Falle ausgebreiteter flächenartiger Verwachsungen; Luftembolie bei Verletzungen von Venen; mediastinales, ja sogar zervikales Emphysem.

Derzeit können für das Pneumoperitonaeum folgende *Indikationsgebiete* gestellt werden:

In erster Linie zur Vorbereitung einer Laparoskopie, bei der immer auch Röntgenaufnahmen von den Kranken angefertigt werden. Ferner wenn alle zur Verfügung stehenden diagnostischen Verfahren erfolglos sind, so kann das Pneumoperitonaeum vor allem zum Nachweis der Leber-Zwerchfell-Verbindung angewendet werden, ferner zum Nachweis solcher dubioser Geschwülste bzw. Erkrankungen, deren je frühere Erkennung vom Standpunkt des Kranken von Wichtigkeit ist.

Das therapeutische Pneumoperitonaeum wird in gewissen Fällen von im unteren Lungenlappen lokalisierten tuberkulotischen Prozessen (Kavernen) als Ergänzung der gleichzeitigen Kollapstherapie (Pneumothorax) angewendet.

Kontraindiziert ist das Pneumoperitonaeum bei akuten Entzündungsprozessen der Bauchhöhle, im Falle des Verdachtes auf abdominale, abgegrenzte Abszesse, bei Herzinsuffizienz und schlechten Zirkulationsverhältnissen, Lungenerkrankungen sowie bei Verdacht auf gedeckte Perforation.

Technik des Pneumoperitonaeum

Als Kontrastmittel können Luft, Sauerstoff, Kohlendioxyd oder Stickoxydul benützt werden. Letztere haben der Luft gegenüber den Vorzug, sich innerhalb einiger Stunden zu absorbieren.

Der gut darmentleerte Kranke entleert unmittelbar vor dem Eingriff seine Blase, wird auf die rechte Seite gelegt, sein Becken bis zu einem Winkel von etwa 30° gestützt. Die Punktion wird nach Lokalanästhesie, in dem von der linksseitigen Spina iliaca ant. sup. einwärts, etwa 3—4 Querfinger entfernten Punkte ausgeführt. Das Durchdringen der kurzen, abgefeilten, gewöhnlich mit einer seitlichen Öffnung versehenen Kanüle läßt sich auf der Bauchwand gut fühlen. Die Kanüle kann mit einem Pneumothorax-Apparat verbunden werden. Im allgemeinen können 400—800 cm^3 Luft in die Bauchhöhle eingeführt werden.

Die regelmäßige Auffüllung wird durch das allmähliche Verschwinden der Leberdämpfung und die sukzessive Hebung des Nabelbereichs angezeigt. Unilaterale Bauchwandvorwölbung deutet auf präperitonaeales und subkutanes Emphysem, die Kanüle ist dann also nicht in der Bauchhöhle.

Schwindet die Leberdämpfung nicht und ist der tympanitische Perkussionsschall auf die Dickdärme lokalisiert, so hat dies eine Darmverletzung zu bedeuten.

Zur Eliminierung dieser Fehlerquellen wird die Untersuchung unter ständiger Durchleuchtungskontrolle ausgeführt. Zeigt die Durchleuchtung, daß die Bauchorgane bereits gut voneinander isoliert werden können, beendet man die Luftinsufflation, und es kann die Röntgenaufnahme angefertigt werden. Der Reihenfolge nach werden folgende Aufnahmen verwendet:

1. Seitliche Aufnahme bei Rückenlage des Kranken.
2. Antero-posteriore Aufnahme bei auf der rechten Seite liegendem Kranken.
3. Postero-anteriore Aufnahme bei auf der linken Seite liegendem Kranken.
4. Antero-posteriore Aufnahme des stehenden Kranken.
5. Seitliche Aufnahme des stehenden Kranken (in D—S oder S—D Richtung).

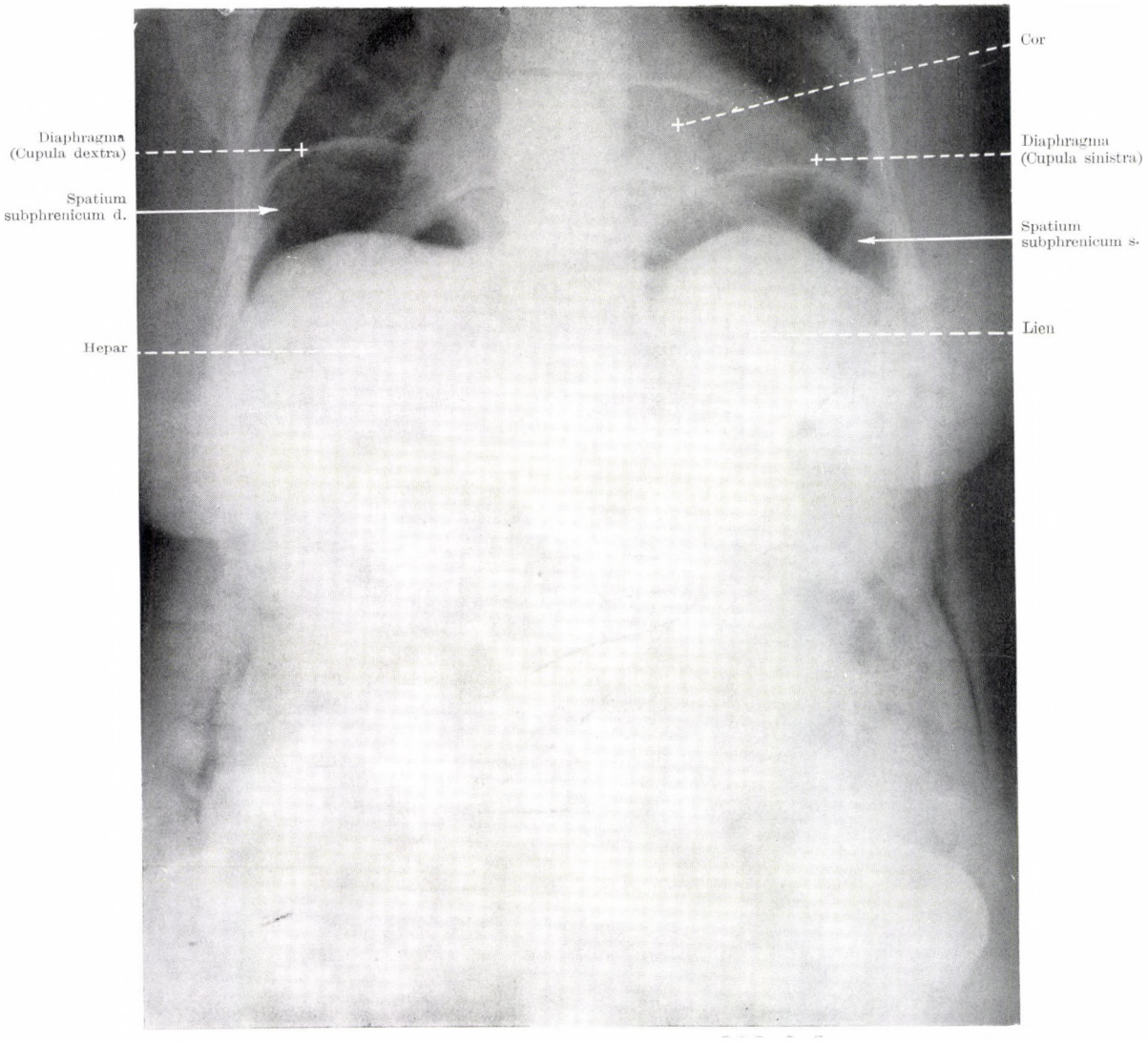

Abb. 415. Pneumoperitonaeum: Röntgenbild I (Sagittale Aufnahme)
Die Pfeile weisen auf das subphrenische Gebiet

Die Röntgenbilder

1. *Auf der seitlichen Aufnahme bei Rückenlage des Kranken* ist folgendes wahrnehmbar (Abb. 412):

Über der Luftansammlung zeigt die Bauchwand einen mäßig nach aufwärts konvexen Bogen. Der größte Teil der Gedärme befindet sich neben der Wirbelsäule und ist deshalb nicht sichtbar. Die mit Luft gefüllten Schlingen können jedoch manchmal auf dem Bild beobachtet werden.

In der kranialen Bauchhöhlenhälfte ist der vordere Teil der Leber und darüber ihr am Diaphragma entspringender Teil sichtbar.

Das vom Nabel zur Leber ziehende schleierartige Bündel ist das Lig. falciforme hepatis. Bei korpulenteren Personen sind manchmal hierauf projiziert, aber auch an anderen Stellen der Bauchwand, ovale oder runde Schatten zu sehen, die durch die präperitonaealen Fettpolster gebildet werden. Sie sollen nicht mit Geschwülsten verwechselt werden.

2. *Die antero-posteriore Aufnahme des auf der rechten Seite liegenden Kranken* informiert hauptsächlich über die Milz, die linke Niere und deren Gebiet (Abb. 413).

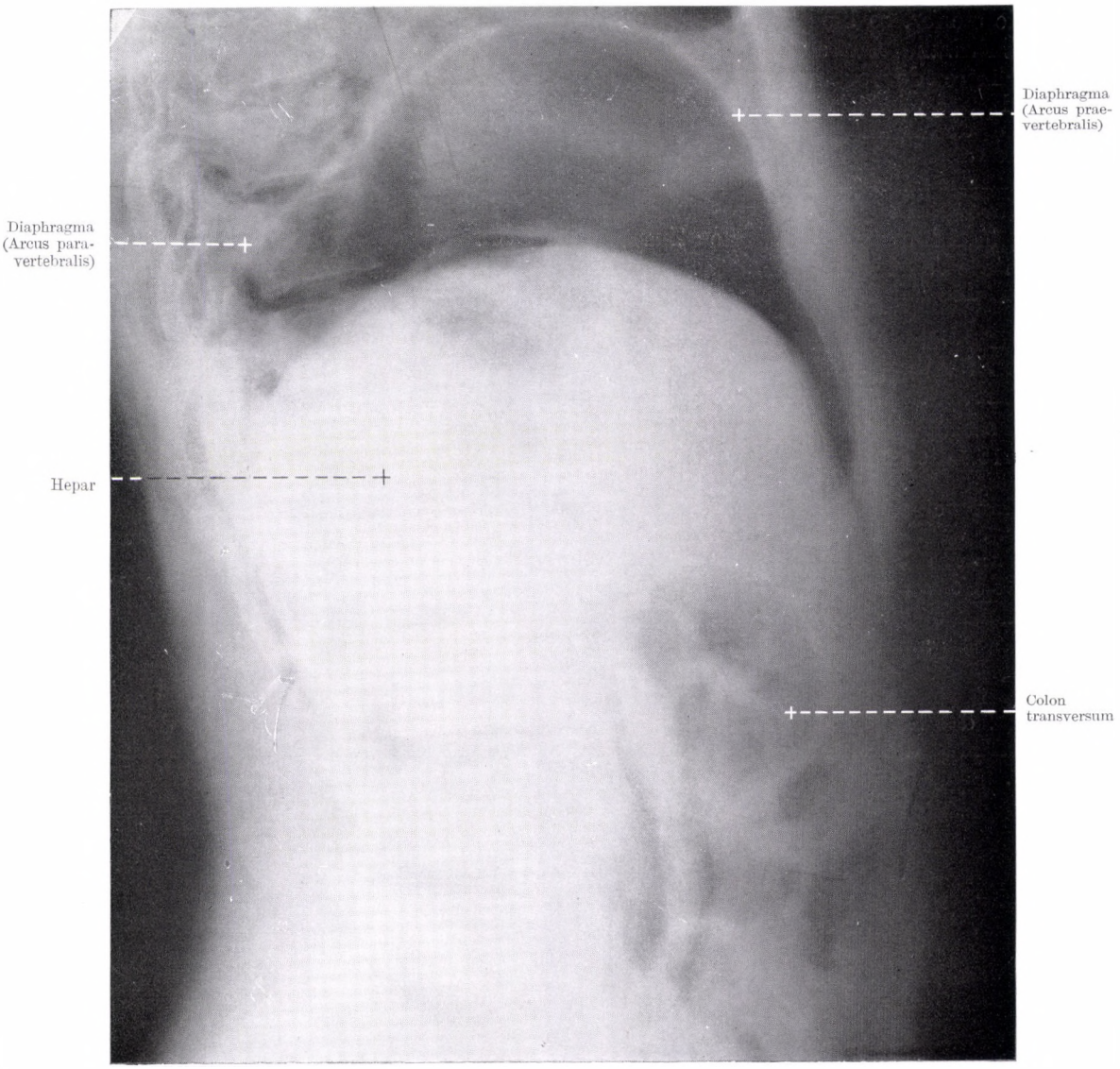

Abb. 416. Pneumoperitonaeum: Röntgenbild II (Seitliche Aufnahme)

Auf dem kranialen Teil der Bauchhöhle — also auf der linken Seite des Bildes — ist der linke Zwerchfellbogen mit dem sich teilweise auf ihn projizierenden Herzschatten zu sehen. Darunter erscheint der Schatten der Milz, auf deren oberem Pol sich gewöhnlich ein Teil des linken Leberlappens projiziert.

Kaudal von der Milz ist der Schatten der linken Niere und der Nebenniere wahrnehmbar. Der untere Pol der Niere verschmilzt oft mit dem Rückgratschatten. Das Lig. phrenico-colicum zieht als senkrechter bündelförmiger Schatten an dem unteren Pol der Milz entlang gegen die Bauchwand. Auf der rechten Seite des Bildes ist die Darmbeinschaufel sichtbar.

3. *Postero-anteriore Aufnahme des auf der linken Seite liegenden Kranken* informiert hauptsächlich über die rechtsseitige Zwerchfellkuppel und die Leber (Abb. 414).

Auf der linken Seite ist der Zwerchfellbogen und der sich auf dessen unteren Teil projizierende Schatten der rechten Herzhälfte sichtbar. Unten kann der Schatten der Leber beobachtet werden. Da die Leber ein massiges, parenchymatöses Organ von ziemlich lockerer Struktur ist, senkt sie sich in unversehrtem Zustand gegen die Wirbelsäule und fällt demnach ihr oberer Schattenrand kaudalwärts ab. Verändert sich jedoch wegen eines Tumors die Konsistenz der Leber

und wird sie steifer, so bleibt der erwähnte typische Abfall des Schattens aus, und er verläuft mit dem Bauchwandschatten fast parallel.

Der Schatten der rechten Niere projiziert sich auf den abschüssigen Rand des Leberschattens, manchmal darüber, jedoch oft auch auf die Leber selbst. Der Darmschatten kann oft nur durch die Bewegung des Kranken differenziert werden.

4. *Durch antero-posteriore Aufnahmen können beim stehenden Kranken* die Zwerchfellkuppeln, die Leber und die Milz, eventuell auch die Nieren isoliert werden. Die Aufnahme eignet sich vor allem zur Untersuchung des Subphrenium (Abb. 415) und gibt Aufschluß über den Zustand des Zwerchfells, manchmal sogar über den Zustand der Gedärme.

Der untere Teil der Leber und die Gallenblase verschmelzen mit dem Schatten der im unteren mittleren Teil der Bauchhöhle befindlichen Organe und können deshalb praktisch nicht beurteilt werden.

Diese Einstellung ist jedoch wegen der Dislokation des Herzens und der Anspannung der großen Venen für den Kranken recht unangenehm und hat manchmal einen Kollaps zur Folge.

5. Durch *seitliche Aufnahmen können beim stehenden Kranken* der rechts- oder linksseitige subphrenische Raum und die Zwerchfellkuppeln in D—S oder S—D Richtung untersucht werden.

Abb. 416 ist eine sinistro-dextrale Aufnahme, die den rechtsseitigen subphrenischen Raum darstellt.

Ausnahmsweise kann der Kranke bei lateralem Strahlengang in der *Bauchlage* untersucht werden, womit der Nachweis mesenterialer Geschwülste oder größerer Verwachsungen bezweckt wird. Die Untersuchung ist jedoch schmerzhaft.

Von differentialdiagnostischem Gesichtspunkt ist das Pneumoperitonaeum bei der Differenzierung der Relaxatio diaphragmatica und der Hernia diaphragmatica als nützliche Untersuchungsmethode anzusehen. In ersterem Fall ist der Zwerchfellbogen regelmäßig und weist einen ununterbrochenen Schatten auf. Unter diesem ist, nachdem sich die Bauchorgane gesenkt haben, ein Luftschatten sichtbar. Im Falle einer Hernia diaphragmatica ist der Zwerchfellbogen unregelmäßig, das Subphrenium wird von den Bauchorganen ausgefüllt, und es dringen diese durch die Öffnung des Zwerchfells sogar in die Brusthöhle ein (s. auch Röntgenanatomie des Zwerchfells).

KOPF

OBERFLÄCHENANATOMIE DES KOPFES

Der Schädel ist von einer dünnen Weichteilschicht bedeckt, weshalb die Knochenoberflächen und Knochenprotuberanzen (also im wesentlichen die Schädelgebilde), die auf knochiger Basis pulsierenden Arterien und einzelne Muskeln leicht getastet werden können. Hierdurch wird die Orientierung in hohem Maße erleichtert.

Der Oberflächenprojektion der Gesichts- und der Hirnschädelgrenze entspricht jene Linie, die am hinteren Rand des Margo supraorbitalis, des Processus frontalis ossis zygomatici und am oberen Rand des Arcus zygomaticus verläuft und oberhalb des äußeren Gehörganges endet. Die die Basis dieser Linie bildenden Knochengebilde sind tastbar. Der Gesichtsschädel wird gegen den Hals durch die Basis mandibulae abgegrenzt.

Auch die Oberflächenprojektion der zwischen den beiden Teilen des Hirnschädels — dem Schädeldach und der Schädelbasis — befindlichen Grenzlinie läßt sich leicht bestimmen. Der vordere Abschnitt der Linie stimmt mit der zwischen dem Gesichts- und Hirnschädel ziehenden Grenzlinie überein. Der hintere Abschnitt verläuft als Fortsetzung des oberen Randes des Arcus zygomaticus, oberhalb des äußeren Gehörganges. Sodann folgt diese Grenzlinie der Linea nuchae superior und endet in der Protuberantia occipitalis externa.

GESICHT UND STIRNGEBIET

Auf der vorderen Schädeloberfläche (Abb. 417, 427), also auf dem Gebiet der Stirn und des Gesichtes, sind die am höchsten gelegenen *Tubera frontalia* tastbar, unter welchen sich die *Arcus superciliares* hervorheben. Unter diesen befindet sich im allgemeinen der Sinus frontalis. Oft zeigt das Hervortreten des Arcus superciliaris einen Zusammenhang mit der Ausbreitung des Sinus frontalis, in anderen Fällen hingegen ist zwischen den beiden Gebilden keine Verbindung wahrnehmbar.

Zwischen den beiden Arcus superciliares befindet sich die *Glabella*, darunter kann auf der Nasenwurzel die Sutura frontalis getastet werden.

Der knochige Rahmen des *Orbitaeinganges* läßt sich vollkommen abtasten. An der Grenze des mittleren und medialen Drittels des Margo supraorbitalis ist ein kleiner Einschnitt, die *Incisura supraorbitalis* wahrnehmbar, und medial hierzu die *Incisura frontalis*. Beide dienen der Arteria und dem Nervus supraorbitalis bzw. frontalis als Ausgang. Oft sind an Stelle der Incisurae Öffnungen zu finden. Das Versorgungsgebiet der durch sie durchtretenden Gefäß—Nerven-Gebilde reicht bis zur Sutura coronaria.

Am medialen Ende des *Margo infraorbitalis* läßt sich ein kleiner Knoten tasten, mit dessen Hilfe die Lage des unmittelbar hinter ihm liegenden Saccus lacrimalis bestimmt werden kann. Unter dem Margo infraorbitalis treten in der Tiefe der Fossa canina, die Arteria und der Nervus infraorbitalis aus dem *Foramen infraorbitale* hervor. Da die Gebilde vom M. caninus bedeckt sind, ist die Pulsation der Arterie kaum wahrnehmbar.

Auf der lateralen Seite der Orbita und teilweise unter ihr tritt das den Backenhöcker bildende *Os zygomaticum* hervor, das an dem Zustandekommen des charakteristischen Gesichtsausdruckes stark beteiligt ist. Der kleine tastbare Knochenhöcker, das *Tuberculum zygomaticum*, befindet sich über der Commissura palpebrae lateralis. Etwa 1 cm über diesem Tuberculum läßt sich eine kleine Vertiefung tasten, die der Stelle der zygomaticofrontalen Naht entspricht.

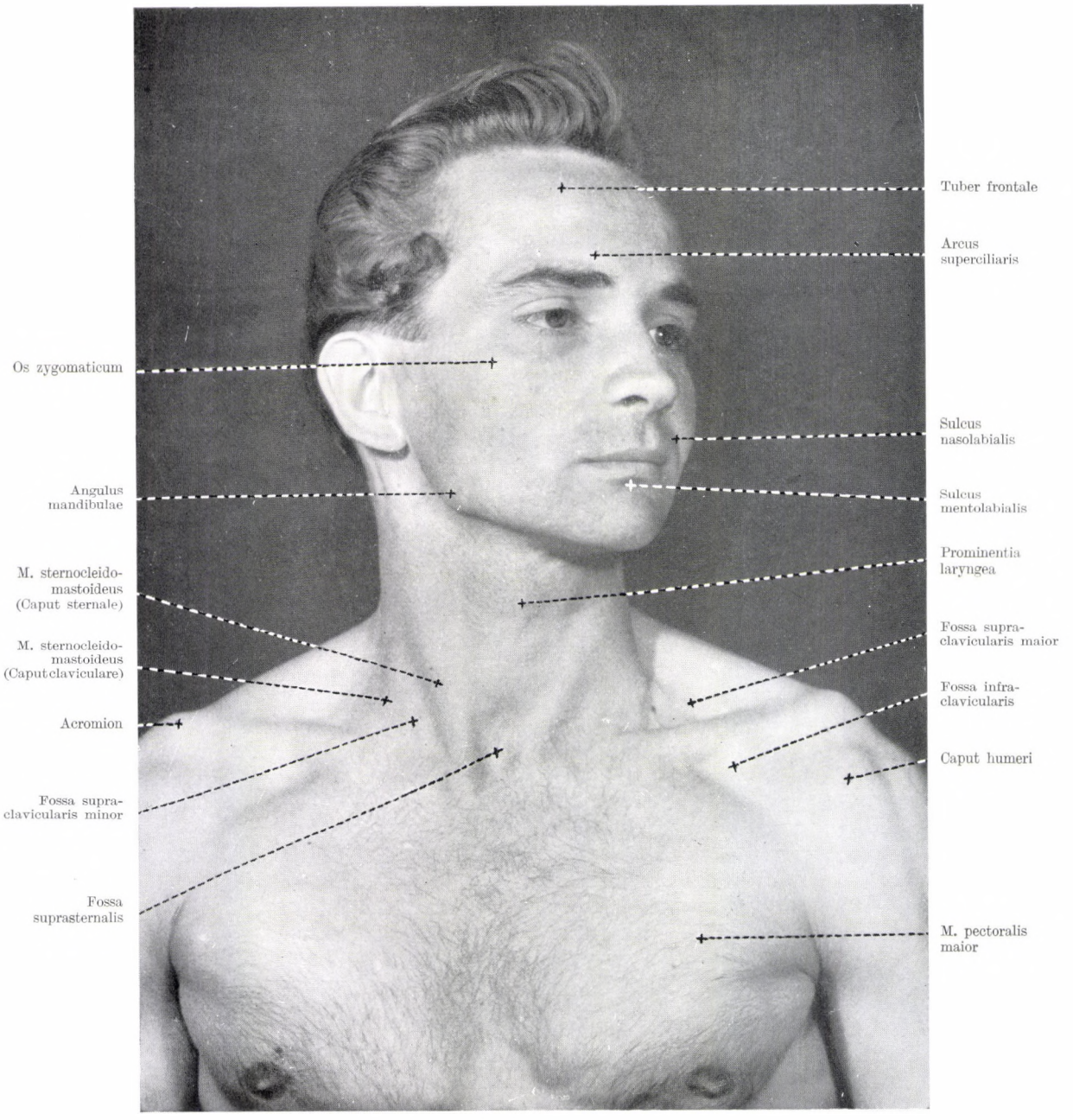

Abb. 417. Kopf und Hals: vordere Oberfläche

Unmittelbar unter der Orbita kann durch die Haut ein großer Teil der vorderen *Maxilla-oberfläche* getastet werden, sowie der Processus alveolaris. In der Medianlinie, also zwischen den Orbitae, können die vorhin erwähnten Glabella und die sich unmittelbar unter dieser befindlichen Knochen der Nase gefunden werden.

Die Konturen der *Mandibula* können praktisch in ihrer ganzen Ausbreitung erkannt werden. Der Processus alveolaris sowie die Basis mandibulae lassen sich von der Spitze des Kinns bis zum Angulus mandibulae tasten. Vor dem Vorderrand des M. masseter kann am Knochen die Pulsation der *Arteria maxillaris ext.* gut wahrgenommen werden. Zwischen und unter den Wurzeln der unteren Prämolaren ist die durch das *Foramen mentale* bewirkte Vertiefung tastbar.

Das *Foramen supraorbitale, infraorbitale* et *mentale* befinden sich in einer senkrechten, der sog. *Hyrtlschen Linie*. Aus diesen Foramina treten außer den ähnlich benannten Arterien die Endäste des 1., 2. und 3. Astes des N. trigeminus. Die Anästhesie der Orbita sowie der unteren Schneidezähne wird u. a. durch diese Öffnungen vorgenommen. Ein auf diese Punkte ausgeübter Druck kann eventuell einen durch im Anfangsstadium befindlichen Trigeminus-Neuralgie bewirkten Anfall sistieren.

Die meisten Muskeln des Kopfes und des Gesichtes können teils ihrer Grazilität (mimische Muskeln), teils ihrer versteckten Lage wegen (M. pterygoideus ext. et int.) durch die Haut nicht getastet werden. Der oberflächliche M. temporalis wird von einer so straffen Fascia bedeckt, daß er für den untersuchenden Finger praktisch unspürbar ist. Auf der vorderen Schädeloberfläche füllen in Ruhelage die mimischen Muskeln die Knochenvertiefungen aus, ferner runden sie die Knochenkanten ab und sichern den Tonus der Haut.

Der *M. orbicularis oculi* rundet die vorspringende Knochenkante der Orbita ab, der *M. procerus* füllt die unter der Glabella befindliche ausgeprägte Vertiefung aus. Ähnlicherweise verlaufen die mit der Mundspalte in Verbindung stehenden Muskeln zum Mundwinkel, bzw. sind sie um den Mundwinkel lokalisiert. Mittels des über und zwischen ihnen befindlichen subkutanen Fettgewebes füllen sie die Vertiefungen des oberen und mittleren Gesichtsteiles aus, weshalb das Gesichtsrelief — im Vergleich zum knochigen Schädel — weich abgerundet ist.

Die größte Arterie der den Gesichtsschädel bedeckenden Weichteile ist die *A. maxillaris externa*, die vom vorderen Rand des an der Basis mandibulae fixierten M. masseter in Bogenform zum inneren Augenwinkel verläuft. Hier kommt ihre Anastomose mit dem Endast der *A. ophthalmica* zustande. Sie verläuft etwa 1 cm vom Mundwinkel entfernt. Ihre Pulsation ist auf der als Knochenbasis dienenden Basis mandibulae gut tastbar. Ihre Vene, die im von der Arterie gebildeten Bogen verlaufende *V. facialis ant.*, ist nicht tastbar. Diese Vene steht mit der V. ophthalmica sup. in Verbindung. Die gefährlichen Komplikationen von Furunkeln der Oberlippen werden gerade durch die venöse Anastomose verursacht.

Die zur Stirn ansteigende *Arteria supraorbitalis et frontalis* kann nicht palpiert werden. Wie aus vorhergehendem ersichtlich, ist die Pulsation der tief liegenden A. infraorbitalis ebenfalls nicht oder kaum wahrnehmbar.

SEITLICHE OBERFLÄCHE DES KOPFES

Auf der seitlichen Oberfläche des Kopfes (Abb. 417, 418) kann in der Linie des größten Querdurchmessers das *Tuber parietale* getastet werden. Unter diesem zieht die *Linea temporalis sup.*, die sich nach vorne im dorsalen Rand des Processus zygomaticus ossis frontalis fortsetzt und das Stirngebiet vom Schläfengebiet trennt. Dorsal wendet sie sich nach unten, dann nach vorn ziehend verläuft sie über dem äußeren Gehörgang und endet in den hinteren Wurzeln des Arcus zygomaticus.

Das *Os parietale* wird — dem Os frontale und occipitale ähnlich — von einer nur recht dünnen Weichteilschicht bedeckt, so daß hier die Kopfform genau der Schädelform entspricht. Die Pulsation der *A. temporalis superficialis* ist besonders in den vorderen Ästen gut sichtbar und tastbar.

Der vor dem Ohr entlang ziehende *Arcus zygomaticus* verschmälert sich in seinem hinteren Ende und befindet sich etwas über der Tragus-Linie. Sein vorderes Ende ist breit und setzt sich im *Jochbein* fort. Der Arcus zygomaticus ist in seiner ganzen Länge tastbar, und zwar der untere Rand besser als der obere, weil dieser teilweise durch den Ansatz der Fascia temporalis bedeckt ist.

Unter dem Arcus zygomaticus befindet sich der *M. masseter*, der die Vertiefung der rückwärtigen Gesichtshälfte ausfüllt. Bei Kontraktion des Muskels sind seine Konturen als viereckige Hervorhebungen auch auf der Oberfläche gut zu sehen.

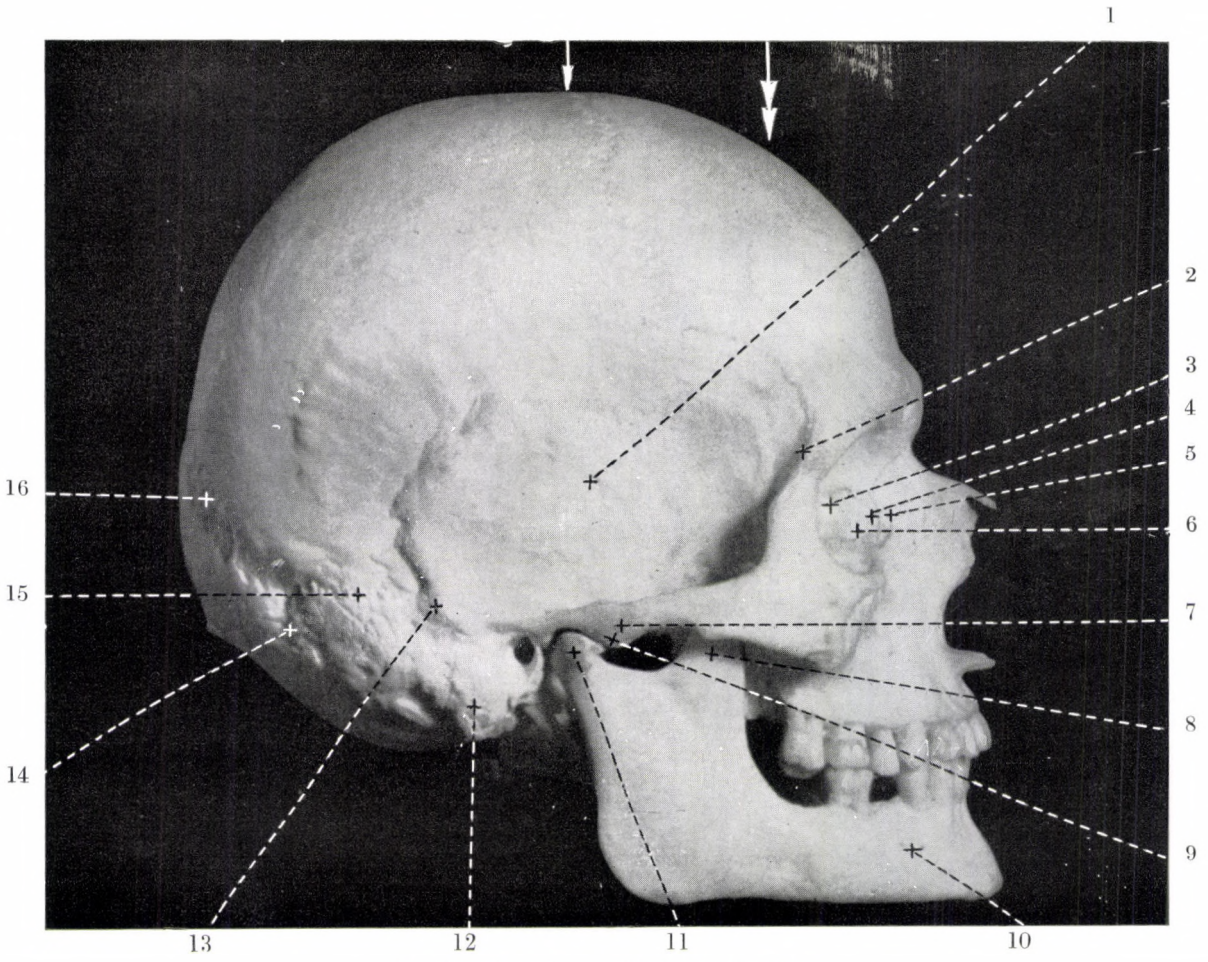

Abb. 418. Knochenschädel von der Seite

Der Pfeil weist auf die Schädel-Schnittlinie I, der Doppelpfeil auf die Schädel-Schnittlinie II. 1. — Planum temporale; 2. — Linea temporalis inf.; 3. — Lamina papyracea; 4. — Fossa sacci lacrimalis; 5. — Crista lacrimalis ant.; 6. — Crista lacrimalis post.; 7. — Arcus zygomaticus; 8. — Processus coronoideus; 9. — Tuberculum articulare; 10. — Foramen mentale; 11. — Capitulum mandibulae; 12. — Processus mastoideus; 13. — Linea temporalis inf.; 14. — Sutura occipitomastoidea; 15. — Sutura parietomastoidea; 16. — Sutura lambdoidea

Der fächerförmige *M. temporalis* füllt die Schläfengrube aus. Seine vorderen Fasern, die sich unter der haarlosen Kopfhaut befinden, treten bei Kontraktion des Muskels als kräftiges Relief durch die Haut hervor.

Das *mandibulare Gelenk* ist ganz oberflächlicher Lokalisation. Es befindet sich unter dem hinteren Ende des Arcus zygomaticus, vor dem äußeren Gehörgang. An dieser Stelle kann bei geschlossenem Gebiß das Capitulum mandibulae durch die Haut getastet werden. Beim Öffnen des Mundes gleitet das Capitulum mandibulae auf das Tuberculum articulare, und es entsteht an der Stelle des Capitulum eine Vertiefung. Die mit dem Öffnen und Schließen des Mundes verbundene Bewegung des Capitulum mandibulae kann mit einem in den äußeren Gehörgang eingeführten Finger oder durch äußere Palpation des Capitulum mandibulae gut gefühlt und kontrolliert werden.

Die größte Arterie der seitlichen Schädeloberfläche ist die *A. temporalis superficialis*, die mit dem *N. auriculotemporalis* zusammen unmittelbar vor dem äußeren Gehörgang, durch den Arcus zygomaticus kranialwärts verläuft. Hier ist ihre Pulsation gut tastbar. Über dem Arcus, etwa 4—5 cm von diesem entfernt, teilt sie sich in einen frontalen und einen parietalen Ast. Die Pulsation des frontalen Astes ist oft sichtbar, weil er unter jenem Teil der Kopfhaut verläuft, der nicht von Haaren bedeckt ist. Infolge Atrophie der Haut und des subkutanen Fettgewebes tritt er manchmal bei älteren Personen, die Haut vorwölbend, kräftig hervor.

HINTERHAUPTGEBIET

Auf der hinteren, okzipitalen Oberfläche können in der Medianlinie, dort wo die Haut des Schädels an die des Halses angrenzt, die *Protuberantia occipitalis ext.* und die mit ihr verbundenen Knochenleisten gut getastet werden. Von ihr verläuft zu beiden Seiten die *Linea nuchae sup.* nach lateral, und in der Medianlinie zieht die *Crista occipitalis ext.* nach unten. Es kann jedoch nur der obere Abschnitt von letzterer getastet werden, weil sich ihr größerer Teil in einer tiefen Schicht, an der unteren Oberfläche der Squama occipitalis befindet.

Die Linea nuchae sup. kann bis zur Pars mastoidea des Schläfenbeins verfolgt werden. Hier ragt der hinter dem Ohr fast zur Gänze gut tastbare *Processus mastoideus* nach vorn und abwärts. Der vordere Rand des Processus mastoideus befindet sich unmittelbar hinter der Ohrmuschel, seine Spitze ist in Höhe des Lobulus auriculae lokalisiert. Von klinischem Standpunkt kommt der durch Palpation vergenommenen Untersuchung (besonders bei Säuglingen und Kindern) in der Diagnose der Entzündung des Processus mastoideus (Mastoiditis) eine große Bedeutung zu. Etwa 1 cm vor und unter der Spitze des Processus mastoideus kann die Massa lateralis des Atlas getastet werde.

Über der Linea nuchae sup. wird das Schädeldach nur von einer dünnen Weichteilschicht bedeckt, so daß in diesem Gebiet die Kopfform immer den okzipitalen und parietalen Knochenteilen entspricht.

Auf der okzipitalen Oberfläche des Schädels können zwei größere Arterienstämme gefunden werden.

Die Pulsation der *A. occipitalis* kann von der Protuberantia occipitalis ext. etwa 3—4 cm nach lateral wahrgenommen werden — die der *A. auricularis post.* in der zwischen Ohrmuschel und Processus mastoideus befindlichen Furche.

Auf jenem Gebiet der Schädeloberfläche, wo sich unter der Haut die Galea aponeurotica befindet, hat eine Verletzung der Arterie große Blutungen zur Folge. Grund hierfür ist die spezielle Lokalisation der Gefäße. Die Galea und die Haut sind nämlich durch ziemlich steife Bindegewebssepten miteinander verbunden, die den zwischen den beiden Gebilden befindlichen Spalt in Fächer teilen. In diesen Fächern verlaufen die Arterien des Schädeldaches so, daß ihre Adventitien durch Bindegewebsfasern an den subkutanen Septen befestigt sind. Beim Trauma der Arterien verhindern die steifen Septen die reflektorische Kontraktion der Gefäßwand. Infolge der Verletzung rufen sie die erhöhte Dehnung des Lumens hervor, wodurch auch die Blutung verstärkt wird. Wegen der außerordentlich steifen Haut und der rigiden subkutanen Bindegewebssepten ergeben sich oft auch bei der chirurgischen Behandlung und Abbindung der Gefäße Schwierigkeiten.

ORIENTIERUNGSPUNKTE UND -LINIEN AUF DEM SCHÄDEL

Zur Orientierung werden von den Schädelnähten die sagittal gerichtete *Sutura sagittalis*, die quer verlaufende *Sutura coronaria*, die bei der Begegnung der Schläfenbeinschuppe und des Os parietale zustande kommende *Sutura squamosa* und die zwischen den beiden Scheitelbeinen und dem Os occipitale befindliche *Sutura lambdoidea* verwendet.

Orientierungspunkte (Abb. 419).

Bregma: Treffpunkt der Sutura coronaria und der Sutura sagittalis. Bei Neugeborenen befindet sich die große Fontanelle *(Fonticulus maior)* hier, deren Platz auch dadurch bestimmt wird, daß sie etwa 2,5—3,5 cm mitten vor jener Linie gelegen ist, die die Glabella mit der Protuberantia occ. ext. verbindet.

Asterion: Treffpunkt der Pars mastoidea des Os occipitale, parietale und der Pars mastoidea des Os temporale. Beim Neugeborenen befindet sich der *Fonticulus lateralis posterior* hier. Ist etwa 1 cm über der den äußeren Gehörgang mit der Protuberantia occipitalis externa verbindenden Linie, etwa 3,5 cm hinter dem äußeren Gehörgang zu finden.

Pterion: Der Treffpunkt des großen Keilbeinflügels, des Scheitelbeines und des Schläfenbeines. Beim Neugeborenen die Stelle des *Fonticulus lateralis anterior*. Befindet sich etwa 5 cm über der Mitte des Arcus zygomaticus.

Der Lambda-Punkt: Treffpunkt des Hinterhauptes und der beiden Scheitelbeine. Beim Neugeborenen die Stelle des *Fonticulus minor*, die sich in der Medianlinie, etwa 7,5 cm oberhalb der Protuberantia occipitalis externa befindet.

Orientierungslinien

Die *Sutura sagittalis* reicht von der Bregma bis zum Lambda-Punkt. Dem Verlauf der *Sutura coronaria* entspricht jene Linie, die die Bregma und den etwa 1,5 cm vor dem Pterion liegenden Punkt verbindet. Die *Sutura squamosa* verläuft in einem konvexen Bogen vom Pterion aufwärts in das Asterion. Der Oberflächenprojektion der *Sutura lambdoidea* entspricht jene Linie, die den Lambda-Punkt mit dem hinteren Rand des Processus mastoideus verbindet.

Die Oberflächenprojektionen des *Sulcus centralis cerebri* und der *Fissura cerebri lateralis* ermöglichen wichtige Folgerungen auf die Umgebung der erwähnten Gebilde sowie auf die Topographie der bedeutendsten Gebiete.

Das von KRÖNLEIN ausgearbeitete Verfahren hat den Vorteil, daß es — von individuellen Abweichungen unabhängig — auf jeden Schädel anwendbar ist.

Die Richtlinien sind folgende (Abb. 420):

1. *Linea horizontalis auriculo-orbitalis (Frankfurter Horizontale)* zieht in der Fläche des Arcus zygomaticus von dem Margo infraorbitalis bis zum oberen Rand des Porus acusticus ext.

2. *Linea horizontalis supraorbitalis* verläuft in Höhe des Margo supraorbitalis mit vorerwähnter Linie parallel.

3. *Linea verticalis zygomatica.* Gegen die Mitte des Arcus zygomaticus gerichtete Senkrechte.

4. *Linea verticalis articularis.* Vom Capitulum des Kiefergelenkes auf die Linea horizontalis auriculo-orbitalis und die Linea horizontalis supraorbitalis senkrecht verlaufende Linie.

5. *Linea verticalis retromastoidea.* Hinter der Basis des Processus mastoideus, auf die Frankfurter Horizontale und die Linea horizontalis supraorbitalis senkrecht verlaufende Linie.

Mit Hilfe dieser Orientierungslinien kann die Oberflächenprojektion der erwähnten Gebilde bestimmt werden.

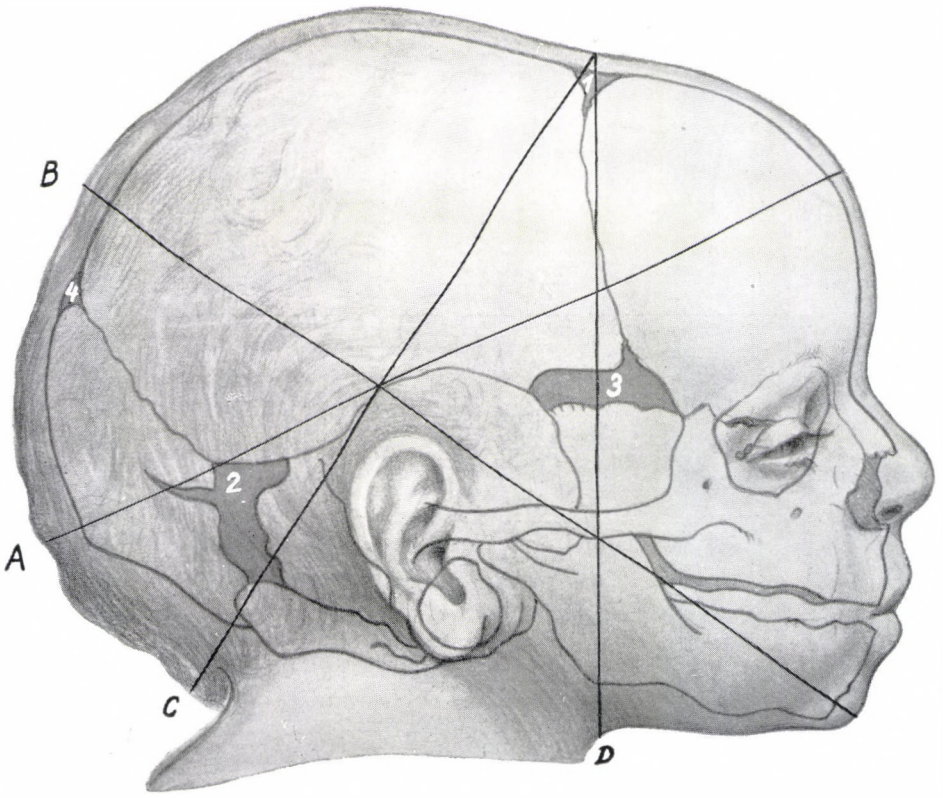

Abb. 419. Durchmesser und Orientierungspunkte auf dem Schädel

A. — Diameter fronto-occipitalis; B. — Diameter mento-supraoccipitalis; C. — Diameter suboccipito-bregmatica; D. — Diameter submento-bregmatica. 1. *Bregma* — Fonticulus maior; 2. *Asterion* — Fonticulus lateralis posterior; 3. *Pterion* — Fonticulus lateralis anterior; 4. *Lambda* — Fonticulus minor

Die Lokalisation des *Sulcus centralis* wird von der *Linea Rolandica* angegeben. Diese Linie reicht vom Schnittpunkt der Linea verticalis zygomatica und der Linea supraorbitalis bis zu jenem Punkt, in dem die Linea verticalis retromastoidea die Linie der Sutura sagittalis schneidet.

Der Projektion der *Fissura cerebri lateralis* entspricht die *Linea Sylvii*. Diese Linie erhält man durch Halbierung des von der Linea Rolandica und der Linea supraorbitalis eingeschlossenen Winkels, und durch Verlängerung der Halbierungslinie bis zu dem Punkt, in dem die Linie die Linea verticalis retromastoidea schneidet.

Mit Hilfe dieser Linien können die motorische und sensible Rindenzone sowie die Lage der Gyri des Lobus temporalis bestimmt werden.

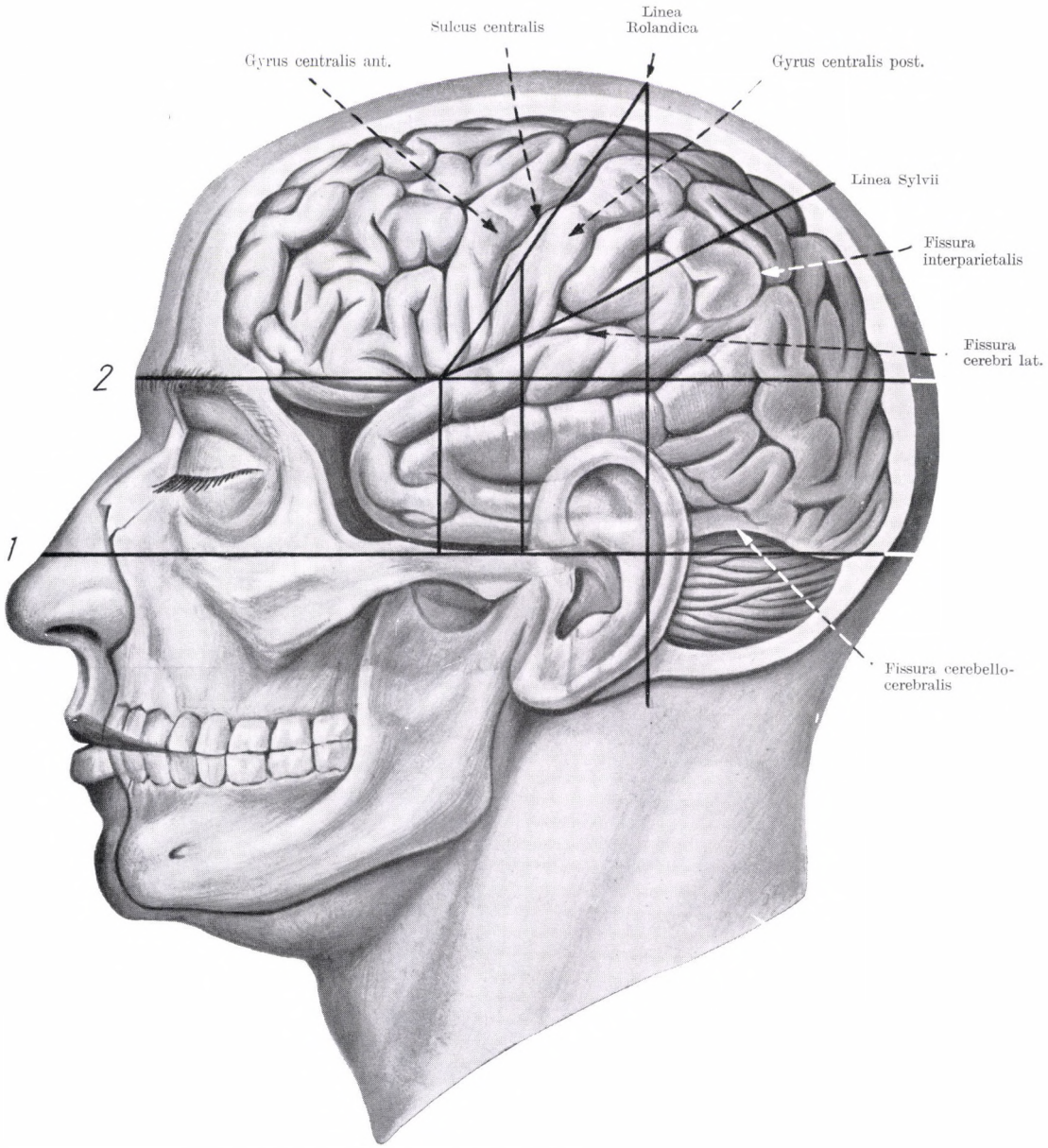

Abb. 420. Orientierungslinien am Schädel nach Krönlein
1. — Linea horizontalis auriculo-orbitalis; 2. — Linea horizontalis supraorbitalis

RÖNTGENANATOMIE DES KOPFES

Der Kopf ist das Gebiet, das sich sowohl vom anatomischen als auch vom röntgenologischen Gesichtspunkt aus am schwersten analysieren läßt.

Die Anatomie der Schädelknochen ist eines der kompliziertesten Kapitel der systematischen Anatomie. Selbstverständlich ist, daß man im Röntgenbild — in dem die an sich komplizierten Gebilde in einer Fläche aufeinander projiziert zur Darstellung gelangen — noch größeren Schwierigkeiten gegenübersteht. Wir versuchen diese Schwierigkeiten zu überwinden, indem wir den im späteren ausführlich beschriebenen wichtigeren Aufnahmen eine Analyse hinzufügen, deren Zweck es ist, die komplizierten Gebilde leichter verständlich zu gestalten.

Der Schädel kann von verschiedenen Gesichtspunkten aus untersucht werden: auf den sog. *Übersichtsaufnahmen* kann der Knochenschädel im ganzen studiert werden, auf den *Teilaufnahmen* können die einzelnen wichtigeren Gebiete in Augenschein genommen werden. Nach entsprechendem Eingriff werden die mit Luft aufgefüllten Gehirnkammern und Zisternen für die röntgenologische Untersuchung sichtbar. Durch die positive Kontrastmittelfüllung der Gefäße kann ihr Verlauf und ihr Verhältnis zur Umgebung im Röntgenbild gut veranschaulicht werden.

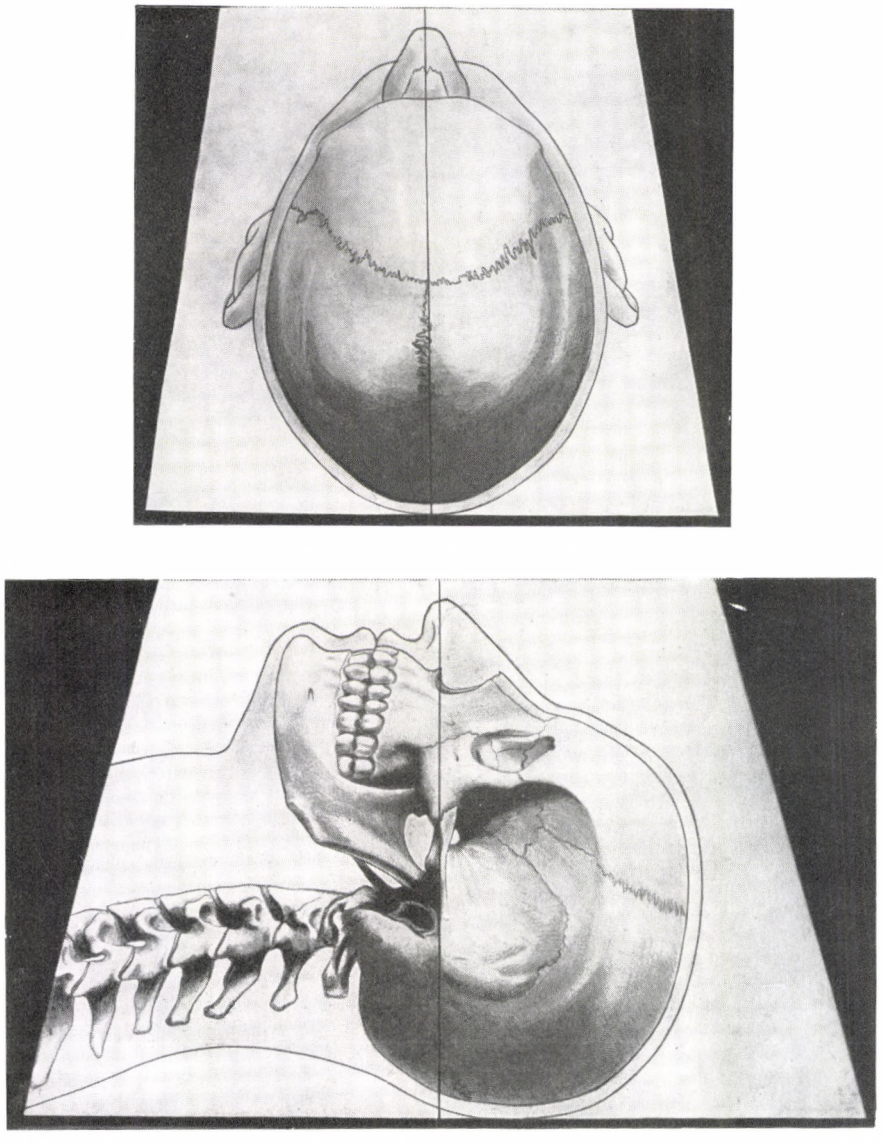

Abb. 421. Schädel: antero-posteriore Röntgenaufnahme. Skizze der Einstellung

Aus den anatomischen Verhältnissen des Schädels geht hervor, daß eigentlich keine von den in den verschiedenen Kapiteln behandelten Gebildegruppen voneinander unabhängig beurteilt werden kann.

RÖNTGENANATOMIE DES SCHÄDELS

Die vom ganzen Schädel angefertigten Übersichtsaufnahmen eignen sich zur allgemeinen Orientierung, ferner zur Diagnose weit ausgebreiteter pathologischer Prozesse oder solcher von zweifelhafter Lokalisation.

Im allgemeinen werden in der Praxis vier *Aufnahmetypen* verwendet:

Antero-posteriore Aufnahme,
Postero-anteriore Aufnahme,
Laterale Aufnahme,
Axiale Aufnahme.

Diese Aufnahmen können mit kleineren und größeren Modifikationen auch zur Hervorhebung einzelner Gebiete verwendet werden.

ANTERO-POSTERIORE RÖNTGENAUFNAHME DES SCHÄDELS

Diese Aufnahme dient zur Feststellung von Verletzungen sowie zur Diagnose von ausgedehnten pathologischen Prozessen oder von solchen, deren Erscheinungsform unklar ist. Nachteil der Aufnahme ist, daß die Gebilde des Gesichtsschädels — bei kleiner Röhrendistanz — vergrößert und verzerrt erscheinen. Dem kann abgeholfen werden, indem der Fokus 100 cm vom Film entfernt wird, wodurch die Strahlen praktisch parallel verlaufen. Auf diese Weise wird die Verzerrung des Gesichtsschädels vom klinischen Standpunkt unbedeutend sein.

Einstellung der Aufnahme (Abb. 421, 422). Rückenlage des Kranken. Der Zentralstrahl wird auf einen etwas über der Nasenspitze befindlichen Punkt gerichtet und erreicht — in der Fläche des Arcus zygomaticus verlaufend — das Os occipitale. Fokus—Film-Distanz: 1 m.

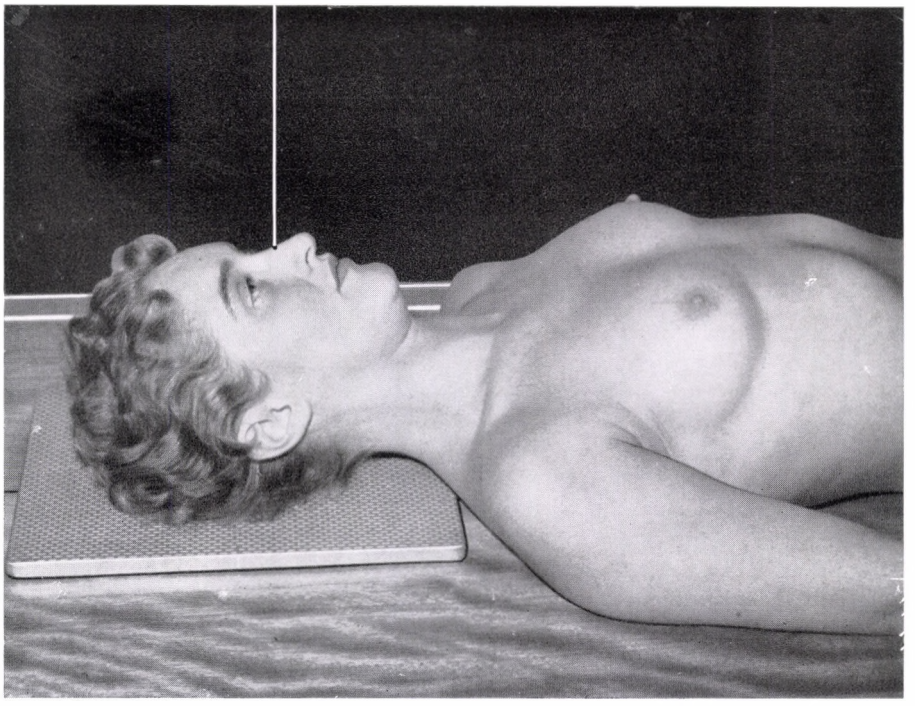

Abb. 422. Schädel: Einstellung der antero-posterioren Röntgenaufnahme
Der Zentralstrahl verläuft — zur Kassette senkrecht — in Höhe des Arcus zygomaticus, in der Medianfläche

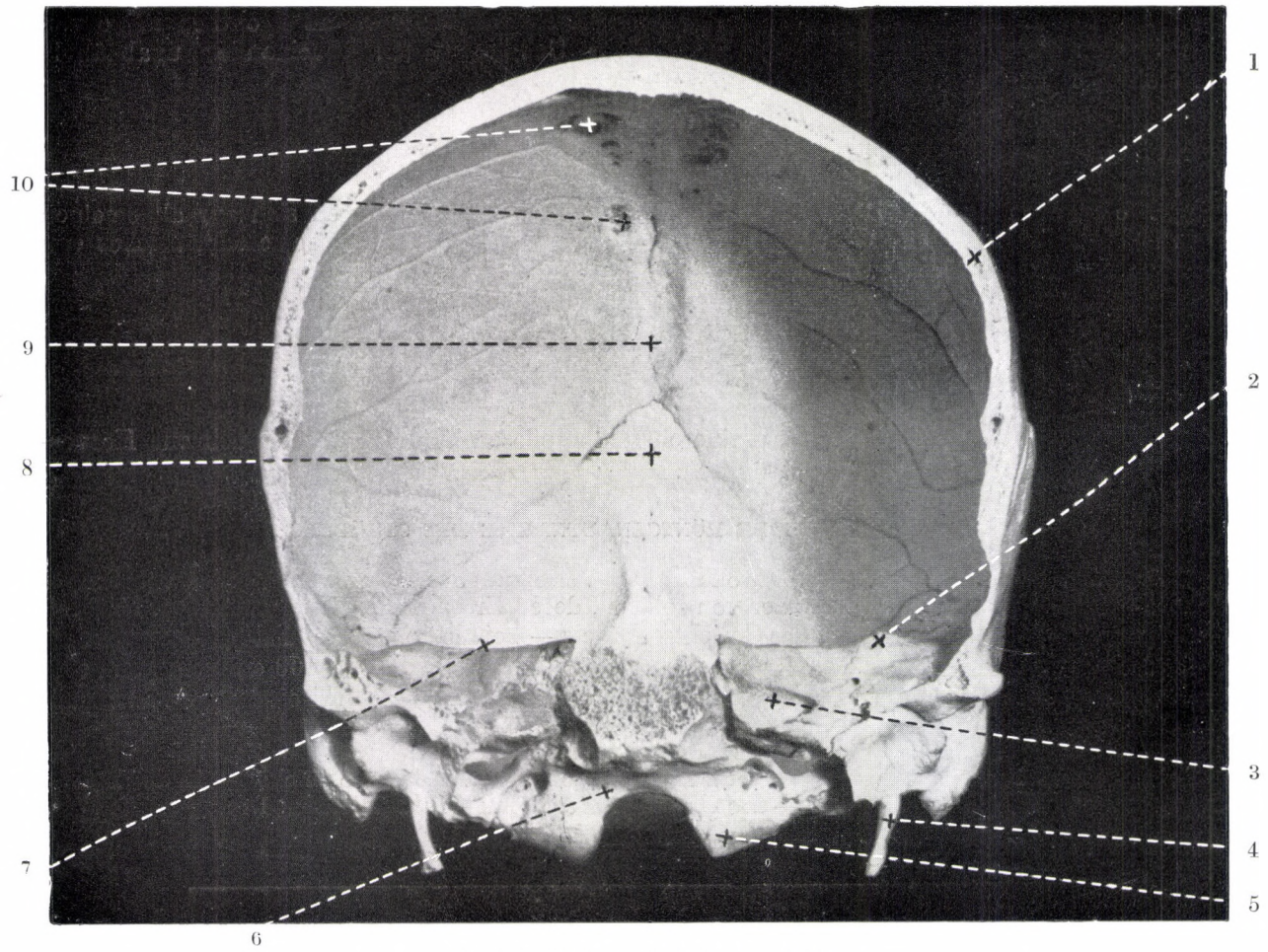

Abb. 423. Bild des I. Schädelschnittes

Die Schnittlinie verläuft in der Frontalebene, vor der Spitze des Felsenbeines (Siehe auch Abbildung 418) 1. — Os parietale; 2. — Eminentia arcuata; 3. — Canalis caroticus; 4. — Processus styloideus; 5. — Condylus occipitalis; 6. — Paries ant. fossae cerebellaris; 7. — Crista pyramidis; 8.— Protuberantia occipitalis int.; 9. — Sulcus sagittalis; 10. — Foveolae granulares

Infolge individueller Differenzen der Weichteile wird der Eintrittspunkt des Zentralstrahles durch die Linie des Arcus zygomaticus bestimmt.

Das Röntgenbild (Abb. 428). Zur leichteren Analyse des ziemlich komplizierten Bildes wollen wir den Schädel in der frontalen Fläche in drei Teile sägen (Abb. 418):

In postero-anteriorer Richtung verlaufend zieht die erste Schnittlinie in Höhe der Spitze der Pyramiden. Der zweite Schnitt wird vor dem Keilbein ausgeführt. Werden die Gebilde der beiden abgesägten Schädelteile zu dem dritten — dem ersten Gesichtsschädelteil — hinzugefügt, so haben wir im wesentlichen das ant.-post. Röntgenbild des Schädels aufgebaut.

Erster Schnitt. Die Schnittlinie verläuft über die Spitze der Pyramiden. Zu diesem Schädelteil gehört das Os occipitale, die Pyramide und ein Teil der parietalen Knochen (Abb. 423).

Die vom Schnitt angefertigte Röntgenaufnahme (Abb. 424) stellt die *Squama occipitalis* tangential, das *Os parietale* sowie die *Pyramide* verkürzt dar. Scharf und ohne Vergrößerung ist die *Sutura lambdoidea* sichtbar. Die obere Kante der Pyramiden läßt sich gut unterscheiden, ebenso die sich hieraus erhebende *Eminentia arcuata*. Auch können die *Bogengänge* sowie die *Schnecke* beobachtet werden. Das *Foramen occipitale magnum* ist nur teilweise zu sehen, während das *Foramen jugulare* ins Auge fällt. Von der Pyramide lateral sind auf beiden Seiten die pneumatisierten *Processus mastoidei* wahrnehmbar.

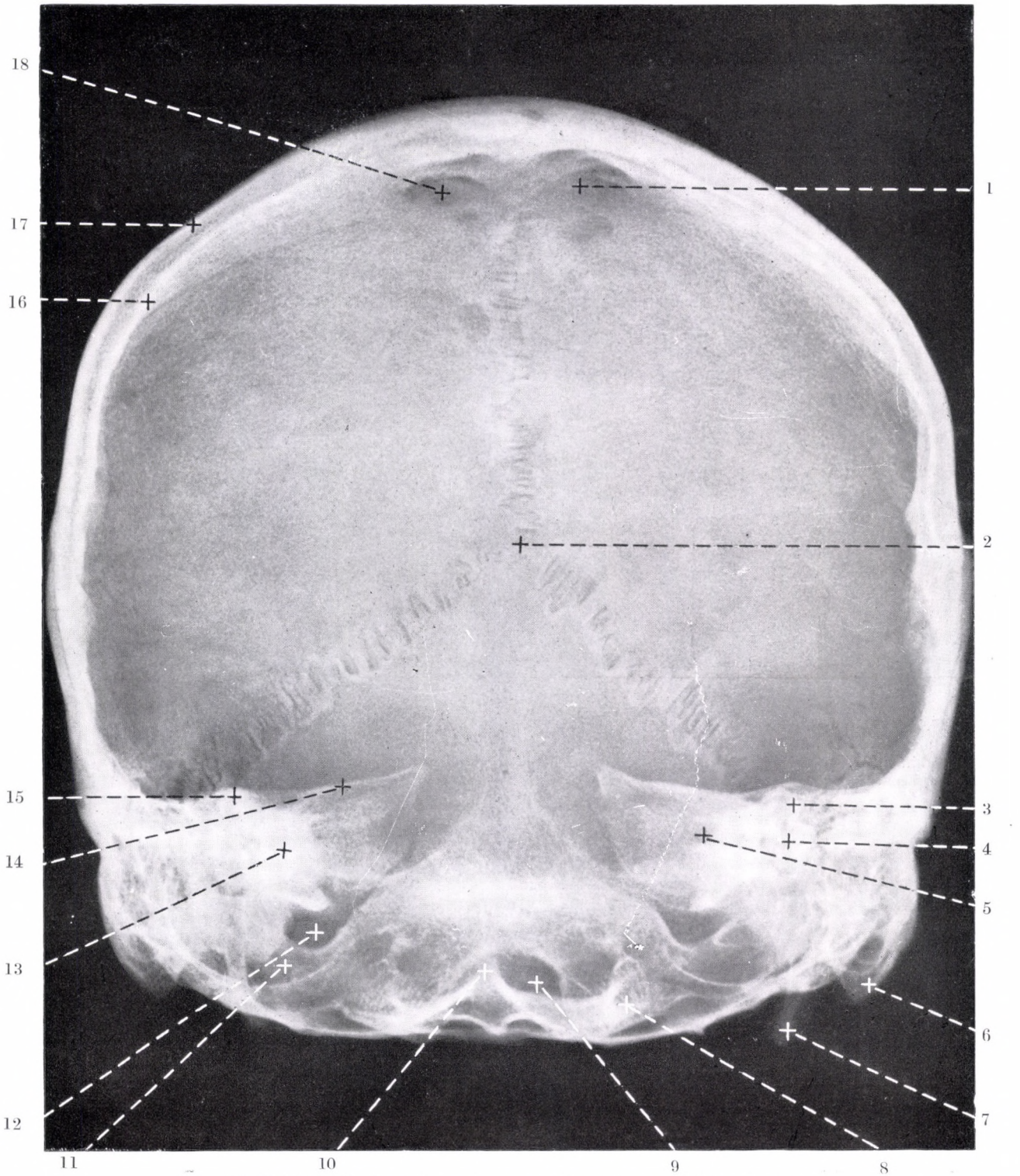

Abb. 424. Schädel: Analyse des antero-posterioren Röntgenbildes. I. Schnitt

1. — Foveola granularis; 2. — Sutura lambdoidea; 3. — Canalis semicircularis sup.; 4. — Canalis semicircularis lat.; 5. — Meatus acusticus int.; 6. — Processus mastoideus; 7. — Processus styloideus; 8. — Condylus occipitalis; 9. — Foramen occipitale magnum; 10. — Crista occipitalis int.; 11. — Sulcus sigmoideus; 12. — Foramen jugulare; 13. — Cochlea; 14. — Angulus sup. (Crista) pyramidis; 15. — Eminentia arcuata; 16. — Lamina interna ossis parietalis; 17. — Lamina externa ossis parietalis; 18. — Foveola granularis

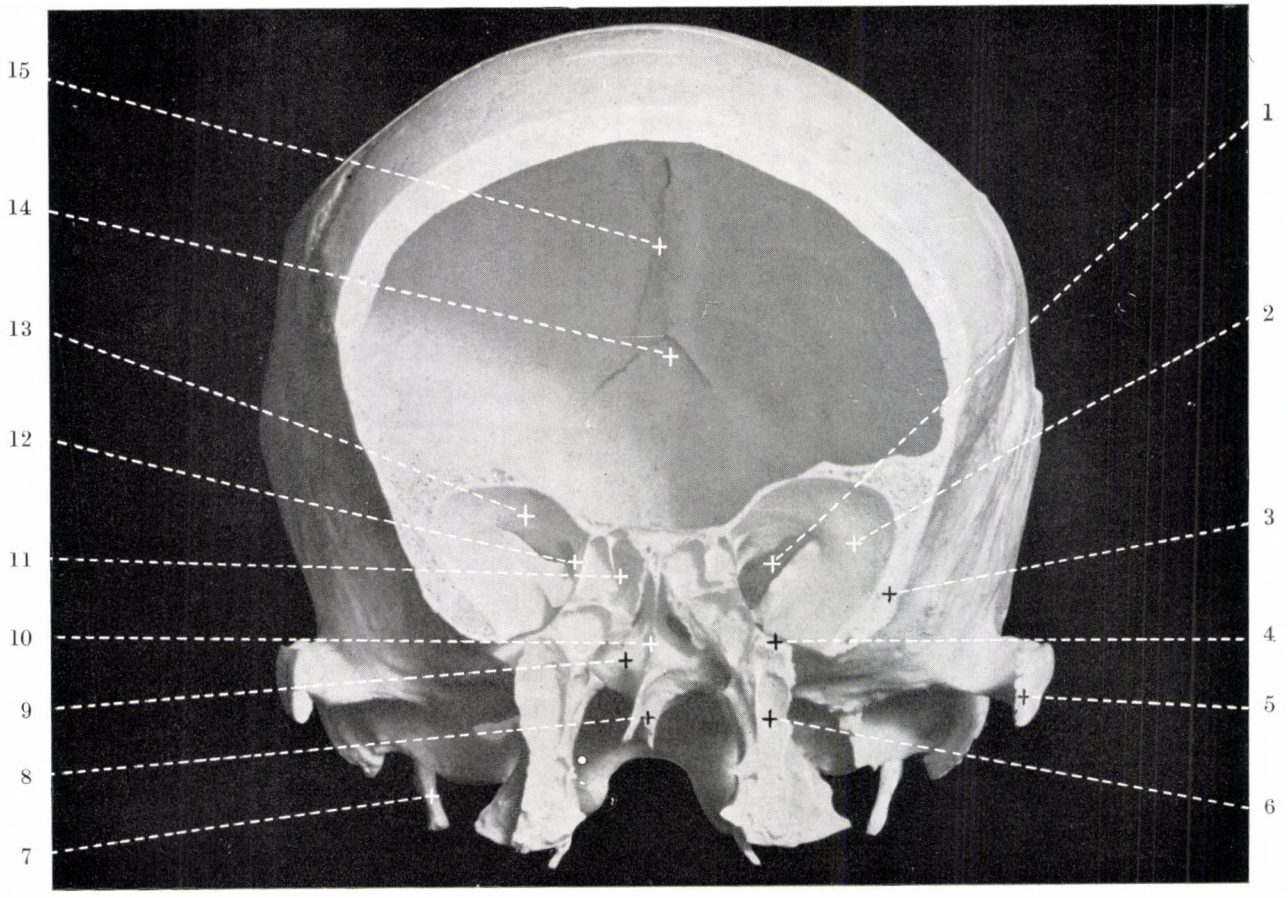

Abb. 425. Bild des II. Schädelschnittes

Die Schnittlinie verläuft vor dem Keilbein (siehe auch Abbildung 418). 1. — Fissura orbitalis sup.; 2. — Ala magna ossis sphenoidalis; 3. — Linea innominata; 4. — Fissura orbitalis inf.; 5. — Arcus zygomaticus; 6. — Processus pterygoideus; 7. — Processus styloideus; 8. — Rostrum sphenoideum; 9. — Corpus ossis sphenoidalis; 10. — Crista sphenoidalis; 11. — Cellulae ethmoidales; 12. — Foramen opticum; 13. — Pars orbitalis ossis frontalis; 14. — Sutura lambdoidea; 15. — Sulcus sagittalis

Die im Inneren der Pyramide befindlichen Gebilde können im totalen Röntgenbild — wie dies aus folgendem hervorgeht — nicht beobachtet werden, weil sich die Corpora der beiden Maxillae auf sie projizieren.

Zweiter Schnitt (Abb. 425, 426). Die Schnittlinie verläuft vor dem Keilbein, im abgetrennten Schädelteil ist demnach auch der hintere Teil der Orbita enthalten. Der *Keilbeinkörper* und seine *Fortsätze* sind gut zu sehen. Die die laterale Wand der Orbita bildenden Teile der *großen Keilbeinflügel* sind verkürzt dargestellt. Diese Oberfläche wird vorn durch die — gegenwärtig noch fehlende — mit dem Os zygomaticum zu bildende Nahtlinie scharf abgeschlossen, wodurch sie von der lateral liegenden Fossa infratemporalis abgegrenzt wird.

Die Vorderkante des großen Keilbeinflügels bildet die im Röntgenbild gut erkennbare *Linea innominata.*

Zwischen den kleinen und großen Keilbeinflügeln zeichnet sich der *Sinus sphenoidalis* in der Medianlinie gut ab. Die lufthaltige, demnach also im Röntgenfilm dunkle Keilbeinhöhle wird von den Knochenkanten scharf umgrenzt. Die sich auf die Keilbeinhöhle projizierende, quer verlaufende Linie ist der Grundteilschatten des *Dorsum sellae.*

In der Mittellinie fällt die *Crista sphenoidalis* auf. Vom Keilbeinkörper nach auswärts ist unter der die Wurzel des großen Flügels bildenden schmalen Knochenbrücke eine runde Öffnung, das *Foramen rotundum* (Canalis rotundus) ersichtlich, das auf der Übersichtsaufnahme vom *Fora-*

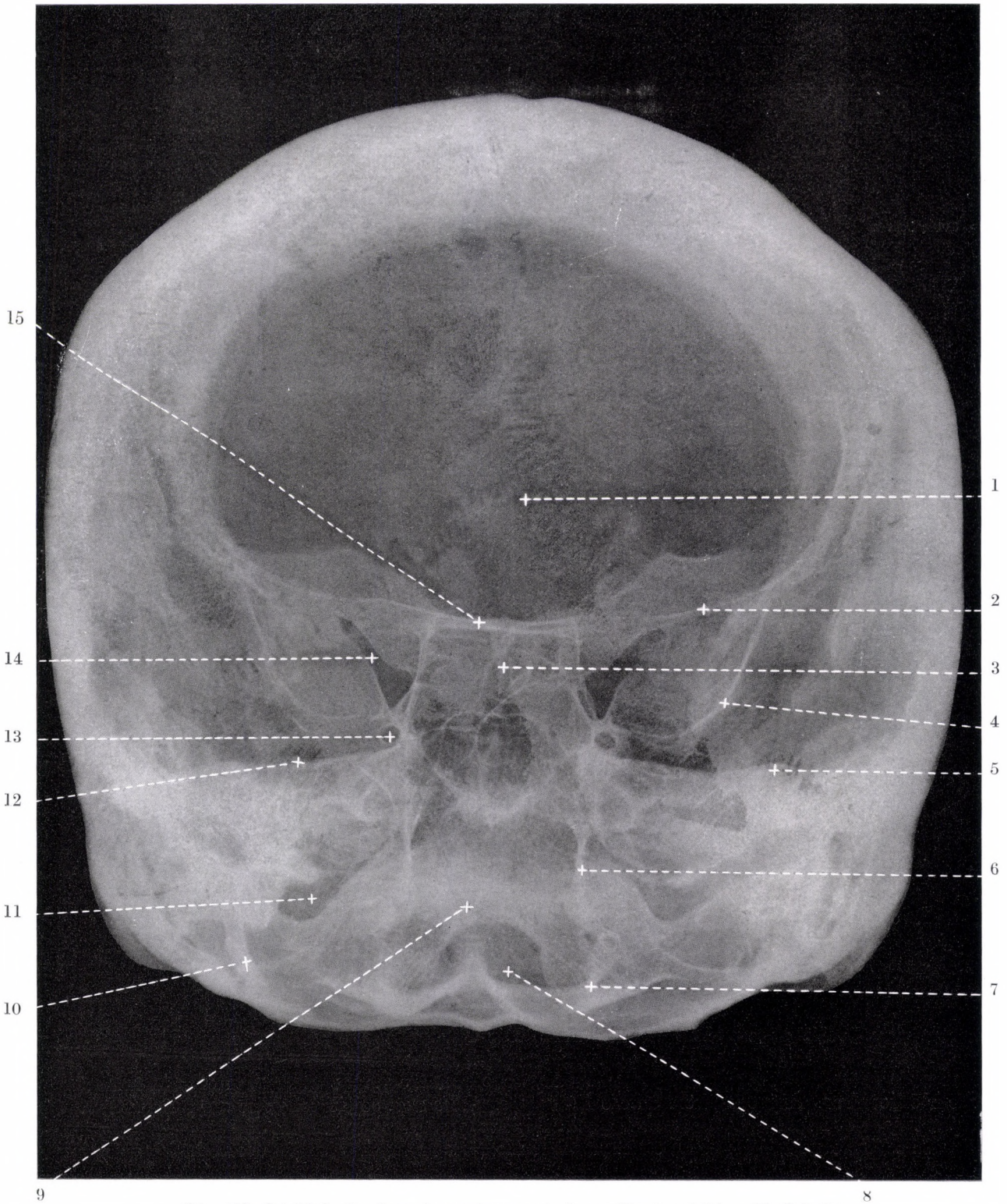

Abb. 426. Schädel: Analyse des antero-posterioren Röntgenbildes. II. Schnitt

1. — Sutura lambdoidea; 2. — Ala parva ossis sphenoidalis; 3. — Septum sinuum sphenoidalium; 4. — Linea innominata; 5. — Eminentia arcuata; 6. — Processus pterygoideus; 7. — Condylus occipitalis; 8. — Foramen occipitale magnum; 9. — Paries ant. et post. fossae cerebellaris; 10. — Processus styloideus; 11. — Foramen jugulare; 12. — Crista pyramidis; 13. — Foramen rotundum; 14. — Fissura orbitalis sup.; 15. — Planum sphenoideum

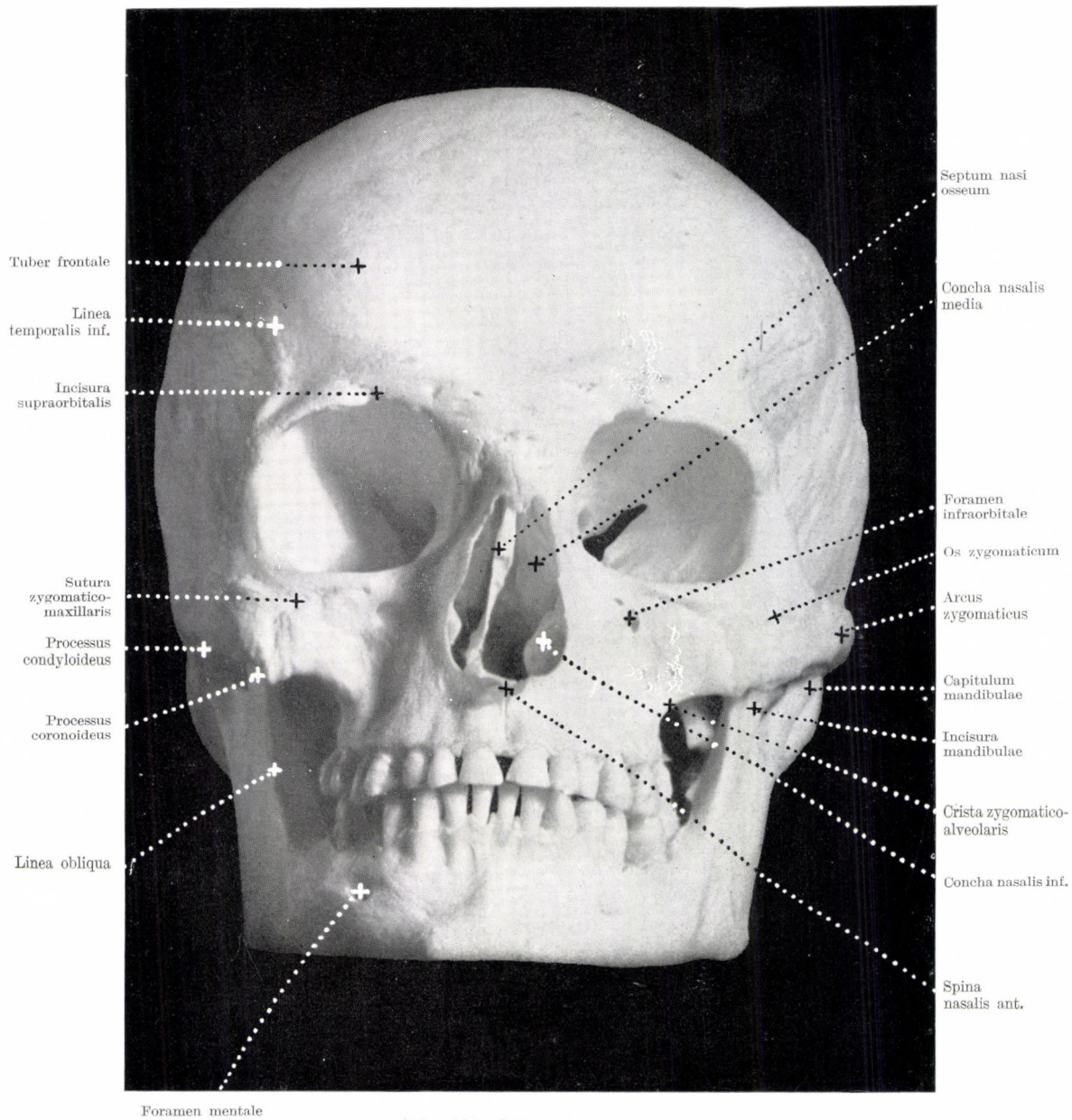

Abb. 427. Schädel von vorn

men infraorbitalis abgesondert werden muß. Die *Pyramide*, die auf vorherigem Schnitt ohne störenden Schatten wahrnehmbar war, projiziert sich hier gewöhnlich auf den unteren Orbitateil. Der sich übereinanderprojizierenden Gebilde wegen ist die innere Struktur der Pyramide nicht mehr erkennbar. Hingegen können die *Fissura orbitalis sup.* sowie teilweise die *Fissura orbitalis inf.*, ferner der *Processus pterygoideus* gut beobachtet werden.

Bei Untersuchung der Übersichtsaufnahme *(totales Bild)* kann schließlich folgendes festgestellt werden (Abb. 427, 428):

Auf dem Übersichtsbild kann das filmnahe *Os occipitale* und das Gebiet der *Sutura lambdoidea* am besten gesehen werden. Auch die *Squama frontalis* läßt sich gut beobachten. Die *Highmore-Höhle* (Sinus maxillaris) kann nur teilweise untersucht werden.

Der *Sinus frontalis* ist scharf dargestellt, aber vor allem in kranio-kaudaler und transversaler Richtung. Über seine Tiefenausbreitung gibt diese Aufnahme keinen Aufschluß.

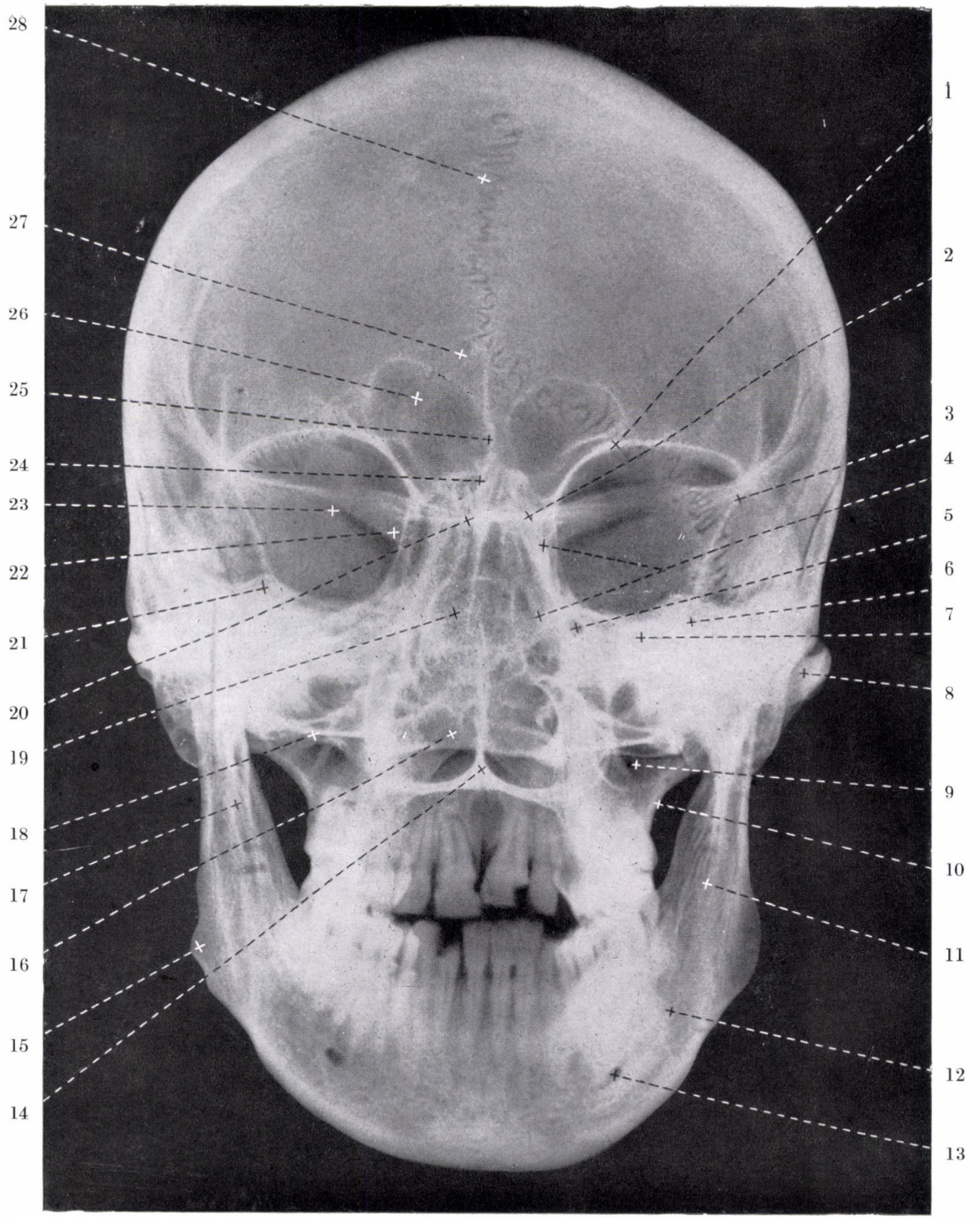

Abb. 428. Antero-posteriores Röntgenbild des Schädels

1. — Margo supraorbitalis; 2. — Limbus sphenoidalis; 3. — Linea innominata; 4. — Cellulae ethmoidales; 5. — Foramen rotundum; 6. — Margo infraorbitalis; 7. — Foramen infraorbitale; 8. — Arcus zygomaticus; 9. — Sinus maxillaris; 10. — Crista zygomaticoalveolaris; 11. — Margo ant. rami mandibulae; 12. — Corpus mandibulae; 13. — Foramen mentale; 14. — Spina nasalis ant; 15. — Angulus mandibulae; 16. — Pars basalis ossis occipitalis; 17. — Ramus mandibulae; 18. — Planum nuchae; 19. — Sinus sphenoidalis; 20. — Rima olfactoria; 21. — Eminentia arcuata; 22. — Foramen opticum; 23. — Fissura orbitalis sup.; 24. — Crista galli; 25. — Septum sinuum frontalium; 26. — Sinus frontalis; 27. — Sutura lambdoidea; 28. — Sutura sagittalis

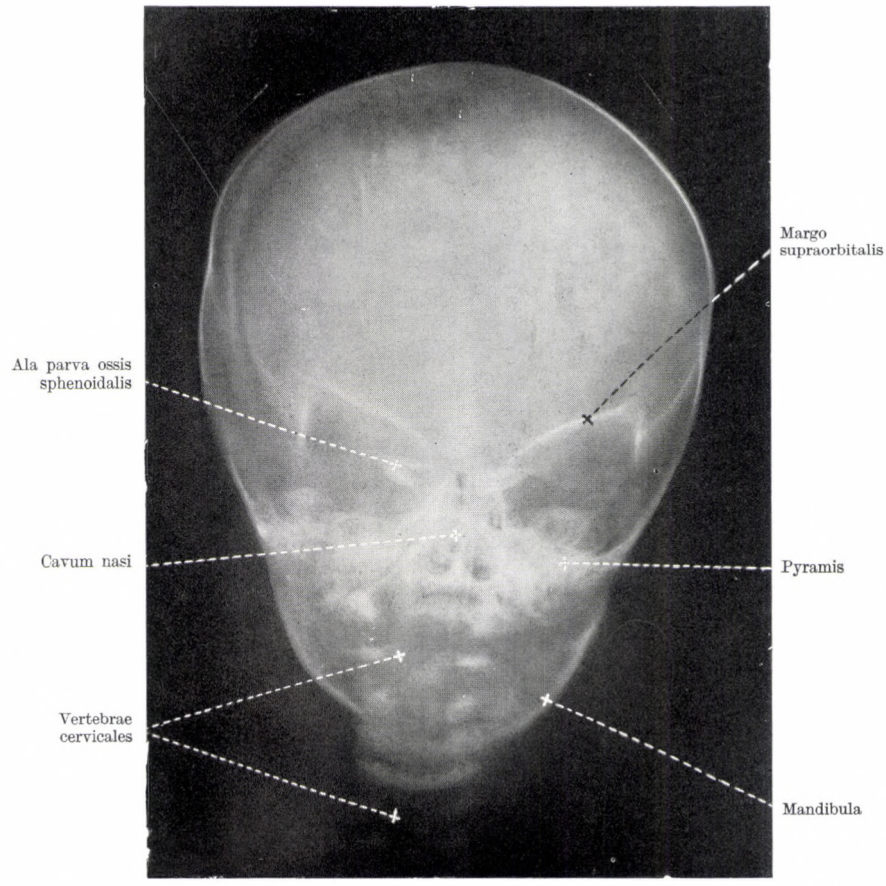

Abb. 429. Schädel eines Neugeborenen: antero-posteriores Röntgenbild

Die laterale Ausbreitung der *Siebbeinzellen* kann bei genauer Einstellung gut beobachtet werden, die Tiefenausbreitung jedoch nicht, weil sich die vorderen und hinteren Siebbeinzellen aufeinander und auf den Sinus sphenoidalis projizieren.

Die laterale und kranio-kaudale Ausbreitung der *Nasenhöhle* läßt sich gut unterscheiden. Die Wände der Höhle und die Nasenmuschel erscheinen als mehr oder weniger scharfe Konturen.

Der mediale Teil *der Maxilla* und *Mandibula* wird von den Halswirbeln beschattet, ihr lateraler Teil projiziert sich »in sich selbst«. Eine ähnliche Lage ergibt sich bei den *Zähnen*, weshalb diese Aufnahme zur Darstellung von Zähnen nicht geeignet ist. Der *Angulus* und der *Ramus mandibulae* lassen sich ziemlich gut untersuchen.

Der Knochenrahmen des *Orbitaeinganges* erscheint — den Regeln der zentralen Projektion entsprechend — vergrößert. Das *Felsenbein* projiziert sich — wie bereits erwähnt — auf die Orbita, am häufigsten auf deren unteren Rand.

Abb. 429 zeigt die antero-posteriore Schädelaufnahme beim Neugeborenen.

POSTERO-ANTERIORE RÖNTGENAUFNAHME DES SCHÄDELS

Einstellung der Aufnahme (Abb. 430). Der Zentralstrahl verläuft in der Fläche des Arcus zygomaticus von der Protuberantia occipitalis externa bis zum Nasenrücken. Stirn und Nase des Kranken liegen auf der Kassette. Fokus—Film-Distanz mindestens 1 m. Bei einer so großen Entfernung sind die Vergößerung und Verzerrung der filmfernen Gebiete so gering, daß sie praktisch belanglos sind.

Das Röntgenbild (Abb. 431). Auf dem Bild sind die *Knochen des Schädeldaches* gut sichtbar; das *Os frontale*, die beiden *Ossa parietalia* und *temporalia*. Die beiden letzteren Knochen sind teilweise im Durchsichtsbild, teilweise wegen des tangentialen Verlaufs der Strahlen im Konturbild zu sehen. Vom Os occipitale kann ein Teil der *Squama*, das Gebiet der *Sutura lambdoidea* und ein basaler Teil des *Planum nuchae* wahrgenommen werden.

Von den Nähten sind die *Sutura coronaria, lambdoidea* und *sagittalis* erkennbar.

Prägnant treten auf der Aufnahme die die *vordere Schädelgrube* bildenden Knochen hervor. Die das Dach der Orbita bildenden Teile des Os frontale werden verkürzt, fast tangential dargestellt. Die *kleinen Keilbeinflügel* sind als seitlich und aufwärts verlaufende Linien, zwischen ihnen das *Planum sphenoideum* als scharfe, waagrechte Linie sichtbar.

Die obere und laterale Kante des *Orbitaeinganges* erscheint scharf umrissen, die Pyramide projiziert sich jedoch bereits auf den Margo infraorbitalis.

Die *mediale Wand der Orbita* ist in Form einer scharfen Linie erkennbar, die fast vollkommen sagittal, also in Richtung des Strahlenganges verläuft. Die *Crista lacrimalis ant.* befindet sich von dieser Linie medial und tritt klar hervor. Bei genau symmetrisch eingestellter Aufnahme ist die Entfernung zwischen den beiden, die Crista lacrimalis ant. und die mediale Orbitawand darstellenden Linien auf beiden Seiten gleich. (Dies sowie der zwischen den beiden Rami mandibulae und dem Processus alveolaris befindliche, annähernd gleich große Luftraum beweist die Symmetrie der Einstellung und Aufnahme. Auf unserer Aufnahme rotierte der Schädel etwas nach links.)

Die sich auf die *untere Orbitawand* projizierende Pyramide ist nicht scharf zu sehen. Gewöhnlich tritt jedoch der Anfangsteil des *Foramen rotundum* und des *Sulcus infraorbitalis* gut hervor.

Frei projiziert sich nur die *laterale Orbitawand*, in deren vorderen Teil eine von oben und außen nach unten und einwärts verlaufende scharfe Linie zu sehen ist (Linea innominata). Dies ist der Schatten jener Knochenkante, die die Facies orbitalis des großen Keilbeinflügels von der Facies temporalis trennt und sich in der Naht mit dem Os zygomaticum vereint. Das Zustandekommen des scharfen Schattens ist der Übereinanderprojektion zweier, sich in einer Kante treffender Platten des großen Flügels zuzuschreiben.

Der Eingang und die Wände der Nasenhöhle, sowie ihre Knochengebilde, sind — teils als Konturen — klar sichtbar.

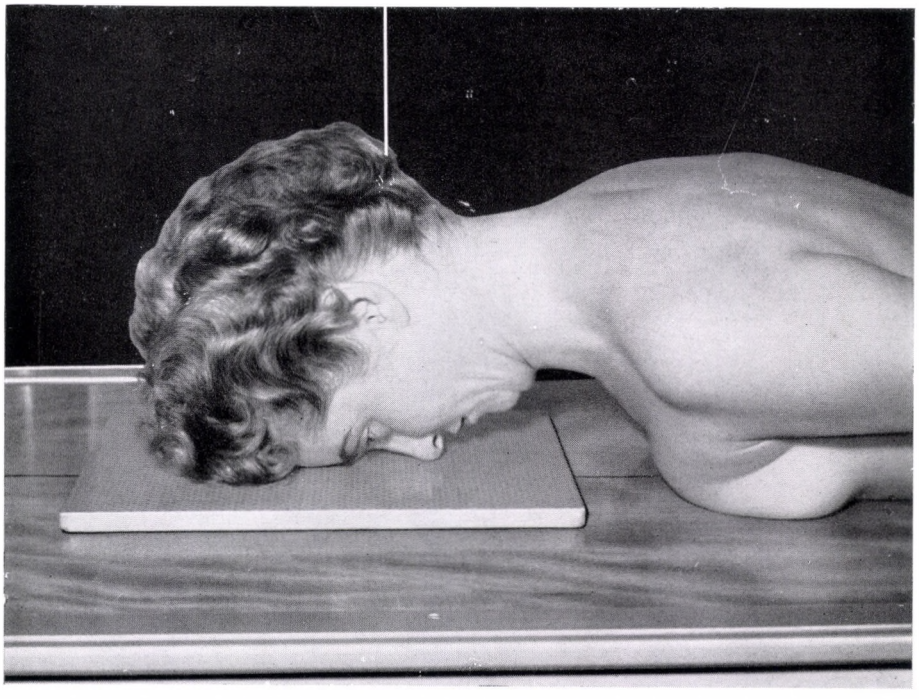

Abb. 430. Schädel: Einstellung der postero-anterioren Röntgenaufnahme
Der Zentralstrahl verläuft in der deutschen Horizontalen von der Protuberantia occipitalis externa zum Nasenrücken

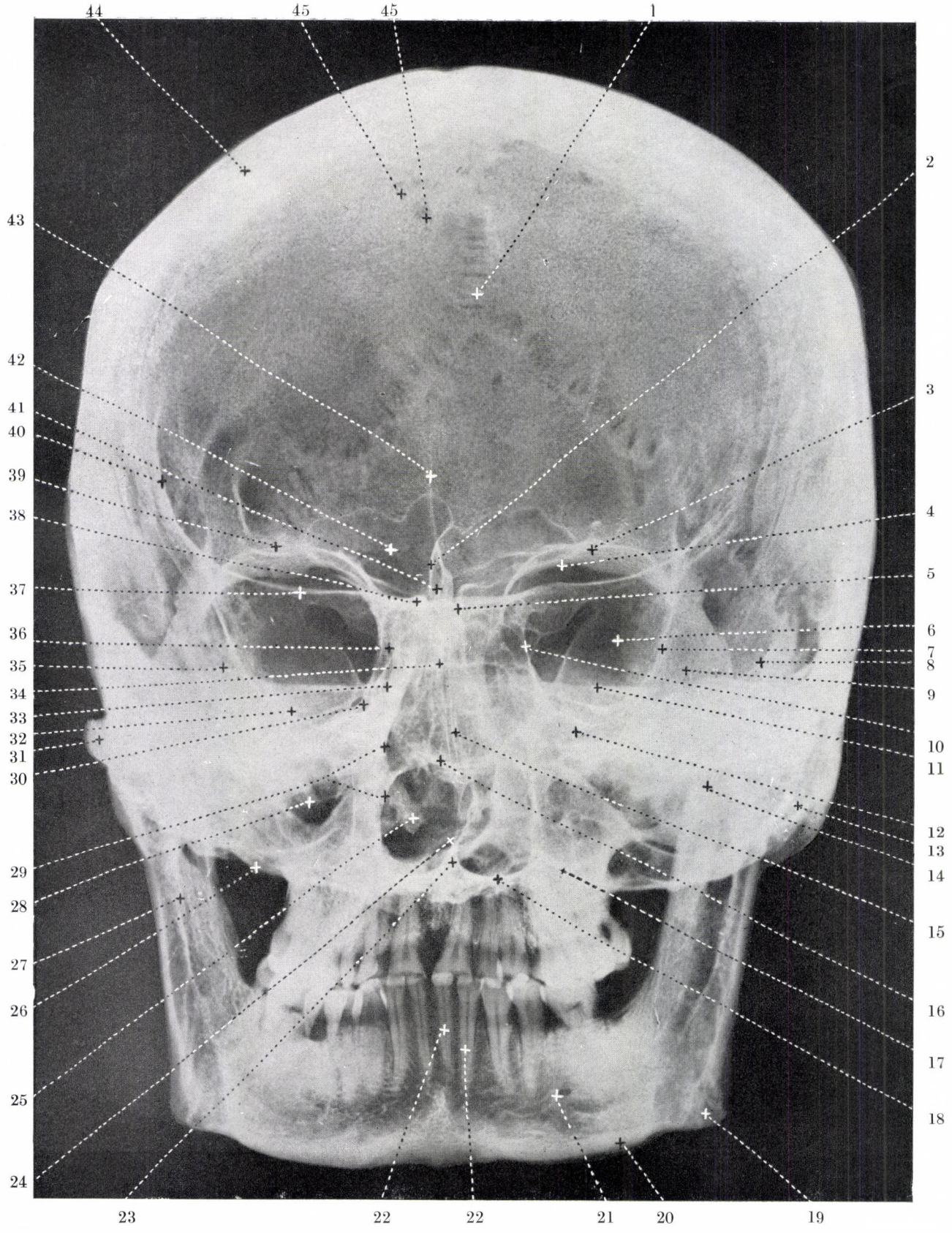
44
45
45
1
2
43
42
41
40
39
38
37
36
35
34
33
32
31
30
3
4
5
6
7
8
9
10
11
12
13
14
15
16
17
18
29
28
27
26
25
24
23
22
22
21
20
19

Die *Nebenhöhlen der Nase* lassen sich ziemlich gut untersuchen.

Die *Stirnhöhle* kann in ihrer größten, frontalen Ausdehnung gesehen werden. Es tritt das Septum des Sinus frontalis, die Crista galli und die Crista frontalis hervor. Der untere Teil des Sinus wird teils von den Orbitarändern, teils von den sich von hinten hierher projizierenden Processus clinoidei anteriores bedeckt.

Die *vorderen und hinteren Siebbeinzellen* projizieren sich teils aufeinander, teils auf den Sinus sphenoidalis. Genauerer Aufschluß über dieses Gebiet kann durch die sog. Zielaufnahme gewonnen werden.

Die beiden *Sinus maxillares* sind hauptsächlich in kranio-kaudaler (ein kleiner Teil in medio-lateraler) Ausbreitung sichtbar. Ein scharfes Bild kann jedoch nur vom mittleren und unteren Gebiet des Sinus maxillaris erhalten werden, weil der übrige Teil nicht nur von der Pyramide und dem Os occipitale, sondern auch vom Jochbein und dem Margo infraorbitalis bedeckt ist. An den Seitengrenzen des Sinus tritt in Form einer Kontur die *Crista zygomaticoalveolaris* scharf hervor.

Der größte Teil des *Corpus mandibulae* wird vom Strahl annähernd tangential getroffen. Der größte Teil des Knochens erscheint im Bild verkürzt, da er sich »in sich selbst« projiziert. Es sind nur die unteren zwei Drittel des *Ramus mandibulae* zu sehen. Der Schatten des *Processus mastoideus* und des *Os occipitale* projiziert sich auf das Capitulum et Proc. coronoideus mandibulae und das mandibulare Gelenk. Der *Canalis mandibularis* kann gut gesehen werden.

Diese Aufnahme eignet sich nicht zur Untersuchung der *Zähne*. Die Wirbel projizieren sich auf die Schneide- und Eckzähne, und die Prämolaren und Molaren decken einander teilweise.

Die Untersuchung der Zähne erfordert eine spezielle Einrichtung und Aufnahmetechnik (s. Seite 479).

POSTERO-ANTERIOR KRANIAL-EXZENTRISCHE SCHÄDELAUFNAHME

Diese Aufnahme eignet sich zur Teildarstellung des Gesichtsschädels, besonders von dessen oberem und mittlerem Teil sowie der sich an den Gesichtsschädel anschließenden Schädelkapsel. Der große Vorteil dieser Aufnahme besteht darin, daß der Gesichtsschädel in der exzentrischen Einstellung — trotz der annähernd postero-anterioren Darstellung — nicht vom dichten Schatten der Schädelbasis und der Felsenbeine verdeckt wird.

Einstellung der Aufnahme (Abb. 432). Bauchlage oder nach vorn gebeugte, sitzende Haltung des Kranken, dessen Kopf in symmetrischer Lage auf der Kassette ruht, so daß diese von Nase, Mund und Kinn berührt wird. Die Oberlippe befindet sich auf der Mitte der Kassette. Der Zentralstrahl verläuft in der median-sagittalen Ebene vom Lambda-Punkt zur Mitte der Oberlippe, so daß seine Projektion die den äußeren Gehörgang mit dem äußeren Augenwinkel verbindende Gerade halbiert. Fokus—Film-Distanz: 1 m.

Das Röntgenbild. Im Röntgenbild (Abb. 433) sind infolge der großen Fokus—Film-Distanz trotz der exzentrischen Einstellung die Gebilde des Gesichtsschädels und der angrenzenden Schädelkapsel praktisch unverzerrt sichtbar. Die Gesichtsschädelgebilde können in erster Linie in ihrer kranio-kaudalen Ausbreitung untersucht werden, der kranial-exzentrische Strahlengang ermöglicht jedoch eine, wenn auch etwas verkürzte Darstellung der Gebilde in ihrer ventro-dorsalen Ausbreitung.

Informationen können über folgende Gebilde erhalten werden:

Das Jochbein läßt sich mit dem Arcus zygomaticus und seinem Processus frontosphenoidalis zusammen gut beurteilen.

Abb. 431. Postero-anteriores Röntgenbild des Schädels

1. — Sutura lambdoidea; 2. — Septum sinuum frontalium; 3. — Paries sup. orbitae; 4. — Incisura supraorbitalis; 5. — Paries sup. cavi nasi; 6. — Paries lat. orbitae; 7. — Linea innominata; 8. — Paries lat. scalae mediae; 9. — Os zygomaticum; 10. — Paries medialis orbitae; 11. — Crista pyramidis; 12. — Foramen infraorbitale; 13. — Processus mastoideus; 14. — Processus coronoideus mandibulae; 15. — Septum nasi osseum; 16. — Basis sinus sphenoidalis; 17. — Condylus occipitalis; 18. — Paries inf. cavi nasi; 19. — Angulus mandibulae; 20. — Basis mandibulae; 21. — Foramen mentale; 22. — Dentes incisivi mandibulae; 23. — Spina nasalis ant.; 24. — Basis fossae cerebellaris; 25. — Concha nasalis inf.; 26. — Planum nuchae; 27. — Ramus mandibulae; 28. — Sinus maxillaris; 29. — Paries lat. cavi nasi; 30. — Foramen rotundum; 31. — Arcus zygomaticus; 32. — Margo infraorbitalis; 33. — Crista lacrimalis ant.; 34. — Paries sup. sinus sphenoidalis (Basis fossae hypophyseae); 35. — Eminentia arcuata; 36. — Labyrinthus ossis ethmoidalis; 37. — Ala parva ossis sphenoidalis; 38. — Planum sphenoideum (Limbus sphenoidalis); 39. — Basis scalae ant.; 40. — Paries lat. scalae ant.; 41. — Crista galli; 42. — Sinus frontalis; 43. — Crista frontalis; 44. — Os parietale; 45. — Foveolae granulares

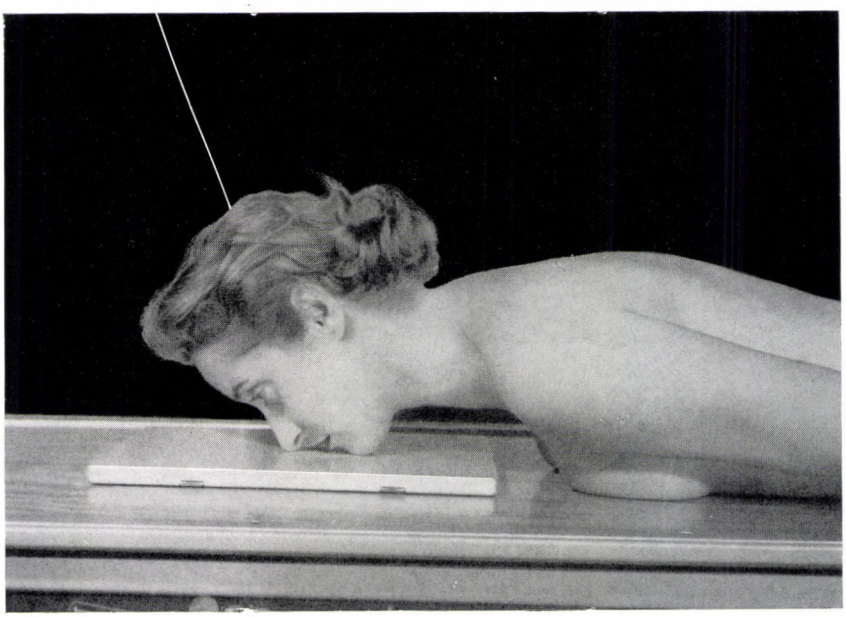

Abb. 432. Schädel: Einstellung der postero-anterior kranial-exzentrischen Röntgenaufnahme
Der Zentralstrahl verläuft vom Lambda-Punkt zur Oberlippenmitte

Der *Aditus orbitae* kann in seiner ganzen Ausbreitung wahrgenommen werden. Das Überbiegen des Processus zygomaticus ossis frontalis in den Margo supraorbitalis und die Einstrahlung der Jochbeinverstärkungsbalken in den Margo infraorbitalis sind gut sichtbar.

Von den Orbitawänden lassen sich die *Orbitadächer* beurteilen, auf die sich unten und lateral die Konturen des kleinen Keilbeinflügels projizieren.

Die *Apertura piriformis* bzw. die an ihrem Zustandekommen beteiligten Knochen (Ossa nasalia, Processus frontales maxillae) gelangen praktisch isometrisch zur Darstellung.

Die *Crista zygomaticoalveolaris* ist als scharfe Kontur erkennbar, die vom inneren Winkel des dreieckigen Os-zygomaticum-Schattens zum Processus alveolaris maxillae zieht. Nach aufwärts tritt sie mit der Linea innominata in Verbindung.

Die *Linea innominata* (Margo zygomaticus ossis sphenoidalis) verläuft von der Lateralkontur des Orbitaeinganges zu beiden Seiten des Tuber-maxillae-Bereiches, in dem sie mit der Crista zygomaticoalveolaris verschmilzt. Sie kreuzt die Konturen der kleinen Flügel.

Der *Processus alveolaris maxillae* ist wegen des speziellen Strahlenganges als bogenförmiges Gebilde sichtbar, seine Einzelheiten können jedoch nicht beurteilt werden.

Der *Sinus frontalis* gelangt etwas verkürzt zur Darstellung, hingegen können seine basalen Teile und seine Recessus orbitales gut beurteilt werden.

Der *Sinus maxillaris* gelangt seinem ventro-kranialen und dorso-kaudalen Durchmesser entsprechend zur Darstellung. Besonders seine obere und laterale Grenze tritt scharf hervor.

Die *Siebbeinzellen* lassen sich nicht gut beurteilen, weil sie in wechselndem Ausmaß von den Processus frontales maxillae und der lateralen Nasenwand verdeckt werden. Der kranial-exzentrischen Einstellung wegen projizieren sich die hinteren Siebbeinzellen unter die vorderen.

Auf den *Sinus sphenoidalis* projizieren sich die Schatten der Spina nasalis anterior, der oberen Frontzähne und des Proc. alveolaris, weshalb nur einzelne Teile desselben sichtbar sind.

Die bogenförmige Kontur der *Basis mandibulae* kann in ihrer ganzen Ausdehnung übersehen und auch der die Frontzähne tragende Teil des Corpus mandibulae beurteilt werden.

Die *Rami mandibulae* gelangen stark verkürzt zur Darstellung.

In dem Bereich der *Schädelkapsel* lassen sich *Stirnbein* und *Fossa temporalis*, sowie teilweise die *Scheitelbeine* und *Schläfenschuppen*, gut untersuchen. Auf den durch tangentialen Strahlengang dargestellten Knochenteilen kann auch die Struktur des Schädelbeines (Lamina externa, interna, Diploe-Venen) beurteilt werden.

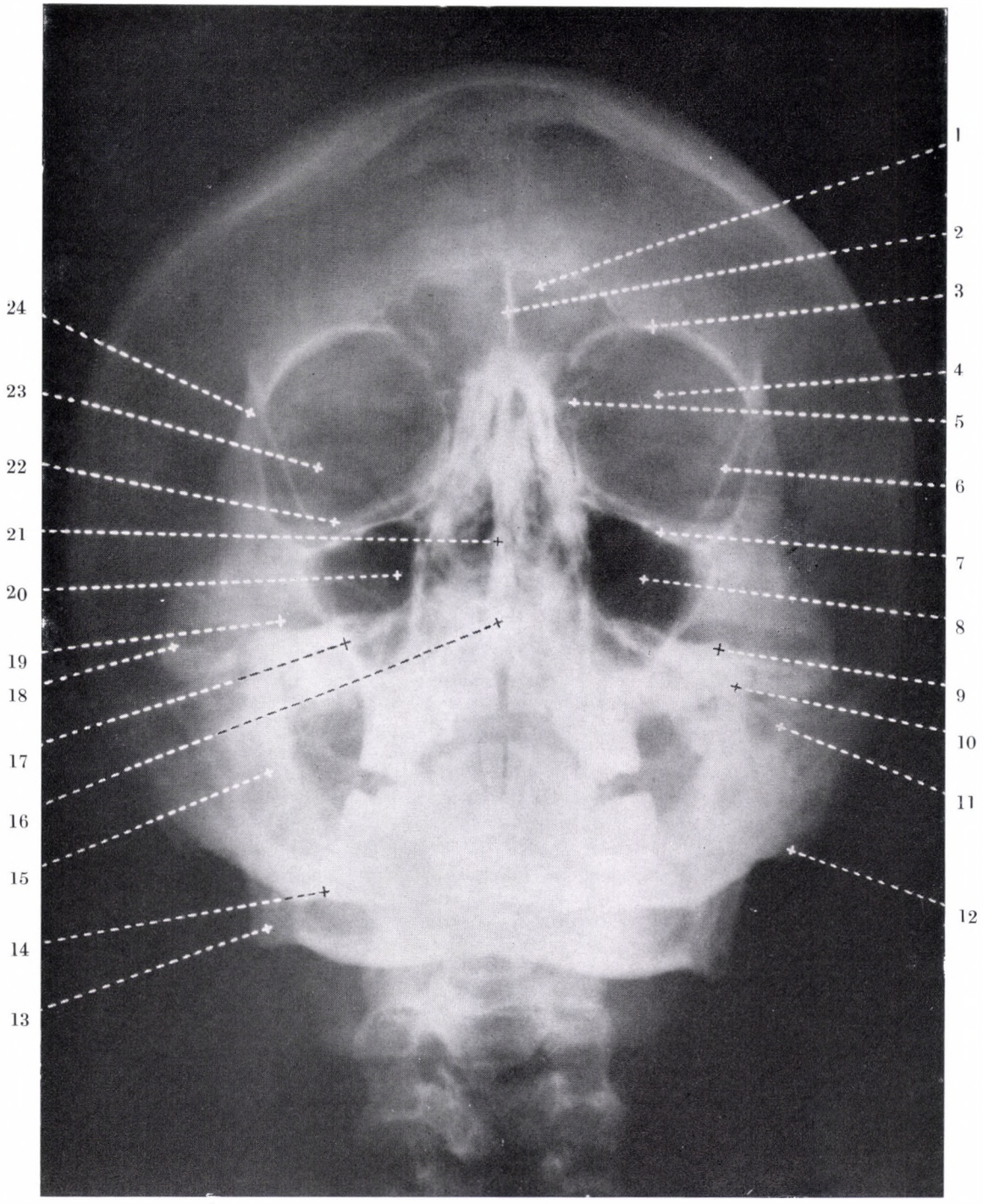

Abb. 433. Postero-anterior kranial-exzentrisches Röntgenbild des Schädels

1. — Sinus frontalis; 2. — Septum sinuum frontalium; 3. — Margo supraorbitalis; 4. — Paries sup. orbitae; 5. — Cellulae ethmoidales anteriores; 6. — Linea innominata; 7. — Foramen infraorbitale; 8. — Sinus maxillaris; 9. — Eminentia arcuata pyramidis; 10. — Processus coronoideus mandibulae; 11. — Processus condyloideus mandibulae; 12. — Processus mastoideus; 13. — Angulus mandibulae; 14. — Basis cranii (Scala post.); 15. — Ramus mandibulae; 16. — Spina nasalis ant.; 17. — Crista zygomaticoalveolaris; 18. — Arcus zygomaticus; 19. — Fossa infratemporalis; 20. — Foramen rotundum; 21. — Septum nasi; 22. — Margo infraorbitalis; 23. — Ala parva ossis sphenoidalis; 24. — Sutura zygomaticofrontalis

SEITLICHE SCHÄDELAUFNAHMEN

Diese Aufnahme vermittelt in lateraler Richtung ein Übersichstbild des Hirn- und Gesichtsschädels.

Einstellung der Aufnahmen. Bei *genau seitlicher Aufnahme* projizieren sich die symmetrischen Schädelgebilde genau aufeinander. Bei der Aufnahme steht oder liegt der Kranke (Abb. 434). Die median-sagittale Ebene des Schädels liegt zur Kassette parallel. Der Zentralstrahl verläuft durch die beiden Capitula mandibulae senkrecht zur Kassette. Fokus—Film-Distanz: 1 m.

(Das Capitulum mandibulae befindet sich einen Querfinger breit vor dem äußeren Gehörgang. Beim Öffnen und Schließen des Mundes kann es gut getastet werden.)

Bei der *seitlichen exzentrischen Aufnahme* gelangen die symmetrischen Gebilde des Schädels in Form von parallelen, doppelten Konturen zur Darstellung. Die Einstellung der Aufnahme ist der vorherigen ähnlich, die Kinnspitze wird jedoch etwas nach vorn rotiert, wodurch diese näher zur Kassette liegt als die Mitte der Stirn. Die median-sagittale Schädelfläche schließt mit der Kassette einen spitzen Winkel ein (Abb. 435).

Die Röntgenbilder. *Genau seitliche Aufnahme.* Auf dieser Aufnahme kann die Form des Gesichtsschädels und der Schädelkalotte sowie die Lokalisation ihrer Teile beurteilt werden (Abb. 437). Auf dem Bild projizieren sich die beiden Schädelhälften genau aufeinander. Die Aufnahme eignet sich am besten zur Darstellung von in der Medianlinie liegenden Gebilden. Solche Gebilde sind: der vom Strahl tangential getroffene und deshalb als schmale, helle Linie erscheinende *harte Gaumen*, ferner die Umgebung der *Spina nasalis ant.*, der Proc. alveolaris der *Vorderzähne*, die *Nasenbeine* und die *Nasenwurzel.*

Die lateral angeordneten Gebilde projizieren sich aufeinander und sind deshalb als ein Gebilde dargestellt. Solche sind das *Capitulum* et *Rami mandibulae*, die *Jochbeine*, die *Cristae zygomaticoalveolares*, die *laterale Kante der Orbitaeingänge* und die *Orbitadächer.*

Als schmale Linie ist das *Planum sphenoideum* sichtbar. Vor diesem zieht die *Lamina cribrosa* nach vorn und etwas aufwärts.

Von den *Nebenhöhlen* der Nase kann der *Sinus frontalis* in sagittaler und vertikaler Richtung untersucht werden; seiner vorderen und hinteren Wand entspricht auf der Aufnahme eine scharfe helle Linie, die ein mit der Spitze nach oben blickendes Dreieck bildet. Der *Sinus sphenoidalis* ist in seiner antero-posterioren Ausbreitung zu sehen. Vor diesem befinden sich die hinteren und mittleren Siebbeinzellen. Der *bilaterale Sinus maxillaris* und die *bilateralen Siebbeinzellen* projizieren sich aufeinander, ihre ant.-post. gerichtete Ausdehnung kann gut beurteilt werden (jedoch nur die der bilateralen gemeinsam).

Die *Schädelbasis* ist auf der Seitenaufnahme bei genauer Einstellung als scharfe Linie zu beobachten. Eine weiße, gut definierbare Linie zieht von der Basis des Sinus frontalis nach hinten zum Proc. clinoideus ant. und stellt den seitlichen, durch die *Partes orbitales ossis frontalis* gebildeten Teil der vorderen Schädelgrube dar. Unter dieser Linie ist fast horizontal das scharfe, strichartige Bild der den mittleren Teil der vorderen Schädelgrube bildenden *Lamina cribrosa* sichtbar, das weniger ausgeprägt ist als das vorhergehende. Nach rückwärts zu tritt sie mit dem vorher erwähnten *Planum sphenoideum* in Verbindung. Am hinteren Ende des Planum sphenoideum ist in Form einer kleinen Einziehung der *Sulcus chiasmatis* zu sehen und hinter ihm das *Tuberculum sellae*, von welchem die *Fossa hypophyseos* von vorne begrenzt wird.

Über die *Fossa hypophyseos* dringen die immer gut wahrnehmbaren Proc. clinoidei ant. ein, die mit dem die Hypophysengrube von rückwärts begrenzenden *Proc. clinoidei postt.* ein sehr charakteristisches Bild der *Sella turcica* ergeben. Aus der Veränderung dieses Bildes kann auf pathologische Veränderung der Hypophyse geschlossen werden. Obwohl dieses übersichtliche Bild im allgemeinen einen befriedigenden Aufschluß vermittelt, kann sich bei Verdacht eines pathologischen Prozesses die Notwendigkeit einer isolierten Hypophysenaufnahme ergeben. (Einzelheiten siehe im Kapitel »Wichtigere Teilgebiete des Schädels«.) Die das *Dorsum sellae* von hinten begrenzende helle Linie zieht fast senkrecht hinunter und etwas nach hinten und verstreicht alsbald im Schatten der Schläfenbeinpyramide.

Die *Pyramide* ist in Form eines sozusagen dreieckigen, mit der Spitze nach vorn blickenden Schattens im Röntgenbild zu sehen. Ihr vorderer Teil erstreckt sich bis unter die Fossa hypophyseos. Ihre obere Kante zeigt die Basis der mittleren Schädelhöhle an, auf welcher die *Eminentia arcuata* gut erkennbar ist. Hinter der Basis des dreieckigen Schattens ist ein lufthaltiges Zellensystem zu sehen, auf welches sich auch das System der anderen Seite projiziert. Dieses pneumatisierte Gebiet entspricht den lufthaltigen *Warzenzellen.* Der Grad der Pneumatisation, die Zahl der Zellen und

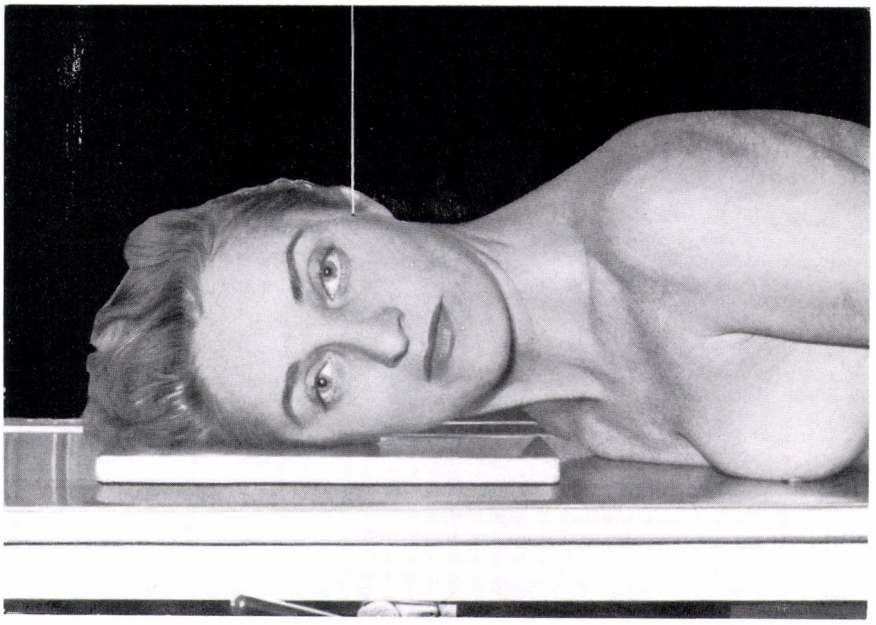

Abb. 434. Schädel: Einstellung der seitlichen Röntgenaufnahme
Der Zentralstrahl verläuft — zur Kassette senkrecht — durch die beiden Capitula mandibulae



Abb. 435. Schädel: Einstellung der seitlichen exzentrischen Röntgenaufnahme
Der Zentralstrahl ist — zur Kassette senkrecht — auf das filmferne Capitulum mandibulae gerichtet

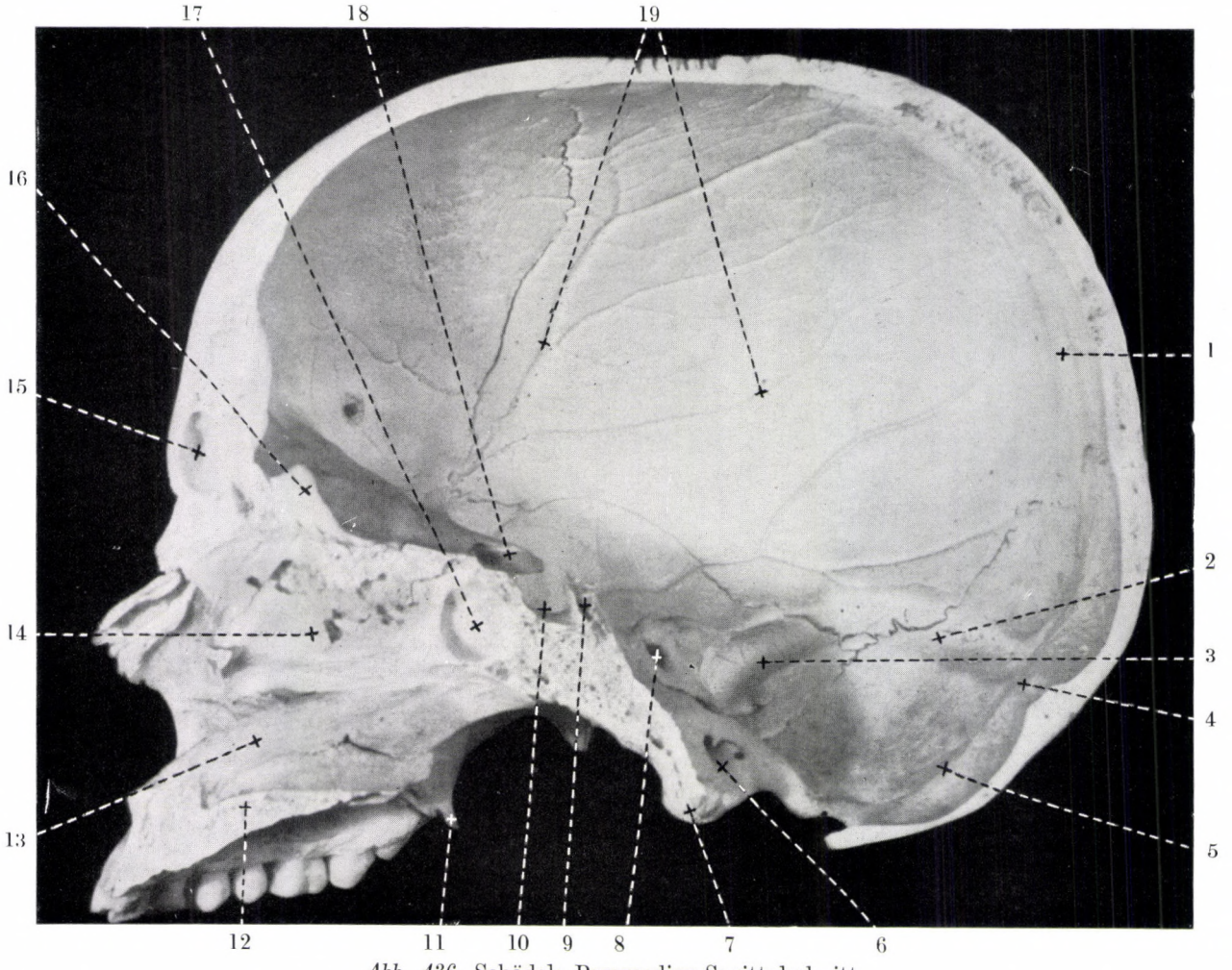

Abb. 436. Schädel: Paramedian-Sagittalschnitt

1. — Sulcus sagittalis; 2. — Sulcus transversus; 3. — Sulcus sigmoideus; 4. — Protuberantia occipitalis int.; 5. — Crista occipitalis interna; 6. — Canalis hypoglossi; 7. — Pars basalis ossis occipitalis; 8. — Meatus acusticus internus; 9. — Dorsum sellae; 10. — Fossa hypophyseos; 11. — Hamulus pterygoideus; 12. — Palatum durum; 13. — Vomer; 14. — Lamina mediana ossis ethmoidalis; 15. — Sinus frontalis; 16. — Crista galli; 17. — Sinus sphenoidalis; 18. — Processus clinoideus ant.; 19. — Sulci arteriae meningeae mediae

ihre Ausbreitung sind recht verschieden. Nicht einmal die beiden Seiten sind sich gleich. Die etwa in der Mitte des Pyramidenschattens befindliche transparente Zone von ca. 5 mm Durchmesser entspricht dem *äußeren Gehörgang*. Hinter der Pyramide zieht die etwa 1 cm breite Furche des Sinus transversus entlang und setzt sich dann in dem sich im Bild nach unten verschmälernden *Sulcus sigmoideus* fort. Ebenfalls hinter der Pyramide ist, als Fortsetzung des vom Dorsum sellae nach unten ziehenden *Clivus*, die Basis der hinteren Schädelgrube sichtbar, ferner können die Seitengebiete des Os occipitale und ein Teil seiner Schuppe wahrgenommen werden.

Exzentrische seitliche Aufnahme. Sollen die Gebilde der beiden Schädelhälften einzeln untersucht werden, so müssen hierzu — nach einer geringen Drehung des Kopfes — Aufnahmen in exzentrischer Einstellung angewendet werden. Hierdurch erscheinen die bilateralen Gebilde — zumindest teilweise — etwas gesondert. Für die in der Medianlinie liegenden Gebilde ist diese Einstellung selbstverständlich nachteilig, umso vorteilhafter jedoch für jene symmetrischen, lateral lokalisierten Gebilde der Schädelhäften, deren Konturen sich auf der Aufnahme als parallel verlaufende, ähnliche und vergleichbare Linien beurteilen lassen (Abb. 438).

Mit dieser Aufnahme lassen sich folgende Gebilde bestimmen: *Die Orbita-Dächer*, die *Proc. clinoidei anteriores, die vorderen Wände der Schädelgruben*, der bilaterale *Tuber maxillae* und das Gebiet der *Fossa pterygopalatina*, die Grenzen der *Jochbeine*, die alle größtenteils als

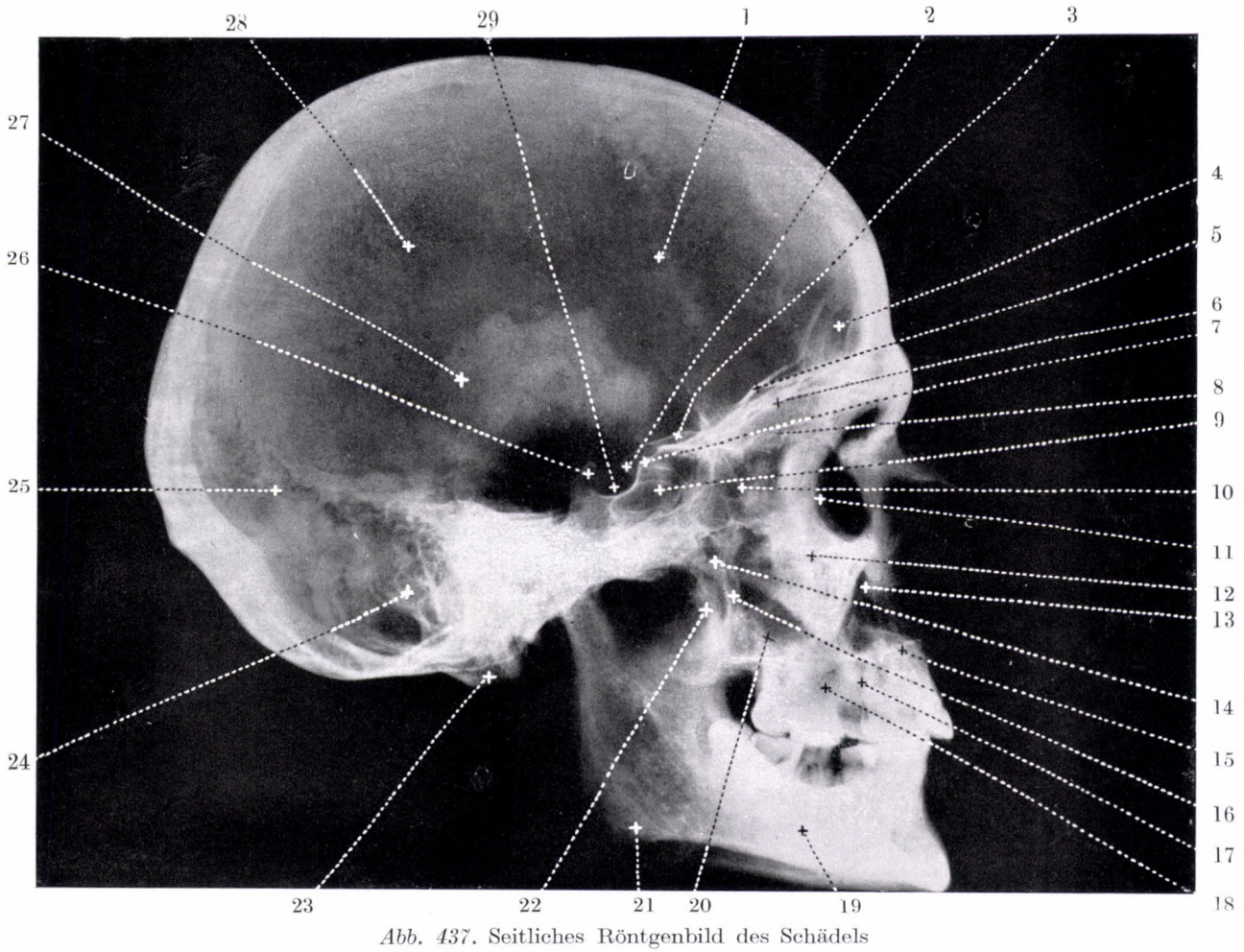

Abb. 437. Seitliches Röntgenbild des Schädels

1. — Sutura coronaria; 2. — Processus clinoideus ant.; 3. — Planum sphenoideum; 4. — Sinus frontalis; 5. — Jugum cerebrale; 6. — Paries sup. orbitae; 7. — Processus clinoideus medius (Tuberculum sellae); 8. — Lamina cribrosa; 9. — Sinus sphenoidalis; 10. — Labyrinthus ossis ethmoidalis; 11. — Margo lat. aditus orbitae; 12. — Paries sup. sinus maxillaris; 13. — Paries ant. sinus maxillaris; 14. — Fossa pterygopalatina; 15. — Spina nasalis ant.; 16. — Paries post. sinus maxillaris; 17. — Palatum durum; 18. — Processus alveolaris maxillaris; 19. — Corpus mandibulae; 20. — Paries inf. sinus maxillaris; 21. — Angulus mandibulae; 22. — Processus pterygoideus; 23. — Processus mastoideus; 24. — Cellulae mastoideae; 25. — Sulcus transversus; 26. — Processus clinoideus post.; 27. — Sulcus arteriosus; 28. — Canales diploici 29. — Sella turcica

parallel verlaufende, doppelte Konturlinien erkennbar sind. Die Aufnahme eignet sich ferner zur eingehenderen Untersuchung der *Schädelbasis* sowie zur Darstellung des *Os frontale*.

Mit Ausnahme der vertikalen und sagittalen Ausbreitung des Sinus sphenoidalis eignet sich diese Aufnahme nicht zur Darstellung der Nebenhöhlen.

Schädeldach. Zur Darstellung der *Calvaria* können beide Einstellungsmethoden verwendet werden. Über Größe und Form des Daches kann man sich durch das Durchsichtsbild informieren. Dort, wo die Strahlen tangential durch den Knochen dringen, kann auch die Struktur untersucht werden. Den äußeren und inneren kortikalen Platten entsprechende, dichte helle Linien sind zu beobachten, zwischen welchen sich Diploe-Venen befinden. Die beiden, die Platten verbindenden Trabeculae verursachen eine Tüpfelung, die besonders in der parietalen Region gut wahrnehmbar ist. Die Diploe-Venen können nicht immer beurteilt werden. Bei recht jungen Personen sind sie noch unausgebildet, bei älteren sind sie infolge Verdickung der äußeren und inneren Platte bereits obliteriert. Im Röntgenbild sind diese in keinem Fall sichtbar.

Die Erfahrung zeigt im allgemeinen, daß beim Schädeldach viele individuelle Variationen vorkommen. Es gibt jedoch sich als ziemlich konstant erweisende Zeichen, die beim Studium des Röntgenbildes zur Orientierung verhelfen. Diese sind folgende:

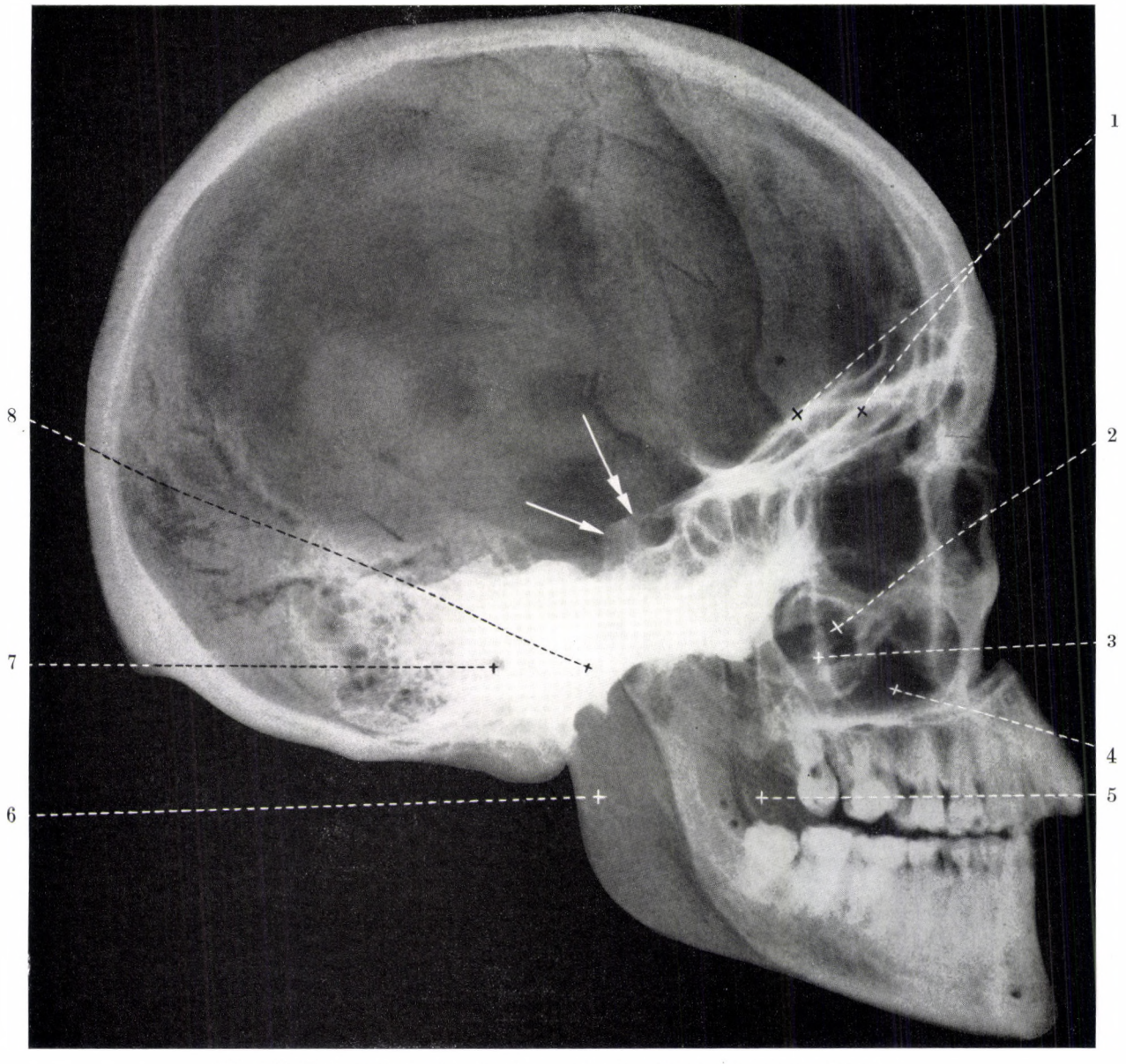

Abb. 438. Exzentrisch eingestelltes, seitliches Röntgenbild des Schädels

Der Pfeil weist auf den in filmnaher, der Doppelpfeil auf den in filmferner Lage befindlichen Proc. clinoideus post. Der exzentrischen Einstellung wegen projizieren sich Proc. clinoideus post. et medius so nah aneinander, daß sie das Bild einer geschlossenen Sella turcica vom »Brücken-Typ« nachahmen. 1. — Partes orbitales ossis frontalis; 2. — Filmnaher Sinus maxillaris; 3. — Filmferner Proc. coronoideus mandibulae; 4. — Filmferner Sinus maxillaris; 5. — Filmferner Ramus mandibulae; 6. — Filmnaher Ramus mandibulae; 7. — Filmnaher Meatus acusticus ext.; 8. — Filmferner Meatus acusticus ext.

Nähte (Abb. 431, 437). Durchscheinende Zickzacklinien. Die Sutura lambdoidea et coronaria ist fast immer sichtbar. Gegenüber liegende Nähte können sich aufeinander projizieren.

Gefäßzeichnungen (Abb. 436, 437). Am häufigsten sind die Furchen der Arteria et Vena meningea media zu sehen, die in Form von regelmäßig umrandeten, schmalen dunklen Schatten (negativer Schatten) erscheinen. Der vordere Ast zieht etwa 1—1,5 cm hinter der Sutura coronaria fast senkrecht nach oben, der hintere verläuft mit dem oberen Rand der Pyramide fast parallel nach hinten und etwas nach oben. Zwischen den beiden ist oft auch die Furchenspur eines mittleren Astes zu sehen. Hinter der Pyramide kommt der Sulcus transversus zum Vorschein.

Diploe-Venen (Abb. 437). Stark durchscheinende Linien, die gewöhnlich breiter und weniger abgegrenzt sind als die Furchen der meningealen Gefäße. Ihre Weite ändert sich während ihres Verlaufes. Im Scheitelbein ist oft ein radiär angeordnetes Diploe-Furchen-System ersichtlich.

Knochendicke (Abb. 436, 437, 438). Mit Ausnahme individueller Verschiedenheiten ist der Knochen im allgemeinen in der frontalen Region und im Gebiet der Protuberantia occipitalis externa dicker, in der Squama temporalis sowie im unteren Teil der okzipitalen Schuppen dünner.

Auf vom Lebenden angefertigten Schädelaufnahmen sind noch die durch die Gyri cerebri bewirkten Gebiete von unregelmäßiger Dichte sichtbar, sowie die durch die arachnoidale Granulation zustande gekommenen konkaven Impressionen in den Knochen der Calvaria, ferner die Ohrmuschel, eventuell das verkalkte Corpus pineale und Plexus chorioideus.

AXIALE SCHÄDELAUFNAHMEN

Die axialen Aufnahmen können zur Untersuchung der Schädelbasis, ferner zum Erkunden der Gesichts- und Hirnschädelrelationen verwendet werden. Über die Knochenverhältnisse der inneren und äußeren Schädelbasis geben Abb. 439 und 440 Aufschluß.

Je nach dem Untersuchungszweck werden zwei Untersuchungsmethoden angewendet, die axiale I. und axiale II. Aufnahme genannt werden.

Axiale I. (vertiko-submentale) Aufnahme

Die Aufnahme zeigt in annähernd senkrechter Richtung das Durchsichtsbild des Gesichtsschädels. Sie vermittelt außerdem eine Information über das gegenseitige Verhältnis des Gesichts- und Hirnschädels sowie über einen Teil der Schädelbasis.

Einstellung der Aufnahme (Abb. 441). Sich sitzend vorbeugende oder Bauchlage des Kranken, Kinnspitze gehoben und vorgestreckt. Die Kinnspitze, das Zungenbein und der Kehlkopf befinden sich symmetrisch, in nahezu einer Ebene auf der Kassette. Der Zentrahlstrahl verläuft — zur Kassette senkrecht — in der Medianebene und verbindet die Schädeldachmitte mit der Mitte der Strecke zwischen der Kinnspitze und dem Zungenbein. Von der Seite gesehen, halbiert ihre Projektion die den äußeren Augenwinkel mit dem äußeren Gehörgang verbindende Gerade. Fokus—Film-Distanz: 1 m.

Das Röntgenbild (Abb. 442). Auf der Aufnahme können folgende Gebilde untersucht werden:

Die Maxilla ist gut sichtbar. Oben wird sie durch den Margo infraorbitalis, von medial durch die laterale Wand der Nasenhöhle begrenzt. Ihre laterale Wand ist in Form einer Linie zu sehen, die von oben außen, schräg nach unten und einwärts verläuft. Unter dieser Linie erstreckt sich der Schatten eines anderen Knochengebildes, das der Crista zygomaticoalveolaris entspricht.

Die *Corpora* und *Processus* der beiden *Jochbeine* sowie die *Jochbogen* lassen sich immer tadellos beurteilen. Diese Bilder sind nur dann nicht ausgeprägt, wenn sich das Schädeldach auf sie projiziert, was recht selten vorkommt.

Die *Mandibula* läßt sich gut darstellen, weil sie sich von den umgebenden Gebilden fast vollkommen isoliert projiziert. Der Ramus mandibulae projiziert sich größtenteils »in sich«, weil der Strahlengang geradezu seine Längsrichtung verfolgt. Das Corpus mandibulae läßt sich gut überblicken. Betreffs seiner topographischen Lage kann auch das Capitulum mandibulae untersucht werden, die Aufnahme eignet sich jedoch weder zur Untersuchung der Knochenstruktur noch der Zähne.

Die *Articulatio mandibularis* läßt sich axial gut beurteilen. Es kann neben dem Gelenk auch die Fossa infratemporalis in Augenschein genommen werden.

Ein ansehnlicher Teil der *Schädelbasis* wird von der Mandibula bedeckt. Im Huf der Mandibula ist nur der basale Teil des *Os occipitale* klar sichtbar.

Von den *Nebenhöhlen* können auf dieser Aufnahme der *Sinus maxillaris*, der *Sinus sphenoidalis* und — stark verzerrt — die *Stirnhöhle* gesehen werden.

Die obere Wand des *Sinus maxillaris* kann in dem unter dem Margo infraorbitalis befindlichen Vorsprung als Kontur untersucht werden, ferner sind der obere vordere Teil von dessen Medialwand sowie der Recessus zygomaticus und die Crista zygomaticoalveolaris wahrnehmbar.

Der *Sinus frontalis* ist in stark verkürzter Form zu sehen.

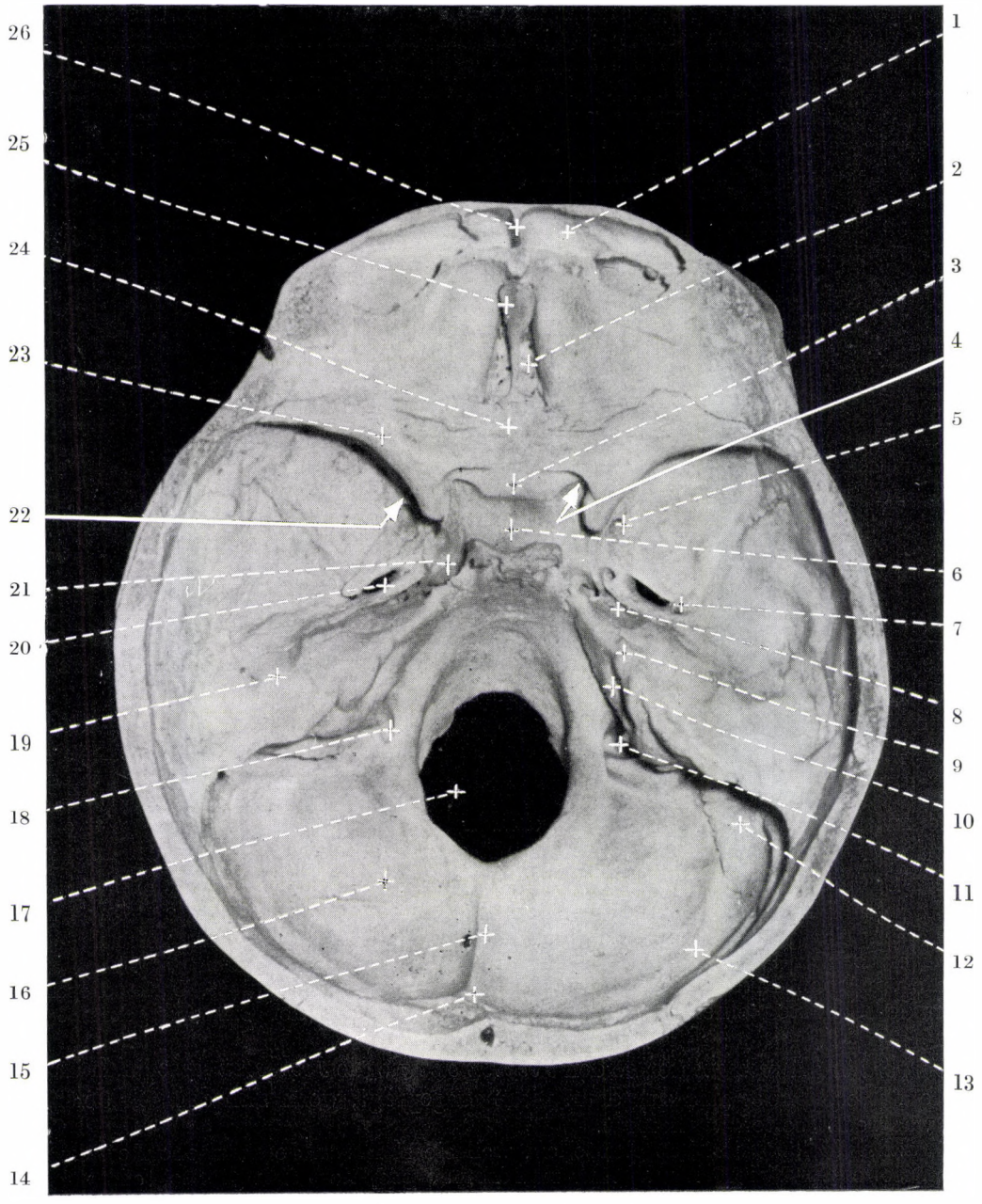

Abb. 439. Bild der inneren Schädelbasis

1. — Sinus frontalis; 2. — Lamina cribrosa; 3. — Sulcus chiasmatis; 4. — Foramen opticum; 5. — Foramen rotundum; 6. — Fossa hypophyseos; 7. — Foramen spinosum; 8. — Foramen lacerum; 9. — Angulus sup. (Crista) pyramidis; 10. — Meatus acusticus int.; 11. — Foramen jugulare; 12. — Sulcus sigmoideus; 13. — Sulcus transversus; 14. — Protuberantia occipitalis interna; 15. — Crista occipitalis int.; 16. — Fossa cerebellaris; 17. — Foramen occipitale magnum; 18. — Canalis condyloideus; 19. — Eminentia arcuata; 20. — Foramen ovale; 21. — Sulcus caroticus; 22. — Fissura orbitalis sup.; 23. — Ala parva ossis sphenoidalis; 24. — Planum sphenoideum; 25. — Crista galli; 26. — Septum sinuum frontalium

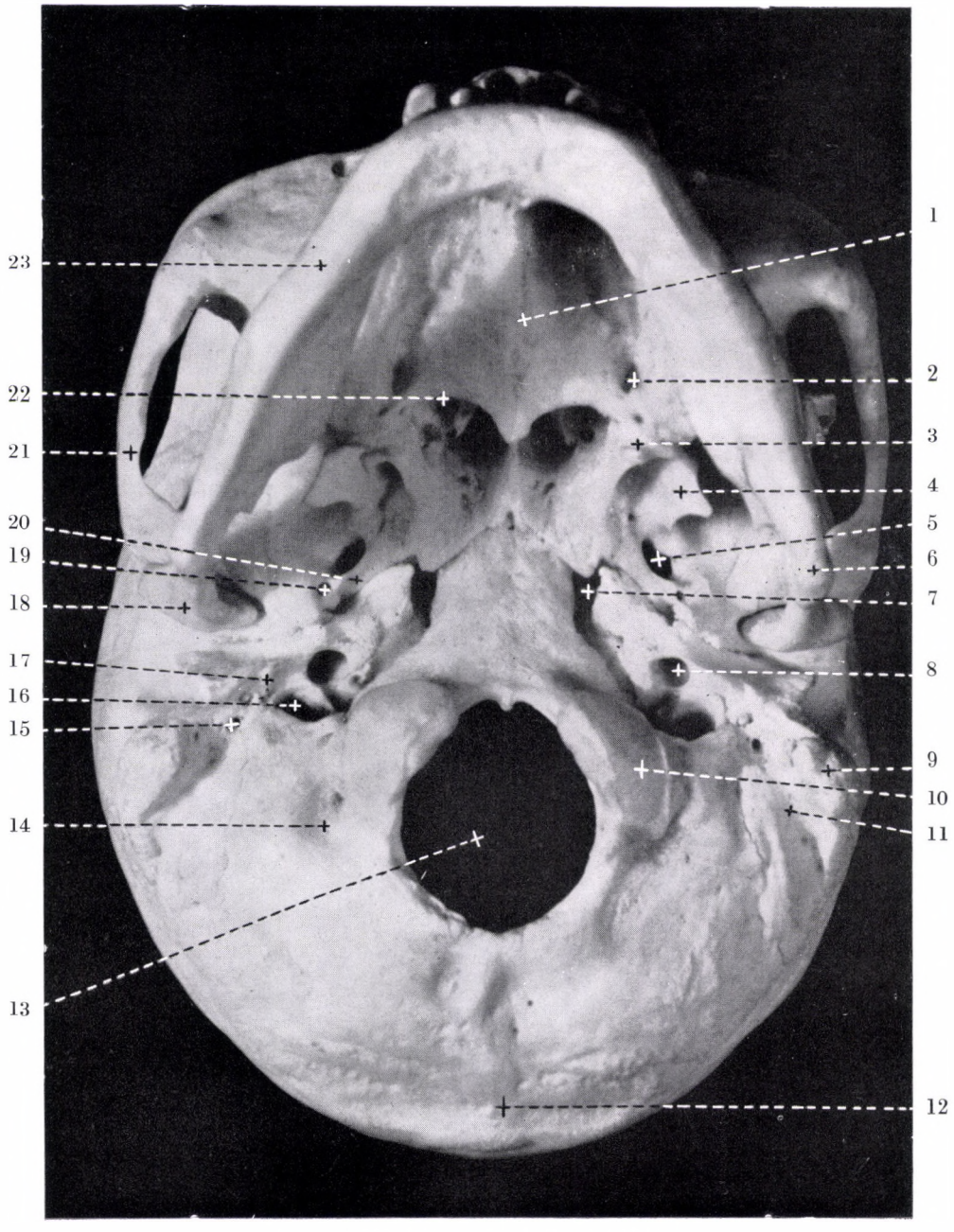

Abb. 440. Bild der äußeren Schädelbasis

1. — Sutura palatina mediana; 2. — Foramen palatinum maius; 3. — Lamina medialis processus pterygoidei; 4. — Lamina lat. proc. pterygoidei; 5. — Foramen ovale; 6. — Angulus mandibulae; 7. — Foramen lacerum; 8. — Foramen caroticum externum; 9. — Processus mastoideus; 10. — Condylus occipitalis; 11. — Incisura mastoidea; 12. — Protuberantia occipitalis ext.; 13. — Foramen occipitale magnum; 14. — Fossa condyloidea; 15. — Foramen stylomastoideum; 16. — Foramen jugulare; 17. — Processus jugularis; 18. — Capitulum mandibulae; 19. — Foramen spinosum; 20. — Sulcus tubae auditivae; 21. — Arcus zygomaticus; 22. — Lamina horizontalis ossis palatini; 23. — Basis mandibulae



Abb. 441. Schädel: Einstellung der I. axialen (vertiko-submentalen) Röntgenaufnahme
Der Zentralstrahl verläuft — zur Kassette senkrecht — in der Medianfläche. Eintrittsstelle: Mitte des Schädeldaches

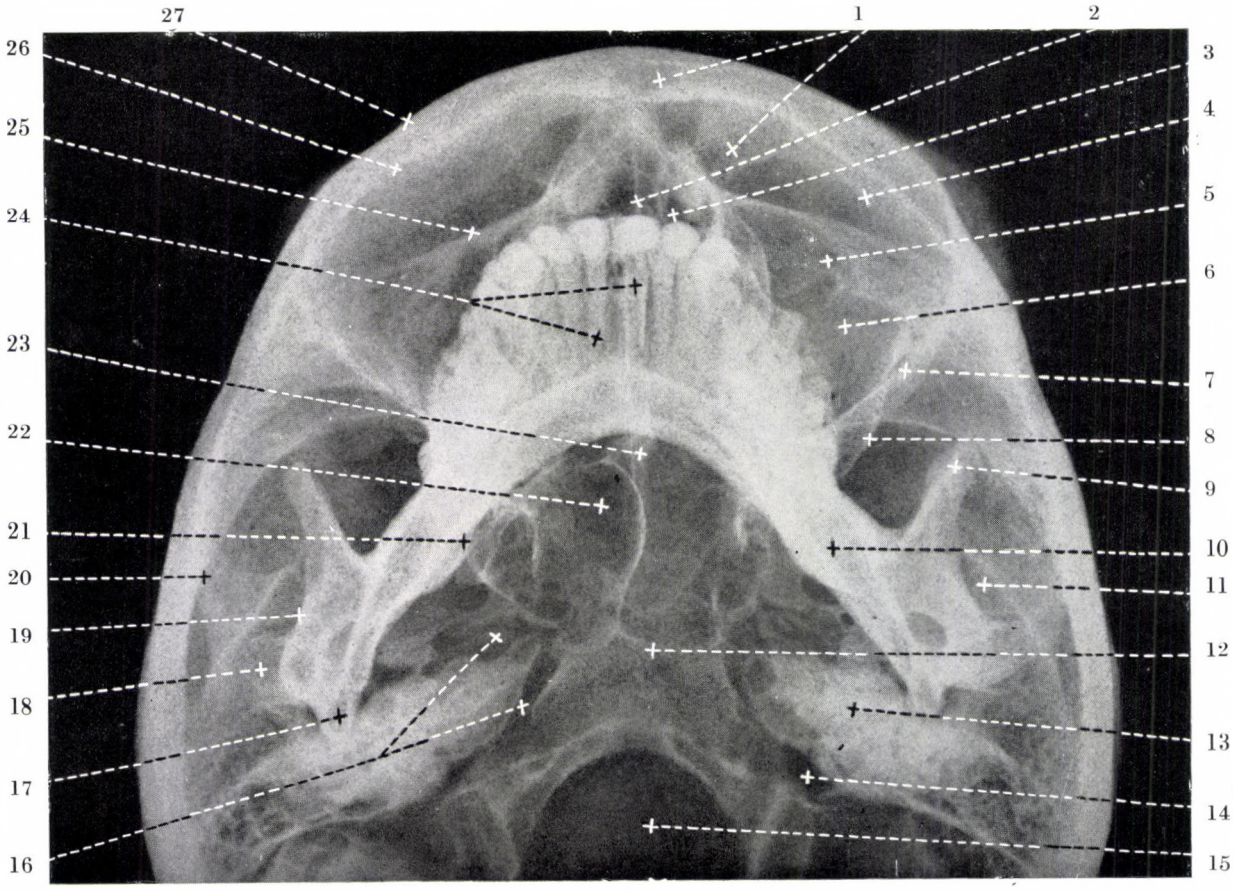

Abb. 442. I. axiales Röntgenbild des Schädels

1. — Sinus frontalis; 2. — Septum nasi; 3. — Cavum nasi; 4. — Margo supraorbitalis; 5. — Foramen infraorbitale; 6. — Sinus maxillaris; 7. — Paries lateralis orbitae; 8. — Paries dorsolateralis sinus maxillaris; 9. — Processus coronoideus mandibulae; 10. — Corpus mandibulae; 11. — Tuberculum articulare; 12. — Pars basilaris ossis occipitalis; 13. — Pyramis; 14. — Foramen jugulare; 15. — Foramen occipitale magnum; 16. — Foramen lacerum (Fissura sphenopetrosa et petrooccipitalis); 17. — Angulus mandibulae; 18. — Capitulum mandibulae; 19. — Incisura mandibulae; 20. — Arcus zygomaticus; 21. — Basis mandibulae; 22. — Sinus sphenoidalis; 23. — Vomer; 24. — Dentes incisivi mandibulae; 25. — Margo infraorbitalis; 26. — Lamina interna squamae frontalis; 27. — Lamina externa squamae frontalis

Die *vorderen Siebbeinzellen* werden von der Spina nasalis, die *hinteren* vom Processus alveolaris des Ober- und Unterkiefers bedeckt.

Das *Schädeldach* wird von den Röntgenstrahlen, der Schädelform entsprechend, teils tangential teils frontal getroffen. Das *Os frontale* sowie die *Lamina ext. et int.*, ferner die *Diploen* sind als Konturen zu beurteilen.

Axiale II. (submento-vertikale) Aufnahme

Durch diese Aufnahme kann praktisch Aufschluß über die ganze Schädelbasis gewonnen werden.

Einstellung der Aufnahme (Abb. 443). Am zweckmäßigsten ist es, bei Rückenlage des Kranken seinen Kopf in maximale Reklinationslage (Dorsalflexion) zu bringen. Dies kann am leichtesten erreicht werden, wenn die Schulter des Kranken so aufgestützt wird, daß sein Kopf hinter der Schulterstütze in Reklinationslage ist. Die Basis mandibulae und die unter dem Kopf des Kranken befindliche Filmfläche sind annähernd parallel. Der Zentralstrahl verläuft in der mediansagittalen Ebene, von der Mitte der zwischen dem Zungenbein und der Kinnspitze verlaufenden Strecke zum Schädeldach, senkrecht zur Kassette und zur Fläche der Frankfurter Horizontalen. Fokus—Film-Distanz: 1 m.

Das Röntgenbild (Abb. 444, 445). Mit dieser Aufnahme läßt sich die ganze Schädelbasis überblicken. Besonders gut sind folgende Gebiete sichtbar:

Die *Basis mandibulae* ist in ihrer ganzen Ausdehnung wahrnehmbar. Da der Ramus mandibulae sich in sich selbst projiziert, erscheint er stark verkürzt. Die Aufnahme ist zur Darstellung des Ramus mandibulae sowie der Zähne nicht geeignet.

Die *Sinus maxillares* — besonders ihre hintere Wand — können gut beobachtet werden.

Die *Nasenhöhle* und die *Siebbeinzellen* sind teilweise aufeinanderprojiziert.

Das *Septum nasi* erscheint auf der Aufnahme als dünne Linie.

Die *Siebbeinzellen* lassen sich in ihrer transversalen Ausbreitung beurteilen. Etwas verkürzt kann auch der *harte Gaumen* wahrgenommen werden.

Der *Sinus sphenoidalis* ist bei richtiger Einstellung ohne den störenden Schatten anderer Gebilde zu sehen, wodurch über seine transversale Ausbreitung ein genauer Aufschluß gewonnen werden kann.

Die *Pyramide* läßt sich gut beurteilen. An ihrem medialen Rand tritt der Meatus acusticus internus und, an ihrem lateralen hinteren Teil, das pneumatisierte Knochensystem der Pars mastoidea in Erscheinung.

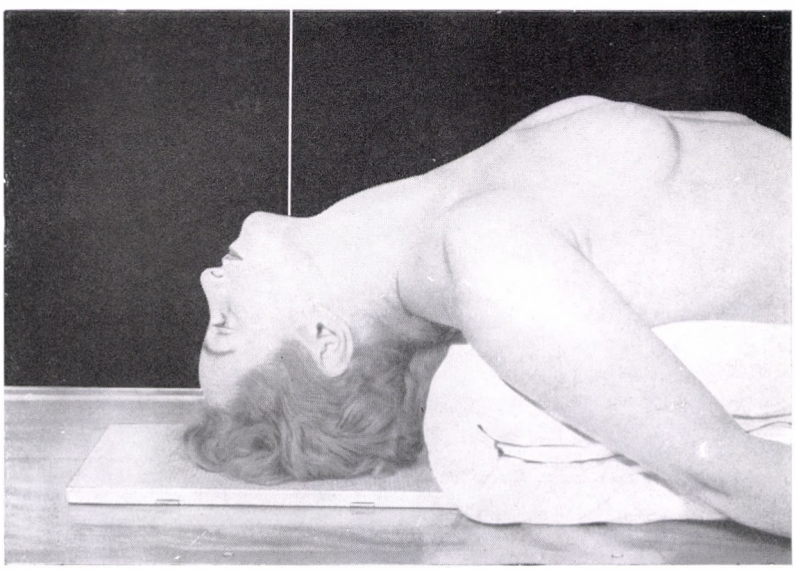

Abb. 443. Schädel: Einstellung der II. axialen (submento-vertikalen) Röntgenaufnahme
Der Zentralstrahl verläuft — senkrecht zur Kassette und zur Fläche der Frankfurter Horizontalen — in der Medianfläche von der Mitte der zwischen Zungenbein und Kinnspitze bestehenden Entfernung zum Schädeldach

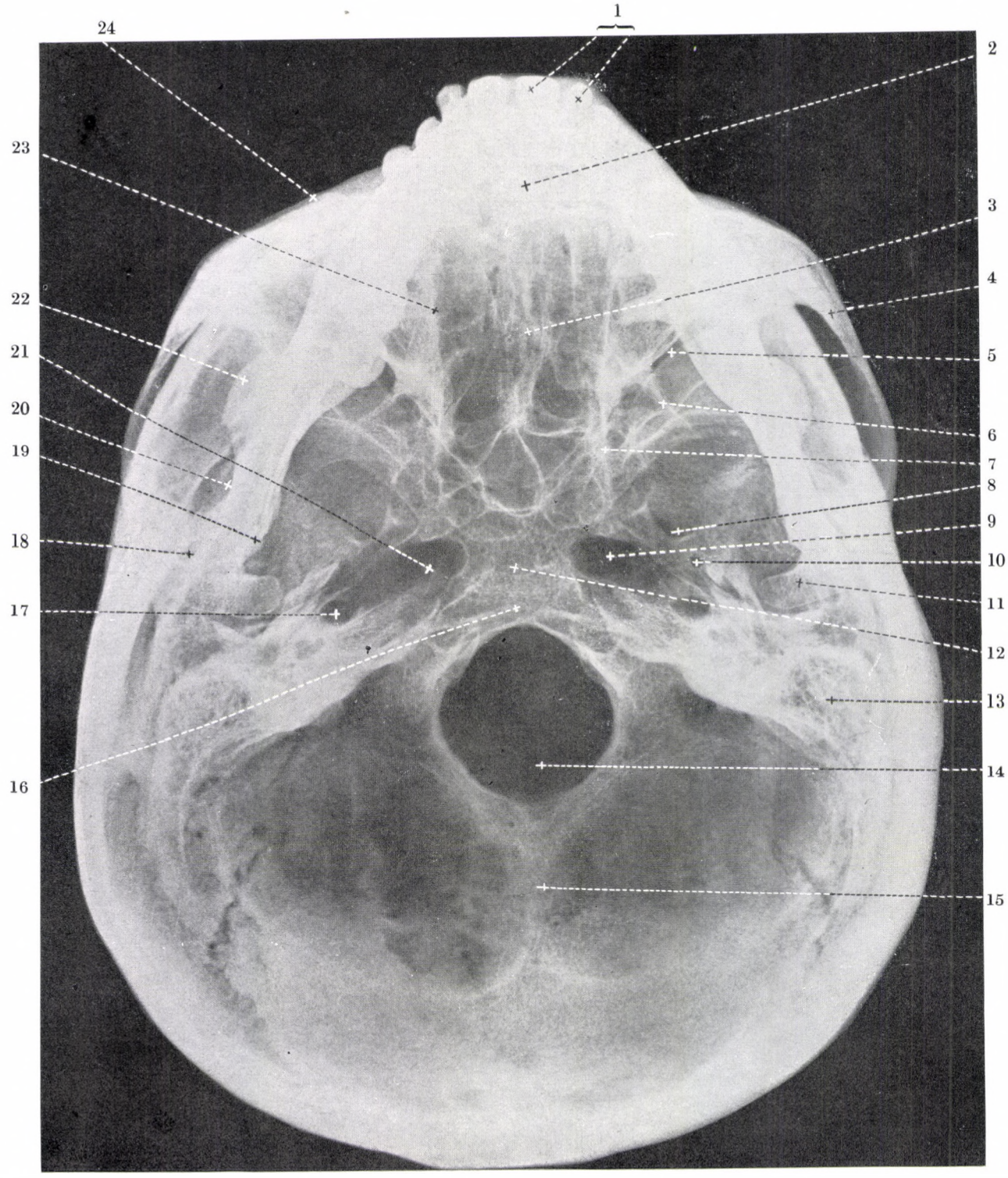

Abb. 444. II. axiales Röntgenbild des Knochenschädels

1. — Dentes incisivi maxillae; 2. — Crista frontalis; 3. — Septum nasi osseum; 4. — Arcus zygomaticus; 5. — Paries lat. orbitae et fissura orbitalis inf.; 6. — Lamina lateralis proc. pterygoidei; 7. — Lamina medialis proc. pterygoidei; 8. — Foramen ovale; 9. — Foramen lacerum; 10. — Foramen spinosum; 11. — Capitulum mandibulae; 12. — Sinus sphenoidalis; 13. — Cellulae mastoideae; 14. — Foramen occipitale magnum; 15. — Cristae occipitales (externa et interna); 16. — Os basilare; 17. — Foramen caroticum externum; 18. — Tuberculum articulare; 19. — Angulus mandibulae; 20. — Incisura mandibulae; 21. — Foramen caroticum internum; 22. — Processus coronoideus mandibulae; 23. — Paries medialis sinus maxillaris; 24. — Os frontale



Abb. 445. Schädelbasis: II. axiales Röntgenbild

Der Pfeil weist auf den Dens epistrophei, vor welchem der Arcus anterior atlantis ersichtlich ist
1. — Foramen lacerum; 2. — Arcus ant. atlantis; 3. — Canalis facialis; 4. — Massa lat. atlantis et Condylus occipitalis; 5. — Arcus post. atlantis; 6. — Sutura sagittalis sup.; 7. — Foramen spinosum; 8. — Foramen ovale

Das *Foramen lacerum, ovale, spinosum* sind scharf und klar sichtbar, oft auch das *Foramen jugulare.*

Das *Foramen occipitale magnum* gelangt im Bild klar und scharf zur Darstellung.

Ferner können die *kleinen Keilbeinflügel* beobachtet werden, die die vordere Schädelgrube von der mittleren trennen, dann die *Cristae occipitales (interna* et *externa)* — größtenteils in sich selbst projiziert — und teilweise die *Sutura lambdoidea.* Letztere haben bei dem von Weichteilen bedeckten Schädel eine besondere Bedeutung, weil sie im Falle einer oberflächlichen Untersuchung mit einer Bruchlinie verwechselt werden können.

DIE ÜBER DIE SCHÄDELBASIS TRETENDEN WICHTIGEREN GEBILDE

(Abb. 446)

Auf Grund jener kausalen Zusammenhänge, die zwischen den Frakturen der Schädelbasis und den Verletzungen der durch die Schädelbasis tretenden Gebilde bestehen, lassen sich wichtige diagnostische Schlüsse ziehen.

Deshalb ist die Kenntnis der durch die Schädelbasis tretenden Gefäß- und Nervengebilde, sowie die ihrer Durchtrittsstellen, von großer Bedeutung. Diese wichtigeren Gebilde wurden, den Scalae der inneren Schädelbasis entsprechend, zusammengefaßt.

Scala anterior. Die vordere Schädelgrube wird von den Partes orbitales des Os frontale, der Lamina cribrosa des Siebbeins, von der oberen Oberfläche des kleinen Keilbeinflügels sowie von dem durch die oberen Wurzeln der kleinen Flügel zustande kommenden Planum sphenoideum gebildet.

Die durch die Scala anterior durchtretenden Gebilde und ihre Durchtrittsstellen sind folgende:

Lamina cribrosa:	*Fila olfactoria*	Treten vom Bulbus olfactorius in die Nasenhöhle.
	Arteria ethmoidalis anterior	(ein Ast der A. ophthalmica).
	N. ethmoidalis ant.	(N. nasociliaris — ein Ast des N. ophthalmicus). Diese Gebilde treten an der Grenze der medialen und oberen Orbitawand durch das Foramen ethmoidale ant. in die vordere Scala, die sie am Ansatz der Crista galli, durch die Öffnung der Lamina cribrosa verlassen, um in die Nasenhöhle zu treten.
Foramen coecum:	*Emissarium frontale*	Sammelt das venöse Blut von der Schleimhaut des Sinus frontalis ein und sichert die Verbindung zwischen dem Sinus sagittalis sup. und der V. facialis ant., evtl. zwischen den Venen der Nasenhöhle.

Scala media. Die mittlere Schädelgrube wird durch die obere und seitliche Oberfläche des Keilbeinkörpers, die innere Oberfläche des großen Keilbeinflügels sowie die vordere, laterale Oberfläche des Felsenbeins gebildet.

Die Öffnungen der mittleren Schädelgrube und die durchtretenden wichtigeren Gebilde sind folgende:

Foramen opticum:	*N. opticus*	(II. Hirnnerv),
	A. ophthalmica	(Ast der A. carotis interna). Während ihres Durchtritts durch das Foramen opticum umgeht die Arterie den N. opticus in medio-lateraler Richtung von unten her.
Fissura orbitalis superior:	*Vena ophthalmica sup.*	Mündet in den Sinus cavernosus, nachdem sie das venöse Blut der Orbita eingesammelt hat. Sie anastomosiert mit der V. angularis!
	Nervus oculomotorius	(III. Hirnnerv),
	Nervus trochlearis	(IV. Hirnnerv),
	Nervus ophthalmicus	(erster Ast des N. trigeminus, V/1),
	Nervus abducens	(VI. Hirnnerv). Diese Gebilde treten alle in die Orbita.

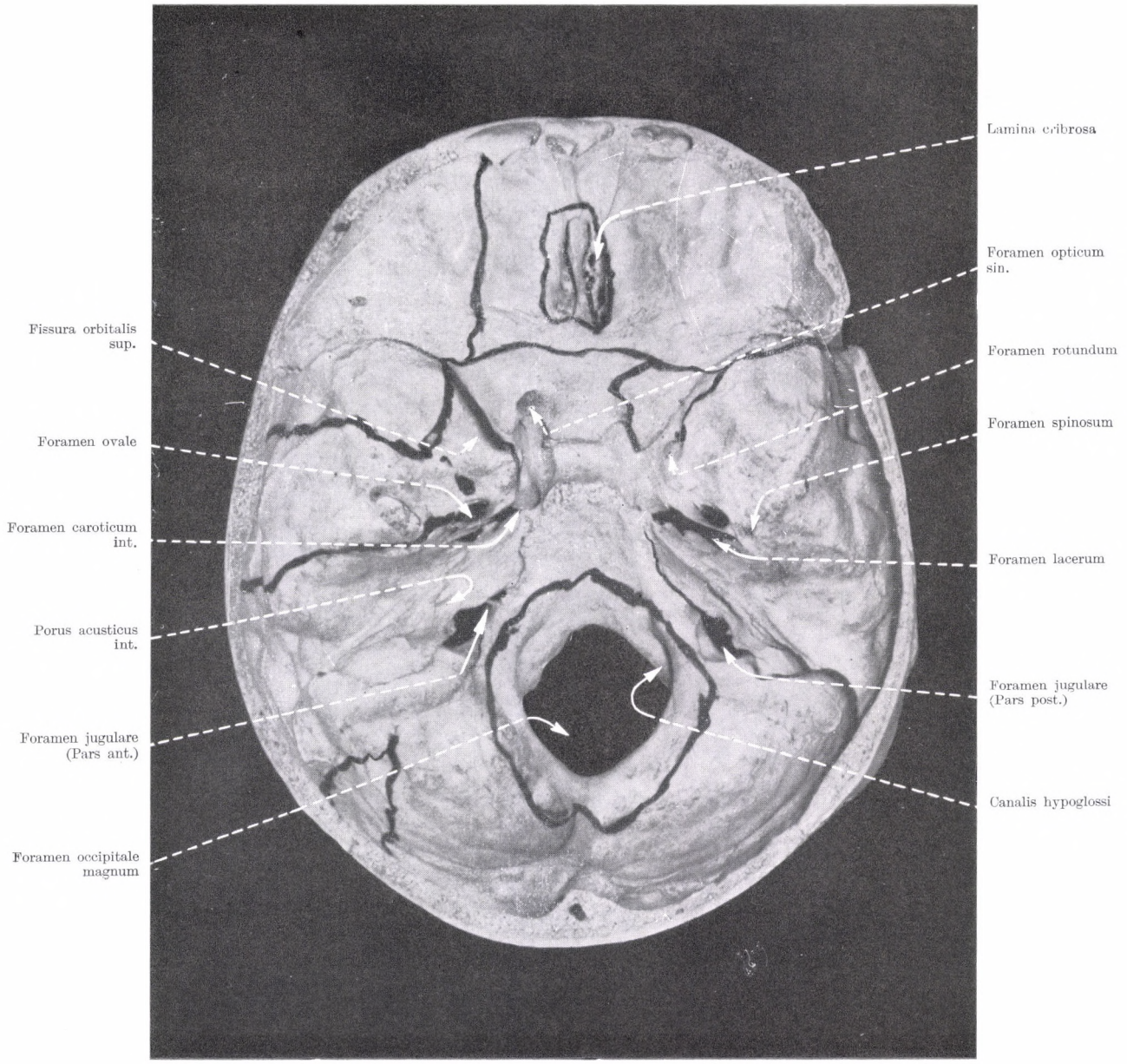

Abb. 446. Die innere Schädelbasis mit den Durchtrittsstellen der wichtigsten Gebilde und den häufigsten Bruchlinien

Foramen rotundum: *N. maxillaris* (V/2). Tritt in die Fossa pterygopalatina.

Foramen ovale: *N. mandibularis* (V/3). Tritt in die Fossa infratemporalis.
R. meningeus accessorius *arteriae meningeae mediae* tritt in die mittlere Schädelgrube ein.

Foramen spinosum: *A. meningea media* (Ast der A. maxillaris int.)
R. meningeus nervi mandibularis. Beide Gebilde treten von der Fossa infratemporalis her in die mittlere Schädelgrube.

Foramen lacerum: *N. petrosus superficialis maior et minor* treten aus der Scala media.

Foramen caroticum int.:	*Arteria carotis interna*	
	Plexus (symp.) caroticus int.,	
	Plexus (venosus) caroticus int.	
Hiatus canalis facialis:	*N. petrosus superficialis maior*	(Ast des N. facialis [N. intermedius]) tritt in die mittlere Schädelgrube ein.
	Ramus petrosus superficialis	(Ast der Arteria meningea media) tritt in den Canalis facialis und von dort in die Paukenhöhle.
Apertura sup. canaliculi tympanici:	*N. petrosus superfic. minor*	(Plexus tympanicus, ein Ast des N. glossopharyngeus). Tritt in die Scala media.
	A. tympanica sup.	(ein Ast der A. meningea media). Tritt aus der mittleren Schädelhöhle in die Paukenhöhle.

Scala posterior. Die hintere Schädelgrube wird durch die Pars basalis des Os occipitale, der inneren Oberfläche der Partes laterales, dem unter dem Sulcus transversus befindlichen Teil der Squama occipitalis sowie der hinteren Inneroberfläche des Felsenbeines gebildet.

Die Öffnungen der hinteren Schädelgrube und die durchtretenden Gebilde sind folgende:

Foramen occipit. magnum:	*Medulla oblongata*	
	Aa. vertebrales	(aus der A. subclavia). Treten in die hintere Schädelgrube ein.
	A. spinalis ant.	(Aa. vertabrales),
	Aa. spinales posteriores	(Aa. vertabrales) treten aus der hinteren Scala.
	Pars cervicalis nervi accessorii	(die spinalen Wurzeln des XI. Hirnnervs); treten in die hintere Scala ein.
Canalis hypoglossi:	*N. hypoglossus*	(XII. Hirnnerv): tritt aus der hinteren Schädelgrube.
	Circellus venosus nervi hypoglossi	(den Nerv umgebender venöser Plexus).
Canalis condyloideus:	*Emissarium condyloideum*	Verbindet den Sinus sigmoideus mit dem Wurzelgebiet der Vena cervicalis profunda.
Foramen jugulare:	Pars anterior (vor dem Proc. intrajugularis):	
	Nervus glossopharyngeus	(IX. Hirnnerv),
	Nervus vagus	(X. Hirnnerv),
	N. accessorius	(XI. Hirnnerv). Diese Gebilde treten in das Spatium parapharyngeum ein.
	Pars anterior (hinter dem Proc. intrajugularis):	
	Vena jugularis interna	(Bulbus v. jug. int.),
	Ramus meningeus nervi vagi,	
	A. meningea post.	(Ast der A. pharyngea asc.). Die beiden zur Dura mater führenden letzteren Gebilde treten durch das Spatium parapharyngeum in die hintere Schädelgrube.
Porus (Meatus) acusticus internus:	*Arteria auditiva interna*	(Ast der A. basilaris),
	Nervus facialis	(VII. Hirnnerv),
	Nervus statoacusticus	(VIII. Hirnnerv),
	Nervus intermedius.	
Foramen mastoideum:	*Emissarium mastoideum*	verbindet den Sinus sigmoideus mit der Vena auricularis post. oder mit der Vena occipitalis.
	Ramus meningeus arteriae occipitalis	tritt in die hintere Schädelgrube ein.

RÖNTGENANATOMIE DER WICHTIGEREN SCHÄDELTEILE

Die Erfahrungen der Praxis erweisen, daß der Gesicht- und Hirnschädel über viele kleinere Gebiete verfügen — besonders an in der Nähe der Schädelbasis gelegenen Stellen —, die bei den bisher besprochenen Übersichtsaufnahmen von ihrer Umgebung nicht entsprechend differenziert werden können. Aus diesem Grund kann eine ganze Reihe von Ergänzungsaufnahmen benötigt werden. Von diesen sollen nur jene besprochen werden, deren Kenntnis auch für die allgemeine ärztliche Praxis erforderlich ist.

NEBENHÖHLEN DER NASE

Zu diesen gehören der Sinus frontalis, der Sinus maxillaris, Sinus sphenoidalis und das Siebbeinlabyrinth (Abb. 447).

All diese stehen mit der Nasenhöhle in unmittelbarer Verbindung: der Sinus frontalis, maxillaris und die vorderen Siebbeinzellen mit dem mittleren Nasengang, die hinteren Siebbeinzellen mit dem oberen Nasengang. Die beiden Öffnungen des Sinus sphenoidalis führen in die hinter den oberen Nasenmuscheln senkrecht verlaufenden Recessus sphenoethmoidales.

Die Nebenhöhlen können auf mehreren Aufnahmen dargestellt werden. Wir wollen hier nur zwei erwähnen.

Postero-anterior kranial-exzentrische Aufnahme der Nebenhöhlen

Die Aufnahme eignet sich vor allem zur Darstellung des Sinus maxillaris, obwohl auch einzelne Teile des Sinus frontalis beurteilt werden können.

Einstellung der Aufnahme (Abb. 448). Der Kranke sitzt oder ist in Bauchlage. Die Nasenspitze, der geöffnete Mund und das Kinn ruhen auf der Kassette. (Der sitzende Kranke beugt den Kopf zurück, damit der Zentralstrahl in der Raumhorizontalen verläuft.)

Der in der Medianebene verlaufende Strahl verbindet den von der Mitte des Schädeldaches um einen Querfinger dorsal gelegenen Punkt mit der Mitte des Mundes. Er halbiert die orbito-aurikulare Linie. Fokus—Film-Distanz: 80 cm.

Das Röntgenbild (Abb. 449). Im Röntgenbild läßt sich — dem vom Foramen infraorbitale zum Tuber maxillae gezogenen Durchmesser entsprechend — in erster Linie der *Sinus maxillaris* gut untersuchen, dessen Grenzen klar sichtbar sind. Medial entsprechen mehrere Konturen der lateralen Wand der Nasenhöhle. Lateral kann die Crista zygomaticoalveolaris, oben der Margo infraorbitalis überblickt werden. In seine Höhle projiziert sich die untere Orbitawand mit dem Sulcus infraorbitalis, an dessen vorderem Ende das scharfe Bild des Foramen infraorbitale zu sehen ist. Gut kann auch das Gebiet des Recessus anterior, des Recessus zygomaticus und des Tuber maxillae beurteilt werden. Es ist vor allem der hintere, im Gebiet der Molaren befindliche Teil des Recessus alveolaris wahrnehmbar, die Höhle und der Proc. alveolaris des Sinus jedoch können mehr oder weniger überall beurteilt werden. Bei zahnlosen Kranken, oder solchen mit mangelhaften Zähnen, kann auch der linguale Teil des Recessus alveolaris untersucht werden.

Die aufwärts und lateral verlaufende Kontur der lateralen Orbitawand projiziert sich in die Highmore-Höhle. Als deren Fortsetzung ist — auf das Os zygomaticum projiziert — die Kontur der mittleren Schädelgrubenvorderwand sichtbar.

Der mediale Teil des Sinus maxillaris kann nicht untersucht werden, weil sich auf dieses Gebiet der Processus alveolaris der Maxilla projiziert.

Der *Sinus frontalis* gelangt in stark verkürzter Form zur Darstellung, weshalb nur seine Recessus orbitales beurteilt werden können.

Dem *Aditus orbitae* entspricht transversal eine ovale Kontur auf dem Bild. Die obere Wand kann untersucht werden, die Fissura orbitalis sup. wird jedoch bereits von den oberen Molaren bedeckt. Die Fissura orbitalis inf. ist manchmal auf die Höhle des Sinus maxillaris bzw. auf dessen Lateralwand projiziert erkennbar.

Die *Siebbeinzellen* können nicht beurteilt werden, da sie vom Processus frontalis maxillae und den oberen Zähnen verdeckt werden.

Der *Sinus sphenoidalis* gelangt in seinem größten, dorsoventralen Durchmesser zur Darstellung und projiziert sich auf das Gebiet des offenen Mundes.

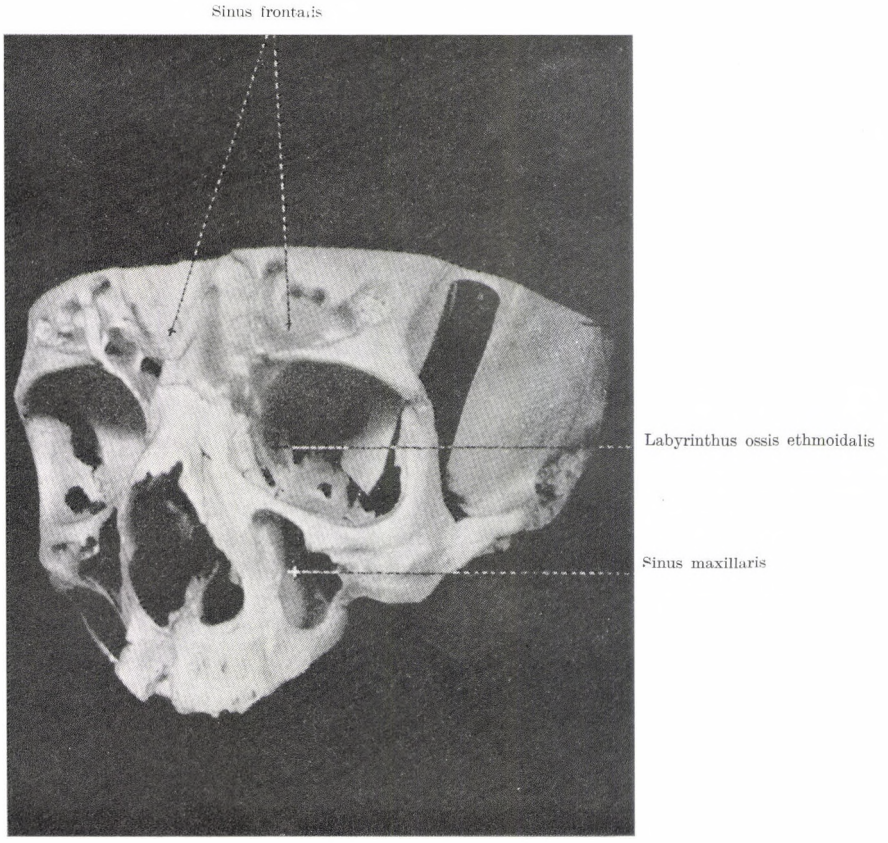

Abb. 447. Bild der Nasennebenhöhlen

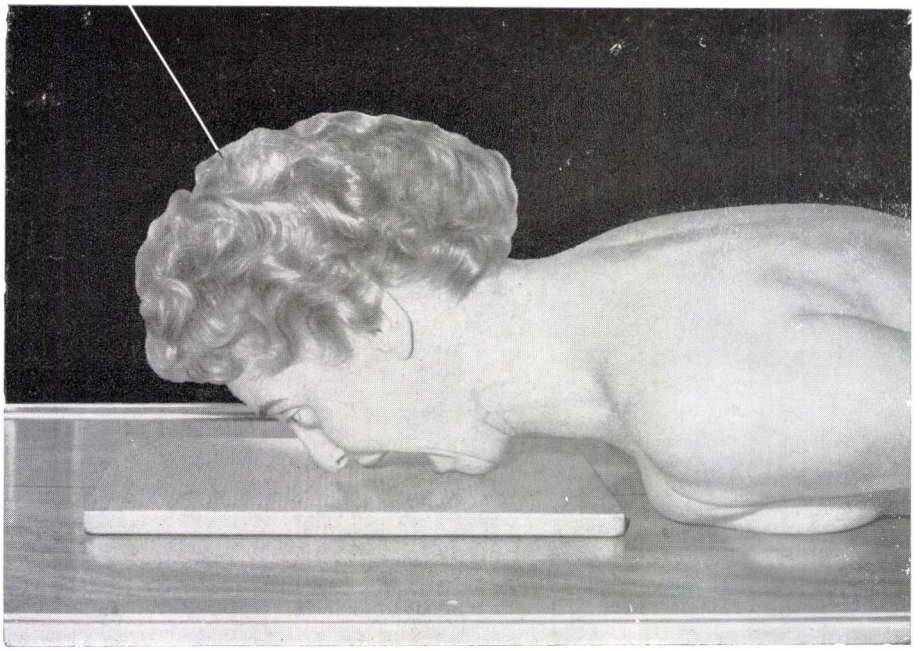

Abb. 448. Nebenhöhlen: Einstellung der postero-anterior kranial-exzentrischen Röntgenaufnahme
Der Zentralstrahl verläuft in der Medianlinie, verbindet den einen Querfinger dorsal vom Schädeldach gelegenen Punkt mit der Mitte des geöffneten Mundes und halbiert die orbitoaurikulare Linie

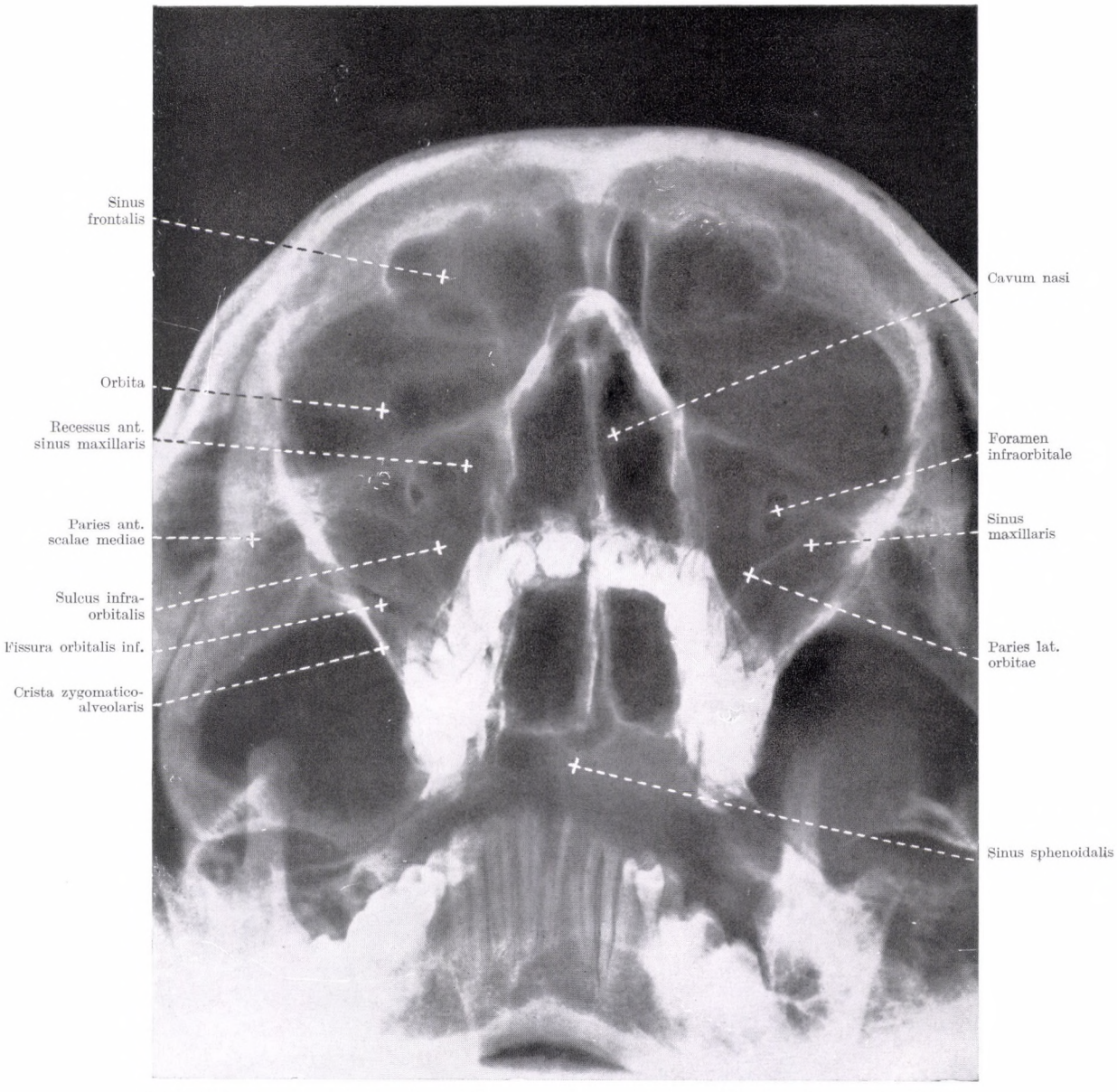

Abb. 449. Postero-anterior kranial-exzentrisches Röntgenbild der Nasennebenhöhlen
Die Aufnahme wird bei offenem Mund angefertigt

Postero-anteriore Aufnahme der Nebenhöhlen

Einstellung der Aufnahme. Der Kranke sitzt oder liegt. Stirn und Nasenspitze berühren die Kassette. Ist in den Nebenhöhlen eine pathologische Flüssigkeitsansammlung zu beobachten, so muß der Kranke in sitzender Stellung untersucht werden. Die Frankfurter Horizontale und die Raumhorizontale sollen hierbei parallel sein. Das Flüssigkeitsniveau wird von den Strahlen tangential getroffen und ist deshalb gut nachweisbar.

Der Zentralstrahl verläuft — der Frankfurter Horizontalen (und Raumhorizontalen) parallel — in der median-sagittalen Ebene und ist auf die Nasenwurzel gerichtet (Abb. 450). Fokus—Film-Distanz: 80 cm.

Das Röntgenbild (Abb. 451). Auf der Aufnahme können folgende Gebilde untersucht werden:

Die *Stirnhöhle* ist in ihrer frontalen größten Ausbreitung zu sehen. Ihre basalen und seitlichen Teile (Recessus orbitales) sind nicht gut sichtbar, weil ihre Projektion oft mit dem Rand des Orbitaeinganges, ja manchmal sogar mit den kleinen Flügeln zusammenfällt. Die Recessus orbitales erreichen ihre größte Ausdehnung in postero-anteriorer — demnach also zum Zentralstrahl paralleler — Richtung, projizieren sich also »in sich selbst«.

Der *Sinus maxillaris* kann in seiner kranio-kaudalen Ausdehnung untersucht werden. Das Bild wird vom Schatten des Os occipitale, besonders jedoch vom Felsenbeinschatten gestört, der den kranialen und lateralen Teil des Sinus fast vollkommen verdeckt. Der zentrale und mediale Teil des Sinus maxillaris sind klar zu beobachten, ebenso das Gebiet der Crista zygomaticoalveolaris sowie die knochige Wand zwischen Nasenhöhle und Sinus, die ihrer Lage entsprechend auch mehrere Konturen zeigen kann.

Die größte Ausdehnung des *Siebbeinlabyrinthes* liegt in dorso-ventraler Richtung, weshalb sich der größte Teil der Siebbeinzellen aufeinander projiziert. Die hinteren Siebbeinzellen dringen lateral tiefer in die Orbita ein als die vorderen, wodurch sie isoliert untersucht werden. Die Siebbeinzellen sind hierdurch gegen die Orbita von mehreren Konturen begrenzt.

Der Schatten des *Sinus sphenoidalis* wird teilweise von den Siebbeinzellen und von der zu diesen medial gelegenen Rima olfactoria bedeckt. Der Sinus kann kranialwärts gut abgegrenzt werden. Die untere Grenze der Konturen des Planum sphenoideum und Dorsum sellae sind im Gebiet der Nasenhöhle, die laterale Grenze ist in der Orbita ersichtlich.

Das zwischen den beiden Orbitae befindliche Gebiet wird auf solche Weise von der *Nasenhöhle*, dem *Sinus sphenoidalis* und den *Siebbeinzellen* eingenommen, daß das im Röntgenbild in der

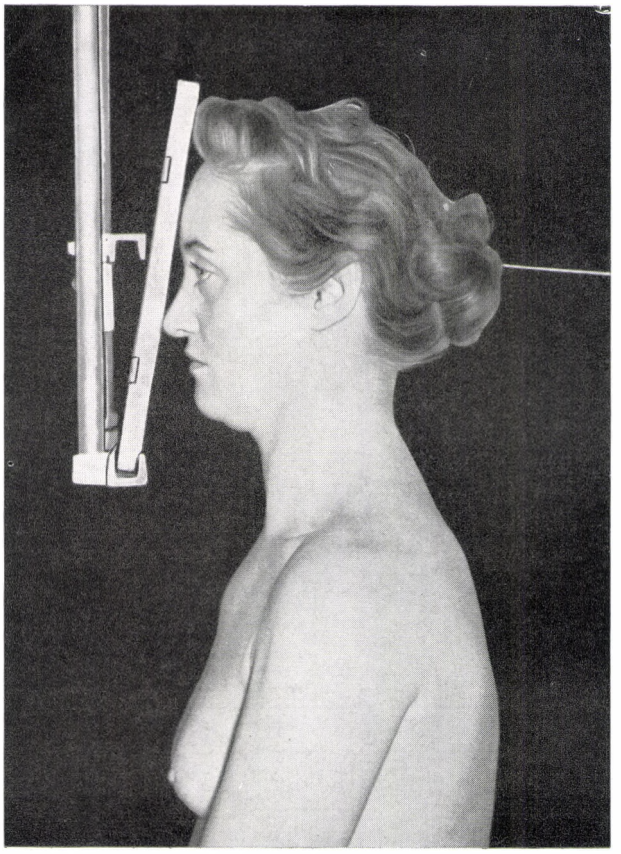

Abb. 450. Nasennebenhöhlen: Einstellung der postero-anterioren Röntgenaufnahme in sitzender Haltung

Der in der Median-Sagittalfläche verlaufende Zentralstrahl ist — der Frankfurter Horizontalen parallel — auf die Nasenwurzel gerichtet

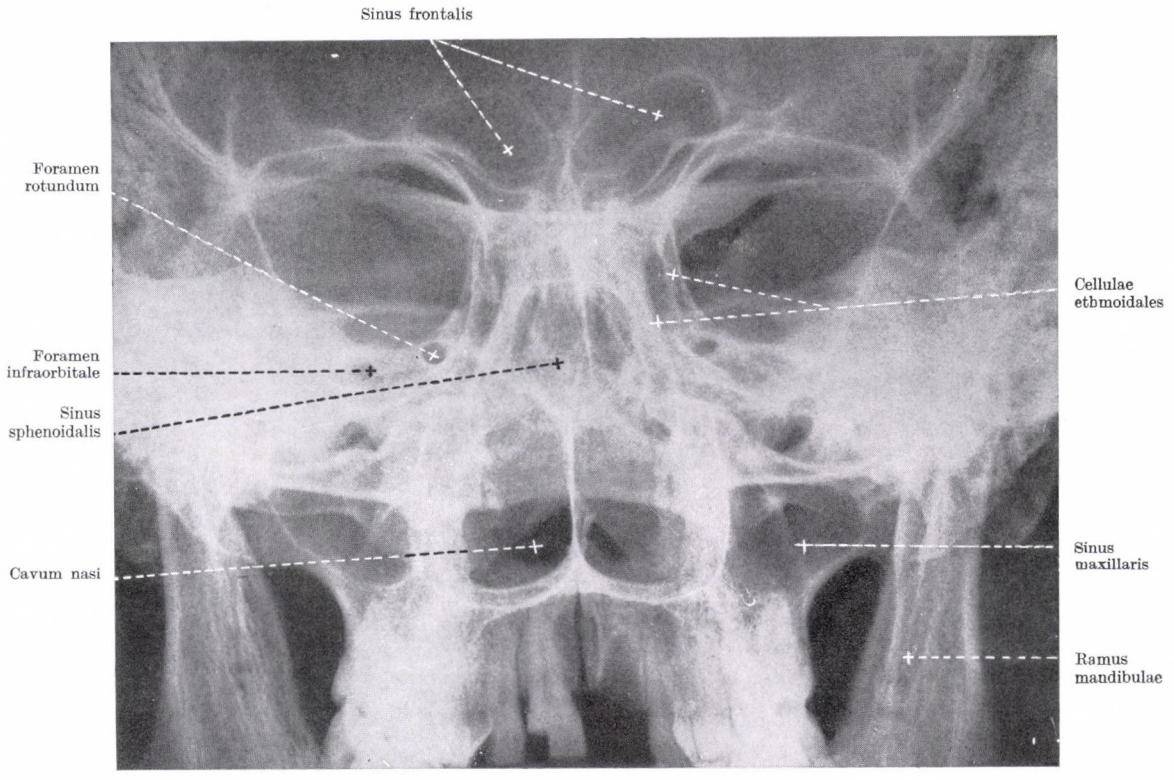

Abb. 451. Postero-anteriores Röntgenbild der Nasennebenhöhlen

Medianlinie liegende, lufthaltige Gebiet dem Sinus sphenoidalis und der Rima olfactoria entspricht. Die hierzu lateral lokalisierten, vorderen und hinteren Siebbeinzellen projizieren sich aufeinander und auf den Sinus sphenoidalis, noch mehr lateral sind die dorsalen Siebbeinzellen und teilweise noch der Sinus sphenoidalis zu sehen.

SEITENAUFNAHMEN DER SCHÄDELBASIS, DES EPIPHARYNX UND DER NEBENHÖHLEN

Die Aufnahme eignet sich in erster Linie zur topographischen Untersuchung des zu beurteilenden Gebietes. Der Epipharynx, der Sinus sphenoidalis, die Fossa hypophyseos, die Schädelbasis usw. sind gut zu beobachten.

Die Aufnahme wird in genau lateraler Richtung oder in etwas exzentrischer Einstellung angefertigt. In ersterem Fall decken sich die symmetrischen Gebilde genau. Zur Kontrolle der genauen Einstellung eignen sich am besten die Capitula mandibulae. Hierbei kann nur die dorsoventrale und kranio-kaudale Ausdehnung der Gebilde untersucht werden. Die filmnahe oder filmferne Lage der Gebilde läßt sich nicht beurteilen.

Ist die Einstellung exzentrisch, so entsprechen den symmetrischen Gebilden doppelte Konturen. In diesem Fall können die filmnahen bzw. filmfernen Gebilde im allgemeinen einzeln beurteilt werden.

Einstellung der Aufnahme (Abb. 452, 453). Der Kranke liegt auf dem Rücken oder sitzt. Das Gesicht blickt genau aufwärts oder nach vorn.

Die Kassettenmitte liegt auf dem filmnahen Kiefergelenk. Der Zentralstrahl verläuft vom filmfernen Tuberculum articulare zum filmnahen. (Bei der exzentrischen Aufnahme ist der Kopf in der Horizontalebene etwas nach links oder rechts rotiert. Zu bemerken ist, daß die Einstellung ohne Hilfsgerät gewöhnlich etwas exzentrisch ist.) Fokus—Film-Distanz: 60—80 cm.

Zur genaueren Untersuchung des Epipharynx empfiehlt sich, wegen der physiologischen Lage des Rachens, die sitzende Haltung (Abb. 452).

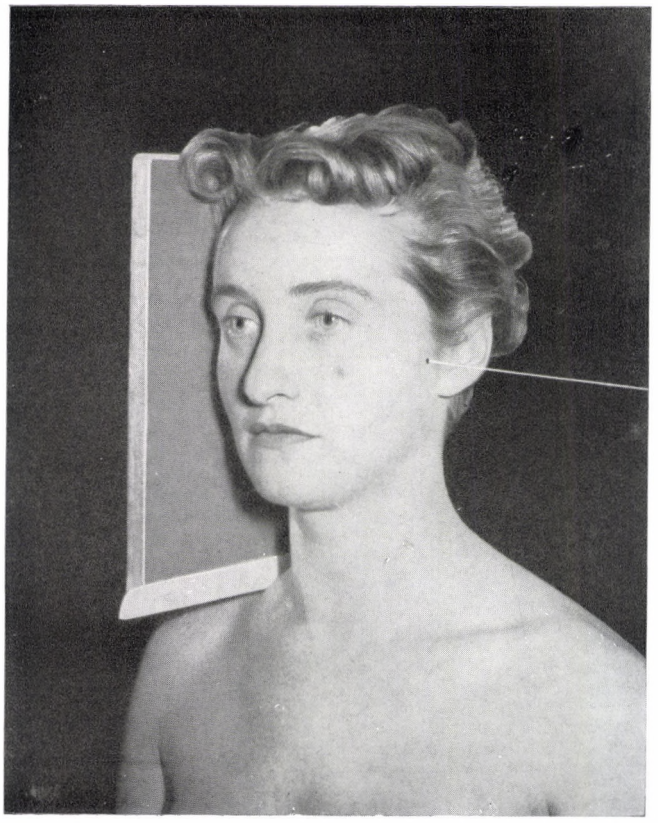

Abb. 452. Schädelbasis, Epipharynx und Nebenhöhlen: Einstellung der seitlichen Röntgenaufnahme in sitzender Haltung
Der Zentralstrahl verläuft — zur Kassette senkrecht — durch das filmferne und filmnahe Capitulum mandibulae

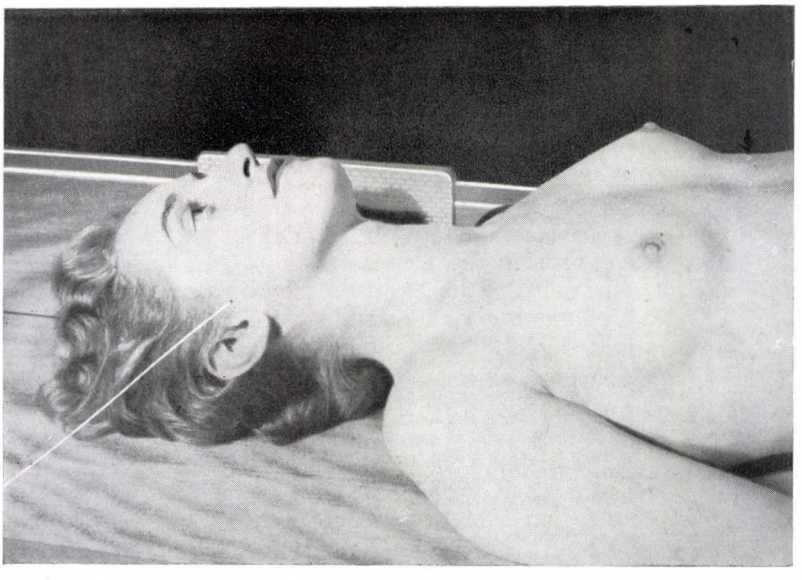

Abb. 453. Schädelbasis, Epipharynx und Nebenhöhlen: Einstellung der seitlichen Röntgenaufnahme bei liegendem Kranken
Der Zentralstrahl verläuft — zur Kassette senkrecht — durch das filmferne und filmnahe Capitulum mandibulae

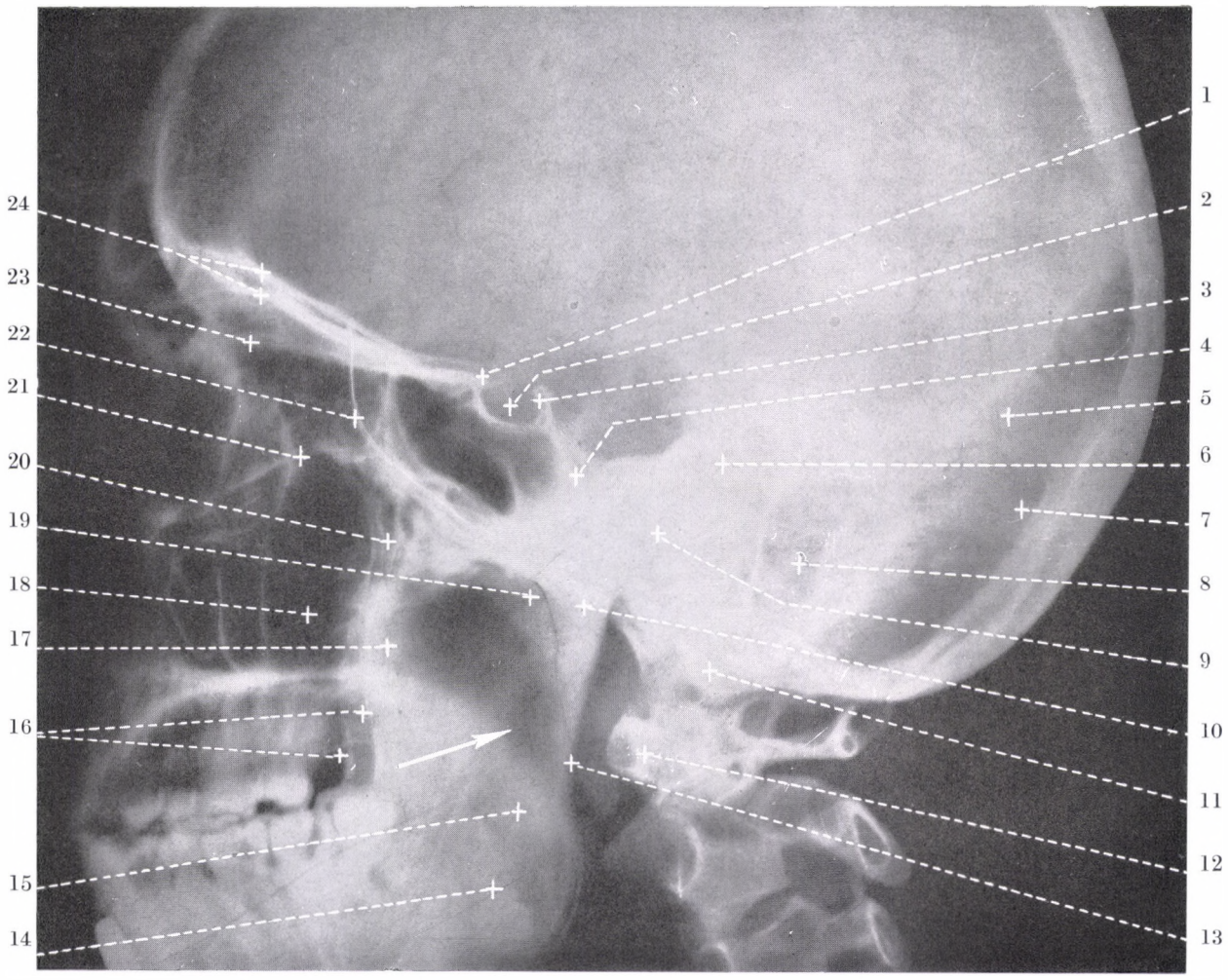

Abb. 454. Schädelbasis, Epipharynx und Nebenhöhlen: seitliches Röntgenbild

Der Pfeil weist auf den Luftschatten des Rachens. 1. — Proc. clinoideus ant.; 2. — Fossa hypophyseos; 3. — Proc. clinoideus post.; 4. — Clivus; 5. — Sutura lambdoidea; 6. — Pyramis; 7. — Os occipitale; 8. — Sulcus sigmoideus; 9. — Meatus acusticus ext.; 10. — Capitulum mandibulae; 11. — Proc. mastoideus; 12. — Atlas; 13. — Margo post. rami mandibulae; 14. — Radix linguae; 15. — Palatum molle; 16. — Margines antt. rami mandibulae; 17. — Proc. pterygoideus; 18. — Sinus maxillaris; 19. — Tuberculum articulare; 20. — Fossa pterygopalatina; 21. — Paries sup. sinus maxillaris; 22. — Paries ant. scalae mediae; 23. — Lamina cribrosa; 24. — Paries inf. scalae ant.

Das Röntgenbild. Im Röntgenbild (Abb. 454) können im Falle genauer transversaler Einstellung folgende Gebilde untersucht werden:

Capitula et Colla mandibulae. Die bilateralen Gebilde projizieren sich aufeinander. Ein großer Teil der Capitula articularis wird von der Pars basalis ossis occipitalis bedeckt. Es läßt sich vor allem das Collum mandibulae gut untersuchen.

Tubercula articularia. Nach kaudal konvexer, intensiver Schatten, dessen untere Grenzlinie in die Linie der mittleren Schädelbasis und deren vorderen Wand übergeht.

Processus pterygoideus. Vor und unter den Tubercula articularia sichtbarer Schatten, auf dessen mittleren und unteren Teil sich mehr oder weniger der Luftschatten des Rachens projiziert, weshalb sich dessen Oberteil am besten beurteilen läßt.

Fossa pterygopalatina. Ein dreieckiges, die umgrenzenden Knochengebilde an Transparenz übertreffendes Gebiet. Sich nach abwärts trichterartig verschmälernd setzt es sich im Canalis pterygopalatinus fort. Dorsal wird es vom Processus pterygoideus begrenzt, kranial von der

doppelten Linie der Facies intrapolaris und der unteren Wand des Sinus sphenoidalis, und ventral von der, der hinteren Wand des Sinus maxillaris entsprechenden sog. Tuberlinie. Des transversalen Strahlenganges wegen stellt das Bild auch das Foramen sphenopalatinum dar.

Auf das Bild der Fossa bzw. des Foramen sphenopalatinum projiziert sich gewöhnlich der Schatten des Choanadaches.

Die *vordere Schädelgrube* wird — den Vorwölbungen und Vertiefungen des Gebietes entsprechend — von mehreren Linien dargestellt. Die *Orbitadächer* werden von einem breiteren Schatten dargestellt, der sich dorsal im Schatten des Proc. clinoideus ant. fortsetzt. Der Schatten der Orbitadächer wird an der Grenze von seinem hinteren und mittleren Drittel von der Linie der mittleren Schädelgrube geschnitten, die sich kranialwärts gleichzeitig in der Verlaufslinie der kleinen Flügel fortsetzt, wodurch also auch die Lokalisation dieser angegeben. wird. Die *Lamina cribrosa* ist als feine Linie sichtbar, die als untere Fortsetzung der dem Planum sphenoideum entsprechenden Linie erscheint. Die dem lateralen Orbitateil entsprechende Linie kann über der die Lamina cribrosa darstellenden Linie gefunden werden und darunter der Schatten der Siebbeinzellen und der Nasenhöhle.

Die in der Mittellinie befindlichen Gebilde der vorderen und mittleren Schädelhöhle können in ihrer dorso-ventralen und kranio-kaudalen Dimension besonders gut untersucht werden (Abb. 436). Der *Processus clinoideus posterior*, die *Sella turcica*, der *Limbus sphenoidalis* und *das Planum sphenoideum* erscheinen im Bild als typische, scharfe, fortlaufende Linie. Diese Linie setzt sich auf dem Gebiet der vorderen Schädelhöhle teils im kontrastarmen Schatten der bereits erwähnten Lamina cribrosa fort, teils in einer kaudalwärts konvexen, bogenförmigen Linie im kontrastreicheren Schatten des lateralen Orbitadachteiles. Nach dorsal verschwindet sie in der oberen Kontur des Clivus, auf die sich tiefer der Schatten des Felsenbeines projiziert.

Die ventrale, kraniale und dorsale Wand des *Sinus sphenoidalis* läßt sich gut beurteilen. Auf seinen kaudalen Teil projiziert sich der Schatten der Schädelbasis. Sein ventraler Teil wird manchmal von den hinteren Siebbeinzellen bedeckt.

Ihrer wechselnden Morphologie entsprechend, geben die *Siebbeinzellen* ein variables Bild. Auf den vorderen Teil ihres Schattens projiziert sich der laterale Rand der Aditus orbitae, weiter vorne ist die Projektion der Orbita selber, und kaudal ein Teil des Sinus maxillaris sichtbar. Ihrer oberen Grenze entspricht eine feine Linie, die entweder mit der Linie der Lamina cribrosa zusammenfällt oder unter ihr lokalisiert ist.

Auf der *exzentrischen Aufnahme* sind die erwähnten Gebilde in Form von doppelten, parallelen Konturen zu erkennen. Selbst auf der exzentrischen Aufnahme kann jedoch das Gebiet der Facies infratemporales sowie des Foramen ovale nicht beurteilt werden.

SELLA TURCICA

Der Türkensattel befindet sich am oberen Teil des Keilbeinkörpers. Dieses durch die Fossa hypophyseos, das Dorsum sellae und das Tuberculum sellae bzw. den Proc. clinoideus ant. zustande gebrachte Gebiet bildet das Knochenbett der Hypophyse und ist deshalb dementsprechend gestaltet. Die Sella kann individuell verschieden sein. In Seitenansicht ist sie auf mesozephalen Schädeln oval, auf kurzen Schädeln rund, auf langen Schädeln flach. Bei recht großer Keilbeinhöhle kann die Sella auch verflachen. Bei Säuglingen und Kindern ist die Sella nur ein flaches Grübchen.

Kranial wird die Fossa hypophyseos von der sich zwischen dem Dorsum und dem Tuberculum sellae ausspannenden, Diaphragma sellae benannten Duraduplikatur abgeschlossen, die vom Hypophysenstiel durchdrungen wird.

Von der Geburt bis zum 4. Lebensjahr wächst die Sella rasch, von da an vergrößert sie sich bis zum Ende des Körperwachstums nur allmählich. Ihre Größe ist individuell verschieden, es pflegen Länge, Tiefe und innere Oberfläche gemessen werden.

Besonders wichtig ist es, die Röntgenanatomie der Sella turcica genau zu kennen, da aus Veränderungen, Deformationen der Sella auf den Zustand der Hypophyse, auf die Gegenwart angrenzender Tumoren usw. geschlossen werden kann. Obwohl durch die übersichtliche, seitliche Schädelaufnahme Aufschluß über die Sella gewonnen werden kann, mag sich oft die Notwendigkeit einer ergänzenden Aufnahme ergeben. (Auf der Aufnahme können die dorsalen Nebenhöhlen und der oberste Teil des Rachens, die sog. *Epipharynx* dargestellt werden.)

Einstellung der Aufnahme (Abb. 434, 435, 452, 453). Seitenlage oder sitzende Haltung des Kranken. Die median-sagittale Schädelfläche befindet sich parallel zum Film. Der Zentral-

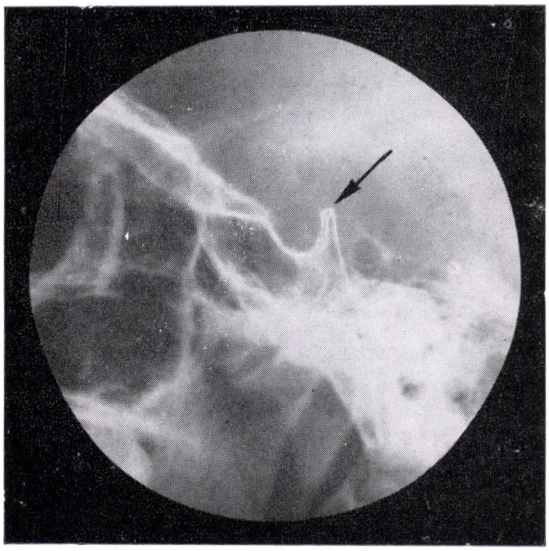

Abb. 455. Röntgenbild der Sella turcica
Der Pfeil weist auf den punktartig endigenden Processus clinoideus posterior

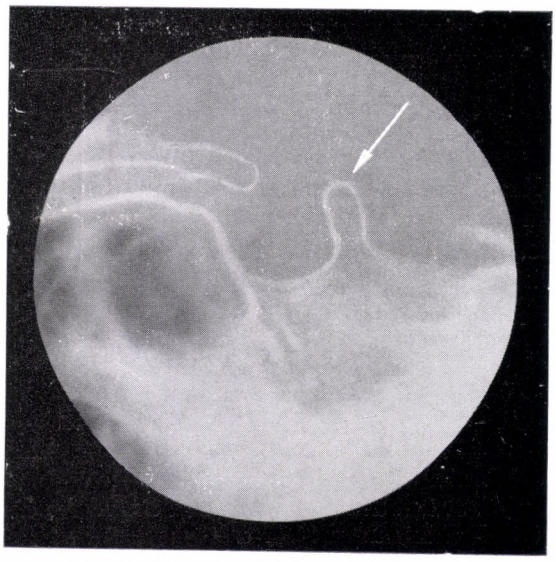

Abb. 456. Röntgenbild der Sella turcica
Der Pfeil weist auf den keulenartig endigenden Processus clinoideus posterior

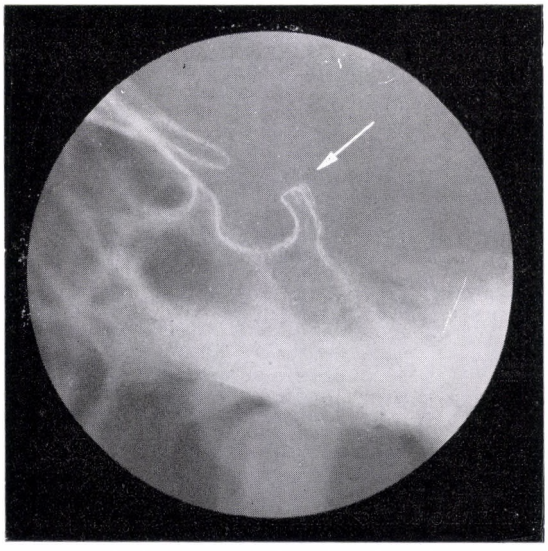

Abb. 457. Röntgenbild der Sella turcica
Der Pfeil weist auf den ankerförmigen Processus clinoideus posterior

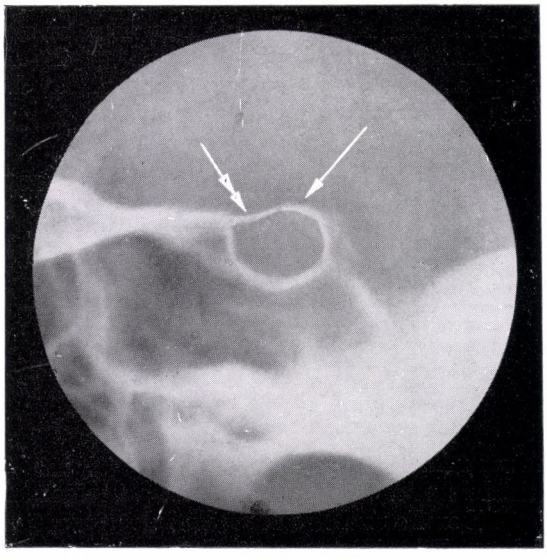

Abb. 458. Röntgenbild der Sella turcica
»Geschlossene Sella«. Brückenförmiger Processus clinoideus ant. et post. Der Pfeil weist auf den Processus clinoideus post., der Doppelpfeil auf den Proc. clinoideus ant.

strahl halbiert die den äußeren Augenwinkel mit dem äußeren Gehörgang verbindende Linie und verläuft senkrecht zur median-sagittalen Fläche.

Das Röntgenbild zeigt eigentlich einen Teil der seitlichen Schädelaufnahme, es gelten also auch hier die bei der seitlichen Aufnahme besprochenen Regeln (s. S. 392). Die Einstellung soll demnach auch hier genau lateral bzw. etwas exzentrisch sein.

Das Röntgenbild. Um die in der Mittellinie lokalisierte Sella darzustellen, ist eine Aufnahme von genau seitlicher Richtung erforderlich. Auf dem Bild läßt sich folgendes beobachten:

Der *Processus clinoideus ant.* zeigt nach dorsal und hat recht scharfe Konturen. Bei genauer Einstellung projizieren sich die beiden Fortsätze aufeinander.

Beim *Processus clinoideus post.* können zahlreiche Formvariationen beobachtet werden. Am häufigsten sind folgende vier:

a) punktartiges Ende des Processus (Abb. 455),

b) abgerundetes, knüppelartiges Ende des Processus (Abb. 456),

c) Ankerform des Processus (Abb. 457),

d) Brückenform des Processus (Abb. 458). In diesem Fall verknöchert er mit dem Proc. clinoideus anterior, doch kommt das verhältnismäßig selten vor. Wichtig ist zu wissen, daß im Falle exzentrischer Einstellung eine Verbindung des Processus clinoideus anterior und posterior vorgetäuscht werden kann: diese Erscheinung kommt jedoch nur durch den schrägen Strahlengang zustande.

Die Fossa hypophyseos dringt auch physiologisch tief in den Luftraum des Sinus sphenoidalis ein. In zahlreichen pathologischen Fällen kann sie sich auch vergrößern, erweitern. Wichtig ist also die Kenntnis jener Maße, bei denen die Fossa hypophyseos noch für normal anzusehen ist.

Die Durchschnittsmaße sind bei Erwachsenen beständig.

Am größten ist der ant.-post. Durchmesser = 14 mm.

Interklinoidallinie = 4 mm.

Vertikaldurchmesser (von der Mitte der Interklinoidallinie bis zur Basis) = 8 mm.

Bei Kindern sind die Maße ungewiß. Der Processus clinoideus post. ist verhältnismäßig lange Zeit knorpelig, weshalb das Dorsum sellae abnormal kurz und die Interklinoidallinie zu lang erscheint. Im 3—4. Lebensjahr verknöchern sich bereits auch die Proc. clinoidei postt. — die vorderen schon früher.

Im Greisenalter kann der Proc. clinoideus post. knorpelartig sein, wodurch er im Bild nicht gut sichtbar ist.

Limbus et planum sphenoideum sind unmittelbar vor der Fossa hypophyseos ersichtlich. Die Linie des Planum sphenoideum setzt sich in der *Lamina cribrosa* fort.

Außer der Sella turcica sind auf der Aufnahme gewöhnlich noch der sog. *Epipharynx* (Fornix pharyngis), ein Teil *der Nebenhöhlen*, das *Kiefergelenk*, die *Fossa pterygopalatina*, die *mittlere Schädelhöhlenbasis* und der *Processus pterygoideus* zu sehen.

KIEFERGELENK

Über das Kiefergelenk geben auch die Übersichtsaufnahmen einen gewissen Aufschluß, genauere Informationen können jedoch nur durch Spezialaufnahmen erzielt werden. Von den zahlreichen Aufnahmemöglichkeiten sollen hier nur zwei erwähnt werden.

Seitenaufnahme des Kiefergelenkes nach Parma

Einstellung der Aufnahme (Abb. 459). Der Kranke wird mit geöffnetem Mund, mit der zu untersuchenden Gesichtshälfte so auf die Kassette gelegt, daß die median-sagittale Ebene des Schädels und die Raumhorizontale miteinander parallel sind.

Der Zentralstrahl ist auf das zu untersuchende filmnahe Tuberculum articulare gerichtet. Fokus—Film-Distanz: 30—40 cm.

Das filmferne Gelenk wird wegen des kleinen Fokus—Film-Abstandes wegprojiziert.

Das Röntgenbild (Abb. 460). Die Aufnahme dient zur Untersuchung von Struktur und Bewegungsfähigkeit des Capitulum, ferner dazu, die Form des *Collum mandibulae*, des *Tuberculum* und der *Fovea articularis* zu beurteilen.

Das *Capitulum mandibulae* ist — je nachdem, in welchem Maß der Mund geöffnet ist — unmittelbar hinter, vor oder auf dem Tuberculum articulare zu sehen.

Die Darstellung der *Fovea articularis* verursacht Schwierigkeiten. Manchmal ist sie in Form einer konkaven Linse sichtbar, ein andermal fallen ihre Projektion und die der Seitenteile der Schädelbasis zusammen.

Der *Discus articularis* ist gewöhnlich nicht zu sehen, es kann nur aus der Breite des Gelenkspaltes auf seine Maße gefolgert werden. Die Breite des *Gelenkspaltes* läßt sich jedoch nur ungenau bestimmen, erstens weil auch im optimalen Fall nur die zwischen den Knochenteilen bestehende Entfernung gesehen werden kann, da der Knorpel — wie bekannt — im Röntgenbild keinen Schatten gibt, zweitens, weil der Zentralstrahl — wegen der etwas schiefen Gelenkstellung — den Ge-



Abb. 459. Kiefergelenk: Einstellung der seitlichen Röntgenaufnahme nach Parma
Der Zentralstrahl verläuft — zur Kassette senkrecht — durch das filmferne und filmnahe Tuberculum articulare

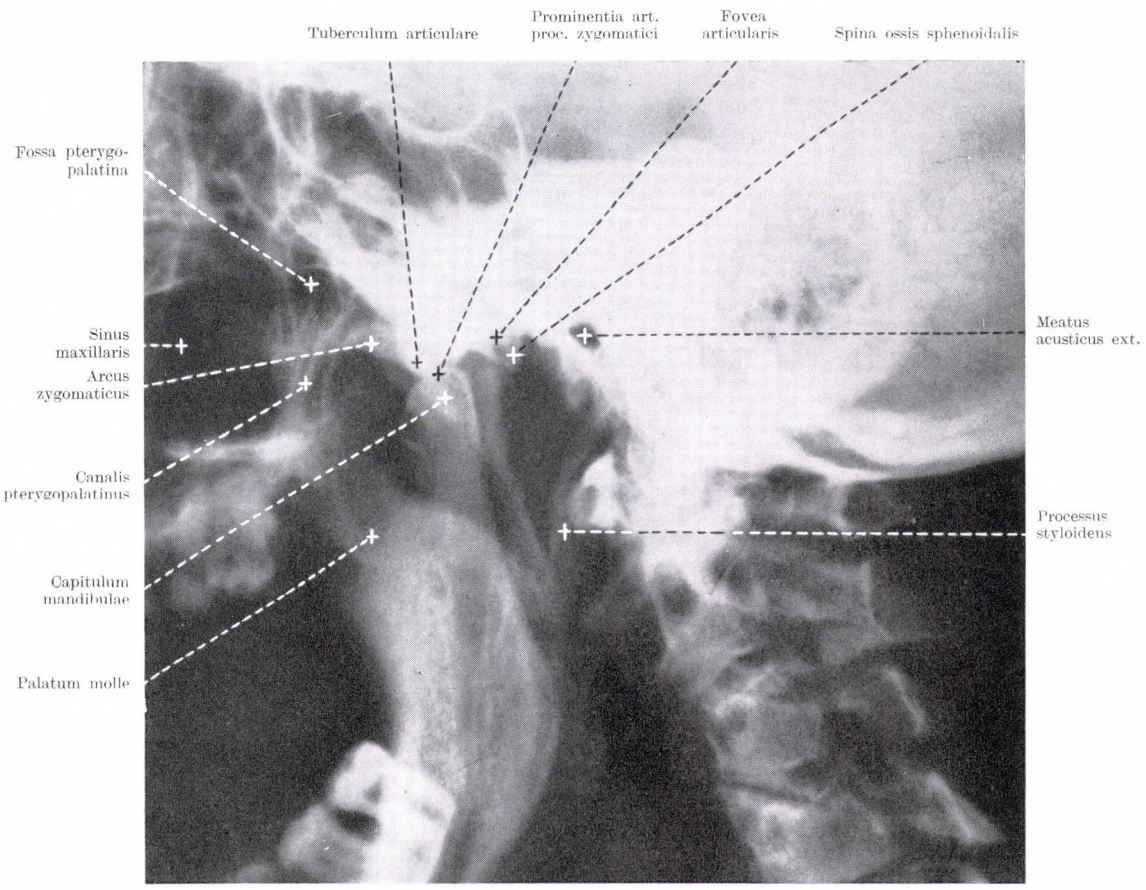

Abb. 460. Röntgenbild des Kiefergelenkes nach Parma

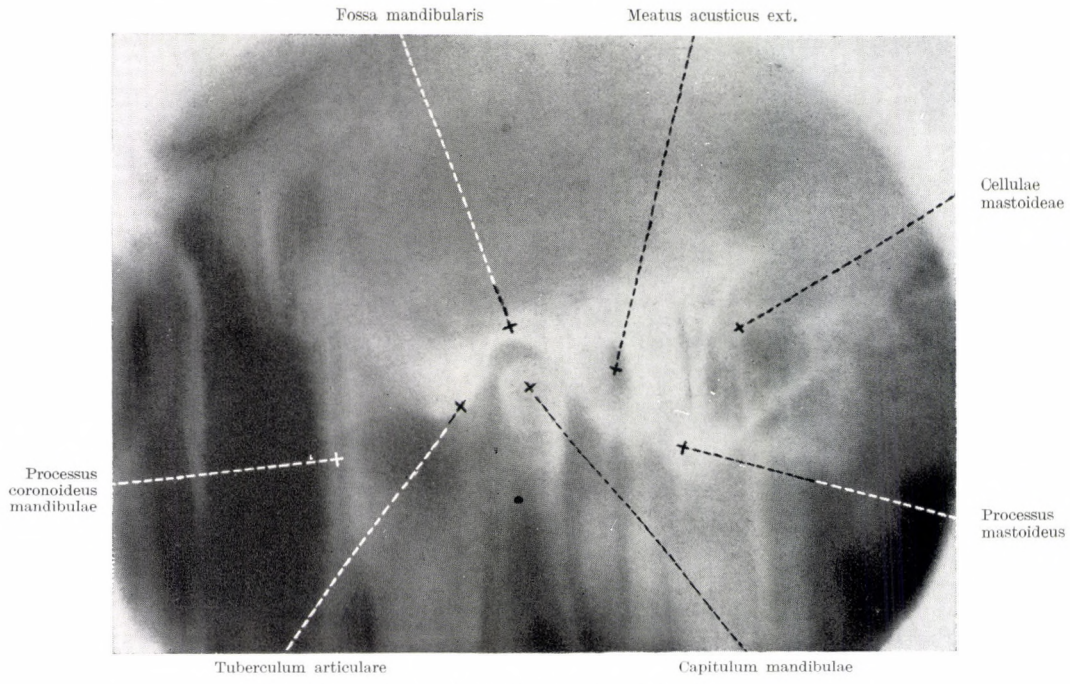

Abb. 461. Seitliche Schichtaufnahme des Kiefergelenkes

lenkspalt nicht isometrisch trifft. Demnach wird also die genaue Beurteilung durch die Aufeinanderprojektion verschiedener Gebilde unmöglich gemacht.

Einen recht guten Dienst erweist deshalb die Schichtaufnahme, die das zu untersuchende Gelenk isoliert darstellt (Abb. 461).

Postero-anteriore Aufnahme des Kiefergelenkes nach Clementschitsch

Durch die symmetrische Darstellung des bilateralen Kiefergelenkes ermöglicht die Aufnahme die vergleichende Untersuchung der postero-anterioren Projektion der Capitula sowie der Colla und der Rami mandibulae.

Die Gelenke gelangen in kaudal-exzentrischer Projektion zur Darstellung und projizieren sich deshalb unter die Schatten der Schädelbasis.

Einstellung der Aufnahme (Abb. 462). Der Kranke liegt am Bauch oder beugt sich vor. Stirn und Nase ruhen auf der Kassette. Maximal geöffneter Mund. Der Zentralstrahl ist vom Hinterhaupt auf die Nasenwurzel gerichtet und verläuft in der median-sagittalen Ebene. (Soll der ganze Kiefer dargestellt werden, so ist der Strahlengang zur vorhin angegebenen Richtung zwar parallel, jedoch tiefer verlaufend auf die Nasenspitze gerichtet.)

Das Röntgenbild (Abb. 463). Des geöffneten Mundes wegen verschieben sich die *Capitula mandibulae* auf die Tubercula articularia, weshalb sich deren Obergrenze scharf abzeichnet. Die ventralen Grenzen der Gelenkoberflächen der Capitula sind gut sichtbar, ebenso die Struktur der Colla mandibulae. Die transversale Ausbreitung der Gelenkköpfchen läßt sich nicht genau beurteilen. Die Querachsen der beiden Capitula verlaufen nämlich nicht in der Frontalebene, sondern würden sich — verlängert — etwa am vorderen Rand des Foramen occipitale magnum kreuzen. Die transversale Ausdehnung der Gelenkköpfchen ist von ventro-lateral nach dorso-medial gerichtet. Die *Capitula mandibulae* werden von den postero-anterior gerichteten Strahlen in stumpfem Winkel getroffen, wodurch sie im Bilde verkürzt zur Darstellung gelangen.

Der *Processus coronoideus (muscularis)* projiziert sich in sich selbst, weshalb er nicht gut untersucht werden kann.

Die *Colla, Incisurae et Rami mandibulae* können ohne störende Schatten dargestellt werden.

Der größte Teil der *Tubercula articularia* projiziert sich in den Schatten der Facies infratemporalis. Teils aus diesem Grund, teils weil der postero-anteriore Strahlengang keinen Aufschluß

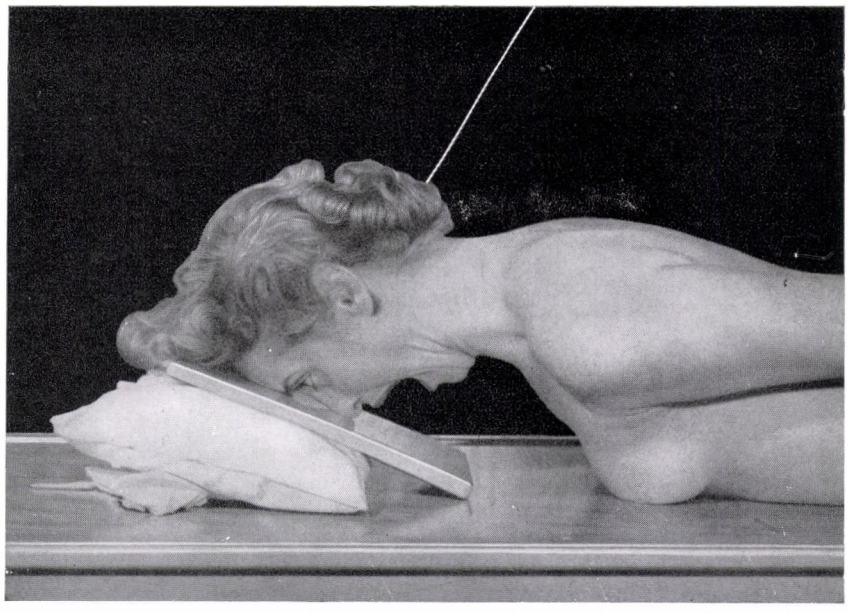

Abb. 462. Beide Kiefergelenke: Einstellung der Röntgenaufnahme nach Clementschitsch
Der Zentralstrahl ist in der Medianfläche, vom Hinterhaupt auf die Nasenwurzel gerichtet

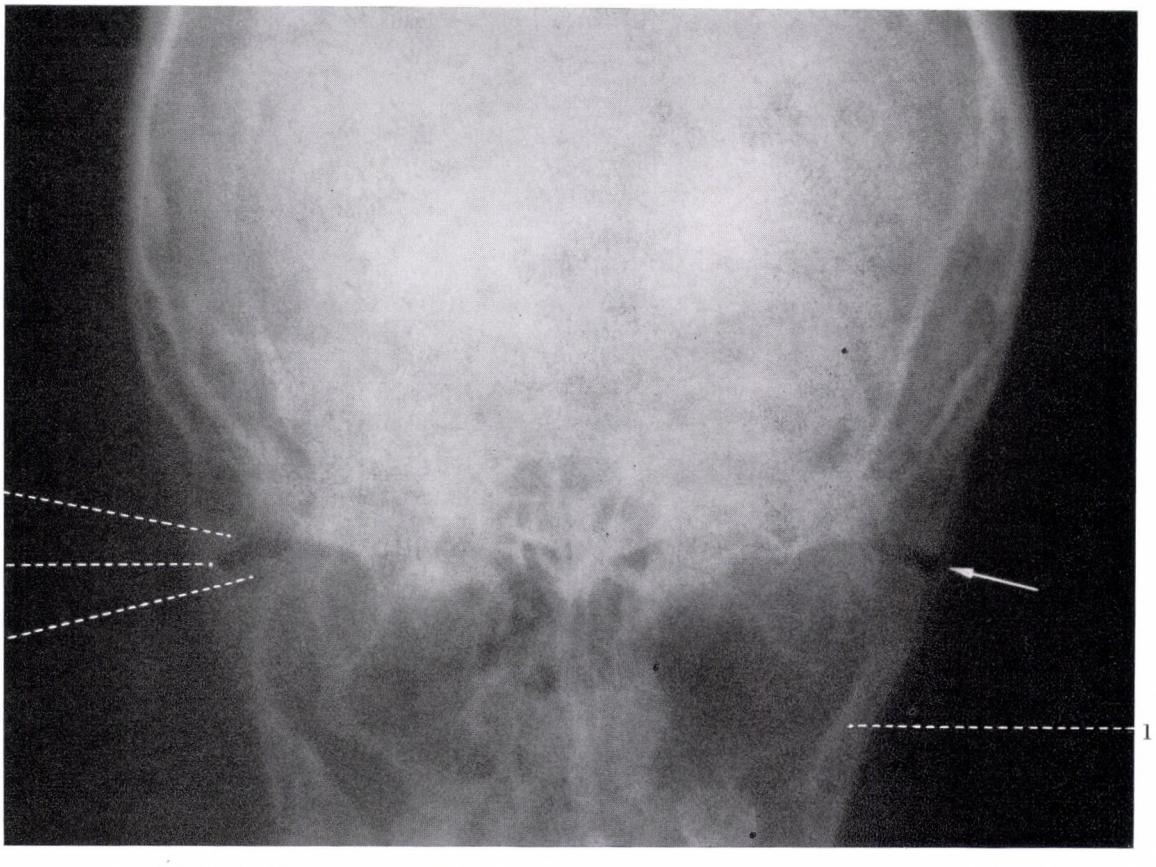

Abb. 463. Kiefergelenk: postero-anteriores Röntgenbild nach Clementschitsch
Der Pfeil weist auf das linksseitige Gelenk
1. — Ramus mandibulae; 2. — Capitulum mandibulae; 3. — Capsula articularis; 4. — Tuberculum articulare

über die Oberflächenverhältnisse des Tuberculum articulare vermitteln kann, ist diese Aufnahme zur Untersuchung des Gelenkhöckers nicht geeignet.

Über den Umfang der *Gelenkhöhlen* kann man sich — da die Grenzen klar sichtbar sind — am höchsten Punkt der Gelenkhöckerwölbung gut orientieren: oben entspricht die in mediolateraler Richtung verlaufende Linie dem Tuberculum articulare, unten die nach aufwärts konvexe Linie dem Capitulum mandibulae. Das zwischen den beiden Linien befindliche Gebiet entspricht der Gelenkhöhle.

RÖNTGENANATOMIE DES ZENTRALNERVENSYSTEMS

Auf neurochirurgischem und traumatologischem Gebiet ist die Röntgenanatomie des Schädels und des Gehirns, der Wirbelsäule und des Rückenmarks von außerordentlicher Wichtigkeit. Die klinische Erfahrung und Praxis sind auf diesem Gebiet von ganz besonderer Bedeutung, weil die individuellen anatomischen Abweichungen auch innerhalb der physiologischen Grenzen ziemlich groß sind.

Zur röntgenologischen Annäherung des zentralen Nervensystems mußten Spezialmethoden ausgearbeitet werden, da die Schatten des Gehirns und des Rückenmarks in der Nativaufnahme des Röntgenbildes von so geringer Intensität sind, daß sie von dem viel stärkeren Schatten der Umgebung nicht zu unterscheiden sind.

Diese Methoden beruhen auf der röntgenologischen Darstellung der Liquorräume bzw. der Hirngefäße. In Kenntnis der normalen Verhältnisse läßt sich auf das Wesen der pathologischen Veränderungen schließen.

Zu betonen ist, daß diese Methoden — selbst die ungefährlichsten — operativen Eingriffen entsprechen. Da sie gewisser Gefahren nicht ermangeln, haben sie auch ihre Indikationen. Aus diesem Grund dürfen diese Verfahren — obwohl recht oft eine sichere oder wahrscheinliche Diagnose nur mit ihrer Hilfe zu stellen ist — trotz ihres großen diagnostischen Wertes den klinischen Untersuchungsmethoden sowie den neurologischen Untersuchungen (Untersuchung der Nervenbahnen, der Augenbewegungen, des Hör- und Gleichgewichtsapparates, des Liquors usw.), der übersichtlichen Röntgenuntersuchung des Schädels und des Rückenmarkes sowie der Elektro-Enkephalographie nie vorangehen.

Röntgenologische Spezialuntersuchungen

Pneumographie: Der Liquorraum des Gehirns wird mit Luft aufgefüllt.

Angiographie (Arterio- und Phlebographie): Die Gehirngefäße werden mit Kontrastmittel aufgefüllt. In der zweiten Phase der Untersuchung zeigt das Kontrastmittel die Gehirnvenen.

Myelographie: Der Liquorraum des Rückenmarkes wird mit Kontrastmittel aufgefüllt.

RÖNTGENANATOMIE DER LIQUORRÄUME

PNEUMOGRAPHIE

Die Liquorräume des Gehirns können mittels Pneumographie untersucht werden.

Die Pneumographie beruht auf der Tatsache, daß die Luft im Röntgenbild einen Schatten gibt. Wenn daher —nach Liquorablassung bzw. -absaugung — Luft in die Liquorräume eingeführt wird, können die Liquorräume im Röntgenbild dargestellt werden. Die pathologischen Veränderungen sind an den sog. inneren Liquorräumen (Gehirnventrikel) und äußeren Liquorräumen (Zisternen) sowie am Subarachnoidalraum des Gehirns sichtbar. Aus ihrer Form, ihrer Auffüllung oder Nichtauffüllung mit Luft läßt sich auf die pathologische Veränderung: raumbeengende oder atrophische Prozesse sowie auf ihre Lokalisation schließen.

Wir unterscheiden — dem Indikationsgebiet und der technischen Ausführung nach — zwei Arten von Pneumographien:

Enkephalographie,

Ventrikulographie.

Enkephalographie

Bei der Enkephalographie gelangt die als Kontrastmittel benützte Luft mittels Zisternenpunktion (zisternale Enkephalographie) oder Lumbalpunktion (lumbale Enkephalographie) in die Liquorräume. Tönnis zieht die zisternale Enkephalographie vor. Seiner Ansicht nach wiegen die angeblichen Vorteile der lumbalen Enkephalographie bei der Darstellung der subarachnoidalen Räume einerseits nicht die häufigen unangenehmen Begleiterscheinungen auf (Kollaps, postoperative Kopfschmerzen usw.), andererseits hält er die Auffüllung der subarachnoidalen Räume nicht für zweckmäßig, weil dies bei der Kammerdarstellung die Erkennung und Wertung der feineren Einzelheiten erschwert. Andere halten die lumbale Enkephalographie für gefahrloser und leichter durchführbar.

Die Enkephalographie ist in jedem Fall *indiziert*, wenn die Diagnose mit einfacheren klinischen Methoden nicht feststellbar ist und keine Anzeichen auf intrakranielle Drucksteigerung deuten (z. B. Stauungspapille).

Kontraindiziert ist sie also in jedem Fall, wenn Symptome auf ansteigenden Schädelinnendruck hinweisen. Ferner ist sie auch bei infratentorialen Prozessen zu vermeiden.

Die technische Ausführung der *zisternalen Enkephalographie nach* Tönnis ist kurz folgende:

Der Kopf des sitzenden Kranken wird von der ihm gegenüberstehenden Hilfsperson mit beiden Händen im Gebiet der Schläfe und des Kinns fixiert. Der Hals ist senkrecht, die Stirn frontal gerichtet, das Kinn etwas heruntergeschoben. Die Hirnkammern sollen eine ungefähr horizontale Richtung einnehmen. Das Herunterschieben des Kinns hat einerseits den Zweck, die Entfernung zwischen dem Atlas und dem rückwärtigen Teil des Foramen occipitale magnum zu vergößern, andererseits wird durch die Kompression der Halsgefäße der Druck der Liquorräume erhöht, wodurch nach dem Einstich auch unter physiologischen Bedingungen eine spontane Entleerung des Liquors erfolgt. Der den Eingriff ausführende Arzt betastet mit dem Zeigefinger der linken Hand den Processus spinosus des zweiten Halswirbels, sein dritter Finger ruht auf dem linken Processus mastoideus und der zweite Finger seiner rechten Hand auf dem rechten Processus mastoideus. Durch Abtasten dieser drei Punkte kann die Kopfhaltung in frontaler und horizontaler Richtung kontrolliert werden. Nach entsprechendem Abwaschen der Haut folgt $^1/_2$%ige Novocain-Quaddel; sodann dringt man über dem zweiten Finger der tastenden linken Hand, also genau über dem Processus spinosus des zweiten Halswirbels, in der Mitte der die beiden Processus mastoidei verbindenden Linie mit mittelstarker Lumbalnadel von Schicht zu Schicht ein. Das Durchdringen der Nadel durch die Membrana atlantooccipitalis ist gut fühlbar. Wenn sich um die Nadel eine kleine trichterförmige Vertiefung auf der Haut bildet, so ist das ein Zeichen, daß die Nadel von der Membrana bzw. der Dura festgehalten wird. Durch Vorschieben der Nadel pflegt im großen Teil der Fälle eine spontane Entleerung des Liquors zu folgen. Von der Haut gerechnet beträgt die Tiefe des Einstichs im allgemeinen 4—5 cm, nach Durchdringen der Membrana 1 cm. Der Gefahr wegen, die Medulla oblongata zu verletzen, darf tiefer nicht eingedrungen werden. Erscheint in der Nadel Blut oder blutiger Liquor, so bedeutet dies, daß der Einstich nicht genau in der Mittellinie erfolgte, sondern in etwas lateraler Richtung. In solchen Fällen muß die Nadel zurückgezogen und die Lage des Kopfes kontrolliert werden.

Nach Erscheinen des Liquors saugen wir mit einer 5 cm^3-Spritze vorsichtig und langsam 3 bis 5 cm^3 Liquor ab. Nach Abnahme der Spritze dringt in Fällen ohne erhöhten Schädelinnendruck die Luft spontan und hörbar durch die Nadel in die Zisternen. Nachdem man das spontane Abtropfen des Liquors abgewartet hat, wird das Absaugen des Liquors wiederholt. Um eine gut wertbare Röntgenaufnahme zu erhalten, genügt es gewöhnlich, 15—20 cm^3 abgesaugten Liquors durch injizierte Luft zu ersetzen.

Auch kleine Mengen von Luft können Erregungssymptome verursachen, die einerseits die Liquorsekretion erhöhen, andererseits mit vegetativen Symptomen einhergehen. Da die Lufttoleranz individuell verschieden ist, müssen während des Eingriffs die in folgender Reihenfolge auftretenden vegetativen Symptome beachtet werden: Schweiß, besonders an den Ohrmuscheln auftretende Blässe, Erbrechen.

Vorteil dieses Verfahrens ist, daß ein Überdruck nicht zustande kommen kann — das Verhältnis der Liquor- und Luftmenge bleibt beständig.

Verspürt der Kranke während des Eingriffs Schmerzen in der Stirngegend, so deutet dies auf Kammerauffüllung. Schmerzen des Schädeldaches weisen auf subarachnoidale Auffüllung. Letzteres ist, wie gesagt, ungünstig. Es muß dann entweder die Lage der Nadel oder die Schädelhaltung geändert werden.

Bei der sog. *fraktionierten Enkephalographie* injizieren wir — ähnlich der vorhin beschriebenen Technik — in mehreren Dosen 3—5 cm^3 Luft in die Cisterna cerebellomedullaris, die erste

Luft-Injektion soll jedoch vor dem Liquorabfluß verabreicht werden. Die Menge des abgelassenen Liquors soll etwas geringer sein als die injizierte Luft.

Bei normalen Verhältnissen füllen sich die Ventrikel und die basalen Zisternen an, bei stärkerem Auffüllen die Cisterna cerebri lateralis und der Subarachnoidalraum der Konvexität.

Beim Verschluß des Aquaeductus mesencephali bzw. des Foramen Monroi füllen sich sowohl der Subarachnoidalraum als auch die Zisternen mit Luft an, die Ventrikel jedoch nicht. Diese diagnostische Methode ist nur begründet, wenn technische Fehler und erhöhter intrakranieller Druck mit Gewißheit auszuschließen sind. In solchen Fällen muß zur Darstellung der Ventrikel eine Ventrikelpunktion vorgenommen werden.

Wenn nach erfolgter Cisternenpunktion sich der eine Ventrikel mit Luft auffüllt, einen ganz intakten Eindruck macht und auch das Septum pellucidum in sagittaler Richtung steht und sich der Ventrikel der gegenüberliegenden Seite dennoch nicht auffüllt, so liegt die Vermutung nahe, daß das Foramen Monroi der gegenüberliegenden Seite vom Plexus chorioideus verschlossen ist (Tönnis).

Das Indikationsgebiet der *lumbalen Enkephalographie* gleicht jenem der zisternalen Enkephalographie. Autoren, die eine zisternale Enkephalographie vorziehen, wenden lumbale Enkephalographie nur dann an, wenn die Zisternenpunktion aus irgendeinem anatomischen Grund nicht in Frage kommt, oder wenn in erster Linie die Luftauffüllung des Subarachnoidalraumes der Konvexität erreicht werden soll. Bei Rindenatrophie jedoch ergibt auch die Zisternenpunktion ähnlich gute Bilder.

Tönnis füllt den Subarachnoidalraum der Konvexität durch simultane Anwendung der Zisternen- und Lumbalpunktion auf.

Ventrikulographie

Bei der Ventrikulographie gelangt die als Kontrastmittel benützte Luft durch den operativen Eingriff unmittelbar in die Seitenventrikel.

Indikation: Zur Feststellung der Diagnose im Falle intrakranieller Drucksteigerung (Stauungspapille), ferner bei im Gebiete des Seitenventrikels, des III. Gehirnventrikels, des Gehirnstammes, des IV. Gehirnventrikels, der Kleinhirn-Vermis und der Kleinhirn-Hemisphären lokalisierten wahrscheinlichen Tumoren, doch nur im Falle, wenn die Operation unmittelbar nach der Ventrikelpunktion ausgeführt wird. Wenn hierfür keine Möglichkeit besteht, darf die Ventrikulographie wegen der erregenden Wirkung der Luft und ihres, den ohnedies erhöhten intrakraniellen Druck weiter erhöhenden Effektes nicht ausgeführt werden.

Kontraindiziert ist die Ventrikulographie, wenn eine Operation nicht unmittelbar auf den Eingriff folgen kann.

Zur Ventrikulographie wird zumeist okzipitales, seltener frontales und temporales Eindringen gewählt, je nachdem, wo das raumeinengende Gebilde vermutet wird.

Die technischen Einzelheiten sind nach Dandy kurz folgende:

2—3 cm lateral von dem 5—6 cm über der Protuberantia occipitalis externa liegenden Punkt wird die Haut auf beiden Seiten in vertikaler Richtung durchtrennt. Nach Durchbohren des Knochens wird die Dura mater in Kreuzform freigelegt. Die Druckverhältnisse lassen sich schon nach Freilegung der Dura beurteilen. Aus der Vorwölbung des Gehirns bzw. aus der mangelnden Pulsation läßt sich auf erhöhten Schädelinnendruck schließen. Bei vermindertem Druck oder bei atrophischen Prozessen ist das Gehirn eingesunken. Die Nadel wird senkrecht auf die Knochenoberfläche, in etwas lateraler Richtung eingeführt. Zweckmäßige Richtung der Nadel ist der laterale Orbita-Rand. Die Nadel wird auf den Treffpunkt des Hinter- und Unterhorns des Seitenventrikels bzw. der Cella media, auf das Gebiet des Trigonum collaterale gerichtet. Im allgemeinen werden vorsichtig 10—20 cm^3 Luft injiziert. Die Ventrikelpunktion wird auf der dem vermuteten Tumor gegenüberliegenden Seite begonnen.

Durch die eingeführten Punktionsnadeln können Passage-Proben gemacht werden. Wenn durch die eine Kanüle eine methylenblaue Lösung oder Luft injiziert wird und dieselbe in der anderen Kanüle erscheint, so ist das ein Zeichen für die freie Passage des Foramen Monroi.

Erscheint die eingeführte Farbsubstanz zisternal oder lumbal, so beweist dies, daß die Verbindung zwischen den Ventrikeln und dem subarachnoidalen Raum frei ist. Zur Auffüllung des III. Hirnventrikels und des Aquaeductus mesencephali muß der Kopf des Kranken zumeist zur Seite gewandt und in solchem Maße gesenkt werden, daß der Seitenventrikel der gleichen Seite tiefer zu liegen kommt als der III. Hirnventrikel. Oft ist zur Auffüllung der tiefer gelegenen Schichten auch eine simultane subokzipitale Punktion notwendig (Tönnis).

Sollte die okzipitale Punktion nicht gelingen oder sich der eine Ventrikel nicht auffüllen, so muß sofort die frontale Punktion vorgenommen werden. Zu erwähnen ist, daß sich in der Größe der Hirnventrikel ansehnliche individuelle Abweichungen zeigen, die die Aufstellung einer Norm erschweren. DANDY ist der Ansicht, daß es sich, wenn aus dem einen Ventrikel mehr als 25 cm^3 Liquor gewonnen wird, um Hydrocephalus handelt.

Analyse des Ventrikulogramms

Zur ventrikulographischen Diagnostik sind nicht nur die röntgenanatomischen Kenntnisse des Ventrikel- und Subarachnoidalgebietes im engeren Sinne erforderlich, sondern auch die der Schädelknochen und Weichteile. Es ist nämlich jede vom Schädel angefertigte Aufnahme ein Summationsbild, das außer den Schädelknochen und den Weichteilen auch die eventuellen Fremdkörper oder das auf artefiziellem Weg mit Luft aufgefüllte Ventrikelsystem darstellt. Als Kontrastmittel wird Luft verwendet. Gelangt auf artefiziellem — oder anderem — Weg Luft in den Ventrikel oder das Subarachnoidalgebiet, so ist die Luft im Negativbild — also im Film — als dunkles Feld sichtbar, was im Positivbild natürlich als lichtes Feld wahrnehmbar wird.

Der Luftschatten zeigt — je nach dem Verhältnis der Luftmenge und ihrer Lage zum Zentralstrahl — verschiedene Intensität. Im allgemeinen ist eine große Luftmenge als fast schwarzer Fleck ersichtlich, während eine kleinere Luftmenge in grauer Farbe verschiedenster Tönung dargestellt ist.

Natürlich gelten auch hier die Regeln der zentralen Projektion.

Die filmnahen Gebiete sind scharf, die filmfernen verzeichnet, verzerrt. Bei den ventrikulographischen Aufnahmen wird jedoch — im Gegensatz zur allgemeinen Regel — das darzustellende Gebiet in filmferne Lage gebracht, da die Luft immer die höheren Punkte einnimmt. Dies wird im späteren eingehend besprochen.

Eine wesentliche Frage bei der röntgenanatomischen Darstellung luftaufgefüllter Räume ist, ob besagtes Gebiet über eine Kontrastschatten ergebende Grenze verfügt. Nicht problematisch ist z. B. die Röntgendarstellung des Sinus frontalis, dessen Luftgehalt als dunkler Fleck und dessen Knochengrenze als helle Konturen im Bilde erscheinen. Wesentlich komplizierter ist die Lage, wenn das Ventrikelsystem des Gehirns mit Luft aufgefüllt wird, das sonst in Ermangelung einer Wand —also Grenze — keinen selbständigen Schatten ergibt. Es ist teils der Kompliziertheit des Ventrikelsystems, teils der Darüberprojektion anderer Gebilde, teils der verschieden starken Luftauffüllung der Ventrikel zuzuschreiben, daß die in den verschiedenen Fällen erhaltenen Bilder sehr kompliziert und schwer zu beurteilen sind. Deshalb muß auf Grund des Entstehungsmechanismus eine vom Knochenschädel und anderen in Frage kommenden störenden Schatten isolierte theoretische Analyse des Ventrikulogramms gegeben werden. Nach SCHLESINGER lautet diese Analyse wie folgt:

1. Nehmen wir an, daß im Röntgenbild das Bild eines »Luft-Würfels« untersucht werden soll. Der Einfachheit halber werden die das Bild ergebenden Strahlen als parallel angesehen. Auf dem Film ist ein viereckiger Fleck gleichmäßiger Intensität sichtbar (Abb. 464).

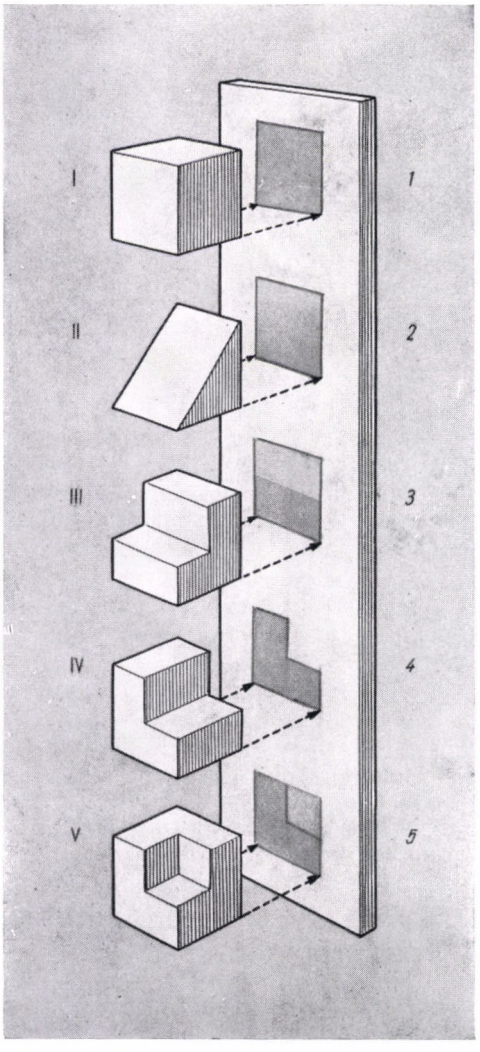

Abb. 464. Schematische Darstellung der Luftschatten-Analyse (Nach Schlesinger)
I—V. — Virtuelle »Luft Würfel«,
1—5. — Röntgenbilder der »Luft-Würfel«

2. Wird der Luftwürfel diagonal durchschnitten, so ist das Bild des schmalsten Würfelteiles licht, während das Schattenbild nach abwärts allmählich intensiver wird. Dies entspricht jener Tatsache, daß der entzweigeschnittene Luftwürfel unten seine ursprüngliche Breite beibehalten hat, weshalb er dort den ausgeprägtesten Schatten ergibt.

3. Wird aus dem Würfel — auf aus der Abbildung ersichtliche Weise — ein Stück hinausgeschnitten, so sind auf dem Bild zwei, Intensitätsunterschiede aufweisende Ziegelformen sichtbar, von denen die obere heller, die untere dunkler ist.

4. Wird der vorherige Luftwürfel um 90° verschoben, so erhält man den im Bild sichtbaren »L«-förmigen Schatten gleichmäßig starker Intensität.

5. Wird schließlich $^1/_8$ des Luftwürfels entfernt, so erhält man zwar ein viereckiges Schattenbild, auf der entsprechenden Seite des Bildes jedoch — in diesem Fall in der oberen Ecke rechts — ist auf einem kleinen viereckigen, scharf abgegrenzten Gebiet der Schatten lichter.

Auf Grund der oben angeführten Beispiele nehmen wir nun an, daß wir bei einem schematischen, mit Luft aufgefüllten Gehirnventrikel an Stelle des erwarteten Bildes 1 das 4. Bild erhalten. In diesem Fall spricht man von der *»Schattenaussparung«* des Bildes und *»Auffüllungsmangel«* des Ventrikels.

Sieht man an Stelle des 1. Bildes das 5. Bild, dann spricht man nicht von Schattenaussparung, sondern von in das Lumen des Ventrikels eindringenden *Weichteilschatten*. Solche Weichteilschatten ergeben der Nucleus caudatus, der Thalamus, das Glomus chorioideum, der Hippocampus. Dies sind physiologische Weichteilschatten, deren Kenntnis wegen der Differenzierung vom Pathologischen ungemein wichtig ist.

Das 4. Bild ist also ein Beispiel für die Schattenaussparung, das 5. für den Weichteilschatten (es ist dies selbstverständlich kein vollkommener Vergleich und soll nur der leichteren Verständlichkeit dienen).

Bei Untersuchung des Bildes ist auffallend, daß der Weichteilschatten allmählich in das die Schattenaussparung aufweisende Bild übergehen kann. Setzt man nämlich voraus, daß der am 5. Bild das lichte Viereck verursachende Luftwürfelteil ständig kleiner wird, um schließlich ganz zu verschwinden, so steht plötzlich das 4. Bild vor uns. Sehen wir nun den herausgeschnittenen Würfelteil als den im 5. Bild eindringenden Weichteil an, so merken wir, daß es zwischen ihm und dem Film noch eine Luftschicht gibt.

Durch diese läßt sich nun bestimmen, wann es sich um Weichteilschatten und wann um Schattenausfall handelt. Ist vor oder hinter dem eindringenden Weichteil noch Luft vorhanden, so ergibt dies im Bild einen *Weichteilschatten*. Ist dies nicht der Fall, so spricht man von einer *»Schattenaussparung«*.

Ferner muß auch festgestellt werden, daß die Darstellung des I. Gebildes nur dann das 1. Bild ergibt, wenn die Konstrastfüllung — in diesem Fall mit Luft — eine totale ist. Ist die Luftauffüllung nicht total — was sie in der Praxis sozusagen niemals ist —, sondern befindet sich die Luft nur im oberen Ventrikelteil und im unteren Liquor, dann ist infolge von Auffüllungsmangel auf der Aufnahme nur der obere Ventrikelteil dargestellt. Dieser — aus technischen Gründen entstehende — Auffüllungsmangel wird *scheinbarer Auffüllungsmangel* genannt und muß vom *echten Auffüllungsmangel* unterschieden werden, der die Folge irgendeines pathologischen Prozesses (Tumor usw.) ist.

Der *echte Auffüllungsmangel* kann auf zwei Arten entstehen: auf direkte und indirekte Weise.

Direkt ist der Auffüllungsmangel, wenn er unmittelbar von dem in die Kammer dringenden Tumor verursacht wird. In diesem Fall wird durch den Auffüllungsmangel teilweise auch die Form des Tumors bestimmt.

Der *indirekte* Auffüllungsmangel entsteht dadurch, daß die vom entfernter gelegenen Tumor verdrängte Gehirnsubstanz die Ventrikelwand eindrückt. In diesem Fall kann also aus der Form des Auffüllungsmangels nicht auf die Form des Tumors geschlossen werden.

In der Praxis kommt der größte Teil der Auffüllungsmängel auf indirektem Wege zustande.

Aus dem bisherigen geht also hervor, daß im Falle entsprechender Luftauffüllung die Ventrikelkonturen Aufschluß über die *Bildflächenausbreitung* der Gehirnventrikel geben, während die verschiedene Intensität der Schatten über die auf das Bild senkrechte *Tiefenausbreitung* informiert.

Obwohl die vom Ventrikelsystem hergestellten Aufnahmen scheinbar ein Schnittbild zeigen, haben wir es hier bei weitem nicht mit einem solchen zu tun. Das erhaltene Röntgenbild ist eigentlich die Summe unendlich vieler, zum Strahlengang senkrecht stehender Querschnitte.

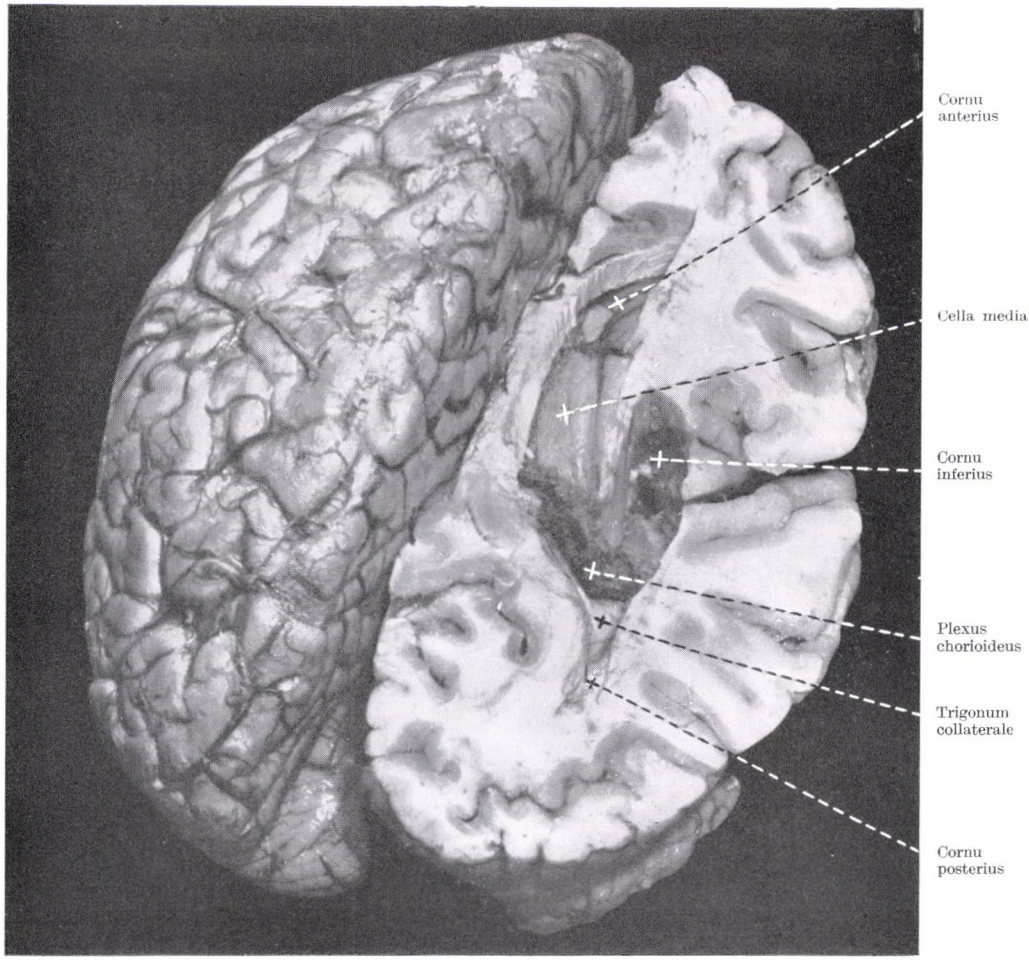

Abb. 465. Seitenventrikel in Aufsicht

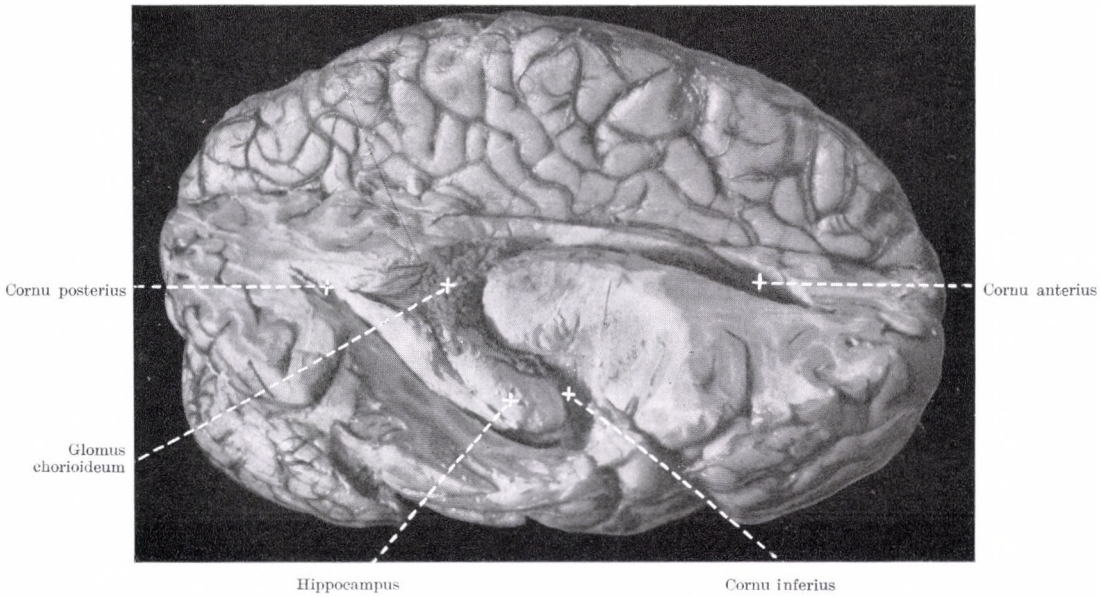

Abb. 466. Seitenventrikel in Seitenansicht

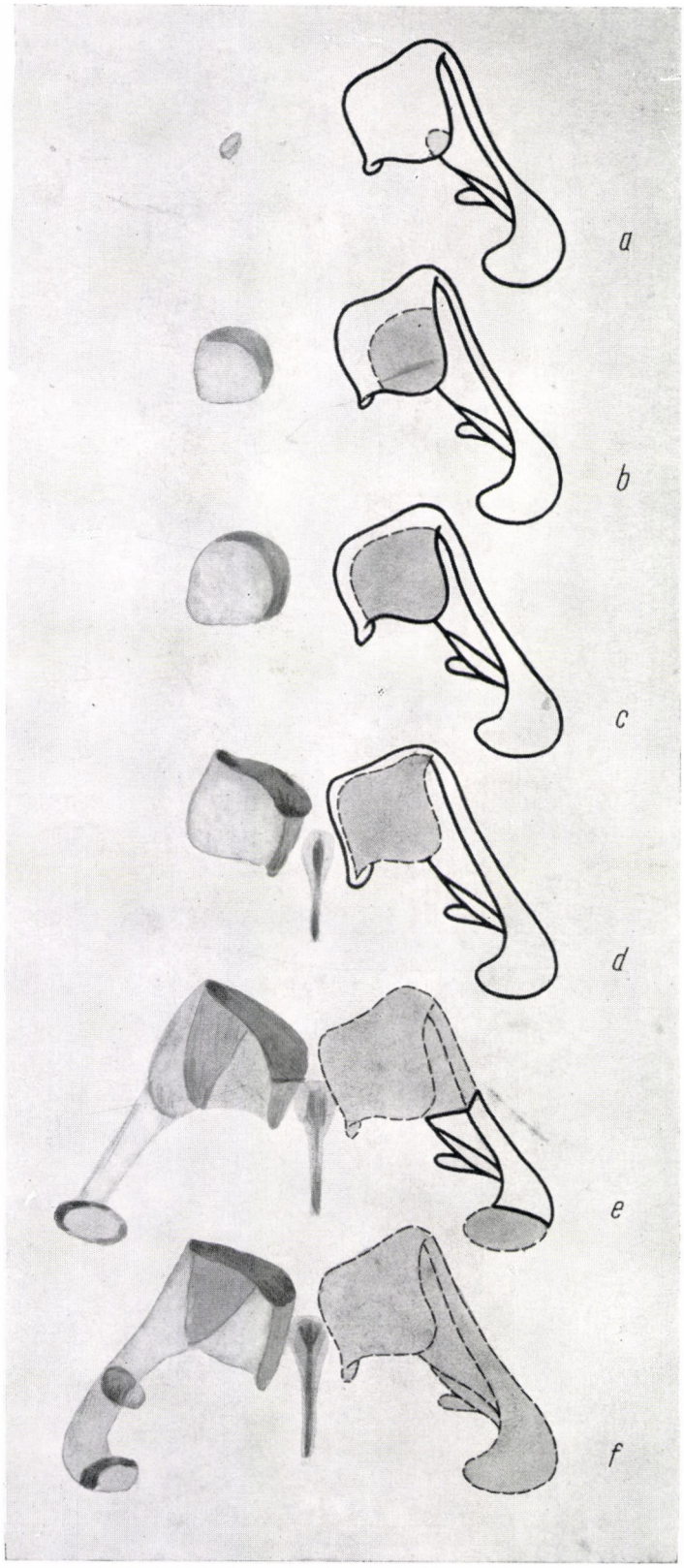

Abb. 467. Schematische Darstellung des anteroposterioren Ventrikulogramms (nach Schlesinger)

a — Die in das Seitenventrikel eingeführte Luft hat im Vorderhorn des Ventrikels dessen frontal vom Nucleus caudatus gelegenen Teil erfüllt.

b — Die Luft hat jenen Teil des Vorderhorns gefüllt, der sich ventral von der auf die Grenze des vorderen Septum-pellucidum-Drittels gelegten theoretischen Frontalebene befindet. Der mediale dunklere Schatten entspricht dem Vorderhorn, der laterale, lichtere Schatten dem Weichteilschatten des Nucleus caudatus.

c — Die Luftansammlung hat die vor dem Foramen Monroi angenommene theoretische Frontalebene erreicht. Die vorherigen Schatten zeichnen sich stärker ab.

d — Die Luftansammlung hat das Foramen Monroi erreicht. Außer den vorherigen sind folgende Gebilde ersichtlich: Cella media, Thalamus, ein Teil des III. Hirnventrikels, ferner der Schatten der das Foramen Monroi erfüllenden Luftansammlung. Dies ist das am häufigsten wahrnehmbare Bild.

— Die Luft hat den Seitenventrikel bis zum Beginn des Hinterhorns erfüllt. Als neues Gebilde ist das Unterhorn des Seitenventrikels und der ganze III. Gehirnventrikel ersichtlich.

— Die Luft füllt den ganzen Ventrikel aus. Als neue Gebilde sind das Hinterhorn und der IV. Gehirnventrikel zu sehen.

Beim liegenden Kranken werden am häufigsten die folgenden Durchsichtsbilder angewendet: antero-posteriore, postero-anteriore und laterale, die nach dextro-sinister und sinistro-dexter gerichtet sein können.

Von der allgemeinen, anderswo erforderlichen Aufnahmetechnik abweichend, wird hier jenes Gebiet in filmferne Lage gebracht, von welchem die Aufnahme hergestellt werden soll. So soll also z. B. vom Vorderhorn des Seitenventrikels eine A—P Aufnahme gemacht werden, weil beim liegenden Kranken sich die Luft in den Vorder-, und der Liquorrest in den Hinterhörnern ansammelt. Obwohl das Vorderhorn natürlich verzeichnet und vergrößert erscheinen wird, muß dennoch diese Methode gewählt werden.

Bei der Seitenaufnahme ist die Situation eine ähnliche. Linksseitige Aufnahme wird jene genannt, bei welcher die rechte Schädelseite auf dem Film liegt. Durch diese Aufnahme wird der linke Seitenventrikel dargestellt, weil sich bei dieser Aufnahme der Liquor im rechten und die Luft im linken Ventrikel ansammelt.

Abb. 465 und 466 zeigen die topographischen Verhältnisse des Seitenventrikels.

Antero-posteriores Ventrikulogramm

Der Liquorrest sammelt sich im Hinterhorn des Seitenventrikels an, das Vorderhorn wird von der injizierten Luft angefüllt. Wird die ganze Liquormenge mit Luft ersetzt, dann stellt das Bild — allerdings in verzerrter Form — den ganzen Seitenventrikel dar. Die filmfernen Frontalgebiete sind relativ größer als die filmnahen Okzipitalteile.

Einstellung der Aufnahme. Der Röntgenfilm befindet sich unter dem Occiput des am Rücken liegenden Kranken.

Der Zentralstrahl ist auf einen zwei Querfinger über der Nasenwurzel befindlichen Punkt gerichtet und verläuft — zum Arcus zygomaticus parallel — in der median-sagittalen Ebene.

Das Röntgenbild

(Abb. 468—474)

Die Form des auf dem Bild sichtbaren Seitenventrikels hängt ausschließlich von der Menge der injizierten Luft ab. Infolge der Schädellage gelangt die Luft zuerst in das Vorderhorn des Seitenventrikels und dringt von dort nach dorsal, in Richtung des Hinterhorns. Obwohl, der injizierten Luftmenge entsprechend, Bilder von fast unendlich vielen Schattierungen erhalten werden können, sind praktisch folgende Möglichkeiten von besonderem Interesse:

a) War die Menge der injizierten Luft so gering, daß sie nur den frontal vom Nucleus caudatus gelegenen Vorderhornteil des Seitenventrikels auffüllt, so sind — im Falle partieller Auffüllung beider Seitenventrikel — in gewisser Entfernung von der Medianlinie zwei kleine, undeutliche Luftansammlungen zu sehen. Jedenfalls zeigen diese die zwischen den Vorderhornspitzen der Seitenventrikel und der Mittellinie bestehende Entfernung an (Abb. 468).

b) Wurde eine größere Luftmenge injiziert, so daß sie das Gebiet der zwischen den Vorderhornspitzen und dem Vorderteil des Septum pellucidum angenommenen theoretischen Frontalebene erfüllt, so wird im Röntgenbild der Luftschatten bereits größer sein, und es werden die bilateralen Schatten näher zueinander liegen (Abb. 469).

Der Schatten hat zwei Teile, einen dunkleren, medialen und einen lichteren, lateralen. Letzterer, der Vorderteil des Nucleus caudatus, entspricht einem *Weichteilschatten*, der von lateral in den Ventrikelschatten eindringt.

c) Erreicht die untere Grenze der Luftansammlung jene theoretische Frontalebene, die vor dem Foramen Monroi das Septum pellucidum schneidet, dann gleicht das Bild bereits der bei Röntgenbildern gewohnten Falterform, nur fehlt der »Körper« des Falters, der vom Schatten des III. Ventrikels gebildet wird (Abb. 470). Die Tonusdifferenz des Schattens ist bereits ausgeprägt, das mediale, dunklere, kipfelförmige Gebiet ist scharf gegen den lateralen, durch den Nucleus caudatus bewirkten Weichteilschatten abgegrenzt. Die obere und mediale Kontur des dunkleren Gebietes entspricht dem Vorderhorndach und der Medialwand des Seitenventrikels.

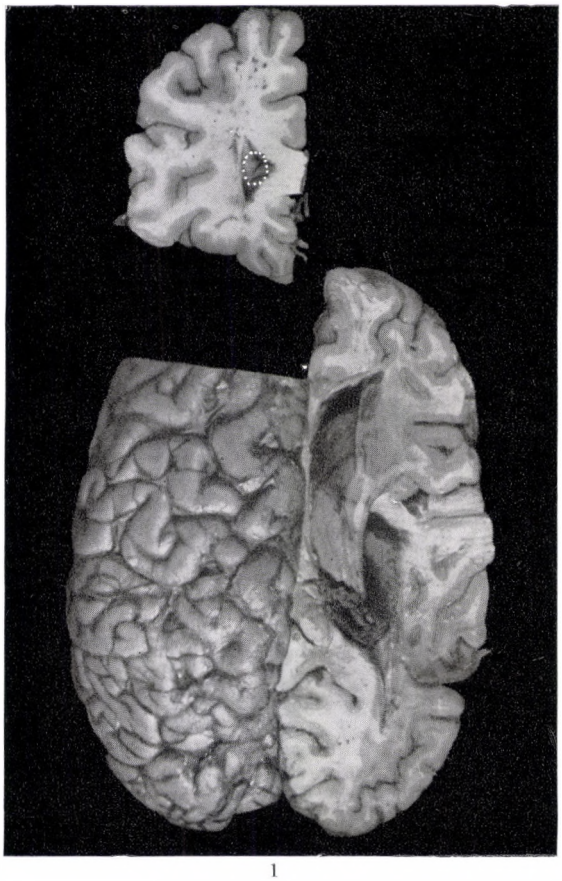

1

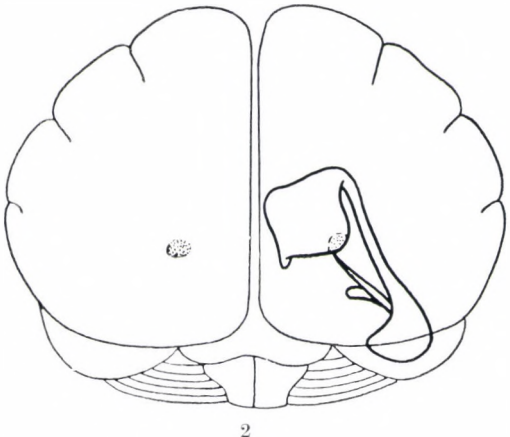

2

Abb. 468. Schema zur Analyse des antero-posterioren Ventrikulogramms a)

Die Luft erfüllt den sich vom Nucleus caudatus frontal befindlichen Teil des Vorderhorns des Seitenventrikels. Mit Frontalschnitt wurde der mit Luft gefüllte Seitenventrikelteil der linken Gehirnhemisphäre entfernt. Das frontale Schnittblatt des entfernten Gehirnventrikelteils ist vor der linken Gehirnhemisphäre ersichtlich. Aus dem Verhältnis der Schnittlinie und des rechtsseitigen Seitenventrikels kann auf die Ausdehnung des mit Luft gefüllten Ventrikelteils geschlossen werden 1. — Mit Luft ausgefüllter Seitenventrikelteil der linken Hemisphäre. 2. — Schematisches Bild des Ventrikulogramms

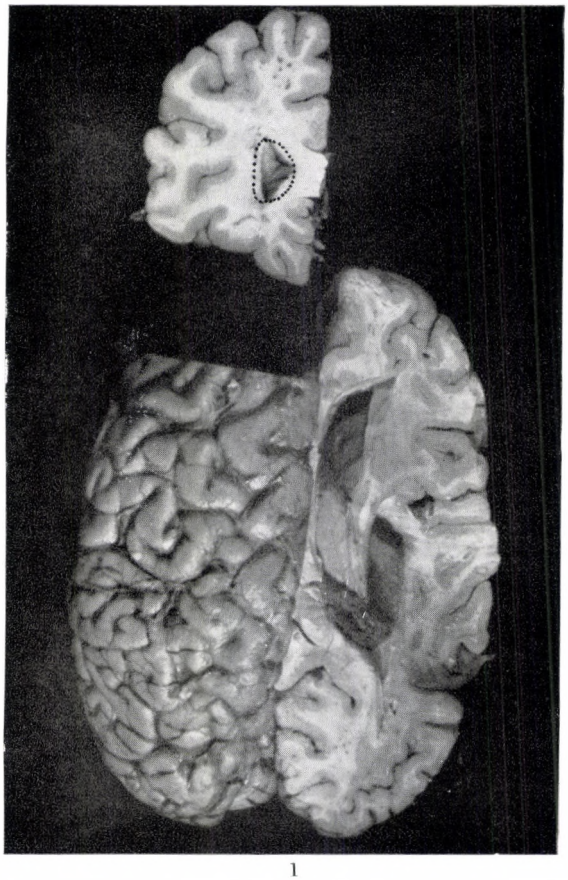

1

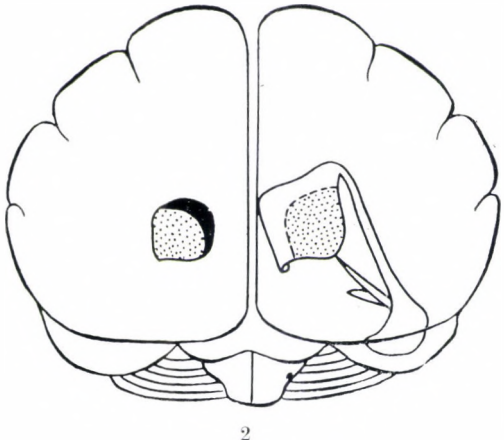

2

Abb. 469. Schema zur Analyse des antero-posterioren Ventrikulogramms b)

Die Luft hat jenen Teil des Vorderhorns des Seitenventrikels erfüllt, der sich ventral von der über die Grenze des vorderen Septum-pellucidum-Drittels gelegten theoretischen Frontalebene befindet. 1. — Mit Luft ausgefüllter Seitenventrikelteil der linken Hemisphäre. 2. — Schematisches Bild des Ventrikulogramms

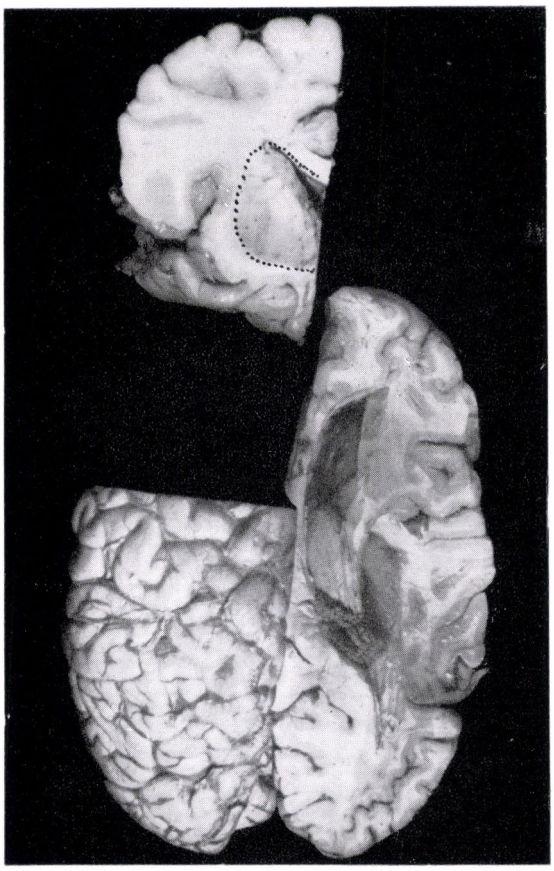

1

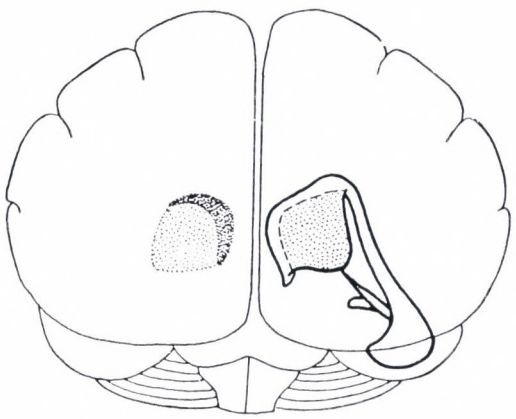

2

Abb. 470. Schema zur Analyse des antero-posterioren Ventrikulogramms c)

Die hintere Grenze der Luftansammlung erreicht die vor dem Foramen Monroi angenommene theoretische Frontalebene. 1. — Mit Luft ausgefüllter Seitenventrikelteil der linken Hemisphäre. 2. — Schematisches Bild des Ventrikulogramms



1

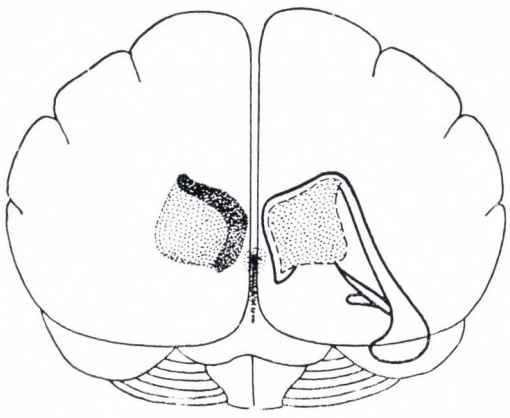

2

Abb. 471. Schema zur Analyse des antero-posterioren Ventrikulogramms d)

Die hintere Grenze der Luftansammlung erreicht die in Höhe des Foramen Monroi angenommene theoretische Frontalfläche. 1. — Mit Luft ausgefüllter Seitenventrikelteil der linken Hemisphäre. 2. — Schematisches Bild des Ventrikulogramms

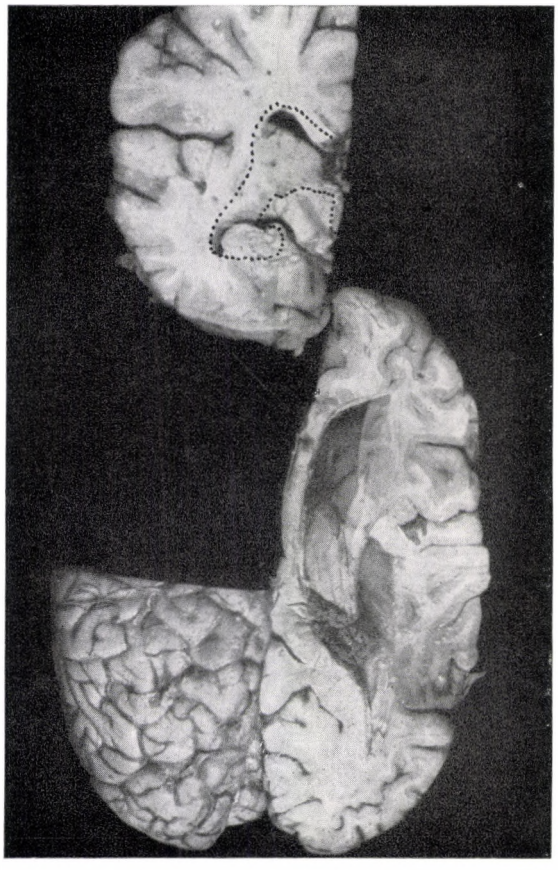

1

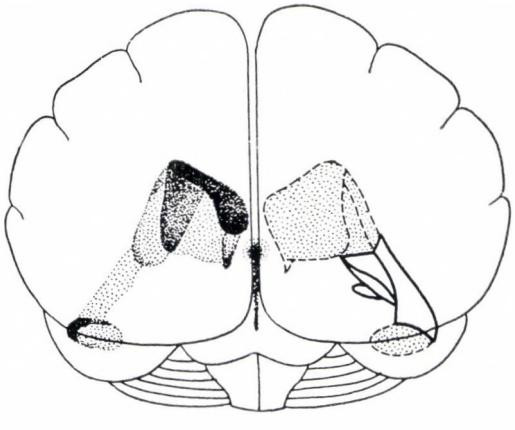

2

Abb. 472. Schema zur Analyse des antero-posterioren Ventrikulogramms e)

Die Luftansammlung erreicht den Anfangsteil des Hinterhorns des Seitenventrikels. 1. — Mit Luft ausgefüllter Seitenventrikelteil der linken Hemisphäre. 2. — Schematisches Bild des Ventrikulogramms



1

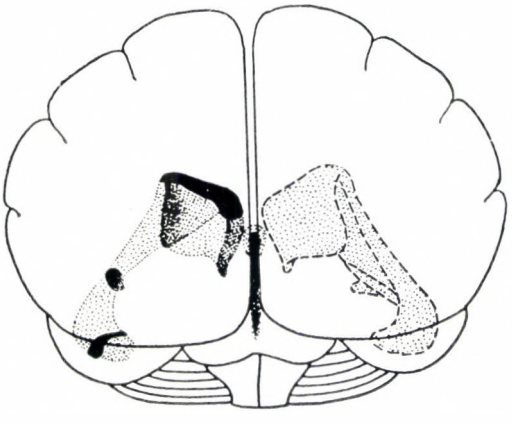

2

Abb. 473. Schema zur Analyse des antero-posterioren Ventrikulogramms f)

Die Luft erfüllt den ganzen Seitenventrikel. 1. — Linke Hemisphäre: Zentralteil des Seitenventrikels, Anfangsabschnitt des Hinterhorns (das Gebiet des Trigonum collaterale) und das Unterhorn; 2. — Schematisches Bild des antero-posterioren Ventrikulogramms

d) Erreicht die hintere Grenze der injizierten Luftansammlung das Foramen Monroi, so haben wir das in der Praxis am häufigsten anzutreffende Bild vor uns (Abb. 471). Hier handelt es sich um jene Luftmenge, die bei Auffüllung der Seitenventrikel verhältnismäßig leicht in dieselben hineingelangt. Auf dem Bild ist folgendes zu sehen: der auf vorigem Bild beobachtete zweitönige Schatten kann bereits in drei Teile geteilt werden. Der mediale, dunklere Schatten hat sich nämlich vergrößert und bildet jetzt selber zwei Teile: ein oberes, mediales, dunkleres und ein unteres, mediales, lichteres Gebiet. Der laterale Weichteilschatten ist lichter als diese beiden. Als neues Gebilde ist der dreieckige, medial lokalisierte Schatten des Thalamus ersichtlich, der sich kranialwärts scharf gegen den Zentralteil des Seitenventrikels, die Cella media abgrenzt und sich kaudalwärts in den Vorderhornschatten des Seitenventrikels projiziert. Über diesem entspricht in oberer Medialposition der dunkelste Schattenteil der *Cella media*. Hier ist die größte Luftansammlung zu beobachten, an derem Zustandekommen die Cella media und die das Vorderhorn ausfüllende Luft in gleichem Maße beteiligt sind.

Zwischen den unteren, divergierenden Fortsätzen der Vorderhörner ist der sich nach kaudal allmählich verschmälernde Schatten des III. Ventrikels sichtbar. Dieser Schatten wird mit der Vorderhornbasis des Seitenventrikels manchmal durch einen nach oben und auswärts ziehenden Schattenstreifen verbunden, welcher der das Foramen Monroi ausfüllenden Luftansammlung entspricht.

e) Ist der Seitenventrikel bis zum Anfangsteil des Hinterhorns von Luft erfüllt, dann ist bereits der größte Teil des Liquors durch Luft ersetzt (Abb. 472). Der Schatten der Cella media ist in Querrichtung vergrößert, weil sich bereits auch der hintere, mit Luft aufgefüllte Teil des zentralen Ventrikelabschnittes auf das Bild projiziert. Als *wichtiges neues Gebilde* ist der in der Unterhornspitze des Seitenventrikels ventro-lateral befindliche U-förmige Schatten der Luft sichtbar, der mit seinem konkaven Teil nach unten und einwärts blickt. Die U-Form wird von dem in das Unterhorn eindringenden Hippocampus verursacht. Der Schatten des III. Ventrikels ist auch intensiver, da die injizierte Luft bereits seine ganze Höhle erfüllt.

f) Wird der ganze Ventrikel von Luft ausgefüllt, was praktisch sehr selten vorkommt, so schließt sich der Hinterhornschatten in Form eines in Höhe des Trigonum collaterale nach medial vorspringenden intensiveren Schattens den im vorherigen Bild beobachteten Erscheinungen an (Abb. 473). Ist auch der IV. Ventrikel mit Luft aufgefüllt, so schließt sich an den III. Ventrikelschatten kaudalwärts ein mit der Spitze nach oben blickender, dreieckiger Schatten an, dessen Seite etwas eingezogen ist.

Auf dem A—P Bild (Abb. 474) sind gewöhnlich die im Punkt *d)* aufgezählten Gebilde sichtbar. Das Unterhorn des Seitenventrikels ist nur in jenem Fall zu sehen, wenn die Kammer etwas vergrößert ist. Ähnlich ist die Lage auch bei den unter den Punkten *e)* und *f)* angeführten Gebilden. Praktische Erfahrungen haben erwiesen, daß *das Erscheinen der Hinter- und Unterhörner sowie des IV. Ventrikels im Röntgenbild auf eine Erweiterung des Ventrikelsystems schließen läßt* (am häufigsten auf Hydrocephalus internus).

Der Paramedianabschnitt der auf der antero-posterioren Aufnahme sichtbaren Falterform hat — wie bereits erwähnt — mehrere Teile, was dem Umstand zuzuschreiben ist, daß die injizierte Luft Schichten verschiedener Dicke aufweist. Kliniker nennen den lateralen Schatten den 1. Schatten, den medialen unteren den 2. Schatten und den medialen oberen den 3. Schatten. Der *1. Schatten* ist der Weichteilschatten des das Ventrikellumen einengenden *Nucleus caudatus*, den *2. Schatten* ruft der *Thalamus* hervor, während der *3. Schatten* der Restteil des von Weichteilschatten nicht geschwächten ganzen Schattens ist — im wesentlichen also das Gebiet der *Cella media*.

Die Auswertung des Bildes wird dadurch erschwert, daß sich andere Gebilde in die Ventrikel projizieren. Die Projektionen des falterförmigen Teils des Seitenventrikelsystems und des Sinus frontalis fallen oft zusammen. Dort, wo sich die Knochengrenze des Sinus auf den Schatten des Vorderhorns des Seitenventrikels projiziert, verstärkt sich der Schatten.

Ein störendes Gebilde kann das stark entwickelte *Septum sinuum frontalium* sein. Dieses kann den Schatten des III. Ventrikels vollkommen verdecken und unauswertbar machen.

Den zwei Fehlern kann durch exzentrische Einstellung der Röntgenröhre — wenigstens teilweise — abgeholfen werden.

Infolge fehlerhafter Einstellung können sich die rechts- und linksseitigen Seitenventrikelschatten teilweise aufeinander projizieren. Dies geschieht, wenn der Zentralstrahl den Schädel nicht in der Medianlinie trifft, sondern von dieser nach der einen oder anderen Seite abweicht. Dieser Fehler kann durch Einstellungskorrektion behoben werden.

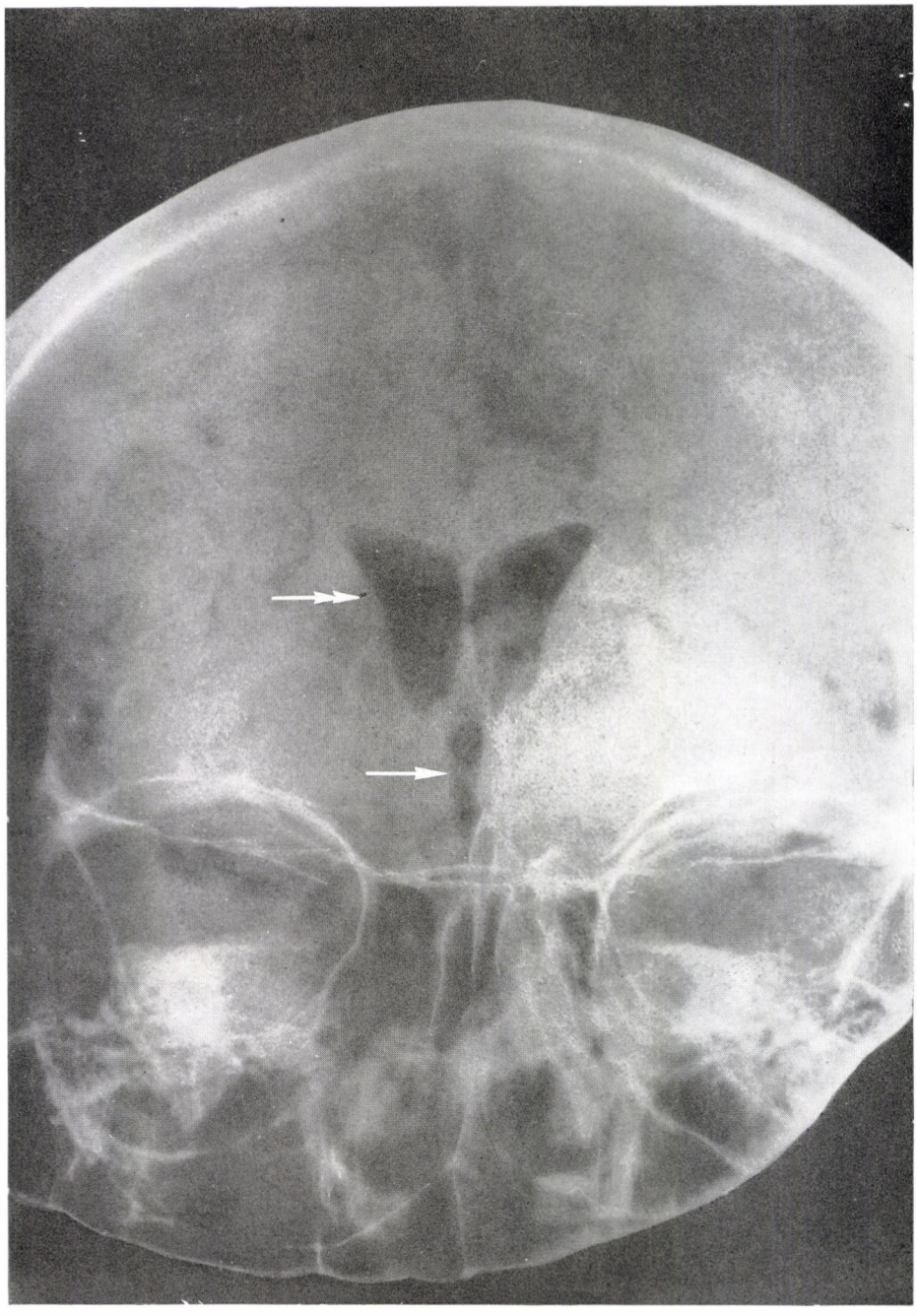

Abb. 474. Antero-posteriores Ventrikulogramm

Der Pfeil weist auf den III. Gehirnventrikel, der Doppelpfeil auf den Schatten des rechtsseitigen Seitenventrikels. Das sich auf den unteren Teil des III. Gehirnventrikels projizierende, mit der Spitze aufwärts blickende Schattendreieck entspricht dem IV. Gehirnventrikel

Postero-anteriores Ventrikulogramm

Einstellung der Aufnahme. Die Stirn des Kranken ruht auf der Kassette. Die Frankfurter Horizontale ist vertikaler Lage, der Zentralstrahl ist — zur Kassette senkrecht — zwei Querfinger breit über die Protuberantia occipitalis gerichtet.

Das Röntgenbild (Abb. 475, 476). Das Bild hängt von der eingebrachten Luftmenge ab. Es gibt demnach verschiedene Möglichkeiten:

a) Füllt die eingeführte Luft nur die Hinterhörner an, so sind im Bild zwei, voneinander symmetrisch entfernte Schatten in rechtwinkliger Dreieckform zu sehen, deren rechter Winkel in lateraler Richtung etwas eingezogen ist und deren Hypothenuse sich medial befindet (Abb. 475a).

b) Erreicht die Luftmenge das Trigonum collaterale, so erhalten wir im Bild einen dreieckigen Schatten, dessen Längsachse von unten außen nach oben und einwärts zieht. Der im unteren Teil sichtbare intensivere Schatten entspricht dem Hinterhorn (Abb. 475b).

c) Erfüllt die Luft den hinteren Teil des Seitenventrikels, so zeichnen sich im Oberteil der — der topographischen Lage der Seitenventrikel entsprechend näher zueinander gelangten — bilateralen Schatten die Cella media als intensiverer Schatten, und im untersten Teil die Unterhörner ab. Der Schatten des Hinterhornes ist unverändert. Dem III. Ventrikel entspricht eine Luftblase medialer Lage (Abb. 475c).

Dies ist das Bild, das unter normalen Umständen bei postero-anterior gerichteter Ventrikulographie am häufigsten beobachtet wird (Abb. 476).

d) Wird fast der ganze (Abb. 475d) oder

e) der ganze Seitenventrikel von Luft ausgefüllt (Abb. 475e), so ist in auf der Abbildung ersichtlicher Weise der III. Ventrikel in seiner ganzen Ausbreitung wahrnehmbar, ferner die Pars ascendens der Cella media und das Vorderhorn der Seitenkammer.

Seitliches Ventrikulogramm

Einstellung der Aufnahme. Der Film wird auf der seitlichen Schädeloberfläche des Kranken derart angebracht, daß der zu untersuchende Schädelteil in filmferne Lage gelangt.

Der Zentralstrahl ist — zur Kassette senkrecht — auf den drei Querfinger über dem äußeren Gehörgang gelegenen Punkt gerichtet.

Das Röntgenbild (Abb. 477). Die Verhältnisse sind hier etwas komplizierter, als sich dies bei der ersten Annäherung erwarten ließe. Abb. 478 zeigt die anatomischen Verhältnisse.

Auf Grund theoretischer Überlegungen müßte man auf der Aufnahme den mit Luft ganz aufgefüllten, in filmferner Lage befindlichen Seitenventrikel sehen, während der filmnahe Seitenventrikel von Liquor aufgefüllt wäre und so auf der Aufnahme nicht dargestellt werden würde.

In Wirklichkeit gelangt die ganze eingebrachte Luftmenge wegen des engen Foramen Monroi nicht in den filmfernen Seitenventrikel, sondern bleibt zum Teil im filmnahen stecken. Auf diese Weise können auf der Aufnahme folgende Einzelheiten unterschieden werden:

1. Der filmferne, also obere Teil des in filmferner Lage befindlichen Seitenventrikels ist das Gebiet des Trigonum collaterale und das Unterhorn. Dieser obere Teil nimmt des seitlich liegenden Schädels wegen den höchsten Punkt ein.

2. Das größtenteils an das Septum pellucidum angrenzende Gebiet des filmnahen Seitenventrikels, also dessen relativ filmferner Teil.

Dies sind nämlich die Stellen, die von der eingebrachten Luft erfüllt werden.

Der Schatten des filmnahen Vorderhorns ist kommaförmig. Die Spitze ist nach hinten gerichtet, nach oben die Konvexität, deren Oberrand etwa dem Ansatz des Septum pellucidum am Corpus callosum entspricht. Der Schatten bietet nur eine allgemeine Information über das filmnahe Vorderhorn.

Obwohl die den filmfernen Ventrikel auffüllende Luft kein genaues Bild des Ventrikels vermittelt (zeigt sie doch nur den Seitenteil des Ventrikels), informiert sie dennoch über die annähernde Größe und Form des Vorderhorns und der Cella media. Das Seitenventrikel-Dreieck hingegen, das Gebiet des Hinter- und Vorderhornes, ist gewöhnlich genau zu beobachten.

Auf dem Bild ist ferner teilweise auch noch der III. Ventrikel erkennbar, der jedoch hier eine eigenartige Form aufweist. Während der Liquor die Massa intermedia total umfließt, befindet sich die ihn hinausdrängende Luft nur vor, unter und hinter der Massa intermedia, aber nicht über ihr. Dementsprechend verläuft der Oberrand des III. Ventrikelschattens vom Foramen Monroi ein kurzes Stück nach hinten, dann umfängt er die Massa intermedia in einem nach unten tief kon-

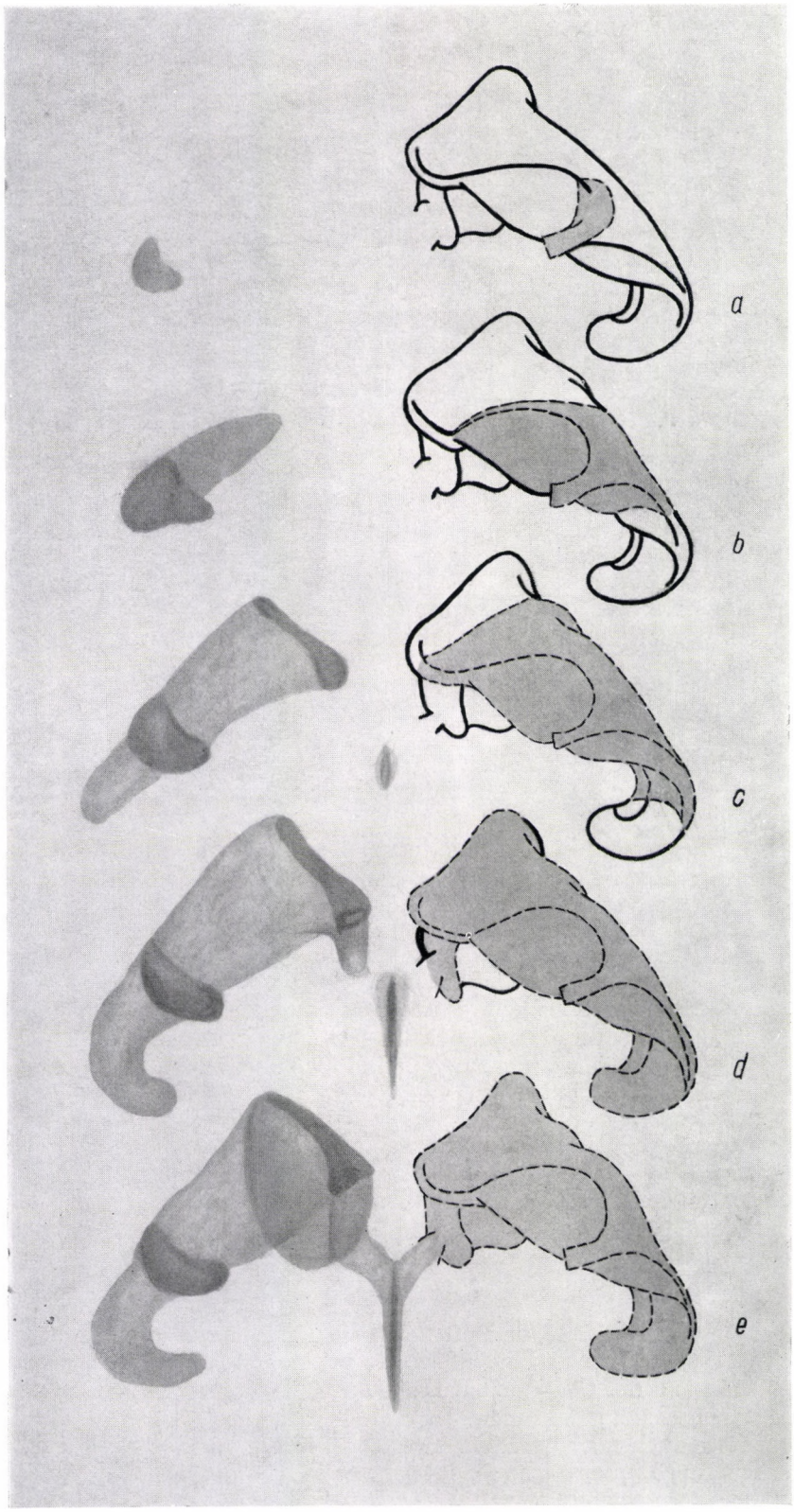

Abb. 475. Analysenschema des postero-anterioren Ventrikulogramms (nach Schlesinger)

a — Die in die Kammer eingeführte Luft hat das okzipitale Ende des Hinterhorns des Seitenventrikels aufgefüllt

b — Die Luft reicht bis zum Trigonum collaterale

c — Die Luft hat den hinteren Teil des Seitenventrikels aufgefüllt. Außer vorherigen sind folgende Gebilde sichtbar: Cella media, ein Teil des Unterhorns, ferner ein kleiner Teil der III. Gehirnkammer. (Dies ist das am häufigsten wahrnehmbare Bild.)

d — Die Luft dringt vor das Foramen Monroi. Außer vorherigen Gebilden ist ein Teil des Vorderhorns, der III. Ventrikel in seiner ganzen Ausbreitung und das Unterhorn des Seitenventrikels zu sehen

e — Die Luft hat den ganzen Seitenventrikel ausgefüllt. Ersichtlich sind: der ganze Seitenventrikel und der III. und IV. Hirnventrikel

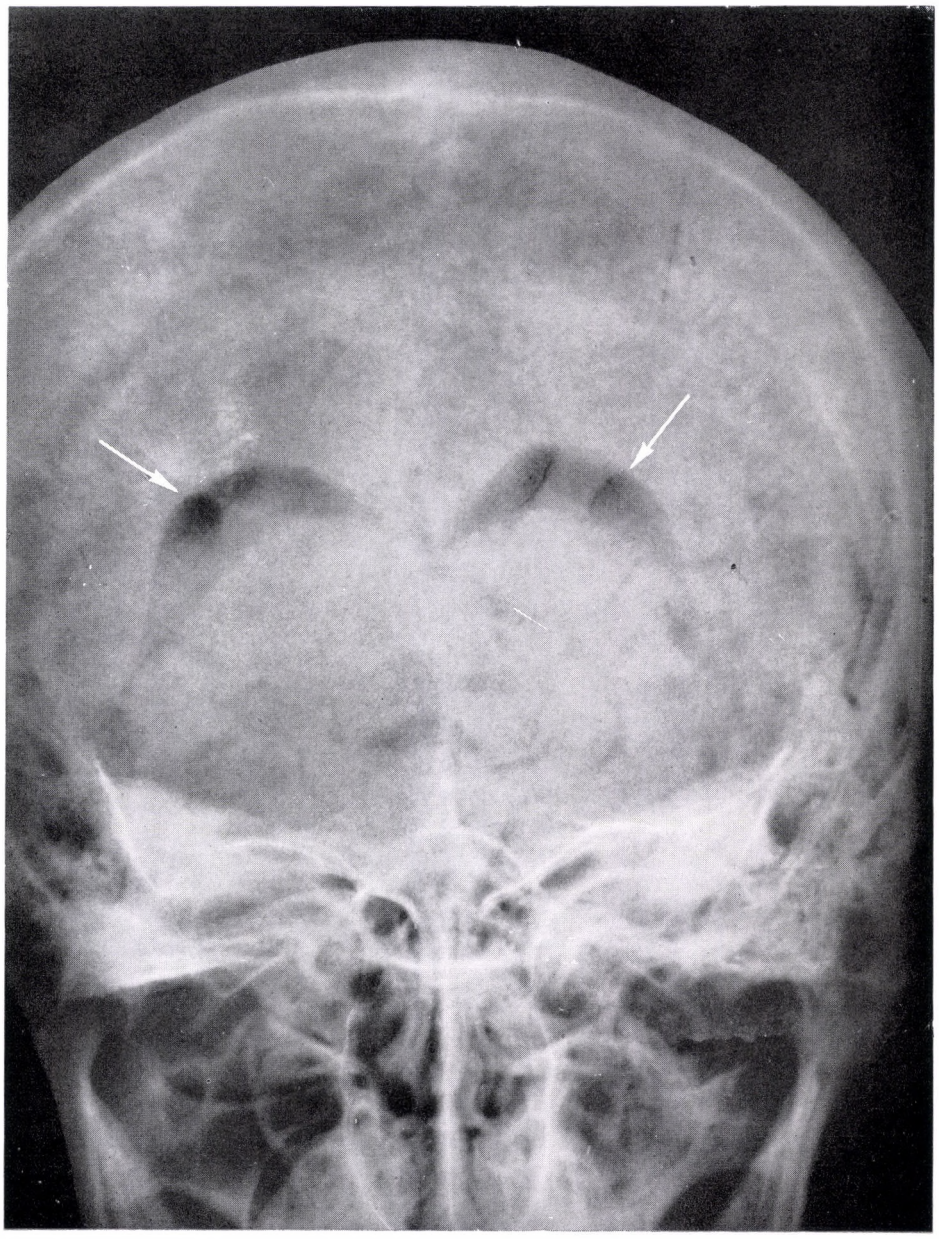

Abb. 476. Postero-anteriores Ventrikulogramm
Die Pfeile weisen auf den Schatten der im Seitenventrikel befindlichen Luft

vexen Bogen, steigt dann bis zur Linie des Ventrikeldachbestandes empor und endet in der Linie des Recessus suprapinealis.

Die Erscheinung läßt sich folgendermaßen erklären: jenes Gebiet, das von oben vom Dachbestand des III. Ventrikels, von unten von der Massa intermedia und seitlich vom Thalamus begrenzt wird, ist ein Kapillarspalt, an dessen Wänden der Liquor infolge Adhäsion so stark anhaftet, daß ihn die eingeführte Luft unter normalen Umständen von dort nicht verdrängen kann. Dieser Spalt bleibt sogar bei einer kleinen Kammererweiterung verhältnismäßig eng, so daß die Massa intermedia nur bei starker Erweiterung des III. Ventrikels als isoliertes Gebilde und die obere Ventrikelgrenze als geradlinige Schattenkontur ersichtlich ist. Hier handelt es sich also um einen

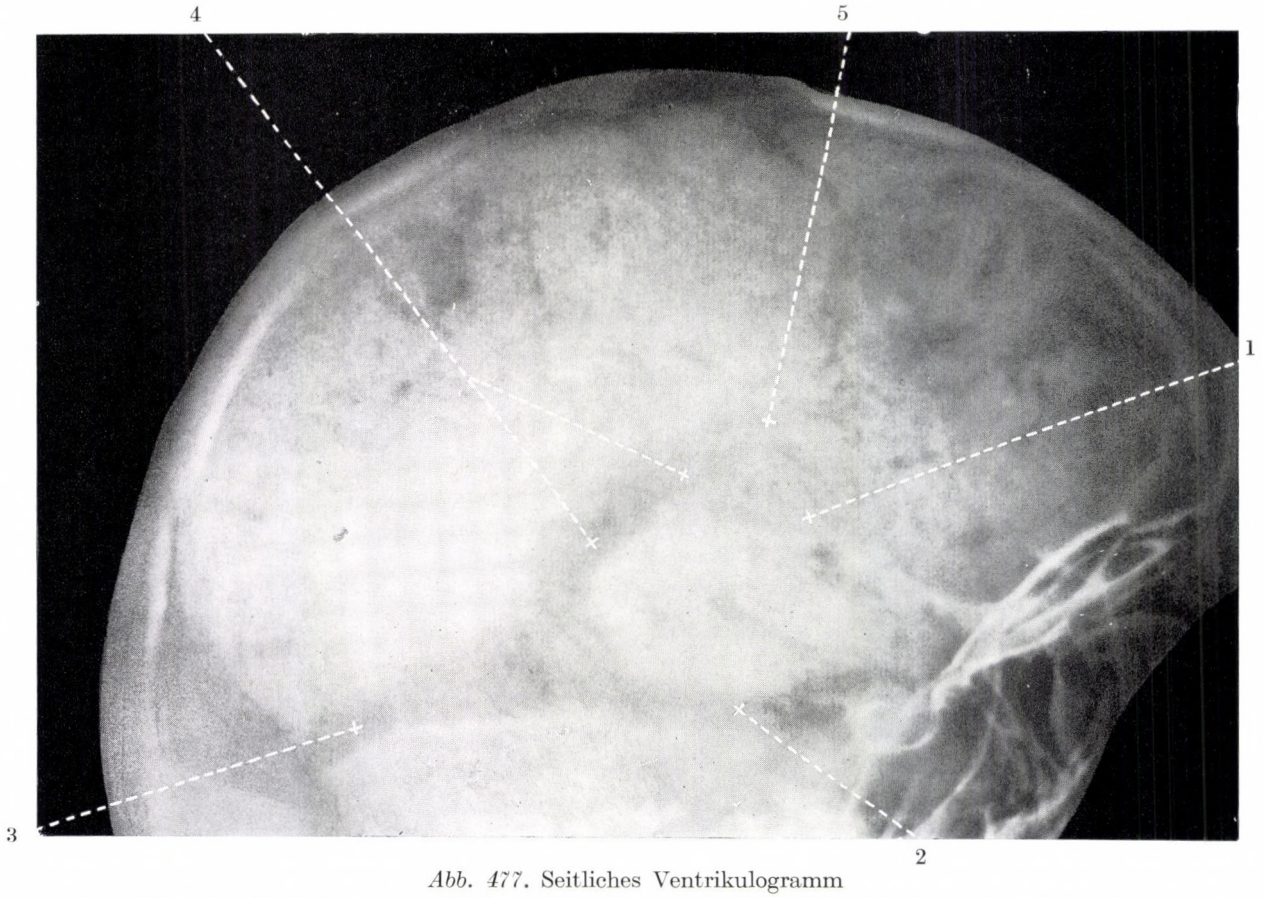

Abb. 477. Seitliches Ventrikulogramm

1. — Filmnahes Vorderhorn; 2. — filmfernes Unterhorn; 3. — filmfernes Hinterhorn; 4. — filmferne Cella media; 5. — filmfernes Vorderhorn des Seitenventrikels

Auffüllungsmangel, der jedoch physiologisch ist. Der III. Ventrikel läßt sich unter normalen Umständen nicht ganz auffüllen. Gewöhnlich ist ein U-förmiger Schatten wahrnehmbar, der mit der Massa intermedia in Verbindung steht. Diese Verbindung kann aber auch fehlen und die U-Form zerstückelt sein. Aus all dem geht hervor, daß das Bild des III. Ventrikels im seitlichen Ventrikulogramm recht verschiedenartig sein kann. Die Topographie des Schattens vermittelt jedoch trotzdem entsprechende Informationen und verhilft zur Vermeidung von Irrtümern.

Auf Grund praktischer Erfahrungen läßt sich daher feststellen, daß es sich, wenn auf der Seitenaufnahme ein mit Luft total aufgefüllter III. Ventrikel ersichtlich ist, um eine bedeutende Ventrikelerweiterung handelt.

Aus dem bisherigen geht hervor, daß die Seitenventrikel und der III. Ventrikel auf der Seitenaufnahme physiologische Auffüllungsmängel aufweisen. Zwecks genauer Orientation muß die Seitenaufnahme mit den Resultaten der antero-posterioren und postero-anterioren Aufnahmen ergänzt werden.

Der Nachweis des *Aquaeductus Sylvii* ist ziemlich schwer. Auf der Seitenaufnahme kreuzt er in annähernd rechtem Winkel das Unterhorn. Der Oberteil des IV. Ventrikels ist zwischen dem Unterhorn und der Crista pyramidis zu sehen. Der Schatten seines unteren Teils projiziert sich auf die lufthaltigen Knochenzellen des Proc. mastoideus und ist deshalb schwer sichtbar. Der Oberteil des IV. Ventrikels läßt sich auch oft schwer beurteilen, weil der sich dahinprojizierende Schatten der Ohrmuschel und des Felsenbeines das Bild in beträchtlichem Maße stört.

Im seitlichen Ventrikulogramm projizieren sich die Seitenventrikel — besonders die Vorderhörner — auch unter normalen Bedingungen aufeinander. Solche physiologische Summationsbilder kommen im allgemeinen in folgenden Fällen zustande:

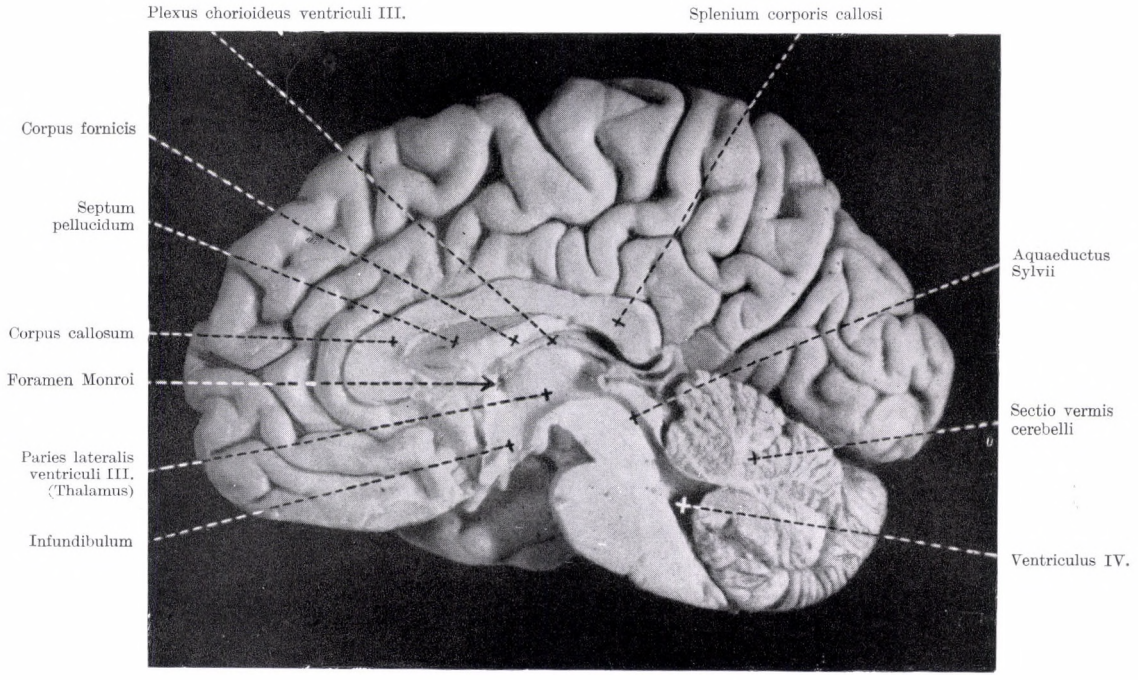

Abb. 478. Medialoberfläche des Gehirns

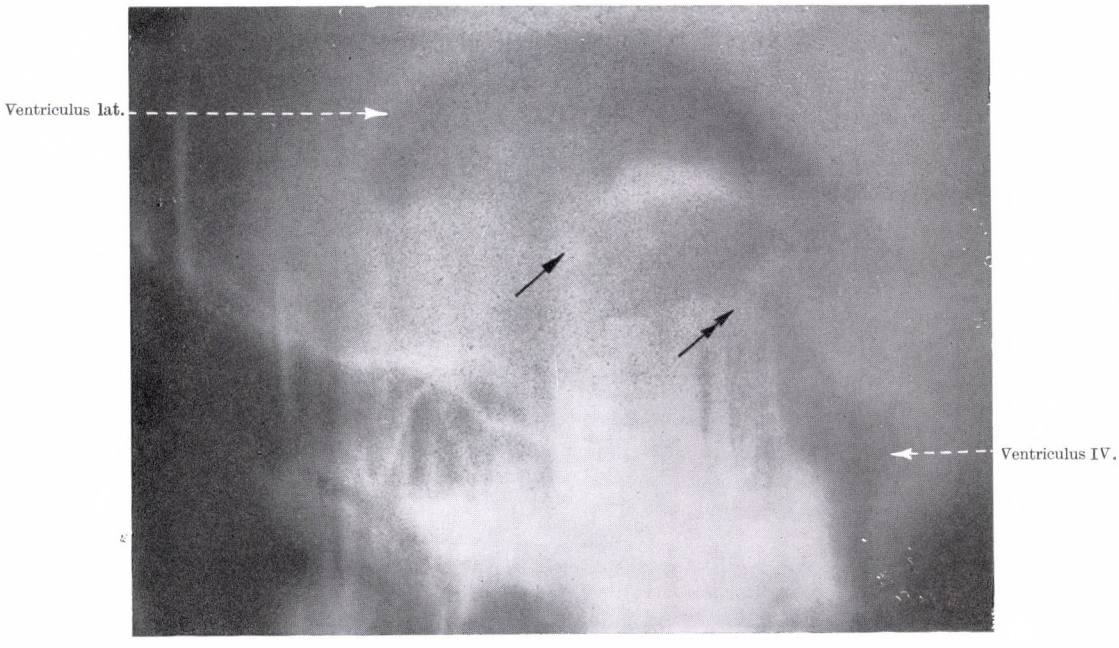

Abb. 479. Seitliches Schicht-Ventrikulogramm
Der Pfeil weist auf das Foramen Monroi, der Doppelpfeil auf den Aquaeductus Sylvii. Der zwischen den beiden Pfeilen befindliche Schatten entspricht dem III. Gehirnventrikel

1. Der Schatten des Aquaeductus Sylvii projiziert sich auf den Schatten des Unterhorns, wodurch sich der Schatten an dieser Stelle verstärkt.

2. Der IV. Ventrikel projiziert sich teilweise auf die Pyramide, an welcher Stelle sein Schatten schwächer wird, teilweise auf den Sinus transversus, wo sich hingegen sein Schatten verstärkt.

3. Auch die Schatten jener Furchen, in denen Arterien und Venen eingebettet sind, verstärken sich an der Stelle, an welcher ihre Projektion mit der der Ventrikelschatten zusammenfällt.

4. Oft kommt es vor, daß der Schatten der Vorderhörner vom Schatten der am Rand der Frontalnaht befindlichen Knochenauflagerungen gestört oder vollkommen verdeckt wird. Von differentialdiagnostischem Gesichtspunkt aus ist es wichtig, zu wissen, daß auch verkalkte Teile von Stirnlappentumoren ein ähnliches Bild zustande bringen können — diese sind jedoch auch auf dem anterio-posterioren oder postero-anterioren Bild zu sehen, im Gegensatz zu vorherigem, das selbstverständlich nur im Seitenbild wahrnehmbar ist.

5. Die Unterhornspitze kann mit der Cisterna interpeduncularis ein Summationsbild zustande bringen.

6. Der Weichteilschatten der Nasenmuschel kann kranial den Unterhornschatten und kaudal das Bild der Cisterna pontis schwächen.

Unter pathologischen Verhältnissen sind die Schwierigkeiten natürlich noch größer. Diese können jedoch hier nicht behandelt werden.

Die vorherigen Aufnahmen können selbstverständlich auch in sitzender Haltung angefertigt werden. Dies kann erforderlich sein, wenn durch die in liegender Position angefertigte Aufnahme kein sich auf alle Einzelheiten der Ventrikelposition erstreckender Aufschluß erhalten werden konnte. In dieser Lage sammelt sich die Luft im oberen Abschnitt der Seitenventrikel an, wodurch die kraniale Ausbreitung der Seitenventrikel verglichen werden kann.

Bei Einführung einer geringen Luftmenge ist das Liquorniveau — demnach also die Liquor-Luft-Grenze — sichtbar, die auf der Seitenaufnahme in fronto-okzipitaler Richtung verläuft. Wird viel Luft injiziert, so sind die Hinter- und Vorderhörner ganz besonders gut wahrnehmbar. Diese Methode wird vor allem zur scharfen Darstellung von hauptsächlich auf enkephalographischem Weg in Filmnähe gebrachten äußeren Liquorräumen sowie zur Beobachtung der parietalen Seitenventrikelbiegung verwendet.

Die Schichtaufnahme kann einen recht wertvollen Aufschluß vermitteln (Abb. 479).

Auf dem Bilde entspricht der obere, bogenförmige Luftschatten den sich aufeinanderprojizierenden Seitenkammern, die unten ein schmaler Streifen, der Schatten vom Luftinhalt des Foramen Monroi, mit dem ovalen Schatten der III. Gehirnkammer verbindet. Der ventral und kaudal gerichtete Processus der III. Gehirnkammer entspricht dem Infundibulum. Im Schatten der III. Gehirnkammer ist der weniger transparente, ovale Fleck der Massa intermedia gut sichtbar.

Aus dem hinteren unteren Teil der III. Gehirnkammer projiziert sich ein schmaler Schattenstreifen, der Aquaeductus Sylvii auf den dreieckigen Schatten der fast senkrechten IV. Gehirnkammer.

RÖNTGENANATOMIE DER ÄUSSEREN LIQUORRÄUME

Zur Beurteilung dieser Gebilde eignet sich hauptsächlich die sog. enkephalographische Untersuchung. Diese Methode ergibt besonders bei Miteinbeziehung des Stereoskopverfahrens ein entsprechendes Resultat, aber auch die einfache antero-posteriore und seitliche Aufnahme informiert über die zweidimensionale Ausbreitung der Zisternen (Abb. 480—482).

Cisterna cerebellomedullaris (Abb. 480). Unter normalen Bedingungen ist sie als nicht sehr ausgesprochenes luftschattengebendes Gebiet unmittelbar hinter dem Foramen occipitale sichtbar. Ihre obere Grenze ist verwaschen, die untere scharf, nachdem sich diese auf den horizontal stehenden Teil des Os occipitale projiziert. Die injizierte Luft dringt manchmal in die interlobaren und interlobulären Spalten des Kleinhirns ein und ergibt ein dem Arbor vitae ähnliches Bild. Manchmal ist zwischen der Membrana atlantooccipitalis posterior und der Medulla oblongata eine Luftansammlung erkennbar.

Cisterna pontis (Abb. 480). Nur der von der Pyramidenspitze kranial befindliche Teil ist sichtbar, weil der kaudale Teil vom intensiven Schatten des Felsenbeines verdeckt wird. Es scheint also, als ob die Zisterne in Höhe der Pyramidenspitze durchschnitten wäre. Ventral, gegen das Dorsum sellae und den Clivus ist ihre Grenze gewöhnlich scharf, ihr dorsaler Rand entspricht der Ponsoberfläche. Kranial reicht sie im allgemeinen bis zur Höhe des Proc. clinoideus post. und steht hier mit der Cisterna interpeduncularis in Verbindung. Im Zisternenschatten ist oft zwischen dem Clivus und der Brücke ein lichter Längsstreifen sichtbar, der der A. basilaris entspricht.

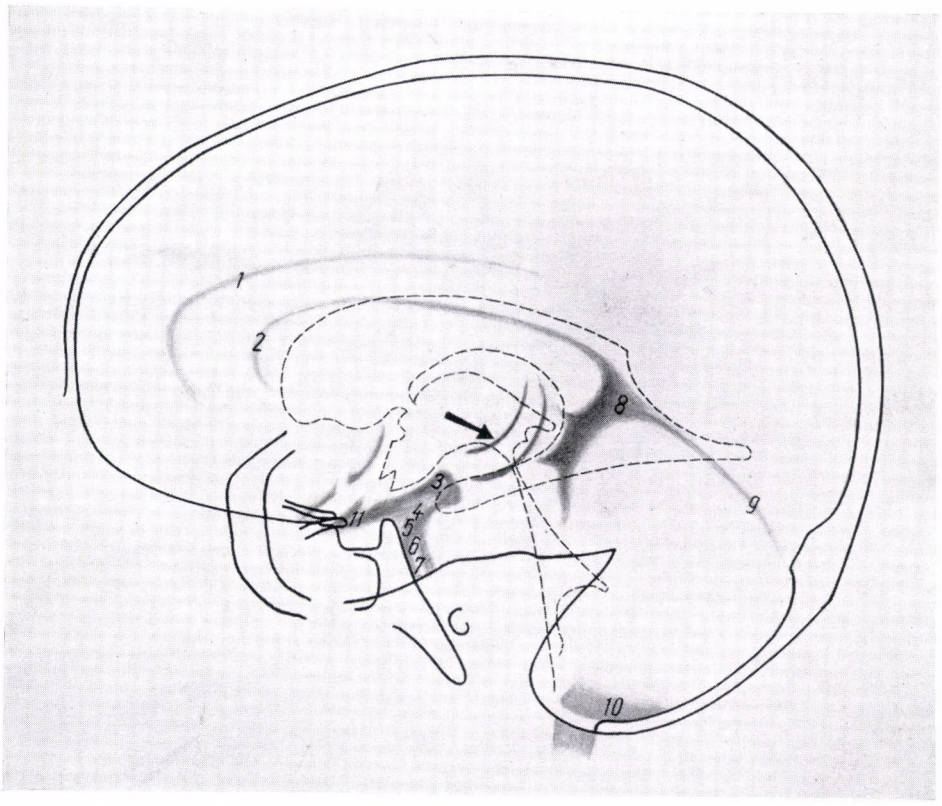

Abb. 480. Zisternen: seitliches Schema (Nach Schlesingers Abbildung)
Die gestrichelte Linie stellt das Ventrikelsystem dar. Der Pfeil weist auf die Cisterna ambiens
1. — Cisterna interhemisphaerica; 2. — Cisterna corporis callosi; 3. — Arteria cerebri post.; 4. — Cisterna interpeduncularis; 5. — N. oculomotorius; 6. — Cisterna pontis; 7. — Arteria basilaris; 8. — Cisterna venae cerebri magnae; 9. — subtentorielle Luftansammlung; 10. — Cisterna cerebellomedullaris; 11. — Cisterna chiasmatis

Cisterna interpeduncularis (Abb. 480). Ist fast auf jedem Enkephalogramm zu sehen. Bei vielen Ventrikulogrammen fällt es auf, daß die Luft durch den als dunkle Linie erkennbaren Stechkanal oder durch die physiologischen Öffnungen des IV. Ventrikels in den Subarachnoidalraum hinausgelangt. Im Falle totaler Auffüllung entspricht der Cisterna ein horizontal befindlicher viereckiger Schatten. Seine dorsale Grenze stellt die Substantia perforata posterior dar, die kraniale entspricht dem Tuber cinereum, also dem ventro-kaudalen, nach abwärts konvexen Teil des III. Ventrikels. Die vorne ungewisse Grenze wird vom Infundibulum gebildet. Kaudal kann die über den oberen Rand der Brücke und der Proc. clinoideus post. gelegte vertikale Fläche als Grenze angesehen werden.

Ist die Auffüllung nicht vollkommen, so gleicht der Schatten einem Komma, dessen Spitze über das Diaphragma sellae weist und dessen dickeres Ende in der Grube liegt, die sich zwischen der Pons und der Basis des III. Ventrikels befindet.

Auf dem zum Grund des III. Ventrikels nahe gelegenen Schattenrand ist oft ein durch das Corpus mamillare verursachter runder Schattenausfall sichtbar.

Am unteren Rand des Schattens zieht ein fast horizontal verlaufender lichter Streifen, der dem N. oculomotorius entspricht. Ist die durch den Oculomotorius verursachte Schattenaussparung nur eine partielle, so ist — senkrecht zu dem im oberen Ende des der A. basilaris entsprechenden hellen Streifens — der Nerv als ovaler oder dreieckiger Schatten erkennbar.

Über dem N. oculomotorius, als Fortsetzung des der A. basilaris entsprechenden lichten Streifens, ist oft ein kleines, rundes, recht scharfes Fleckchen wahrnehmbar, das durch den Querschnitt der A. cerebri post. verursacht wird.

Der Schatten der Cisterna interpeduncularis hängt vorne mit der Cisterna chiasmatis zusammen.

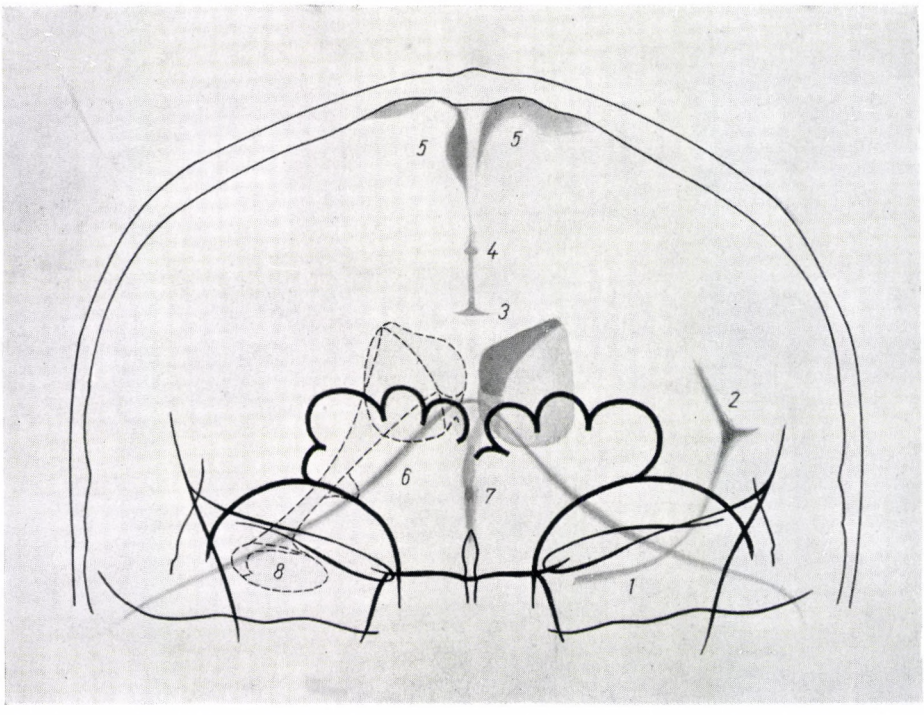

Abb. 481. Zisternen: schematische Darstellung des antero-posterioren Röntgenbildes (Abbildung von Schlesinger)
1. — Luftansammlung im Gebiet des Limen insulae; 2. — Cisterna fossae Sylvii; 3. — Cisterna corporis callosi; 4. — Cisterna interhemisphaerica; 5. — subdurale Luftansammlung neben dem Sinus sagittalis sup.; 6. — Luftansammlung unter dem Tentorium cerebelli; 7. — III. Gehirnventrikel; 8. — Unterhorn des Seitenventrikels

Cisterna chiasmatis (Abb. 480). Dieser entspricht ein über dem Diaphragma sellae befindlicher und von ventro-kaudal nach dorso-kranial verlaufender, mit der Spitze nach dorsal und kranial weisender Schatten. Kaudal ist sie vom Diaphragma sellae scharf begrenzt, ihre dorsale Grenze bildet ein dünner, auf dem Film hellerer, auf das Diaphragma sellae weisender Weichteilschatten, der sich nach kaudal allmählich verschmälert: dies ist der Hypophysenstiel. Vorn wird sie durch eine ausgeprägte Schattenaussparung (N. opticus) umgrenzt. Manchmal wird der Zisternenschatten von einem der A. cerebri ant. entsprechenden, hellen Streifen unterbrochen.

Cisterna terminalis (Abb. 480). Ein über der Sella befindlicher, nach vorn konkaver, schmaler Schattenstreifen. Von dorsal wird er von der Lamina terminalis cinerea begrenzt, nach ventral ist die Grenze verwaschen.

Cisterna interhemisphaerica (Abb. 481). Beginnt vorne mit der Cisterna terminalis und verläuft über dem Corpus callosum (zwischen dem Sulcus corporis callosi und dem Sulcus cinguli) und endet — dem Splenium ausweichend — in der Cisterna ambiens. Ihr über dem Corpus callosum befindlicher Abschnitt wird auch Cisterna corporis callosi genannt.

Auf der Seitenaufnahme ist sie gar nicht oder kaum sichtbar, weil die Cisterna in transversaler Richtung ungemein schmal, und so auch ihr Luftgehalt recht gering ist. In der sagittalen Aufnahme (antero-posterior oder postero-anterior) ist sie jedoch in Form einer dunklen, schmalen Linie zu sehen, die sich in der die bilateralen Sulci cinguli und Sulci corporis callosi verbindenden quergerichteten Luftschicht in senkrechter Richtung befindet. Die drei Gebilde bilden zusammen die Form eines Stetoskops.

Cisterna ambiens (Abb. 480). Diese ventral vom Splenium und der V. cerebri magna befindliche Cisterna steht mit mehreren anderen Zisternen in Verbindung und ist deshalb von recht großer Ausbreitung. Ihr Zentrum bildet die Cisterna venae cerebri magnae.

Ihre Grenzen sind:

Frontal: Recessus suprapinealis, Glandula pinealis und die Lamina quadrigamina.

Okzipital: Der gegen die Lamina quadrigamina gerichtete Teil der Kleinhirnvermis.

Lateral: Der Vorderteil des Isthmus gyri fornicati und der Vorderteil des Gyrus lingualis.

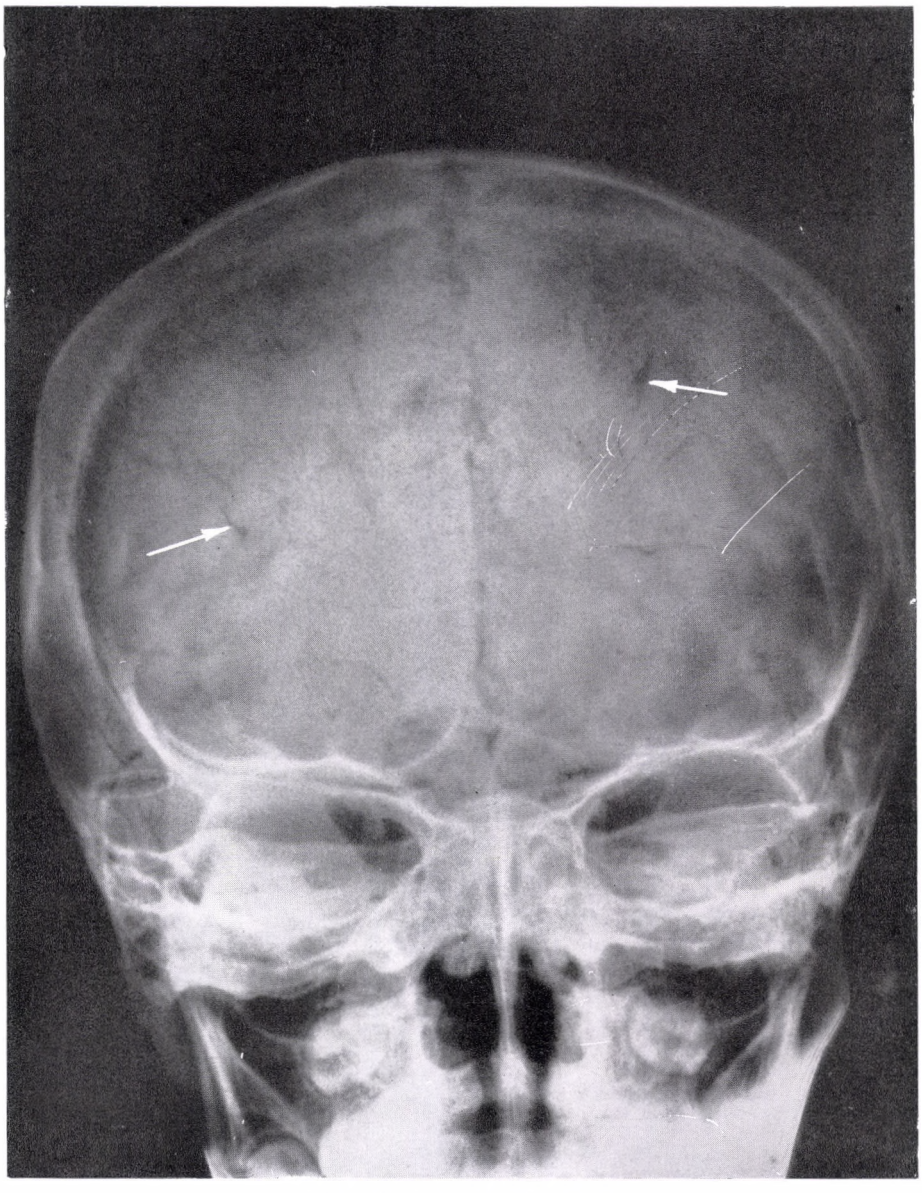

Abb. 482. Enkephalogramm
Die auf dem Bilde ersichtlichen Schattenstreifen werden durch die sich im subarachnoidalen Raum der Gehirn-Konvexität befindliche Luft verursacht (Pfeile)

Die Zisterne hat mehrere Fortsätze. Der eine dringt zwischen Kleinhirn und Großhirn — dies ist die *Pars supracerebellaris;* ein anderer befindet sich zwischen dem Velum medullare ant. und dem Kleinhirn. Dies ist die *Pars praecerebellaris*, der dritte, im Velum triangulare auffindbare Fortsatz heißt *Pars triangularis*. (Das Velum triangulare ist jener Arachnoidalteil, der sich zwischen dem Dach des III. Ventrikels und der Fornix bzw. Commissura hippocampi befindet.) Mit ihrer Spitze dringt sie bis zum Foramen Monroi vor, an ihrem Randteil ist der Plexus chorioideus des Seitenventrikels zu finden.

Nach vorn geht von der Cisterna ein paariger Fortsatz aus, die sog. *Pars circumpeduncularis*, die sich auf der medialen Oberfläche des Gyrus hippocampi befindet und den Gehirnstamm umgibt.

Die *Cisterna circumpeduncularis* enthält viele wichtige Gebilde, so den vorderen freien Rand des Tentorium cerebelli, den N. trochlearis, die A. cerebelli post. und den Tractus opticus.

Um auf dem Enkephalogramm etwaige Verwechslungen zu vermeiden, ist die Kenntnis wichtig, daß die Cisterna im wesentlichen den Unterhörnern der Seitenventrikel parallel verläuft.

Die Cisterna ambiens gibt im Röntgenbild wichtigen Aufschluß über die Liquorräume. Auf einem richtigen Enkephalogramm ist sie hinter dem, dem Corpus pineale entsprechenden Kalkschatten als Luftschatten sichtbar, der nach aufwärts von einer konkaven Linie begrenzt wird.

Die Pars circumpeduncularis ist am besten zu sehen. Auf der Seitenaufnahme erinnern die beiden, sich nahe zueinanderprojizierenden Partes circumpedunculares an einen nach dorsal und kranial weisenden Elefantenstoßzahn. Sie können als wichtige topographische Orientierung verwendet werden. Die hier angesammelte Luft entspricht nämlich dem deszendierenden Verlauf der Fissura chorioidea (jener Spalt, in den der Plexus chorioideus in Richtung des Seitenventrikels einbiegt). Über der Zisterne befindet sich das Splenium corporis callosi und vor diesem der Colliculus superior.

Cisterna fossae Sylvii (Abb. 481). Die Cisterna fossae Sylvii geht von der Cisterna interpeduncularis aus und folgt dem Verlauf der A. cerebri media. Ihr Dach überbrückt den zwischen dem Hinterrand der Frontallappenbasis und den Temporallappen bestehenden Spalt. Die Zisterne erreicht während ihres auswärts und vorwärts gerichteten konvexen Verlaufes das Limen insulae und ist demnach am Grund der Fossa Sylvii; ihre Lage ist versteckt. Ihre Fortsätze befinden sich ebenfalls in der Fossa Sylvii.

Röntgenologisch kann sie auf der antero-posterioren Aufnahme als mit dem kleinen Keilbeinflügel größtenteils parallel verlaufender Luftschatten dargestellt werden. Dieser Schattenstreifen biegt sich lateral- und kranialwärts, sein Endabschnitt verbreitert sich und zeigt die Form der Fossa Sylvii.

Der Subarachnoidalraum der Gehirnkonvexität. Unter physiologischen Umständen ist die Luft in diesem Raum in Form von Schattenstreifen zu sehen (Abb. 482). Bei Rindenatrophie ist der Luftschatten viel intensiver.

RÖNTGENANATOMIE DER HIRNGEFÄSSE

Das Hirn ist ungemein reich an Gefäßen. Diese nehmen auch an der Entwicklung des Gehirnsystems teil. Röntgenologisch gelangen in erster Linie die Gefäßstämme und die größeren Äste zur Darstellung. Ändert sich die normale topographische Zeichnung der Gefäße, so läßt sich hierdurch auf die Stelle der Veränderung schließen (z. B. bei Tumoren), auf die Natur der Erkrankung (z. B. Aneurysma), auf die Benignität oder Malignität (eine benigne Geschwulst schiebt die Gefäße auseinander, eine maligne destruiert die Gefäßwand) usw.

Die arterielle Blutversorgung wird von vier großen Arterien gesichert: den paarigen Aa. carotis internae und den paarigen Aa. vertebrales. Die Äste dieser beiden Systeme anastomosieren an mehreren Stellen und bilden auf der Gehirnbasis sogar einen Arterienring (*Circulus arteriosus Willisi*, Abb. 483).

Die zwischen den beiden Systemen bestehenden Verbindungen sind jedoch nur morphologischer Natur. Von funktionellem Gesichtspunkt sind sie jedoch — von Ausnahmefällen abgesehen — nicht befriedigend, weil sie einander bei plötzlichem Verschluß beim Erwachsenen in der Regel nicht ersetzen können.

Der einseitige *plötzliche Verschluß der A. carotis interna*, oder ihr artefizieller Verschluß (Gefäßdrosselung) ist im allgemeinen in 50% der Fälle tödlich. Ob der Kranke am Leben bleibt, hängt von der Entwicklung der kollateralen Zirkulation (Aa. vertebrales, A. Carotis int. der Gegenseite) ab, die hingegen wieder vom Alter des Kranken, dem Zustand seiner Gefäße und der Entwicklung der Aa. communicantes cerebri (ant. et post.) abhängig ist.

Beim *langsamen Verschluß der A. carotis interna*, z. B. im Falle von tumorbedingter Kompression, steht zur Entwicklung der Kollateralen genügend Zeit zur Verfügung. Dementsprechend hat die zur Entfernung des Tumors erforderliche Karotis-Abbindung eine viel geringere Mortalität zur Folge.

Der *plötzliche*, unter der Karotis-Teilung erfolgende *Verschluß der A. carotis communis* hat etwa 25—40%ige Mortalität zur Folge, da in diesem Fall durch die zwischen den beiden Aa. carotis externae befindlichen Anastomosen sowie durch die auf der Seite des Verschlusses befindliche A. carotis externa auf retrogradem Weg Blut in die A. carotis interna gelangen kann.

Die venöse Ableitung ist recht reichlich. Der größte Teil der Venen befindet sich auf der Oberfläche der Gehirnrinde sowie auf der oberen und unteren Oberfläche des Kleinhirns, um dann vereint in die Sinus der Schädelhöhle zu gelangen.

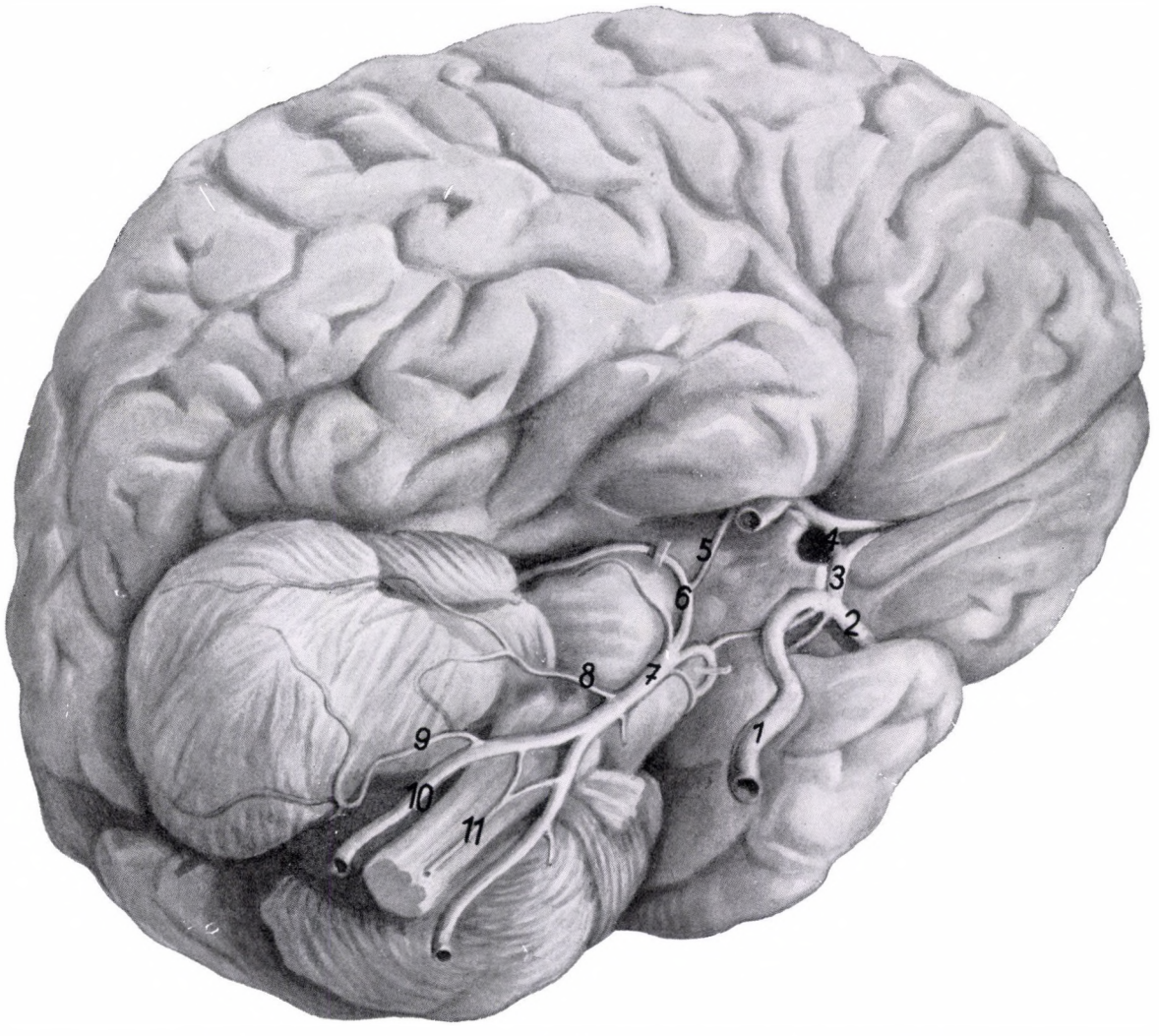

Abb. 483. Arterienring an der Schädelbasis (Circulus arteriosus Willisi)
1. — A. carotis interna sin.; 2. — A. cerebri media sin.; 3. — A. cerebri ant. sin.; 4. — A. communicans ant.; 5. — A. communicans post. dextra; 6. — A. cerebri post. dextra; 7. — A. basilaris; 8. — A. cerebelli ant. inf.; 9. — A. cerebelli post. inf.; 10. — A. vertebralis dextra; 11. — A. spinalis ant.

Unter normalen Umständen läßt sich im Röntgenbild der Schatten der Hirngefäße nicht von der Umgebung unterscheiden. Auch bei Gefäßverkalkung ist auf der Aufnahme nur je ein Gefäßabschnitt ersichtlich.

Deshalb mußte zur röntgenologischen Untersuchung der Gehirngefäße eine Spezialmethode (zerebrale Angiographie) ausgearbeitet werden.

Das Verfahren wurde zuerst von Egaz Moniz im Jahre 1927 beschrieben und angewandt. Das Wesentliche dieser Methode ist: von den mit Kontrastmittel aufgefüllten Gehirngefäßen werden Röntgenaufnahmen hergestellt, wobei aus der Veränderung der typischen Gefäßzeichnung auf Lokalisation, Ausbreitung und Natur der Erkrankung geschlossen werden kann. Das Verfahren ermöglicht sogar die Diagnostizierung von Erkrankungen, die früher nur am Sektionstisch festgestellt werden konnten, wie z. B. Gehirnaneurysmen, arteriovenöse Angiome.

Das ursprüngliche Vefahren betraf das an der Blutversorgung des Gehirns am meisten beteiligte System der Arteria carotis interna. Neuerlich wird es auch bei der Arteria vertebralis angewandt.

Indikationen der zerebralen Angiographie:

1. Bei wahrscheinlichen Tumoren der Großhirnhemisphären, zur Feststellung von Lokalisation, Größe, eventueller Benignität oder Malignität der Geschwulst.
2. Diagnostizierung der Gehirngefäßveränderungen.
3. Bei erfolgloser Enkephalo- oder Ventrikulographie oder zur Ergänzung dieser Untersuchungen.

Kontraindikationen:

1. Jodsensibilität.
2. Schwere Arteriosklerose.
3. Kreislaufinsuffizienz.

SYSTEM DER ARTERIA CAROTIS INTERNA

Technik der Angiographie

Die Kontrastmittelauffüllung der Arteria carotis interna erfolgt auf operativem und perkutanem Weg.

Beim *blutigen Verfahren* wird die Arteria carotis communis freigelegt (Abb. 484). — 8 cm lange Hautinzision am vorderen Rand des M. sternocleidomastoideus. Die Inzision beginnt beim Angulus mandibulae. Nach Beiseiteziehen des Muskels sucht und öffnet man die Vagina vasorum. Zu schonen ist der auf der Gefäßkapsel vorn verlaufende Ramus descendens nervi hypoglossi, der zwischen und hinter der Arteria carotis communis und der Vena jugularis interna verlaufende Nervus vagus sowie der in der hinteren Wand der Gefäßscheide befindliche zervikale Sympathikus-Strang. Unter die exponierte A. carotis communis legt man ein Gummiband. Zu der Punktion werden kurze, scharf geschliffene Kanülen von etwa 1,5 mm Durchmesser verwendet. Als Kontrastmittel werden heute hauptsächlich Jodpräparate benützt, z. B. Per-Abrodil. Von diesem werden in 50—70%iger Lösung 15—20 cm³, oder von 50%iger Joduronlösung 8 cm³ bzw. Triopac—400 10 cm³ injiziert, beide nach Jodsensibilitätsprobe.

Die Injektion erfolgt entweder in die Arteria carotis communis oder unmittelbar in die Arteria carotis interna. Vorteil letzterer ist, daß das Kontrastmittel in größerer Konzentration in die Gehirngefäße gelangt und die Äste der Arteria carotis externa das Bild nicht stören. Moniz injizierte das Kontrastmittel ursprünglich in die Arteria carotis communis und benützte die Äste der sich abzeichnenden Arteria carotis externa als Orientierungspunkte.

Bei der *perkutanen Methode* wird die Nadel in die Arteria carotis communis eingeführt. Heute tritt immer mehr die perkutane Methode in den Vordergrund.

Der Kopf des Kranken ist in reklinierter Stellung. Der Eingriff wird in Lokalanästhesie oder Narkose — bei Kindern immer in Narkose — ausgeführt.

Mit zwei Fingern der linken Hand wird die pulsierende Arteria carotis communis getastet. Die Nadel wird in Höhe des Schildknorpels durch die Haut geführt, und man nähert sich vorsichtig der Arterie. In deren Nähe gelangt, übernimmt die Nadel die Pulsation der Arterie. Die Gefäßwand rasch durchstechend wird die Nadel um einige mm in das Gefäß hinaufgeschoben. In auf Körpertemperatur erwärmter physiologischer Kochsalzlösung wird die Nadel in durchgangbarem Zustand gehalten. Stelle und Tiefe des Einstichs sind sehr wichtig. Mit mehr medialer und zu tiefer Punktion kann irrtümlicherweise die A. vertebralis erreicht werden.

Ob nun zum Zweck der Gehirnangiographie die blutige oder die perkutane Methode angewandt wird, Kontrastmittelinjektion und Aufnahme sollen simultan erfolgen.

Bei Serienaufnahmen läßt sich der Weg des Kontrastmittels verfolgen. Es hat sich herausgestellt, daß die Angiographie eigentlich aus zwei Phasen besteht: einem arteriellen Arteriogramm (Abb. 485) und einem venösen Phlebogramm (Abb. 486). 2—3 Sekunden nach der Injektion stellt das Kontrastmittel bereits das Venennetz dar.

Die Herstellung der Serienaufnahmen wird durch moderne automatisierte Einrichtungen in großem Maße erleichtert. Von diesen ist besonders die von Bouwers entwickelte *Odelca-Kamera*

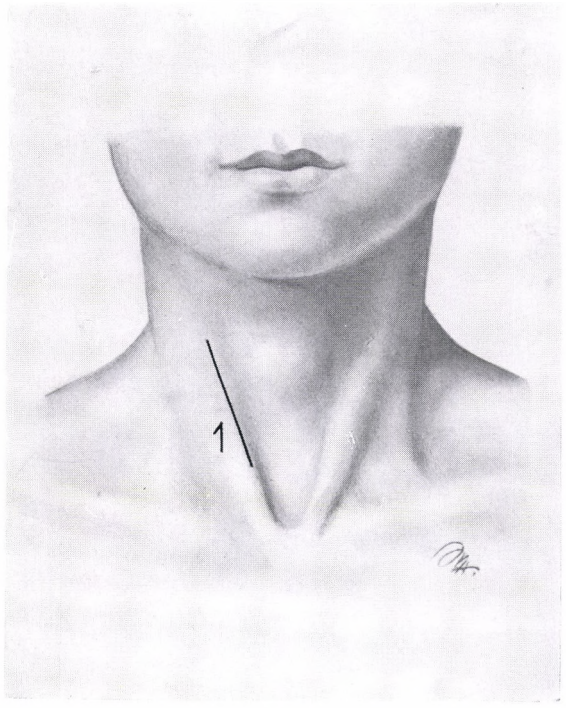

A

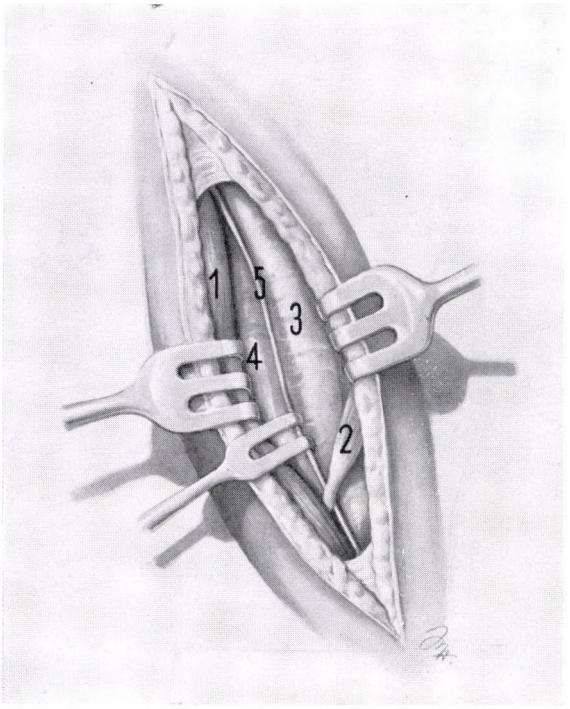

B

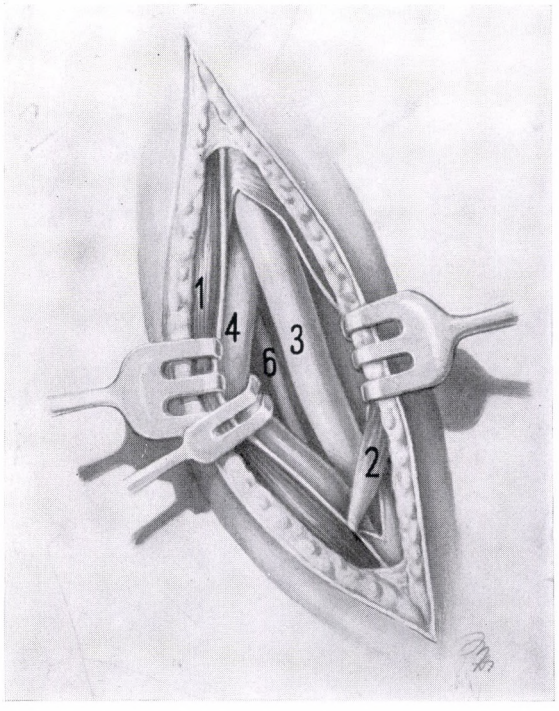

C

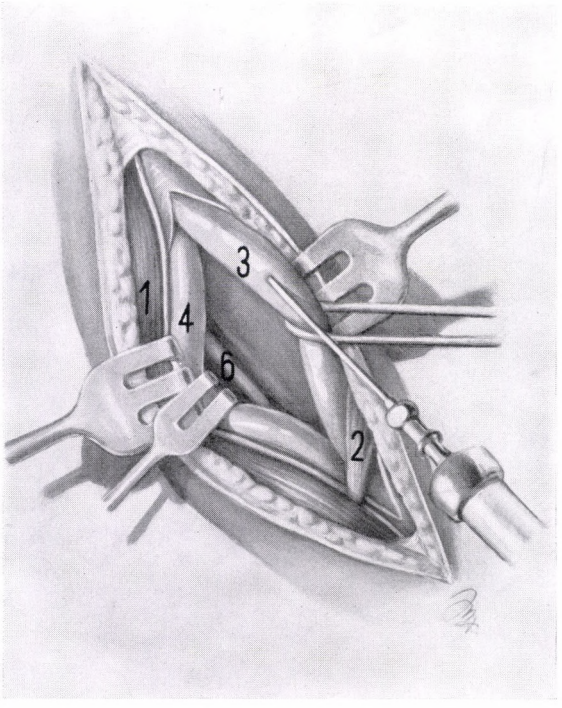

D

Abb. 484. Operative Freilegung der Arteria carotis communis
1. — M. sternocleidomastoideus; 2. — M. omohyoideus; 3. — A. carotis communis dextra; 4. — Vena jugularis int. dextra; 5. — Ramus descendens nervi hypoglossi; 6. — Nervus vagus

zu erwähnen, mit welcher, mittels verkleinerter Schirmaufnahme, 1—6 Aufnahmen/Sek. in Serien hergestellt werden können. Für Gehirnangiographie-Zwecke wird ein Film von 70 × 70 mm Größe, für thorakale Aufnahmen (Angiokardiographie, Serien-Lungenuntersuchungen) werden Filme von 100 × 100 mm Größe verwendet.

Mittels simultaner Benutzung zweier Kameras können mit einmaliger Kontrastmittelinjektion und ohne Bewegung des Kranken Gehirnangiographieserien gleichzeitig aus zwei Richtungen hergestellt werden (zerebrale Simultan-Serienangiographie).

Nach VIETEN vermitteln 3 Aufnahmen/Sek. einen für die Praxis befriedigenden Aufschluß. Die verkleinerten Aufnahmen — die übrigens eine beträchtliche Filmersparnis bedeuten — können je nach Bedarf vergrößert werden und eignen sich auch zur Untersuchung feinerer Einzelheiten.

Röntgenanatomie der Arteria carotis interna

Die *Arteria carotis interna*, die in Höhe des Schildknorpels von der A. carotis communis abzweigt, ist ein etwa 13—15 cm langes Gefäß. Der Gefäßstamm läßt sich — seiner Lage entsprechend — in einen zervikalen, temporalen und sphenoidalen Abschnitt teilen und verzweigt sich auf der Gehirnbasis in zerebrale Äste.

Der *zervikale Abschnitt* ist der längste. Er beginnt mit einer spindelförmigen Erweiterung, dem Sinus caroticus. In der Wand des Verästelungswinkels des Karotissinus und der A. carotis communis befinden sich Pressorrezeptoren (R. caroticus nervi glossopharyngei). Auf der äußeren Seite des Gefäßes befinden sich der Nervus vagus und die Vena jugularis interna, davor und etwas medial die Arteria carotis externa. Von dieser trennen sie die Mm. styloglossus und stylopharyngeus. Der zervikale Abschnitt zieht ohne Verästelung nach aufwärts, und tritt gewöhnlich, etwa 1,5 cm von der Tonsilla palatina entfernt, über den parapharyngealen Raum, manchmal liegt er jedoch eng an die Fossa tonsillaris des Gaumens an. Letztere Variation hat bei Operationen eine große Bedeutung. Schließlich tritt er durch das Foramen caroticum externum in den Canalis caroticus des Felsenbeins. Vor seinem Eintritt in den Kanal krümmt er sich bogenförmig, wodurch das Gefäß den Kopfbewegungen folgen kann. Von röntgenologischem Standpunkt hat dieser Abschnitt nur Bedeutung, wenn die Krankheit hier lokalisiert ist (Aneurysmen, arterio-venöse Anastomose usw.). Bei Gehirnangiographie gelangt dieser Abschnitt mit dem nächsten Abschnitt zusammen zur Darstellung.

Der *temporale Abschnitt* befindet sich im Canalis caroticus des Felsenbeins. Um zur Pulsation über genügenden Raum zu verfügen, füllt das Gefäß den knochigen Kanal nur halb aus. Von seinem Eintritt in den Kanal an umgibt ein sympathisches Nervengeflecht (Plexus caroticus internus) und ein leicht zusammendrückbares venöses Geflecht (Plexus venosus caroticus) den Gefäßstamm und dessen sich später ablösende Äste. Das venöse Geflecht wirkt zwischen dem Sinus cavernosus und dem Plexus venosus pterygoideus als Emissarium.

Der temporale Abschnitt folgt der rechtwinkligen Brechung des Canalis caroticus und gibt von dieser Stelle durch die vordere Wand der Paukenhöhle kleine Arterien an diese ab (Aa. caroticotympanicae). Auf dem Röntgenbild werden diese Äste vom massiven Schatten des Felsenbeins verdeckt.

Der *sphenoidale Abschnitt* des Gefäßes beginnt nach seinem Austritt aus dem Canalis caroticus, beim Foramen caroticum internum. Er tritt über dem Foramen lacerum in die Schädelhöhle, legt sich in den an der Seite des Keilbeinkörpers befindlichen Sulcus caroticus und zieht nach oben biegend, in Richtung des Proc. clinoideus post. Dieser — von den dreien — kürzeste Abschnitt befindet sich im *Sinus cavernosus*. Unter dem Proc. clinoideus post. biegt er nach vorne, gibt Äste an die Hypophyse und den Ganglion Gasseri ab, dann, in Höhe des Proc. clinoideus ant. medialwärts und rückwärts biegend, durchbohrt er die Dura mater und verzweigt sich in seine zerebralen Äste. Hier gibt er auch den die Orbitagebilde versorgenden Ast, die *A. ophthalmica* ab.

Die zerebralen Äste der A. carotis interna sind folgende (Abb. 485): 1. Die gerade Fortsetzung des Stammes ist die *A. cerebri media*, die über der Substantia perforata anterior in die Fossa cerebri lateralis verläuft (Arteria fossae Sylvii) und dort in der Nähe der Insula in 6—8 stärkere Äste verzweigt. Diese Äste biegen sich auf die Konvexität des Gehirns, versorgen den größten Teil dieses Gebietes, vor allem die psychomotorische Region, sowie in der Fissura cerebri lateralis die Hörsphäre. Aus dem Anfangsabschnitt der A. cerebri media, durch die Öffnungen der Substantia perforata anterior verlaufen 15—20 lange, senkrecht nach aufwärts ziehende Arterien (Aa. perforantes) zu den subkortikalen Ganglien und der Capsula interna bzw. externa.

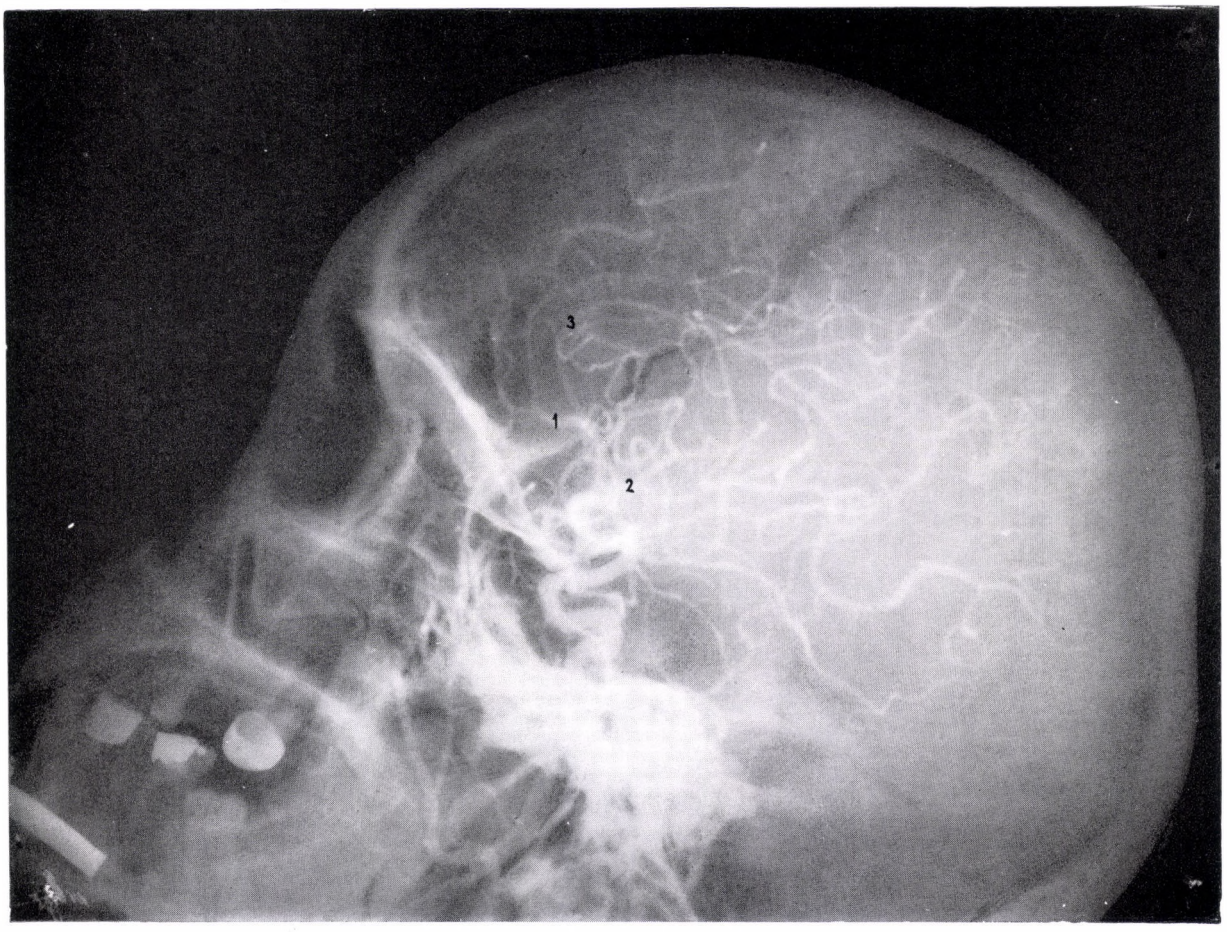

Abb. 485. Zerebrales Angiogramm I
Das Kontrastmittel befindet sich in den Hirnästen der Arteria carotis interna (Arteriogramm). Normale Gefäßzeichnung. 1. — A. cerebri anterior; 2. — A. cerebri media; 3. — A. corporis callosi

2. Die *A. cerebri anterior* löst sich vor dem Ursprung der A. cerebri media von der A. carotis interna los. Vor dem Chiasma opticum bzw. vor der Lamina terminalis tritt sie in die Fissura interhemisphaerica. Sie befindet sich in der Cisterna corporis callosi und verläuft auf dem Corpus callosum nach hinten (A. corporis callosi).

Sie anastomosiert mit den Ästen der A. cerebri posterior und media.

Sie versorgt die vorderen zwei Drittel der medialen Gehirnoberfläche und, diesem Gebiet entsprechend, den entlang der Fissura interhemisphaerica befindlichen, etwa 2 cm breiten Teil der Konvexität.

Die vor dem Chiasma opticum verlaufende A. communicans anterior verbindet die beiderseitigen Aa. cerebri anteriores.

3. Die *A. communicans posterior* tritt dorsalwärts aus der A. carotis interna heraus. Ein gewöhnlich paariges Gefäß. Die beiden Aa. communicantes postt. umschließen die Substantia perforata posterior und verbinden die Carotis interna mit der A. cerebri posterior, dem Endast der A. vertebralis.

4. *A. chorioidea ant.* Tritt durch die Fissura chorioidea des Seitenventrikel-Unterhornes in den Plexus chorioideus.

Zwecks Orientierung auf dem Gehirnarteriogramm kommt *röntgenologisch* dem sog. »*Carotis-Syphon*«, d. h. dem intrakranial gewundenen Abschnitt der A. carotis interna, sowie den Arterien der sog. *Sylvius-Gruppe* die größte Bedeutung zu (Abb. 485).

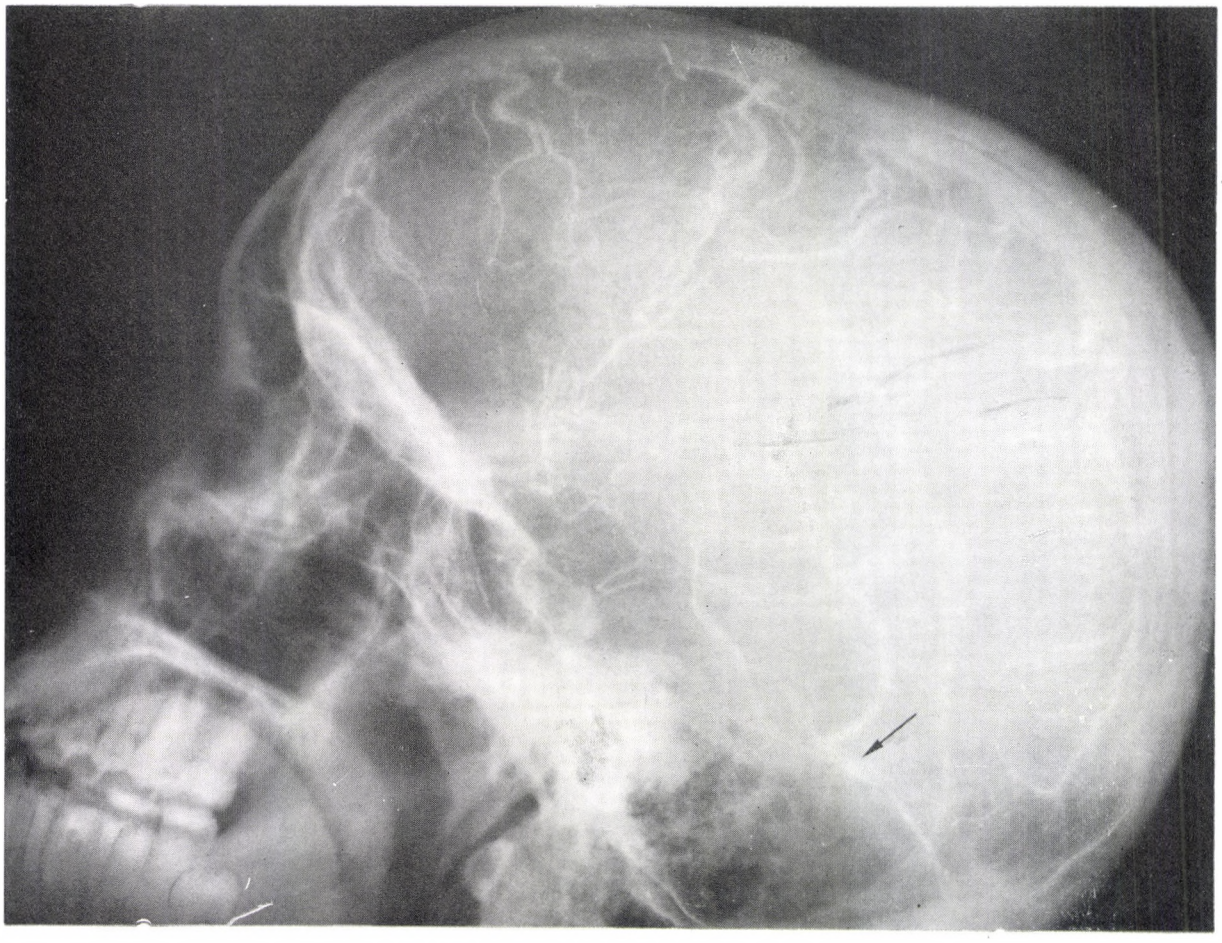

Abb. 486. Zerebrales Angiogramm II
Das Konstrastmittel füllt schon die Gehirnvenen (Phlebogramm). Normale Gefäßzeichnung. Der Pfeil weist auf die V. magna Galeni

Frontaltumoren drücken den Karotis-Syphon hinunter, oder hinunter und rückwärts. Dementsprechend erfolgt auch eine Diskolation der zu der Sylvius-Gruppe gehörenden Gefäße.

Im *Lobus temporalis lokalisierte Tumoren* richten den Karotis-Syphon gerade, heben ihn auf und verschieben auch die Sylvius-Arterien in diese Richtung.

Suprasellartumoren heben den Verzweigungsabschnitt der A. carotis interna.

Tumoren des Lobus parietalis können arteriographisch schwerer diagnostiziert werden. Parasagittale und Falx-Meningeome können durch Dislokation der A. cerebri anterior-Äste leicht erkannt werden. Gliome verursachen in gewissen Fällen eine Dislokation zur Sylvius-Gruppe gehörender Gefäße nach unten. Die im Bereich der Insula sitzenden Gliome hingegen schieben die Gefäße auseinander und spannen diese sozusagen aus. Bei parietalen Tumoren ist bei Dislokation der Sylvius-Gruppe die Lage des Karotis-Syphons oft unverändert, während bei Frontaltumoren die Veränderung der beiden Gefäßabschnitte parallel erfolgt. Diese Beobachtung kann als differentialdiagnostisches Zeichen angesehen werden (Tönnis).

Tumoren des Lobus occipitalis ergeben gewöhnlich nur dann ein auswertbares Bild im Arteriogramm, wenn die Veränderung weit verbreitet ist.

Über die Veränderungen der Corpora quadrigamina und die hinteren Teile des III. Hirnventrikels ergibt eher das Phlebogramm ein charakteristisches Bild (Moniz).

Das Phlebogramm kann wichtige Aufschlüsse über Zusammenhang und Topographie der Vv. cerebri internae, der Vena magna Galeni, sowie über die Venen der Konvexität, die Sinus usw. vermitteln (Abb. 486).

Technik der Angiographie

Die Kontraststoffauffüllung der Arteria vertebralis empfiehlt sich bei Prozessen, bei denen der Verdacht einer subtentorialen, eventuell parieto-okzipitalen Lokalisation besteht. Dieses Verfahren erwies sich auch bei der Diagnose eines solchen Falles von Nutzen, bei welchem der intrazerebrale Abschnitt der Arteria carotis interna obliteriert war und die Blutversorgung des entsprechenden Hirnteiles von der Arteria vertebralis bzw. dem System der Arteria basilaris übernommen wurde.

Moniz wandte in seinem Originalverfahren die operative Freilegung der Arteria subclavia an. Nach temporärer Kompression von deren distalem Abschnitt führte er das Kontrastmittel durch die Arteria subclavia in die Arteria vertebralis ein.

Shimidzu injiziert das Kontrastmittel auf perkutanem Weg in die Arteria subclavia und komprimiert die Arteria axillaris gleichzeitig mit dem Finger.

Radner führt durch die Arteria radialis bis zum Ursprung der Arteria vertebralis einen Katheter ein und injiziert das Kontrastmittel durch diesen.

Heute werden hauptsächlich *perkutane* Methoden verwendet und wird das Kontrastmittel unmittelbar in die Arteria vertebralis eingeführt. Die Injektion kann an zwei Stellen vorgenommen werden (Abb. 487).

1. *Punktion der Arteria vertebralis an ihrem Anfangsabschnitt, unter dem VI. Halswirbel* (Takahashische Methode, Abb. 487, 488).

Unter die Schulter des am Rücken liegenden Kranken, dessen Kopf in reklinierter Lage ist, wird ein Polster geschoben. Der Einstich wird in jenem Abschnitt der Arteria vertebralis vor-

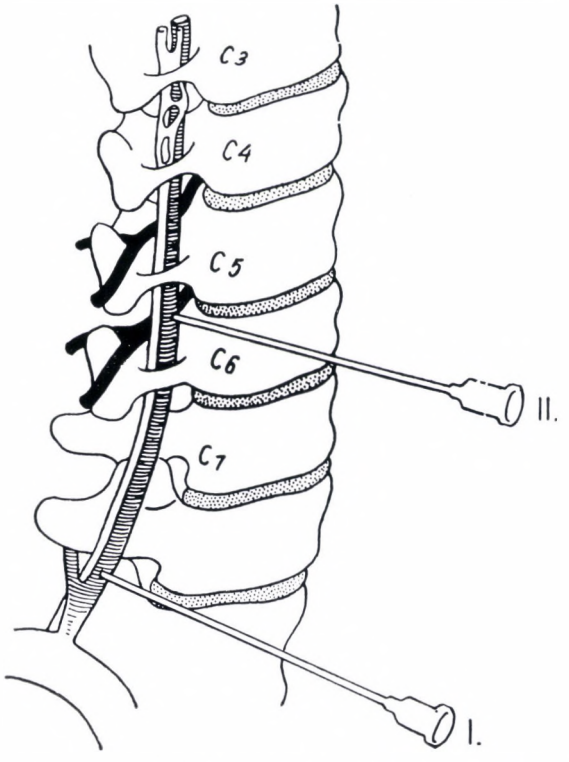

Abb. 487. Perkutane Angiographie der Arteria vertebralis: Punktionsstellen
I. — Takahashi Methode; II. — Sergent—Rougerie usw. Methode

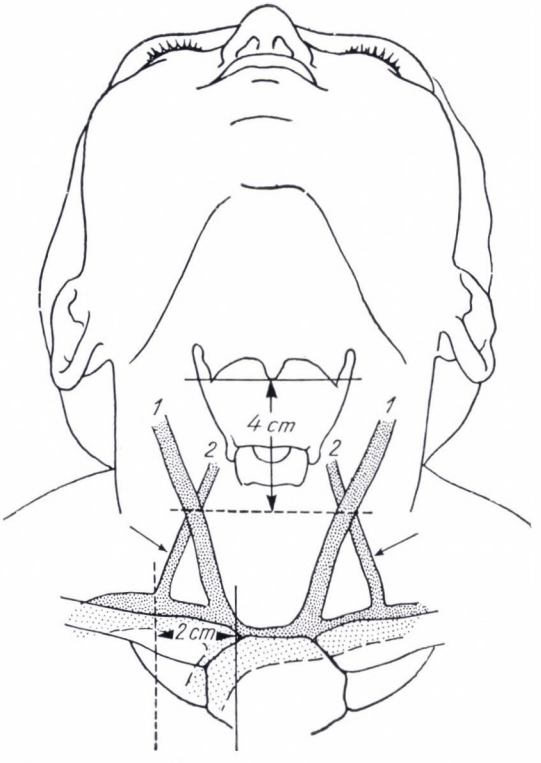

Abb. 488. Schema I zur Ausführung der perkutanen Angiographie der Arteria vertebralis
(Nach Takahashi)
Die Pfeile weisen auf die Punktionsstelle. 1. — Arteria carotis communis; 2. — Arteria vertebralis

genommen, der von ihrem Ursprung aus der A. subclavia, bis zum Eintritt in das Foramen costotransversarium des VI. Halswirbels reicht. Die Oberflächenprojektion dieses Abschnittes kann folgendermaßen bestimmt werden:

Unter der Incisura thyreoidea wird in etwa 4 cm Entfernung eine horizontale Linie angenommen und wird mittels Palpation der arteriellen Pulsation jener Punkt bestimmt, in dem diese Linie die Arteria carotis communis kreuzt. Dieser Punkt wird mit dem 2 cm lateral vom sternoklavikularen Gelenk gelegenen Punkt verbunden. Der Einstich erfolgt in der so angenommenen Linie. Tiefe des Einstiches beträgt 3,5—4 cm.

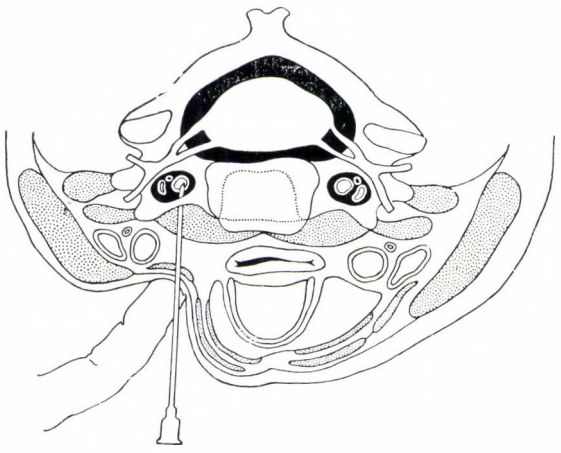

Abb. 489. Schema II zur Ausführung der perkutanen Angiographie der Arteria vertebralis
(Nach Sergent — Rougerie — Pertuisset — D. Petit — Dutaillis)

2. *Punktion der Arteria vertebralis zwischen den Foramina costotransversaria des V—VI. Halswirbels* (Abb. 487, 489).

Rückenlage des Kranken, dessen Kopf in mäßig reklinierter Lage ist. Mit dem Zeige- und Mittelfinger der linken Hand wird die Pulsation der Arteria carotis communis beim Vorderrand des M. sternocleidomastoideus in Höhe des oberen Randes des Schildknorpels getastet. Mit zwei Fingern tastet man dann senkrecht in die Tiefe und schiebt die zervikalen Gefäße zur Seite. Die tastenden Finger entfernen sich dann — der Längsache des Halses entsprechend — etwas voneinander. Die Einstichstelle befindet sich zwischen den zwei Fingern. Die Nadel wird zuerst über den Processus costotransversarius geführt, dann etwas senkrecht in den Canalis costotransversarius bzw. in die Arteria vertebralis eingeführt. Diese Einstichstelle ist deshalb günstig, weil die Arteria vertebralis, in Anbetracht ihrer fixierten Lage, der Nadel nicht ausweichen kann. Erscheint pulsierendes Blut in der Nadel, so ist dies ein Beweis der erfolgreichen Punktion. Erscheint in der Nadel Liquor, so deutet dies auf eine zu tiefe Lage der Nadel. Klagt der Kranke über Schmerzen in der scapulohumeralen Gegend, so sitzt die Nadel tief. Das Erscheinen venösen Blutes beweist die laterale Lage der Nadel.

Erfahrungen erweisen, daß im Moment der Punktion ein Gefäßspasmus eintritt, wodurch die Ausführung der Untersuchung erschwert oder unmöglich gemacht werden kann. Zweckmäßig ist es daher, vor der Angiographie Spasmolytika zu geben. Auch verabreichen manche, vor Einführung der Nadel ins Gefäß, periarteriell Novokain durch die Punktionsnadel.

Die Punktion wird zweckmäßig mit einer 7 cm langen Nadel von 1 mm Durchmesser ausgeführt, deren Ende kurz geschliffen ist, wodurch vermieden werden soll, daß ein Teil ihres Lumens extraarteriell bleibe.

Röntgenanatomie der Arteria vertebralis

Ihren Ursprung nimmt die Arteria vertebralis im ersten, sog. thorakalen Abschnitt der A. subclavia. Das rechtsseitige Gefäß tritt aus dem höchsten Punkt des sich nach oben wölbenden Bogens der rechten A. subclavia, der linksseitige aus dem Anfangsabschnitt der linken A. subclavia. Der beiderseitige Ursprungspunkt und der Ursprung der Aa. mammariae int. liegen einander gegenüber. Der Anfangsabschnitt der A. vertebralis befindet sich in der Fossa scalenovertebralis (zwischen dem M. longus colli und den Mm. scaleni befindlicher Graben) rechts etwas oberflächlicher, links tiefer, auf dem Capitulum der 1. Rippe.

Das Gefäß tritt, aufwärts und etwas medial verlaufend, beim VI. Halswirbel ein, im durch die Öffnungen der Processus costotransversarii (Foramina costotransversaria) der sechs oberen Halswirbel gebildeten Kanal. Daneben befindet sich die Vena vertebralis. Die Gefäße kreuzen von vorn die aus den intervertebralen Öffnungen austretenden zervikalen Rückenmarksnerven.

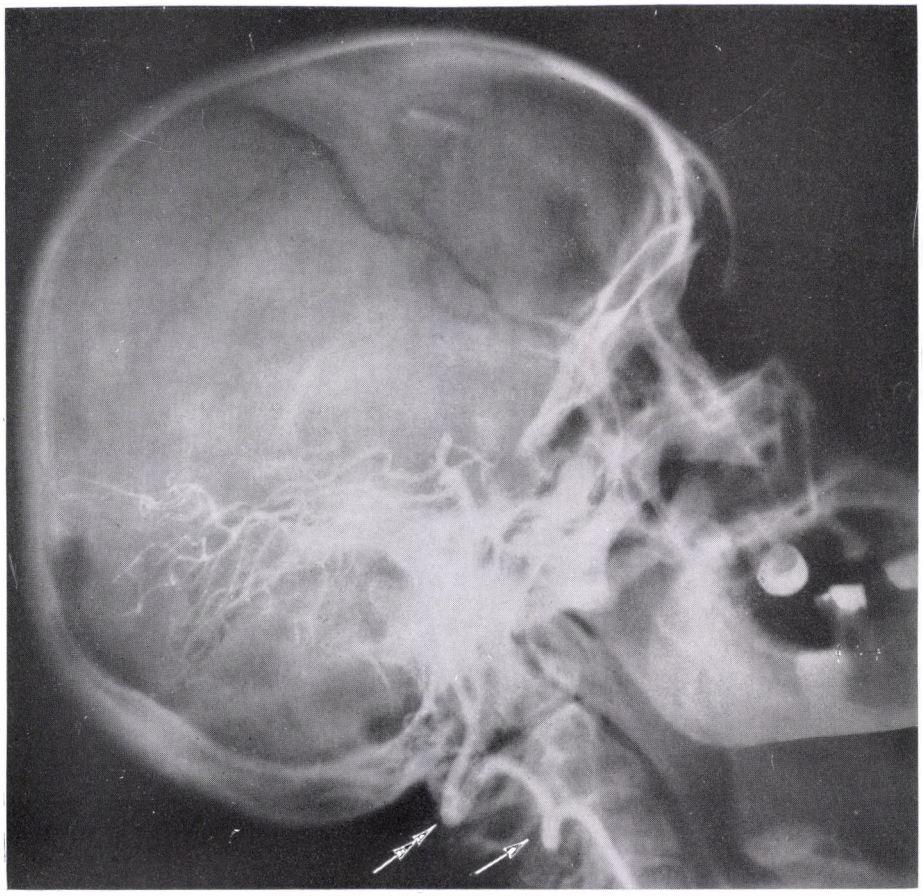

Abb. 490. Seitliches Arteriogramm der Arteria vertebralis
Der Pfeil weist auf den zervikalen Abschnitt der A. vertebralis. Der Doppelpfeil zeigt auf den über den Arcus post. atlantis überbiegenden, in die Schädelhöhle tretenden Abschnitt des Gefäßes

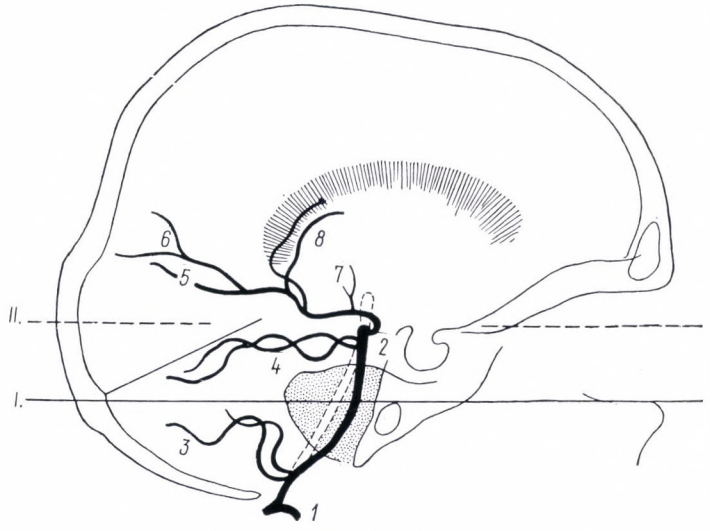

Abb. 491. Latero-laterales Arteriogramm der Arteria vertebralis: schematische Darstellung
(Nach Sergent—Rougerie)
I. — Frankfurter Horizontale; II. — Linie der Processus clinoidei. 1. — A. vertebralis; 2. — A. basilaris; 3. — A. cerebelli posterior inferior; 4. — A. cerebelli superior; 5. — A. cerebri posterior; 6. — R. occipitalis arteriae cerebri post.; 7. — A. thalamoperforans; 8. — A. plexus chorioidei

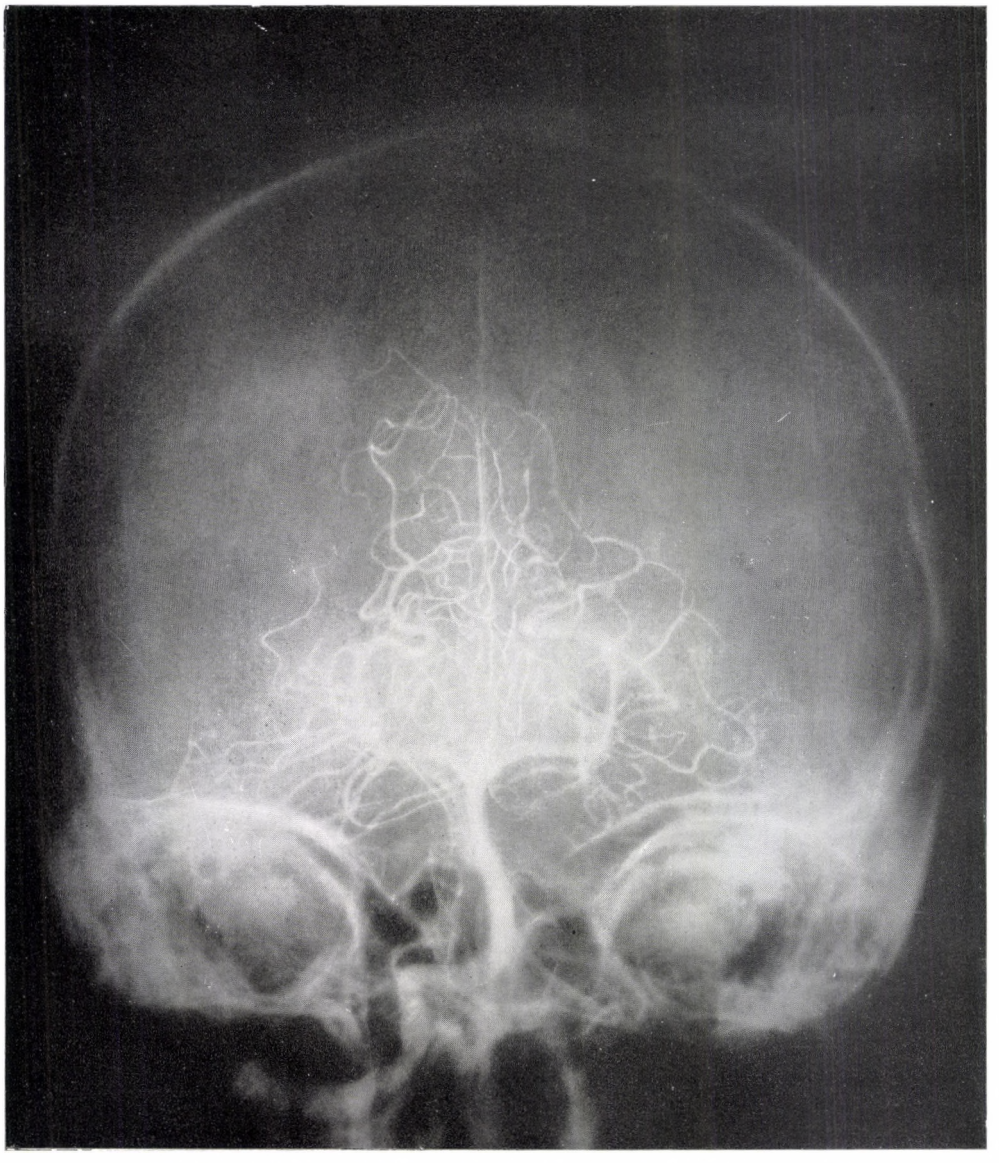

Abb. 492. Antero-posteriores Arteriogramm der Arteria vertebralis

Zwischen Atlas und Epistropheus verläuft die A. vertebralis in einem sich nach hinten und lateral wölbenden Bogen. Über das Foramen costotransversarium des Atlas ziehend legt sie sich in den im hinteren Bereich des Atlas lokalisierten Sulcus arteriae vertebralis, durchbohrt sodann — wieder bogenförmig gekrümmt — die Membrana atlantooccipitalis post., die Dura und die Arachnoidea und tritt durch das Foramen occipitale magnum in die Schädelhöhle. Hier verläuft sie zuerst zu beiden Seiten der Medulla oblongata, dann — an der Grenze der Brücke und der Medulla oblongata, ventral — vereinigen sich die beiden Äste zur in der Cisterna pontis verlaufenden Arteria basilaris.

Aus den nach ihrem Eintritt in die Schädelhöhle noch selbständigen Aa. vertebrales entspringen: ventral je eine, sich alsbald zu einem gemeinsamen Stamm vereinigende *A. spinalis anterior*, dorso-lateral je eine durchwegs selbständige *A. spinalis posterior* und, zur Versorgung des hinteren Teiles der unteren Kleinhirnoberfläche, die *Aa. cerebelli inferiores posteriores*.

Von röntgenologischem Standpunkt sind die *Äste der A. basilaris* wichtig.

1. Die Endäste, die beiden *Aa. cerebri posteriores* verlaufen am kranialen Ende der Brücke in lateraler Richtung. Sie versorgen den Okzipitallappen des Gehirns, insbesondere die Sehzentren,

das Mittel- und Zwischenhirn, die beiden Thalami, das Splenium corpori callosi und geben an den Plexus chorioideus der Seitenventrikel Äste ab.

2. *Aa. cerebelli superiores.* Unmittelbar hinter den beiden vorherigen Gefäßen entspringende paarige Arterie, die die dorsale Oberfläche des Kleinhirns versorgt. Zwischen dieser und der A. cerebralis post. tritt der N. oculomotorius aus dem Gehirn.

3. *Aa. cerebelli inferiores anteriores.* Paarige Arterie, die an der Grenze des Pons und der Medulla oblongata, also am Anfang der A. basilaris entspringt und den vorderen Teil der unteren

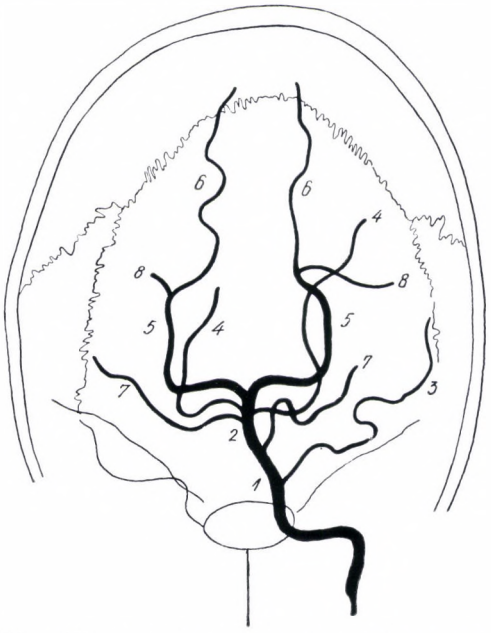

Abb. 493. Arteria vertebralis: Schematische Darstellung des antero-posterioren Angiogramms (Nach Sergent—Rougerie)

1. — A. vertebralis sin.; 2. — A. basilaris; 3. — A. cerebelli post. inferior; 4. — A. cerebelli superior; 5. — A. cerebri posterior; 6. — R. occipitalis arteriae cerebri post.; 7. — A. cerebelli anterior inferior; 8. — R. temporalis arteriae cerebri post.

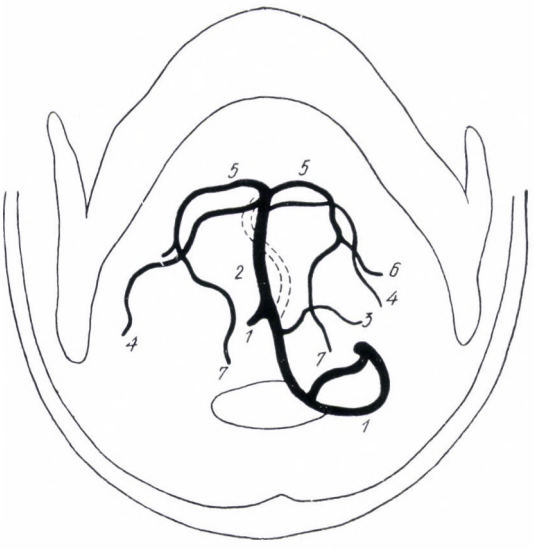

Abb. 494. Arteria vertebralis: Schematische Darstellung des axialen Angiogramms (Nach Sergent—Rougerie)

1. — Aa. vertebrales; 2. — A. basilaris; 3. — A. cerebelli posterior inferior; 4. — A. cerebelli superior; 5. — A. cerebri posterior; 6. — R. temporalis arteriae cerebri post.; 7. — R. occipitalis arteriae cerebri post.

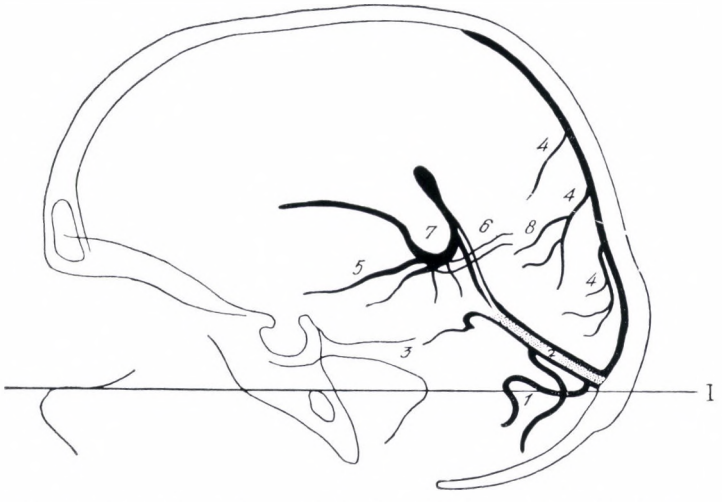

Abb. 495. Schema des latero-lateralen vertebralen Phlebogramms (Nach Sergent—Rougerie)

I. Frankfurter Horizontale; 1. — Vv. cerebelli; 2. — Sinus rectus; 3. — Sinus petrosus superior; 4. — Vv. occipitales; 5. — Vena magna Galeni; 6. — Ampulla venae magnae; 7. — Splenium corporis callosi; 8. — Venae occipitales internae (Bailey)

Kleinhirnoberfläche versorgt. Kleinere, röntgenologisch unbedeutende Äste dieser Arterie sind: Rami ad pontem, A. auditiva interna.

Als Variation kann es vorkommen, daß die A. vertebralis nur beim 5., eventuell nur beim 2. Foramen costotransversarium in ihren knochigen Kanal tritt, sowie auch, daß sich die beiden Aa. vertebrales zur A. basilaris höher als beschrieben vereinen. Zwischen den bilateralen Aa. vertebrales können häufig Kaliberdifferenzen beobachtet werden. Die Äste der A. basilaris zeigen sowohl in Anbetracht der Ursprungsstelle als auch des Vorkommens eine große Vielfalt.

Das *Arteriogramm der A. vertebralis* muß mit großer Umsicht gewertet werden.

Die richtige Beurteilung des Röntgenbildes kann durch folgende Umstände erschwert werden: Verschiedenheiten der A. basilaris und ihrer Äste, die beiderseitige nicht symmetrische Verteilung der Äste, Aufeinanderprojektion der Äste in der Seitenaufnahme. Auch können die Gefäße der knochigen Oberflächen störend auf das Bild einwirken.

Dieser Schwierigkeiten wegen empfiehlt es sich, Aufnahmen aus drei Richtungen herzustellen.

Die *seitliche (latero-laterale)* Aufnahme informiert über die Lage der A. cerebri posterior, A. cerebelli sup. und A. cerebelli posterior inferior (Abb. 490, 491).

Die *antero-posteriore* Aufnahme vermittelt vor allem Aufschluß über die Äste der A. basilaris (Abb. 492, 493).

Die *axiale (submento-vertikale)* Aufnahme stellt in erster Linie die A. basilaris dar, und die Äste sind weniger klar ersichtlich (Abb. 494).

Aus dem Arteriogramm der A. vertebralis läßt sich eine wahrscheinliche Diagnose nur auf Grund von in drei Richtungen hergestellten Aufnahmen sowie der klinischen Untersuchungen stellen.

Über das Venennetz vermittelt das *latero-laterale vertebrale Phlebogramm* den besten Aufschluß. Auf dieser Aufnahme sind die V. magna Galeni und ihr Gebiet, der Sinus rectus, die zerebralen, okzipitalen Venen sowie die zerebellaren Venen zu sehen (Abb. 495).

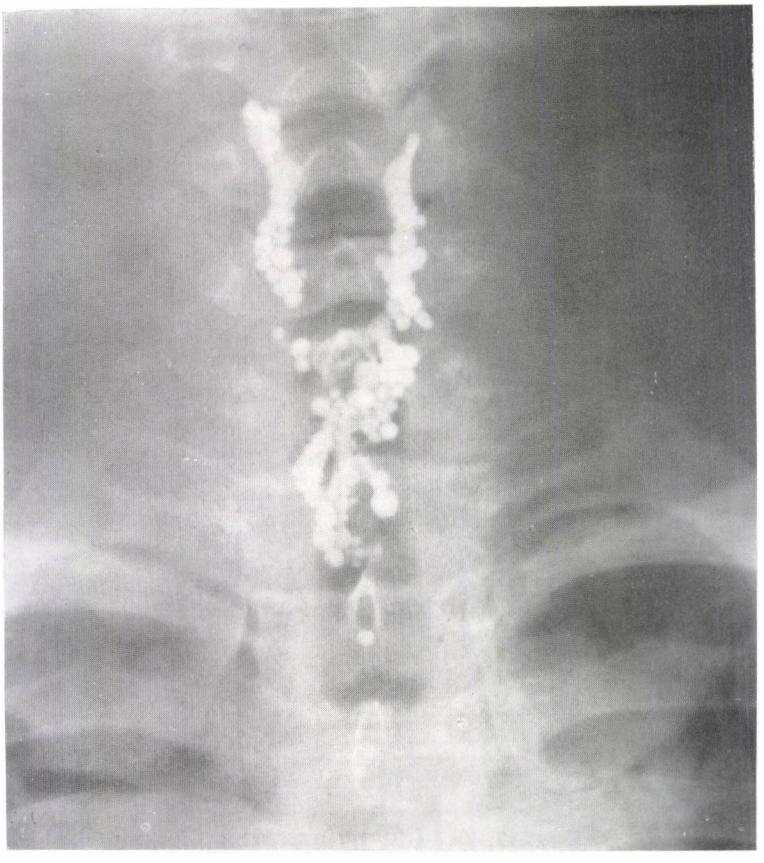

Abb. 496. Myelogramm I
Kontrastmittel-Tropfen im Subarachnoidalraum des zervikalen Rückenmarkabschnittes

RÖNTGENANATOMIE DES RÜCKENMARKES

Das Rückenmark ist etwa 45 cm lang, im Querschnitt ist es rund bzw. in Querrichtung oval. Als Fortsetzung der Medulla oblongata ist es in der Scheide der Dura mater und der Arachnoidea zu finden und im Liquor cerebrospinalis im Canalis vertebralis lokalisiert. Das Rückenmark kann in einen zervikalen, thorakalen, lumbalen und sakralen Abschnitt geteilt werden. In Höhe des V—VII. Halswirbels zeigt es eine spulenartige Verdickung (Intumescentia cervicalis). Ein ähnlicher verdickter Abschnitt ist auch in Höhe des XI—XII. thorakalen Wirbels zu finden (Intumescentia lumbalis). Der untere, sich kegelförmig verschmälernde Teil (Conus medullaris) befindet sich in Höhe des II. Lumbalwirbels. Der in die Fortsetzung des Conus fallende Entwicklungsrest, das Filum terminale haftet an dem Periost des II. Steißwirbels an. Der Durasack und mit diesem die Arachnoidea reicht bis zum II. Kreuzwirbel. In diesem befinden sich — um das Filum terminale Bündel bildend — die Nerven des unteren Rückenmarkabschnittes (Cauda equina), die den Canalis vertebrae durch ihren Ursprungssegmenten entsprechend numerierte, intervertebrale Löcher verlassen. — Im Röntgenbild ergibt das Rückenmark — dem Gehirn ähnlich — einen Schatten von so geringer Intensität, daß er vom viel stärkeren Schatten der Umgebung nicht unterschieden werden kann. Mit indirekter Methode kann jedoch auf den Zustand des Rückenmarkes geschlossen werden. Diese Methode wird *Myelographie* genannt.

Technik der Myelographie. Das Wesentliche der Myelographie ist folgendes: mittels Zisternen- oder Lumbalpunktion gelangt negatives (Luft) oder positives Kontrastmittel (etwa 2—4 cm^3 Lipiodol) in den Subarachnoidalraum. Durch Veränderung der Körperlage und mit Hilfe des Leuchtschirmes sowie der Aufnahme kann bei der zu untersuchenden Person der Weg des Kontrastmittels durch den Subarachnoidalraum verfolgt werden.

Die Röntgenbilder. Unter physiologischen Bedingungen dringt das Kontrastmittel unbehindert im subarachnoidalen Raum des Rückenmarkes vor, sein Weg kann mit Hilfe des Leuchtschirmes und der Aufnahmen verfolgt werden (Abb. 496, 497, 498, 499). Beim stehenden Kranken sammelt sich das Kontrastmittel im Durasack an und wird hier absorbiert. Ist jedoch im Wirbelkanal ein raumeinengender Prozeß zugegen, dann bleibt das Kontrastmittel an dieser Stelle stecken und informiert hierdurch über die Lokalisation des raumeinengenden Prozesses, ja kann sogar seine Konturen, demnach also seine Form angeben (Abb. 500).

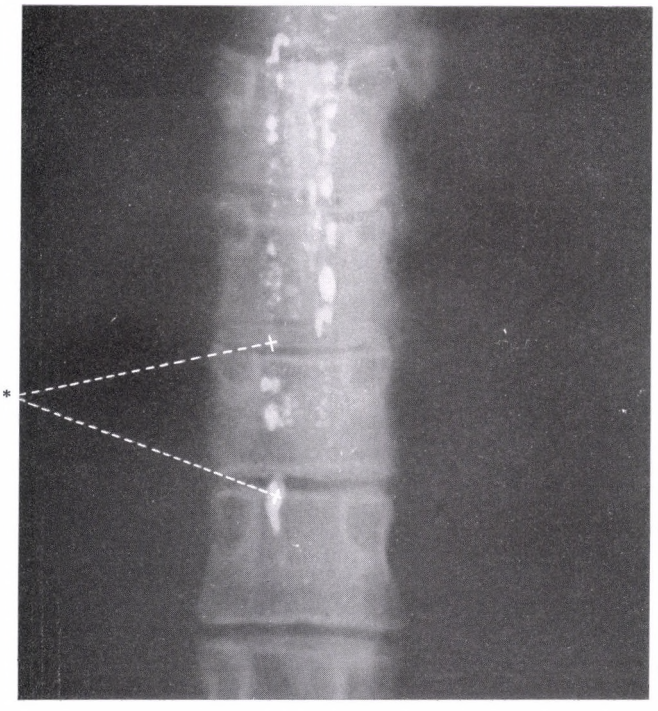

Abb. 497. Myelogramm II
(Sagittale Aufnahme)
* — Kontraststoff-Tropfen im thorakalen Abschnitt des Subarachnoidalraumes des Rückenmarkes

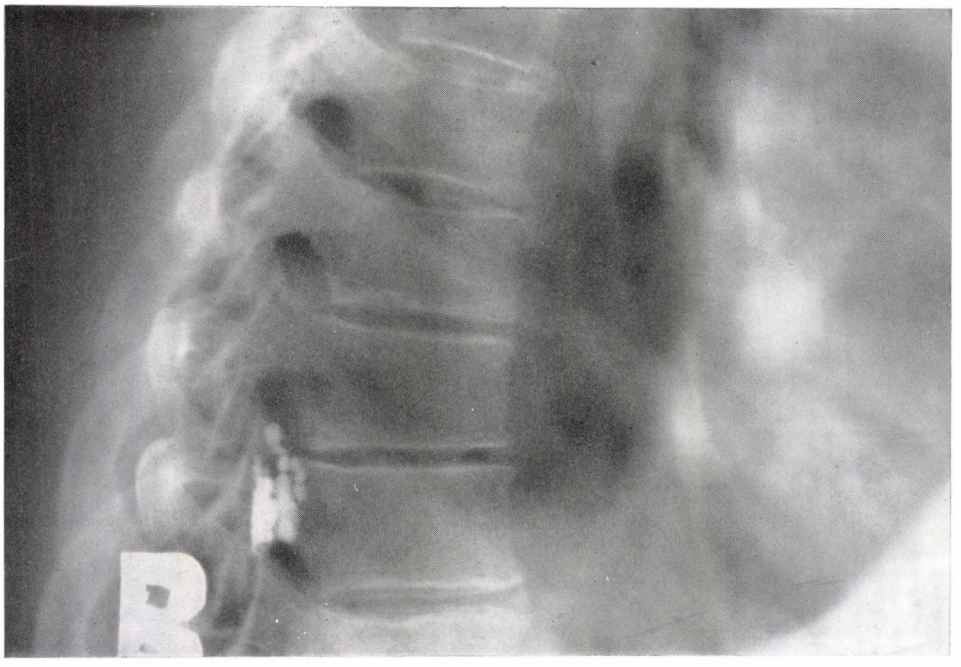

Abb. 498. Myelogramm III
Kontrastmittel im Subarachnoidalraum des thorakalen Rückenmarkabschnittes (seitliche Aufnahme)

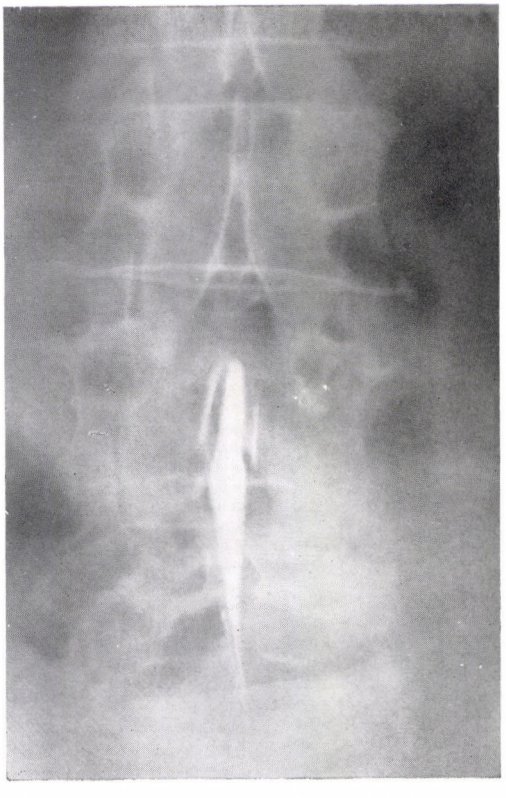

Abb. 499. Myelogramm IV
Das Kontrastmittel, das sich im Bild in Höhe des IV—V. Lumbalwirbels befindet, dringt im Lumbalabschnitt unbehindert weiter

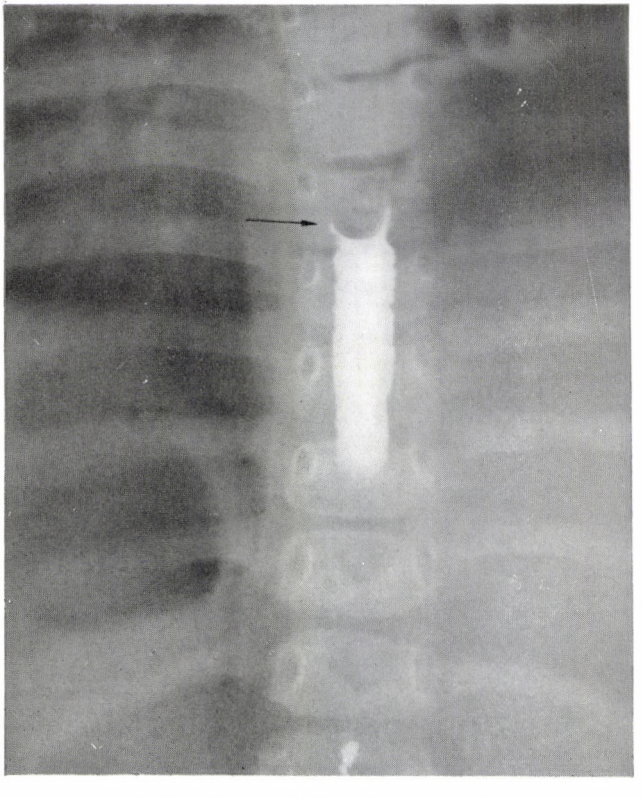

Abb. 500. Pathologisches Myelogramm
Der Pfeil weist auf den sich in Höhe des VII. Rückenwirbels befindlichen Tumor. Durch das steckengebliebene Kontrastmittel zeichnen sich die Grenzen des raumeinengenden Gebildes gut ab

RÖNTGENANATOMIE DER SINNESORGANE

OHR

Um die Röntgenanatomie des Ohres gründlich zu beherrschen, sind langwierige Studien erforderlich. Auf Grund von MAYERS Arbeit wollen wir im folgenden kurz nur eine schematische Analyse der typischen Aufnahmen geben.

Der verschiedenen Einstellungen wegen und zwecks Darstellung für die Untersuchung wichtiger Gebilde, werden bei der Röntgenuntersuchung des Ohres drei Typenaufnahmen verwendet. Diese Aufnahmen werden nach ihren Autoren MAYER-, SCHÜLLER- und STENVERSsche Aufnahmen genannt.

Mayersche Schläfenbeinaufnahme

Einstellung der Aufnahme (Abb. 501, 502). Kopf des auf dem Rücken liegenden Kranken ist mit etwas vorgestrecktem Kinn in einem Winkel von 45° gegen die zu untersuchende Seite gerichtet. Die mit Sandsäcken gestützte Kassette legt sich an die nach vorn gebeugte Ohrmuschel an.

Der Zentralstrahl verläuft über jene Fläche, die den Processus mastoideus der zu untersuchenden Seite mit dem äußeren Orbitarand der Gegenseite verbindet. Diese Fläche schließt mit der Frankfurter Horizontalen einen Winkel von 90° ein. Der Zentralstrahl verläuft in dieser Ebene so, daß er die zu untersuchende Pyramide in annähernd senkrechter Richtung trifft und dabei sowohl mit der Frankfurter Horizontalen als auch mit der über die äußeren Gehörgänge gelegten frontal gerichteten Ebene, ferner mit der Medianebene einen Winkel von 45° einschließt. Der Zentralstrahl ist auf den Processus mastoideus der zu untersuchenden Seite gerichtet.

Abb. 503, 504 zeigen die Lage des Schläfenbeines.

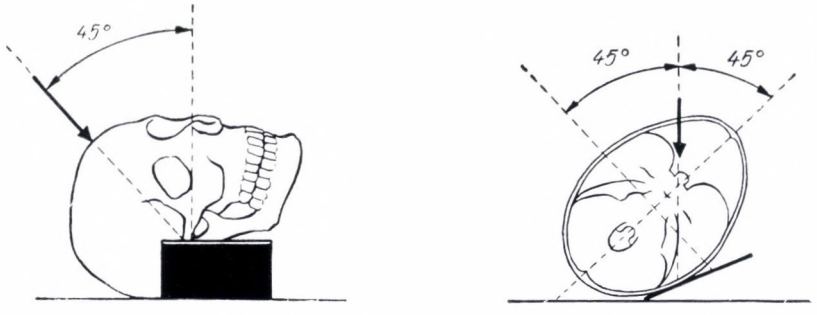

Abb. 501. Ohr (Schläfenbein): Einstellungsschema der Mayerschen Röntgenaufnahme

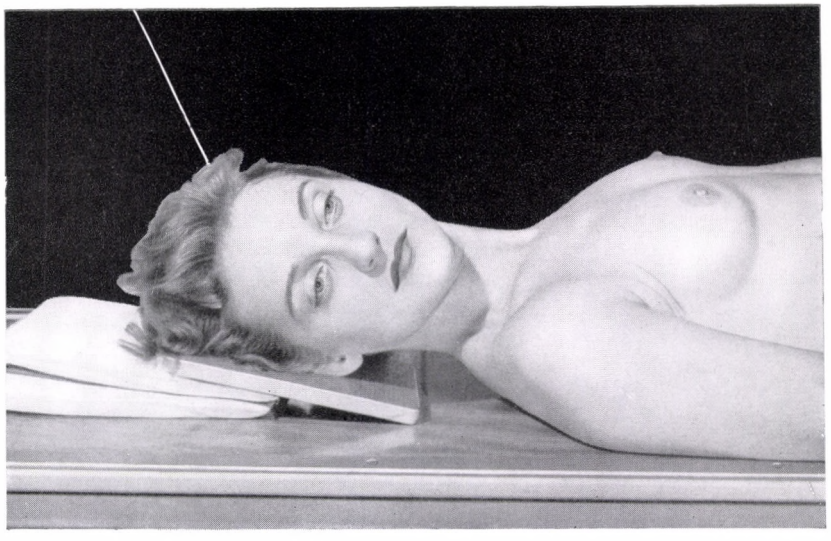

Abb. 502. Einstellung der Röntgenaufnahme des Ohres nach Mayer

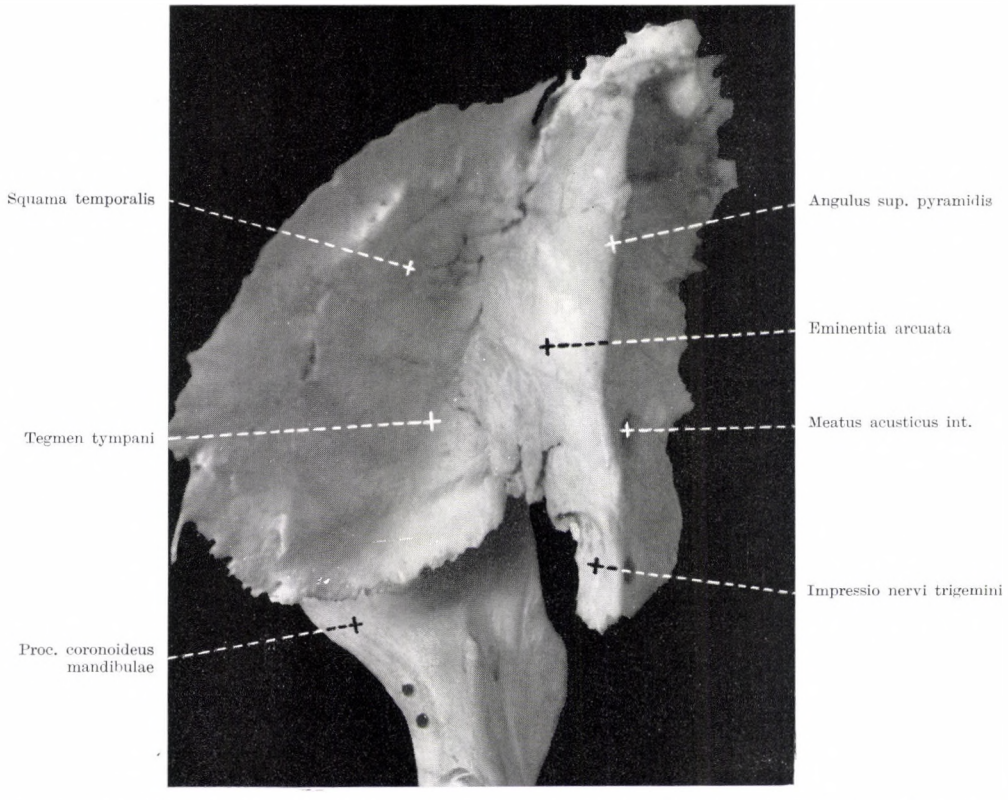

Abb. 503. Innere Oberfläche des rechten Schläfenbeins in der Mayerschen Aufnahmeeinstellung

Analyse des Röntgenbildes (Abb. 505, 506). (Die Nummern entsprechen den Indexziffern der Abbildung.)

1. Auf der linken Seite des Bildes erhebt sich das Capitulum mandibulae und ein Teil des Ramus mandibulae.

2. Über dem Capitulum ist rechts der schmale Schatten der Gelenkfurche sichtbar, der nach vorn in die Wurzel des Arcus zygomaticus übergeht. Hinten wird er durch die Fissura Glaseri von der Pyramide und dem Os tympanicum getrennt (2a). Die Gelenkhöhle ist als schmaler Spalt zu sehen (2b).

3. Auf das Capitulum mandibulae (auf dem Schema und dem Bilde von diesem links) projiziert sich die Wurzel des Processus zygomaticus.

4. Hinter dem Ramus mandibulae bzw. auf dem Bilde einwärts hierzu ist eine starke, hinunter und etwas nach hinten ziehende Schattenlinie wahrnehmbar, die in den oberen zwei Dritteln vom *Os tympanicum* (4a) und im unteren Drittel vom *Vorderrand der Pyramide* begrenzt wird (4b).

5. Hinter dieser Linie — mit dieser beinahe parallel — zieht eine andere Linie, die sich nach kranial und dorsal im Seitenwandschatten der mittleren Schädelgrube fortsetzt (5) und hiermit gleichzeitig die Lage der oberen Biegung des Sinus sigmoideus angibt. Ihr größter Teil stellt demnach die innere-hintere Pyramidengrenze dar (5b). Die stark vergrößerte Pyramidenspitze ist im unteren Teil des Bildes und zwischen den zwei Grenzlinien nur in Form eines undeutlichen Schattens sichtbar.

6. Hinter der Vorderwand des *äußeren Gehörganges* entspricht eine doppelte Linie der *Hinterwand*. Von den beiden Linien wird die vordere vom Os tympanicum, die hintere vom Vorderrand der Pars mastoidea gebildet.

7. Von der Hinterwand des äußeren Gehörganges zieht eine konvexe Linie nach aufwärts, zu dem, dem Innenrand der Pyramide entsprechenden Schattenstreifen. Diese Linie bildet zwischen Pars mastoidea und Pyramide in engerem Sinne eine Grenze und entspricht im wesentlichen der oberen Grenze jenes Gebietes, das klinisch Labyrinthus-Kern genannt wird.

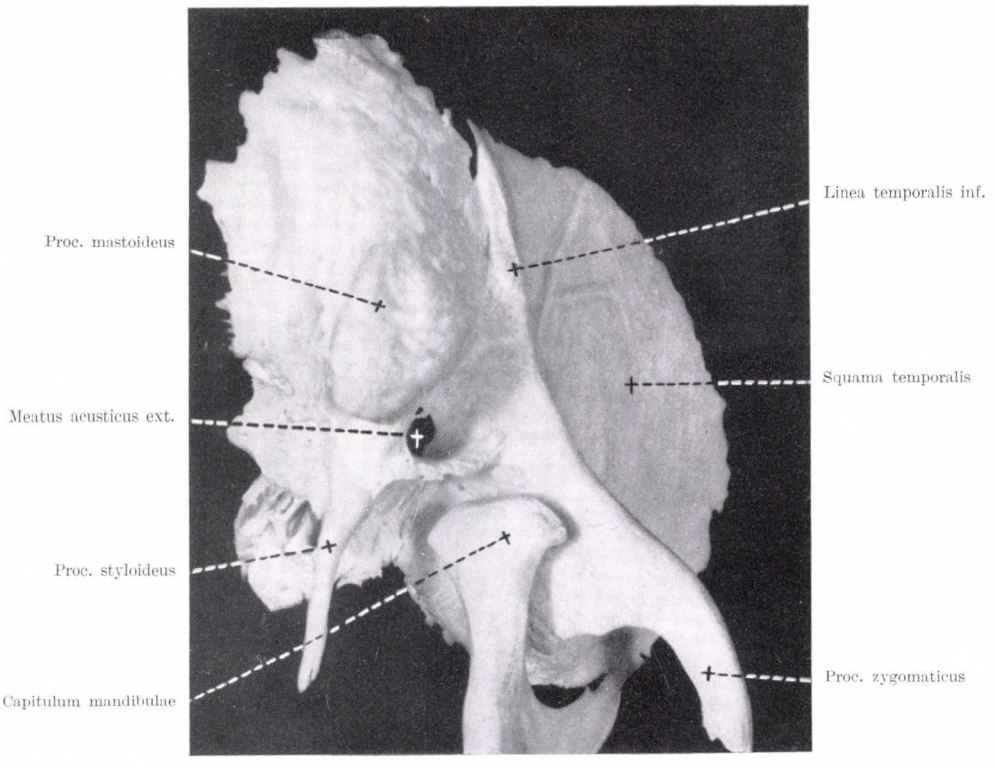

Abb. 504. Äußere Oberfläche des rechten Schläfenbeins in der Mayerschen Aufnahmeeinstellung

8. Aus dem zwischen der Hinterwand des äußeren Gehörganges und der oberen Grenze des Labyrinth-Kernes befindlichen Winkel geht ein sich allmählich verbreiterndes lichtes Gebiet aus, das jedoch im ganzen von geringem Ausmaß ist. Dies entspricht dem *Antrum mastoideum* (8), sein schmaler Schenkel dem *Aditus ad antrum* (8a).

9. Hinter dem Vestibulum und der über dichte Knochensubstanz verfügenden Pyramide sind lufthaltige Knochenzellen sichtbar, die zu dem pneumatisierten Zellensystem der *Pars mastoidea* gehören.

10. Zwischen der vorderen und hinteren Wand des äußeren Gehörganges ist ein lufthaltiges, kürbiskernförmiges Gebiet wahrnehmbar, das durch den äußeren Gehörgang und die sich teilweise hierauf projizierende *Paukenhöhle* bzw. den *Annulus tympanicus* verursacht wird. Die Schattenintensität ist nicht gleich. Der untere Teil ist weniger licht (nachdem es sich um ein negatives Bild handelt, ist er auf nebenstehender Abbildung weniger beschattet), und es wird dieses Gebiet nach abwärts von einer konvexen Linie gegen die übrigen Teile der Pyramide abgegrenzt. Diese Linie entspricht dem äußeren Rand des Os tympanicum (10a).

11. Gegenüber dieser Linie zieht ein nach oben konvexer Schatten, der zwischen der vorderen und hinteren Wand des äußeren Gehörganges das lichte Gebiet von oben begrenzt. Diese zumeist scharfe Linie ist die laterale Grenze des *Recessus epitympanicus* (11a).

12. Auf dem lichten Gebiet, dicht an die Hinterwand des äußeren Gehörganges anschließend, ist auf guten Aufnahmen der Schatten der *Gehörknöchelchen* sichtbar, vor allem das Capitulum mallei und der Hammergriff (12a) sowie der Amboß (12b).

13. Aus der Hinterwand des äußeren Gehörganges zieht oft eine nur undeutliche Linie gegen die Pyramidenspitze, die nach unten konvexem Verlauf sich in den, eine Fortsetzung der inneren Pyramidenkante darstellenden hinteren Schädelgrubenrand zurückbiegt. Dieser Schatten ist die Kontur des Processus mastoideus. Darüber projiziert sich aber der Schatten des Labyrinth-Kernes.

14. Die das Labyrinth von der Paukenhöhle trennende Linie entspricht der *medialen Wand der Paukenhöhle*.

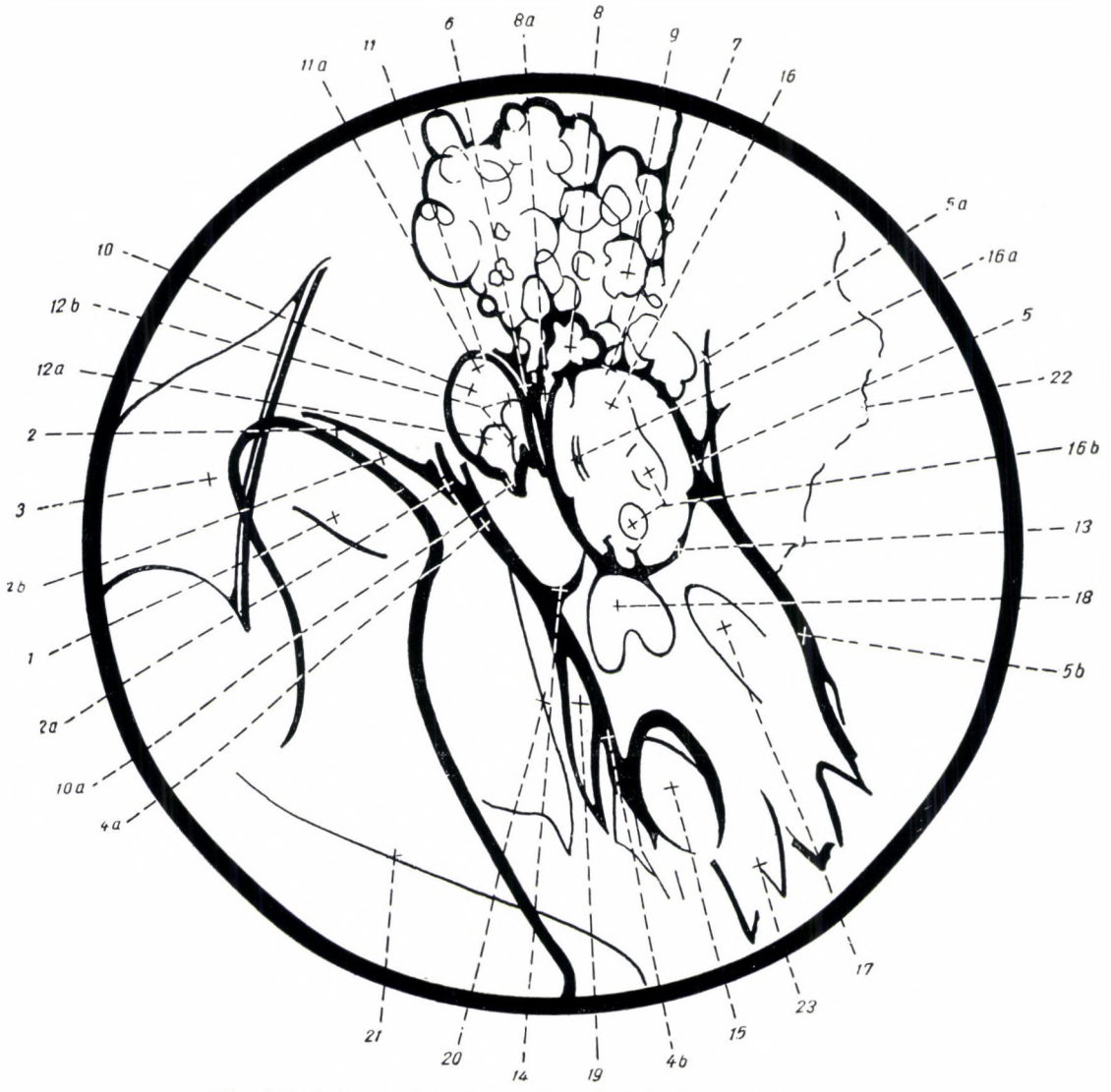

Abb. 505. Schema der Mayerschen Ohr-(Schläfenbein-) Aufnahme

(Nach Mayers Abbildung)

1. — Capitulum et ramus mandibulae; 2. — Fossa mandibularis; 2/a. — Fissura petrotympanica (Glaseri); 2/b. — Cavum articulare; 3. — Wurzel des Processus zygomaticus; 4/a. — Os tympanicum; 4/b. — vordere Kante der Pyramide (Angulus anterior); 5. — hinterer Rand der Pyramide; 5/a. — hinterer-oberer Rand des Sulcus sigmoideus; 5/b — Angulus inf. pyramidis; 6. — hintere Wand des äußeren Gehörganges; 7. — obere Grenze des Labyrinthkernes; 8. — Antrum mastoideum; 8/a. — Aditus ad antrum mastoideum; 9. — pneumatisierte Knochenzellen der Pars mastoidea; 10. — äußerer Gehörgang + Paukenhöhle; 10/a. — äußere Kante des Os tympanicum; 11. — Grenze des Recessus epitympanicus; 11/a. — Recessus epitympanicus (Atticus); 12/a. — Capitulum et manubrium mallei; 12/b. — Incus; 13. — Kontur des Processus mastoideus; 14. — mediale Wand der Paukenhöhle; 15. — Canalis caroticus; 16. — Labyrinthus; 16/a. — oberer und lateraler Bogengang aufeinanderprojiziert; 16/b. — pneumatisierte Knochenzellen des Processus mastoideus; 17. — innerer Gehörgang; 18. — Cochlea; 19. — Proc. styloideus; 20. — hinterer Rand des großen Keilbeinflügels; 21. — kleiner Keilbeinflügel + Proc. clinoideus ant.; 22. — Sutura occipito-mastoidea; 23. — Apex pyramidis

15. Das in der Nähe der Pyramidenspitze wahrnehmbare ovale, scharf umgrenzte, lichte Gebiet entspricht dem Lumen des *Canalis caroticus*.

16. Wie bereits erwähnt, projiziert sich der Processus mastoideus auf das Labyrinth. Auf dem idealen Bild müßten die oberen und lateralen Bogengänge trotzdem ineinanderprojiziert sichtbar sein (16a). Dies ist jedoch nur bei Kindern zu beobachten, bei Erwachsenen recht selten. Die auf dem Gebiet des Vestibulum wahrnehmbaren unregelmäßigen Zeichnungen, die abwechselnd lichteren und dunkleren Gebiete, werden durch die pneumatisierten Knochenzellen (16b) des Proc. mastoideus verursacht.

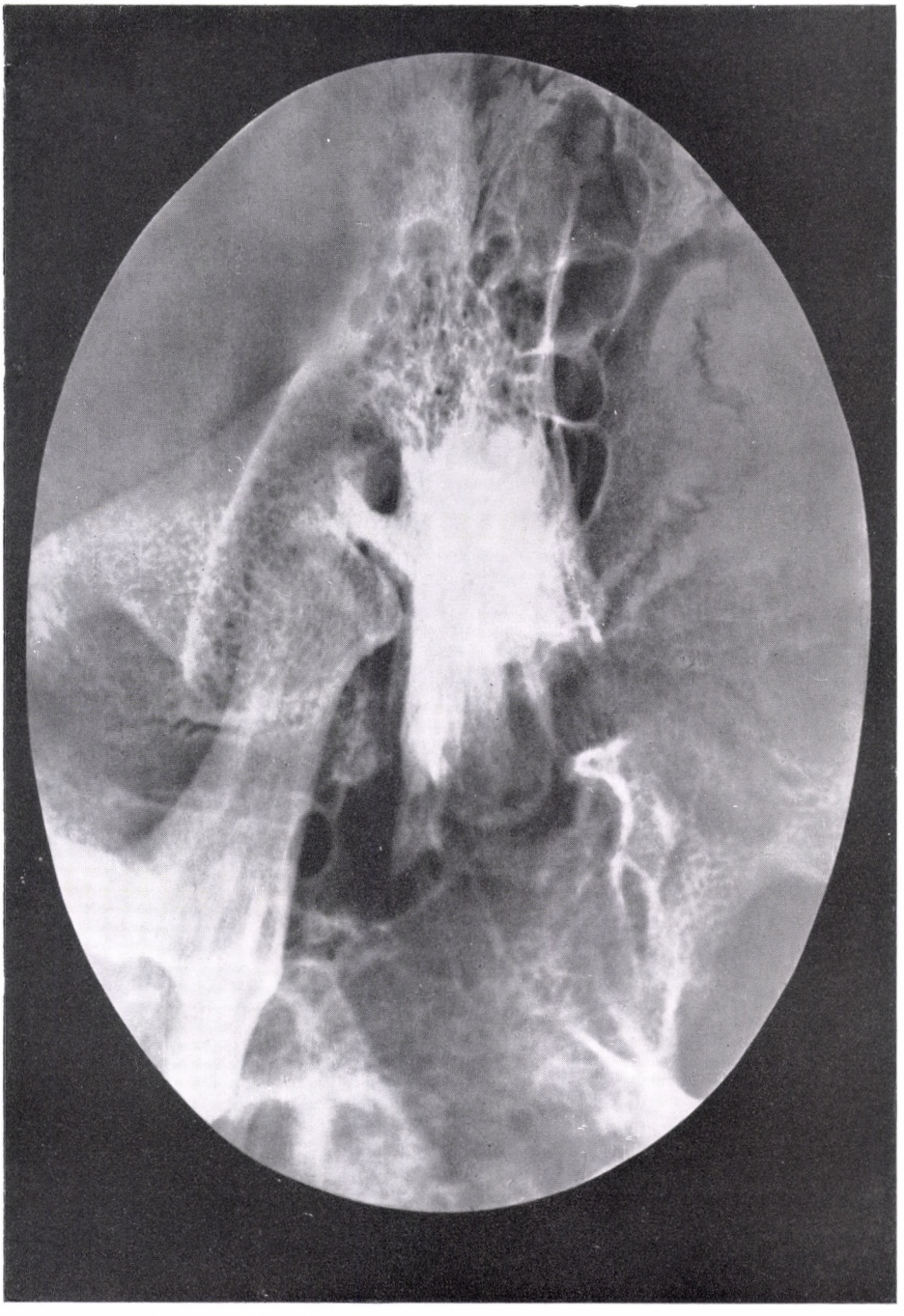

Abb. 506. Ohr (Schläfenbein) im Mayerschen Röntgenbild

17. Der *innere Gehörgang* ist im Pyramidengebiet, in der Nähe des hinteren Randes desselben zu finden und erscheint im Bild als eine nach unten und hinten offene haarnadelartige Linie.

18. Das zwischen dem inneren Gehörgang, der Paukenhöhle und dem Canalis caroticus befindliche kipfelförmige lichte Gebiet entspricht der *Schnecke*.

19. Der *Processus styloideus* ist in Form eines dornartigen Schattens wahrnehmbar, der über der Pyramidenspitze in Erscheinung tritt.

20. Zwischen der Pyramide und dem Capitulum mandibulae ist das hintere Ende des *großen Keilbeinflügels* als regelmäßige senkrechte Linie ersichtlich.

21. Die den linken unteren Teil des Bildes durchquerende Linie entspricht dem kleinen *Keilbeinflügel* und dem *Proc. clinoideus ant.*

22. Auf dem oberen Teil des Bildes ist rechts ein Teil der wellenförmig verlaufenden Sutura occipitomastoidea zu sehen.

23. Vor dem Canalis caroticus kann die Apex pyramidis beobachtet werden.

Schüllersche Schläfenbeinaufnahme

Einstellung der Aufnahme (Abb. 507, 508). Der Kranke legt mit vorgebeugter Ohrmuschel die zu untersuchende Schädelhäfte auf die Kassette, so daß die median-sagittale Ebene eine zum Film parallele Stellung einnimmt.

Die Röntgenröhre wird senkrecht zur Frankfurter Horizontalen, in die über die äußeren Gehörgänge gelegte Ebene (Ohr-Vertikalebene) gestellt. Die Röhre wird in der Ohr-Vertikalebene auf solche Weise gegen das Schädeldach verschoben, daß der mit der Frankfurter Horizontalen einen Winkel von 25° einschließende Zentralstrahl auf den äußeren Gehörgang der zu untersuchenden Seite gerichtet ist.

Abb. 509, 510 zeigt die Lage des Schläfenbeines.

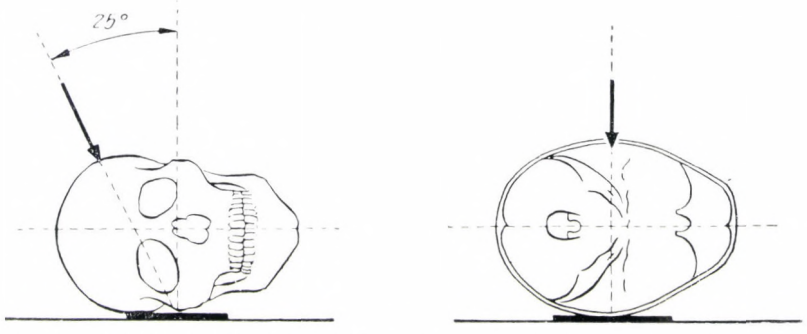

Abb. 507. Ohr (Schläfenbein): Einstellungsschema der Schüllerschen Röntgenaufnahme

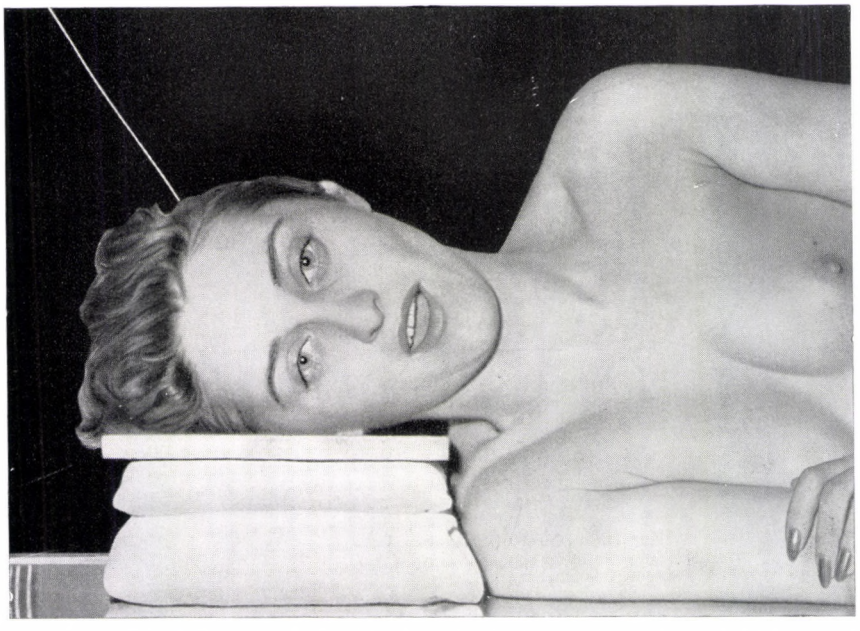

Abb. 508. Ohr: Einstellung der Röntgenaufnahme nach Schüller

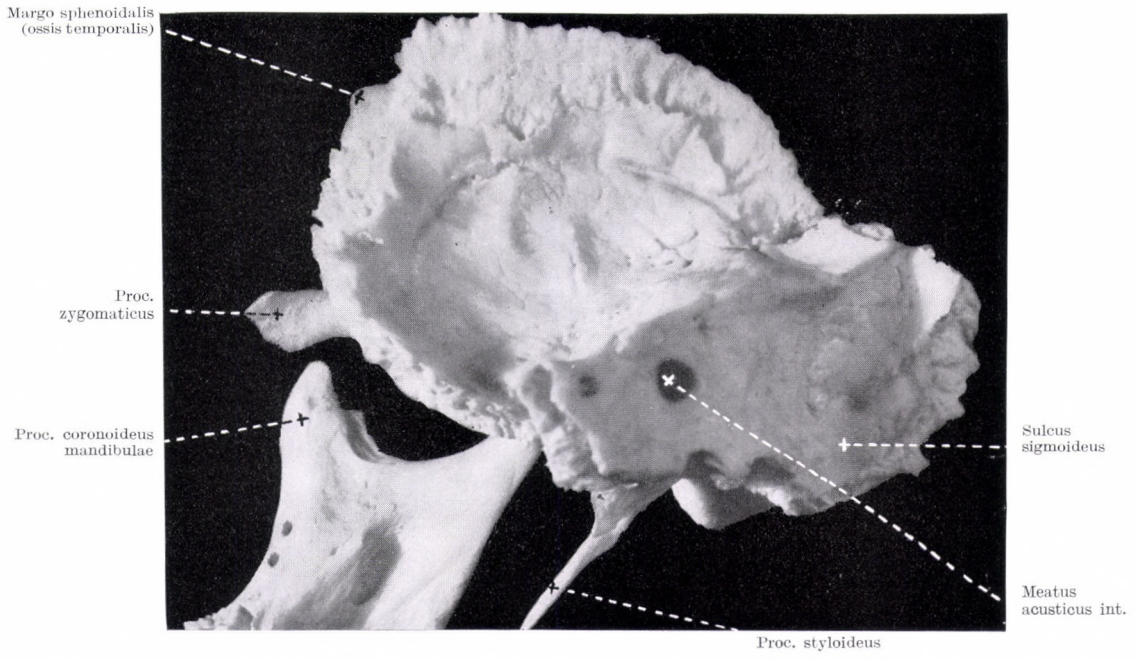

Abb. 509. Innere Oberfläche des rechten Schläfenbeines in der Schüllerschen Aufnahmeeinstellung

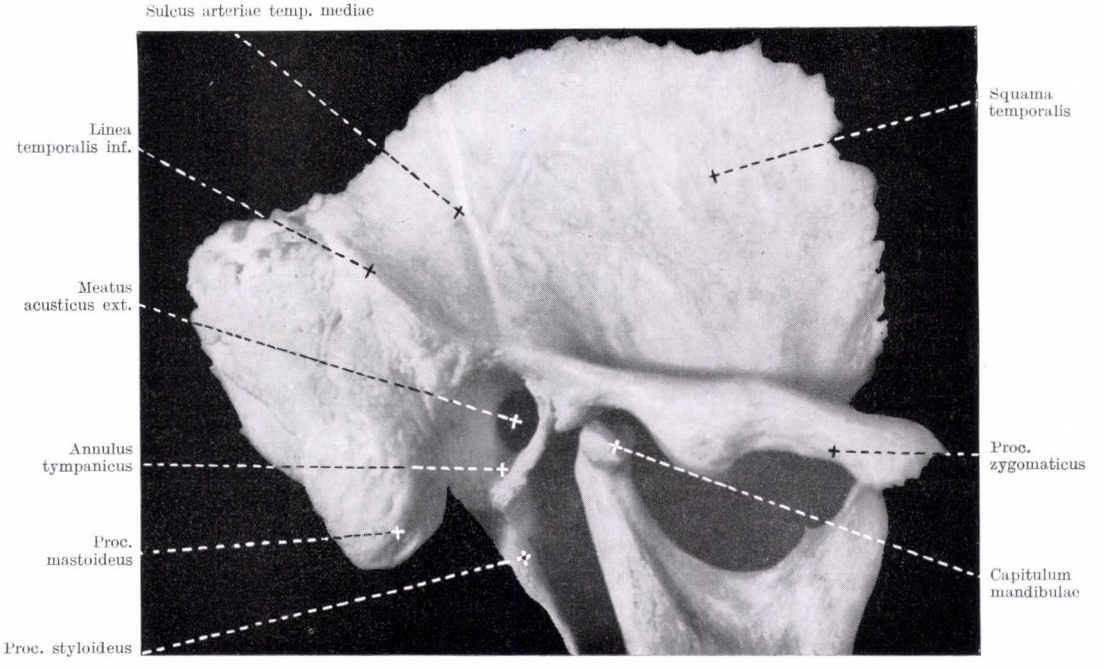

Abb. 510. Äußere Oberfläche des rechten Schläfenbeines in der Schüllerschen Aufnahmeeinstellung

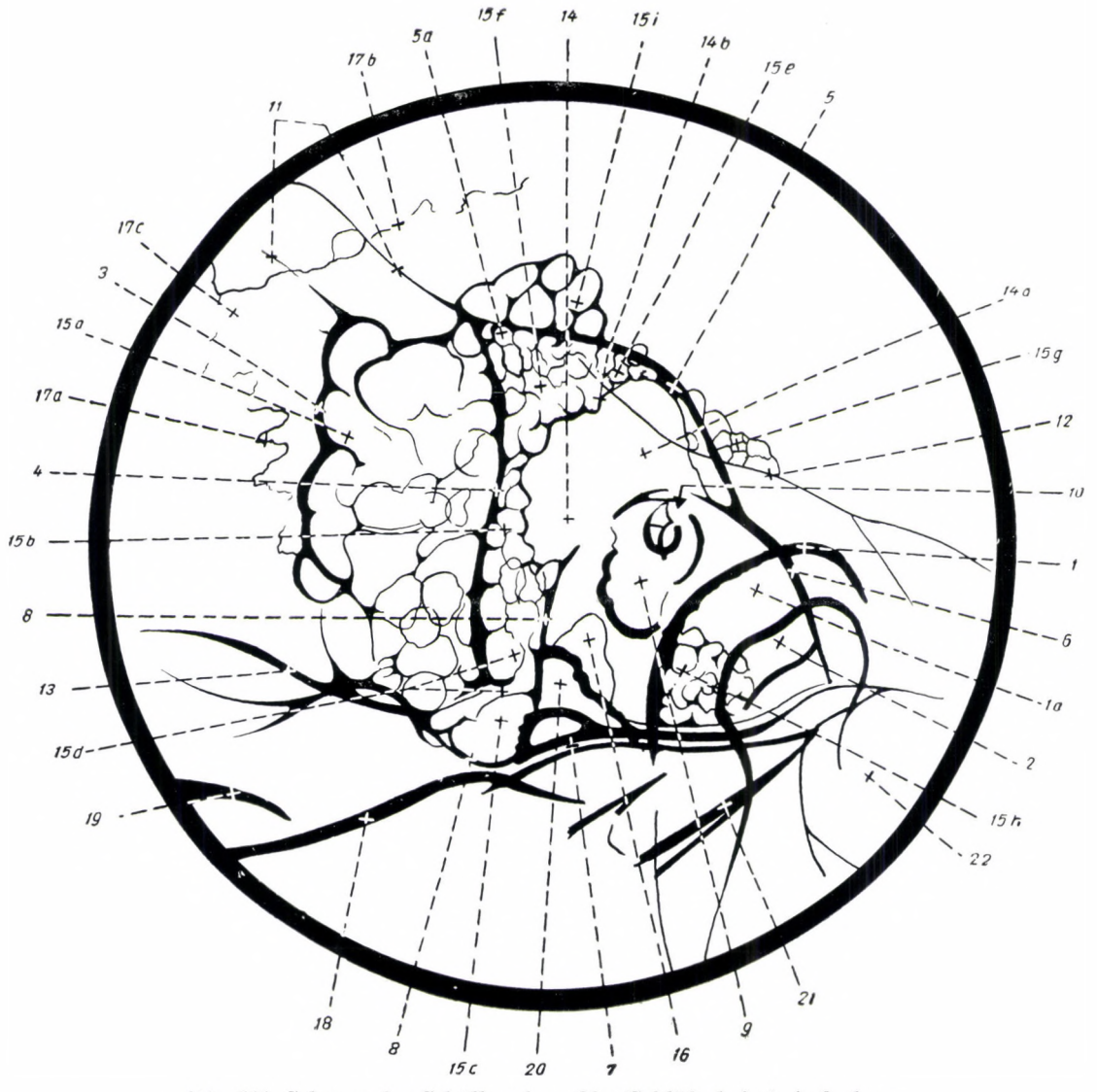

Abb. 511. Schema der Schüllerschen Ohr-(Schläfenbein-) Aufnahme
(Nach Mayers Abbildung)

1. — Fossa mandibularis; 1a. — Cavum articulare articulationis mandibularis; 2. — Capitulum mandibulae; 3. — hintere Grenze des pneumatisierten Knochensystems; 4. — hintere Grenze der Pyramide (vorderer Rand des Sulcus sigmoideus); 5. — oberer Rand der Pyramide (hinteres Ende der Crista pyramidis); 5a. — Citellischer Winkel; 6. — Crista pyramidis; 7. — Synchondrosis petrooccipitalis; 8. — Kontur des Processus mastoideus; 9. — Paukenhöhle + äußerer Gehörgang; 10. — Vestibulum + innerer Gehörgang; 11. — Sulcus sigmoideus + Sulcus transversus; 12. — Arcus zygomaticus; 13. — die die Incisura mastoidea umrandenden Knochenleisten; 14. — Labyrinthkern; 14a. — Antrum mastoideum; 14b. — hintere Grenze des Antrum mastoideum; 15a. — Emissarium-Zellen; 15b. — retrofaziale Zellen; 15c. — Terminalzellen; 15d. — Peribulbarzellen; 15e. — Periantralzellen; 15f. — Knochenzellen unter der oberen Pyramidenkante, zwischen der äußeren und inneren Kortikalplatte; 15g. — Cellulae zygomaticae; 15h. — peritubale Zellen; 15i. — Cellulae squamae temporalis; 16. — Fossa jugularis; 17a. — Sutura occipitomastoidea; 17b. — Sutura parietomastoidea; 17c. — Asterion; 18. — Schatten der filmfernen Pyramide; 19. — Foramen occipitale magnum; 20. — Foramen jugulare; 21. — Angulus inf. der filmfernen Pyramide; 22. — Fornix pharyngis

Analyse des Röntgenbildes (Abb. 511, 512). 1. Im unteren Feld des Bildes, rechts, suchen wir die *Gelenkfurche der Articulatio mandibularis*. Darunter ist der, der Gelenkhöhle entsprechende Spalt sichtbar (1a).

2. Unter diesem kann das *Capitulum mandibulae* sowie ein Teil des Ramus mandibulae wahrgenommen werden.

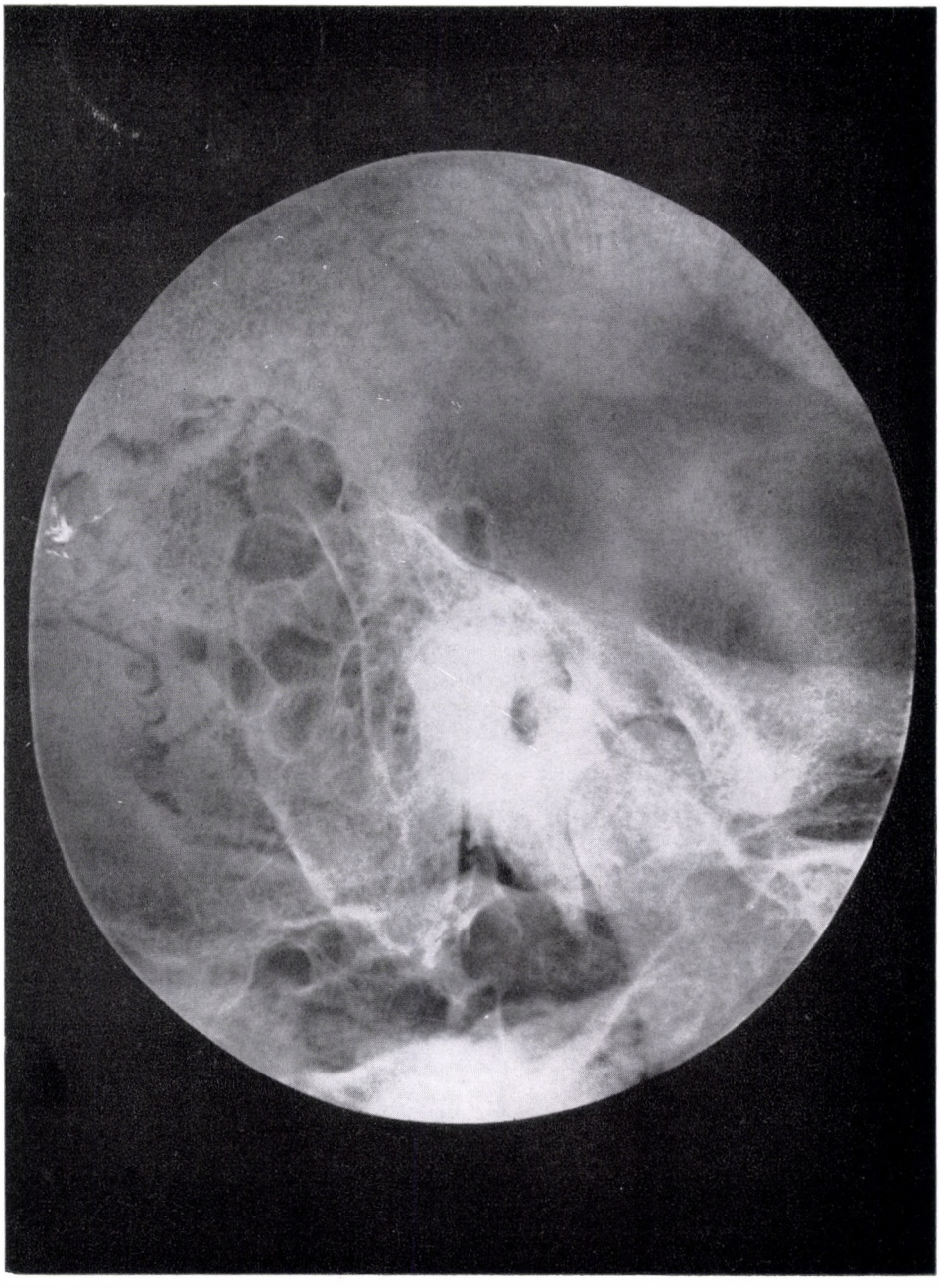

Abb. 512. Ohr (Schläfenbein) im Schüllerschen Röntgenbild

3. Auf der linken Seite des Bildes kann eine Wellenlinie von annähernd senkrechtem Verlauf beobachtet werden, die die hintere Grenze der lufthaltigen Knochenzellen bildet. Hinter dieser kann ein kompakter Knochenbestand wahrgenommen werden.

4. Auf dem Gebiet der lufthaltigen Knochenzellen verläuft eine senkrechte, schwach S-förmig gekrümmte Linie nach abwärts. Dies ist die *hintere Pyramidengrenze*, die gleichzeitig dem Vorderrand des Sulcus sigmoideus entspricht.

5. Fast aus der mandibularen Gelenkfurche geht eine Linie aus, die nach hinten und aufwärts verlaufend die der hinteren Pyramidengrenze entsprechende (4) Linie trifft und hier einen wichtigen Winkel bildet, der von den Klinikern *Citellischer Winkel* genannt wird (5a). Besagte Linie entspricht der oberen Pyramidengrenze.

6. Der vom vorderen Rand der Linie, von der Kontur der Eminentia arcuata ausgehende Schattenstreifen entspricht der Pyramidenspitze bzw. ihrem oberen Rand, der *Crista pyramidis*. Die Linie verstreicht nach oben, in dem unter der Eminentia arcuata befindlichen Gebiet, nach vorn, und abwärts projiziert sie sich schließlich auf das Capitulum mandibulae. Dieser letzte Abschnitt stellt die Pyramidenspitze dar.

7. Die Pyramidenspitze wird abwärts von einem der *Synchondrosis petrooccipitalis* entsprechenden, zwischen einer doppelten Linie verlaufenden (im Negativ dunklen) Schatten begrenzt, den also von oben die Pyramide und von unten der Clivusrand umfängt.

8. Der *Processus mastoideus* ist in Form einer feinen Kontur sichtbar, deren vorderer Rand etwa 8 mm von der hinteren Pyramidenkante entfernt ihren Anfang nimmt und dann weiterhin abwärts, rückwärts und aufwärts verläuft.

9. Zwischen der Gelenkfurche und dem vorderen Rand des Proc. mastoideus ist ein lichtes Gebiet von ungleichmäßiger Form zu sehen, das durch den sich aufeinanderprojizierenden Luftgehalt der *Paukenhöhle* und des *äußeren Gehörgangs* verursacht wird.

10. Im oberen Teil dieses unregelmäßigen Gebietes kann noch ein kleiner, lichter unschriebener Fleck wahrgenommen werden, der durch das in der Achse getroffene *Vestibulum und den inneren Gehörgang* zustande kommt. Auf diesem kleinen Fleck kann eine feine kreuzförmige Zeichnung beobachtet werden: die senkrechte Linie wird durch den Rand der Schnecke, die waagrechte durch die Crista transversa des inneren Gehörganggrundes verursacht.

11. Dem *Sulcus sigmoideus* und dem *Sulcus transversus* entspricht eine doppelte Linie, die von der Stelle ausgeht, wo die hintere und vordere Pyramidengrenze zusammentrifft, von wo sie nach hinten und aufwärts verläuft.

12. Über den dem Kiefergelenk entsprechenden Schatten zieht sich eine dünne Linie entlang. Dies ist der Schatten des *Arcus zygomaticus*.

13. Die von der Spitze des Proc. mastoideus ausgehenden, nach hinten verlaufenden Linien werden von jenen Knochenleisten verursacht, welche die auf der Außenseite des Schädels befindliche *Incisura mastoidea* begrenzen.

14. Dem Kern des Labyrinths entspricht der über der Paukenhöhle und dem äußeren Gehörgang befindliche Schatten des dichten Knochenbestandes. Dem Antrum mastoideum entspricht der obere Teil des Labyrinth-Kernes, dessen hinterer Teil durch eine Wellenlinie dargestellt wird (14b).

15. Auf dem Gebiet der Pars mastoidea, auf dem basalen Teil der Pyramide und auf dem temporalen Ansatz der Squama sind lufthaltige *Knochenzellen* sichtbar. Ihrer Lokalisation entsprechend werden diese Knochenzellen von den Klinikern verschieden benannt.

a) Die das Pneumatisationssystem von hinten begrenzenden Zellengruppen werden *marginale* oder *Emissarzellen* genannt, weil sie das Emissarium mastoideum umgeben.

b) Hinter dem äußeren Gehörgang können die am Vorderrand des Proc. mastoideus befindlichen Knochenzellen hinter und neben dem deszendierenden Teil des Canalis nervi facialis gefunden werden. Deshalb werden diese *retrofaciale Zellen* genannt.

c) In der Spitze des Processus mastoideus projizieren sich die *Terminalzellen*,

d) und entlang der Fossa jugularis, die *epi-* und *peribulbaren Zellen* aufeinander.

e) Die unmittelbar neben dem Antrum gelegenen Zellen werden *periantrale Zellen* genannt.

f) Knochenzellen findet man unter der oberen Pyramidenkante, zwischen der äußeren und inneren kortikalen Platte.

g) Pneumatisierte Zellen können im Gebiet der vorderen und hinteren Wurzel des Proc. zygomaticus beobachtet werden. Diese sind die *Cellulae zygomaticae*.

h) Hinter dem Capitulum mandibulae, im unteren Teil der Pyramide finden wir eine umschriebene pneumatisierte Zellengruppe. Diese Zellen umgeben den knochigen Abschnitt der Tuba auditiva und heißen deshalb *peritubale Zellen*.

i) Zellen der Squama temporalis.

16. Der *Fossa jugularis* entspricht das lichte Gebiet, das sich zwischen den Schatten der Synchondrosis petro-occipitalis und dem äußeren Gehörgang sowie der Paukenhöhle befindet. Der dieses Gebiet umgebende Schatten, der zwischen dem Kiefergelenk und dem Processus mastoideus liegt, entspricht dem *Os tympanicum*.

17. Hinter dem Zellensystem sind zwei fein gezahnte Nahtlinien sichtbar. Die nach unten und nach vorn verlaufende *Sutura occipitomastoidea* (17a) trifft unter dem Sulcus transversus die nach oben und nach vorn ziehende *Sutura parietomastoidea* (17b). Die Stelle der Vereinigung wird von den Klinikern *Asterion* genannt (17c).

18. Die unter dem Felsenbein befindlichen unregelmäßigen Linien werden durch die *filmferne Pyramide* der Gegenseite verursacht.

19. Die hintere kleine Linie entspricht dem Rahmen des *Foramen occipitale magnum*.

20. *Foramen jugulare*.

21. Auf das Collum mandibulae projiziert sich der filmferne Angulus inf. pyramidis.

22. Vor dem Capitulum mandibulae ist der Luftschatten der Fornix pharyngis ersichtlich.

Einige wichtige Gebilde sind auf dem Bilde nicht sichtbar, da ihre Projektion mit der des Knochenlabyrinths zusammenfällt. Solche sind: Antrum mastoideum, Schnecke, Bogengänge. Die Aufnahme eignet sich in erster Linie zur Darstellung des Pneumatisationssystems.

Stenverssche Schläfenbeinaufnahme

Einstellung der Aufnahme (Abb. 513, 514). Der Kranke legt das Schläfenbeingebiet der zu untersuchenden Seite auf die Kassette. Die median-sagittale Ebene ist zum Film parallel.

Sodann wird der Schädel so weit um seine axiale Achse nach vorn — also gegen die zu untersuchende Seite — gedreht, daß die median-sagittale Ebene mit der Filmfläche einen nach hinten offenen Winkel von etwa 45° einschließt. Sodann folgt die Senkung des Schädels um die, die beiden Gehörgänge verbindende Achse auf eine Weise, daß die Linie der Nase-Kinnspitze mit der Plattenfläche einen nach distal offenen Winkel von 10° einschließt.

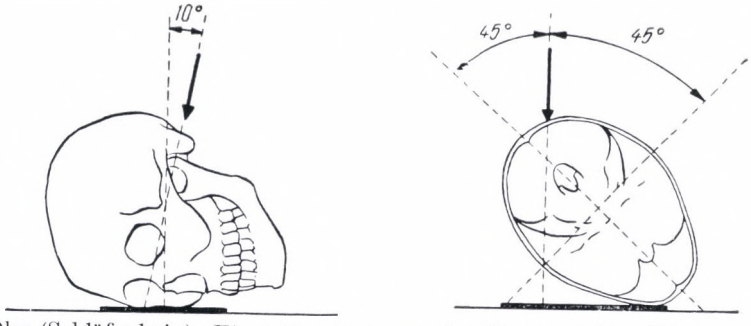

Abb. 513. Ohr (Schläfenbein): Einstellungsschema der Stenverssehen Röntgenaufnahme



Abb. 514. Ohr (Schläfenbein): Einstellung der Stenverssehen Röntgenaufnahme

Die Röntgenröhre wird so eingestellt, daß der Zentralstrahl vom Gebiet der Protuberantia occipitalis externa her auf den Processus mastoideus der zu untersuchenden Seite gerichtet ist und mit der Frankfurter Horizontalen einen nach hinten und abwärts blickenden Winkel von 10° einschließt.

So schließt der Zentralstrahl sowohl mit der Ohr-Vertikalen als auch mit der median-sagittalen Ebene einen Winkel von 45°, mit der Frankfurter Horizontalen einen Winkel von 10° ein.

Ab. 515, 516 zeigen die Lage des Schläfenbeins.

Analyse des Röntgenbildes (Abb. 517, 518).

1. Größtenteils in der Mitte des Bildes zieht ein stellenweise doppelter Schattenstreifen entlang, der hinten-oben nach vorn und abwärts verläuft. Dieser Schattenstreifen entspricht der *seitlichen, knochigen Schädelwand.*

2. Dieser Streifen setzt sich nach vorn und aufwärts in einem anderen, der *mittleren Schädelgrubenbasis* entsprechenden Schattenstreifen fort.

3. Unter der mittleren Schädelhöhlenbasis befindet sich das *mandibulare Gelenk.*

4. Hinter dem mandibularen Gelenk, dort wo die seitliche Schädelwand sich in dem der mittleren Schädelhöhlenbasis entsprechenden Schattenstreifen fortsetzt, ist die Kontur des *Proc. mastoideus* sichtbar.

5. Im oberen Teil des Bildes zieht eine Wellenlinie entlang, die der *oberen Pyramidenkontur* entspricht.

6. Die mittlere Hervorhebung der Pyramidenkontur ist die *Eminentia arcuata*

7. Die vor der Eminentia arcuata befindliche Einziehung ist die *Fossa subarcuata.*

8. Die auf der rechten Seite des Bildes, in der Nähe der Pyramidenspitze erkennbare Einziehung wird durch die *Impressio nervi trigemini* verursacht.

9. Die von der Pyramidenspitze zum Gelenk hinunterziehende schräge Linie entspricht der *unteren Pyramidenkontur.*

10. Die zur unteren Pyramidenkontur parallele Linie entspricht dem *Clivus.* Zwischen den beiden befindet sich die *Synchondrosis petrooccipitalis* (10a).

11. Auf der linken Seite des Bildes, über der der Schädelwand entsprechenden Linie, zieht ein scharfer, durch den Rand des *Sulcus sigmoideus medialis* zustande kommender Schattenstreifen zur Articulatio mandibularis.

12. Zwischen dieser Linie und dem der Schädelwand entsprechenden Schatten zieht, näher zu letzterem, eine weniger ausgeprägte, zu den anderen parallele dritte Linie, die der *lateralen Kante des Sulcus sigmoideus* entspricht. Der auf diese Weise umgrenzte Sulcus verläuft zum Foramen jugulare. Dies ist jedoch auf dieser Aufnahme nicht wahrnehmbar, weil seine und des Kiefergelenks Projektion zusammenfallen.

13. Der mit der unteren Kontur der Pyramide parallel verlaufende, von einer doppelten Linie begrenzte Streifen entspricht dem *inneren Gehörgang.*

14. Das hinter dem äußeren Gehörgang befindliche, kleine, umschriebene, helle (auf nebenstehendem Negativ also dunkle) Gebiet kommt durch das *Vestibulum* zustande.

15. Vom Vestibulum geht ein etwa 1 cm langer, nach hinten ziehender Streifen aus. Dies ist der *laterale Bogengang.*

16. Der vom Vestibulum ausgehende, nach aufwärts ziehende lichte Streifen, der immer vor der größten Hervorhebung der Eminentia arcuata endet, entspricht dem *oberen Bogengang.*

17. Die *basale Biegung der Schnecke* ist in Form eines aus dem Vestibulum nach vorn ziehenden bogenförmigen, hellen Streifens zu sehen, der sich in einem runden Fleck, der eigentlichen Schnecke fortsetzt, die sich jedoch bereits in den inneren Gehörgang projiziert.

18. Das im inneren Gehörgang, aber außerhalb der Schnecke sichtbare, stecknadelkopfgroße lichte Gebiet entspricht jenem Abschnitt des *Canalis facialis,* der vom inneren Gehörgang ausgehend zur Längsachse der Pyramide senkrecht, von innen nach außen verläuft.

19. Zum Kiefergelenk zieht von hinten und oben noch ein Bogen, der der *Crista sagittalis* entspricht. Der untere Teil des Bogens kann sich mit dem medialen Rand des Sulcus sigmoideus zusammen projizieren.

20. Zwischen der Crista sagittalis und dem medialen Rand des Sulcus sigmoideus geht noch eine von hinten und oben nach unten und vorn verlaufende Linie aus. Teilweise vereint sie sich mit dem medialen Rand des Sulcus sigmoideus, zieht dann auch über dem Kiefergelenk dahin und endet erst unter dem Capitulum mandibulae. Diese Linie stellt den *Processus zygomaticus* und dessen Wurzel dar sowie die nach hinten aufwärts ziehende *Linea temporalis.*

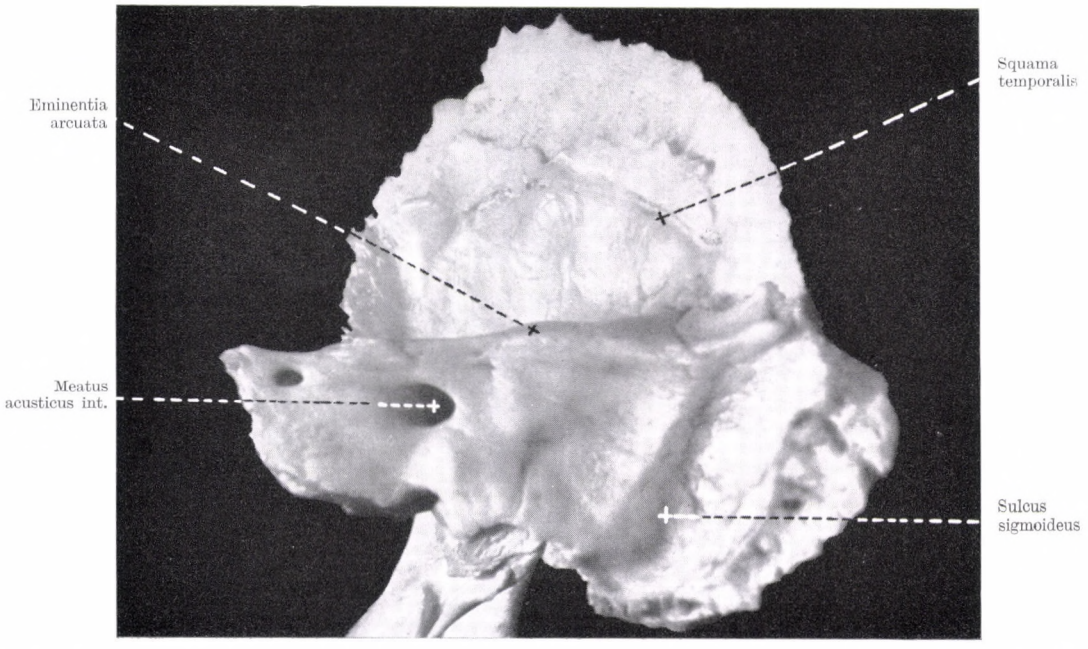

Abb. 515. Innere Oberfläche des rechten Schläfenbeines in der Stenversschen Aufnahmeeinstellung

21. Linie, die dem oberen Rand des *Labyrinth-Kernes* entspricht.

22. Unter dem Kern des Labyrinthes ist in dem vor der Crista sagittalis und über dem Kiefergelenk befindlichen Winkel ein kleines, unregelmäßiges, umschriebenes, helles Gebiet erkennbar, in dem unregelmäßige Schatten wahrgenommen werden können. Dieses Gebiet ist der *obere Teil der Paukenhöhle mit den Gehörknöchelchen.*

23. In der Abbildung ist hinter dem Canalis semicircularis lat. ein helles Gebiet sichtbar, über das die Crista sagittalis verläuft. Dies ist das *Antrum mastoideum.*

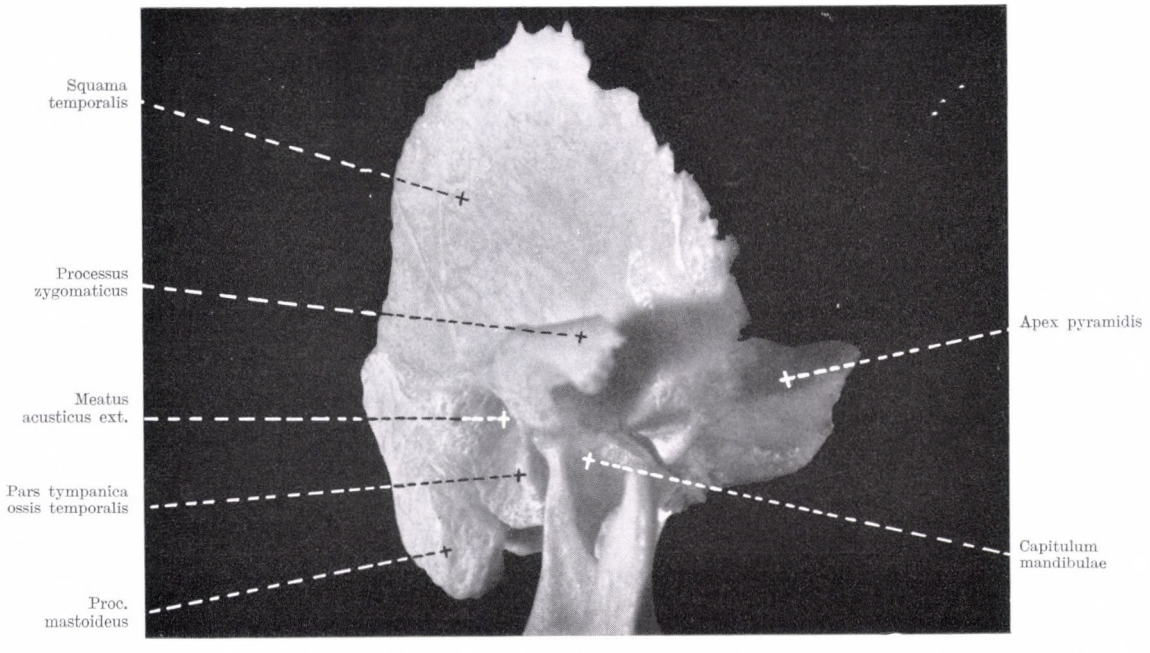

Abb. 516. Äußere Oberfläche des rechten Schläfenbeines in der Stenversschen Aufnahmeeinstellung

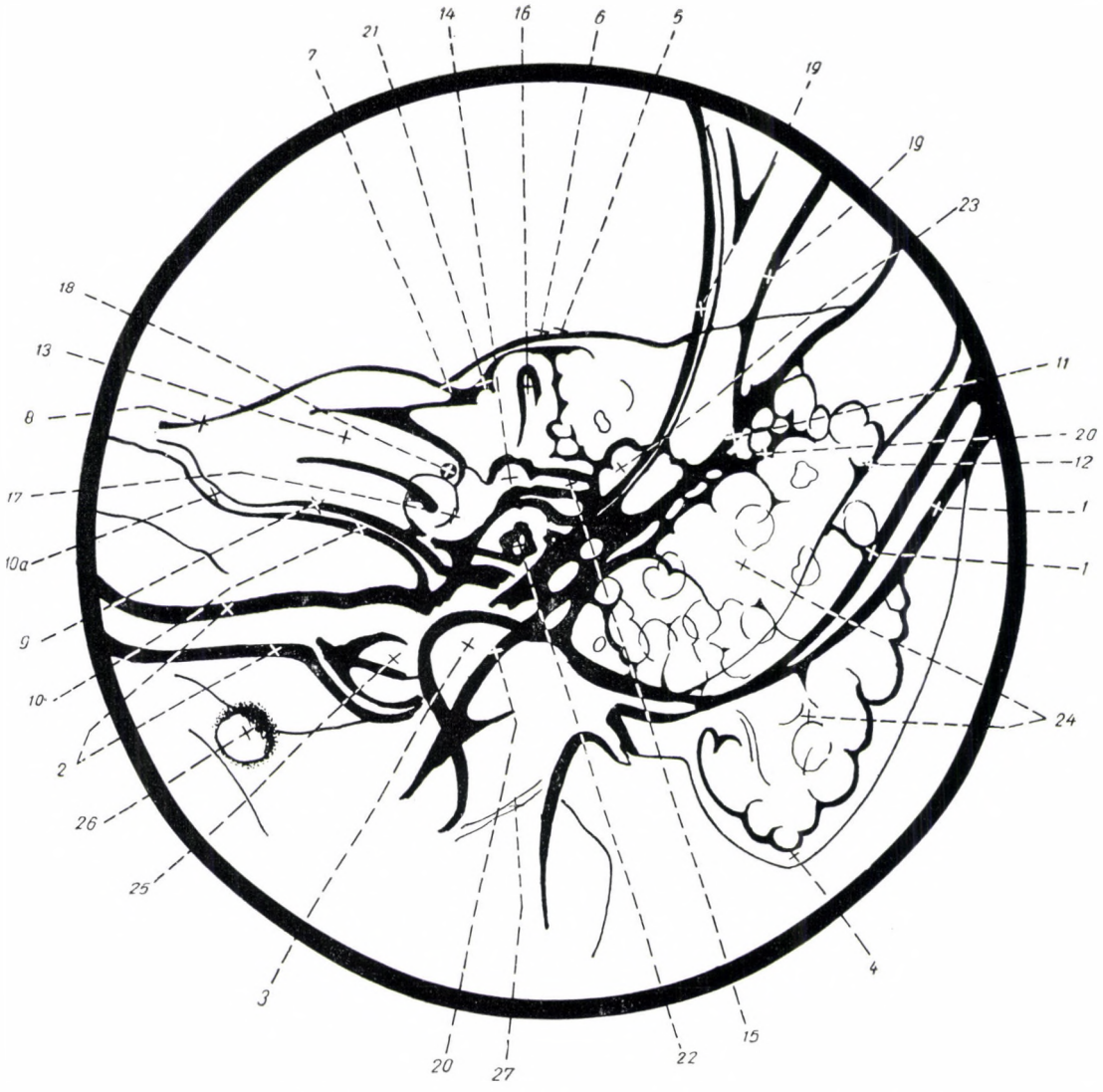

Abb. 517. Schema der Stenversschen Ohr-(Schläfenbein-) Aufnahme
(Nach Mayers Abbildung)

1. — Seitenwand der hinteren Schädelgrube; 2. — Basis der mittleren Schädelgrube; 3. — Capitulum mandibulae und mandibulares Gelenk; 4. — Kontur des Processus mastoideus; 5. — obere Kontur der Pyramide; 6. — Eminentia arcuata; 7. — Fossa subarcuata; 8. — Impressio nervi trigemini; 9. — untere Kontur der Pyramide; 10. — Clivus; 10/a. — Synchondrosis petrooccipitalis; 11. — medialer Rand des Sulcus sigmoideus; 12. — lateraler Rand des Sulcus sigmoideus; 13. — innerer Gehörgang; 14. — Vestibulum; 15. — lateraler Bogengang; 16. — oberer Bogengang; 17. — basale Windung der Cochlea; 18. — I. (innerer) Abschnitt des Canalis facialis; 19. — Crista sagittalis (zwischen zwei Linien befindliches Gebiet); 20. — Proc. zygomaticus und dessen Wurzel + Linea temporalis inferior (hinterer Teil der Linie); 21. — obere Grenze des Labyrinthkernes (Knochenlabyrinth); 22. — oberer Teil der Paukenhöhle mit den Hörknöchelchen; 23. — Antrum mastoideum; 24. — pneumatisiertes Knochensystem; 25. — Canalis condyloideus (ungewöhnlich weit); 26. — Canalis hypoglossi; 27. — Arcus anterior atlantis

24. Die ganze Pars mastoidea wird von einem *lufthaltigem Knochenzellensystem* ausgefüllt.

25. Das auf der rechten Seite des Capitulum mandibulae sichtbare, umschriebene, runde, helle, unmittelbar auf der mittleren Schädelbasis befindliche Gebiet kommt durch den *Canalis condyloideus* zustande.

26. Unter dem Schatten der mittleren Schädelhöhlenbasis ist der Canalis hypoglossi ersichtlich.

27. Manchmal projiziert sich der Arcus ant. atlantis auf das Collum mandibulae.

Manchmal sind unter der mittleren Schädelhöhle unregelmäßige Knochenschatten zu sehen. Diese kommen teils durch die Wirbelkörper, teils durch die knochigen Vorwölbungen der äußeren Knochenbasis zustande.

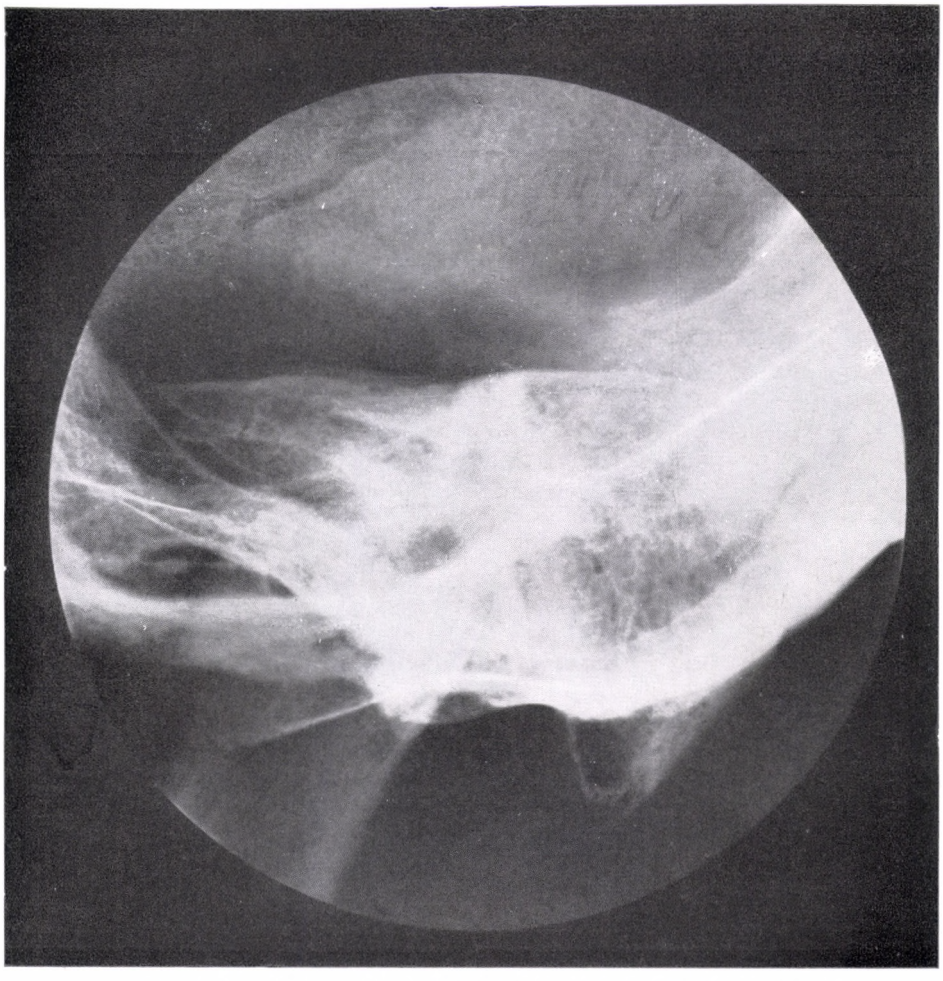

Abb. 518. Ohr (Schläfenbein) im Stenversschen Röntgenbild

Von den wichtigen Gebilden der Pyramide sind auf dieser Aufnahme der Canalis caroticus und die Fossa jugularis nicht zu beobachten. Ersterer projiziert sich in den unteren Teil der Pyramidenspitze, letztere in die Paukenhöhle und auf die Kiefergelenkfurche.

AUGE

Abgesehen von jenen Spezialuntersuchungen, die mit Hilfe eines in die Orbita placierten Filmes isolierte, knochenschattenlose Aufnahmen des Bulbus oculi ermöglichen, werden in der allgemeinen röntgenologischen Praxis die Orbita, der Canalis nervi optici und der Tränensack untersucht. Aus dem Ergebnis dieser Untersuchungen läßt sich auf den Zustand des Bulbus oculi schließen.

Postero-anterior kranial-exzentrische Aufnahme der Orbita

Die Orbita ist eine vierseitige Pyramide, deren Basis der durch den Margo supraorbitalis et infraorbitalis begrenzte Aditus orbitae bildet und deren Spitze im Foramen opticum liegt. Ihre Wände werden durch die Knochen des Gesichts- und Hirnschädels gemeinsam gebildet. Ihre Medialwand ist sagittaler Stellung, ihre laterale Wand ist jedoch nach vorn und auswärts gerichtet. Durch die *Medialwand* ist sie gegen die Nasenhöhle abgegrenzt. An ihrer Gestaltung nimmt ventral der Proc. frontalis maxillae teil, hinter diesem das Tränenbein, sodann die Lamina papyracea des Siebbeins und dorsal der Corpus des Keilbeins. Ihre *obere Wand* kommt durch die Pars orbitalis

des Stirnbeins und durch die orbitale Oberfläche des kleinen Keilbeinflügels zustande. Die *untere Wand*, die nach außen abschüssig ist, wird durch die Facies orbitalis maxillae, einen Teil der orbitalen Oberfläche des Jochbeins und den Processus orbitalis ossis palatini gebildet. In der Gestaltung seiner lateralen Wand nimmt die Ala magna ossis sphenoidalis und die Facies orbitalis ossis zygomatici teil. Ihr unterer Rand bildet mit der unteren Wand die Fissura orbitalis inferior, und ihr oberer Rand mit der oberen Wand bringt dorsal die Fissura orbitalis superior zustande.

Die allgemeinen Schädelaufnahmen informieren auch über die Orbita, aber genauere Untersuchungen erfordern eine Zielaufnahme.

Diese Aufnahme eignet sich zu Untersuchungen der Orbitae, ihrer Wände, ihres Inhaltes (zur Lokalisation etwaiger schattengebender Fremdkörper) sowie zur Untersuchung der angrenzenden Gebilde, ferner der Stirnhöhle und der Siebbeinzellen.

Einstellung der Aufnahme (Abb. 519). Bauchlage des Kranken, oder er sitzt nach vorn gebeugt. Stirne und Nasenspitze ruhen auf der um einen Winkel von 10° erhöhten Kassette. Der Zentralstrahl zieht genau in der Mittellinie verlaufend, von dem zwei Querfinger über der Spitze der Sutura lambdoidea befindlichen Punkte, bis zur Mitte der die beiden äußeren Augenwinkel verbindenden Linie. Der Strahlengang und die den »Pyramidenpunkt« mit der Fossa canina verbindende Gerade sind miteinander parallel. (Der »Pyramidenpunkt« ist ein, mit einem Querfinger über der Articulatio mandibularis aufgenommener Punkt.)

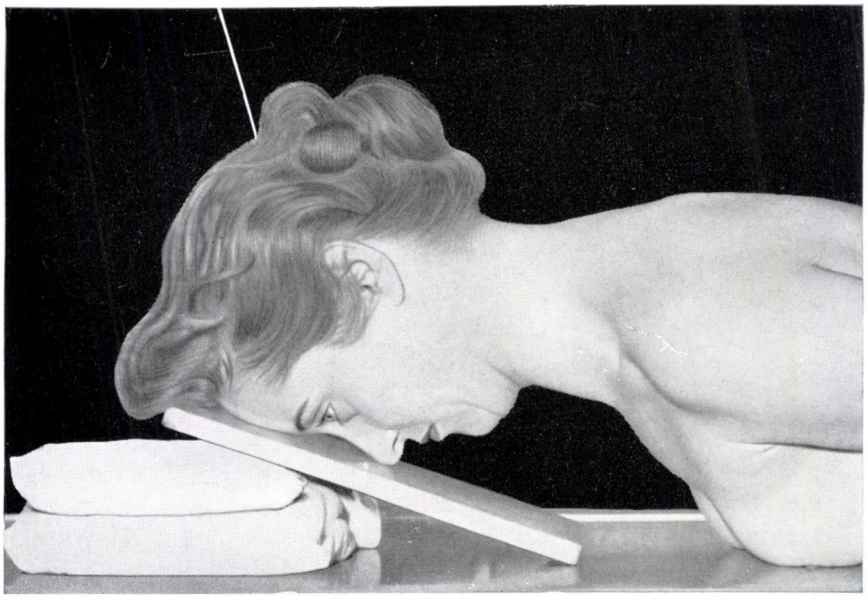

Abb. 519. Orbita: Einstellung der postero-anterior kranial-exzentrischen Aufnahme

Das Röntgenbild (Abb. 520). Auf den beiden Seiten können im Röntgenbild die beiden Orbitae, und zwischen ihnen die in der Mittellinie befindlichen Gebilde untersucht werden. Der kranial-exzentrischen Einstellung wegen projizieren sich die Pyramiden unter die Orbitae, und die sich in der Mittellinie befindlichen Gebilde untereinander. Die obere und laterale Kante des Orbitaeinganges (Aditus ad orbitam) ist als scharfe Kontur zu sehen und kann deshalb gut untersucht werden.

Der *Margo infraorbitalis* und seine Durchbiegung sind im medialen Abschnitt des Orbitaeinganges bzw. am Nasenrücken schlecht zu sehen.

Von den *Orbitawänden* projiziert sich die gut zu untersuchende obere und laterale Wand frei. An der *lateralen Wand* zieht schräg die Linea innominata entlang.

An der *oberen Wand* zieht der die Linea innominata kreuzende Kleinflügel-Schatten nach medial und endet dort im Planum sphenoideum und im Processus clinoideus anterior.

Die *untere Wand* wird durch mehrere feine Linien dargestellt, da die basale Orbitawand gleichzeitig die obere Wand des Sinus maxillaris ist, die sich von dorso-medial her nach ventro-lateral neigt und so in mehreren Niveaus dargestellt werden kann. Der Sinus maxillaris sendet außerdem auch einen Recessus in Richtung des Processus frontalis maxillae aus.

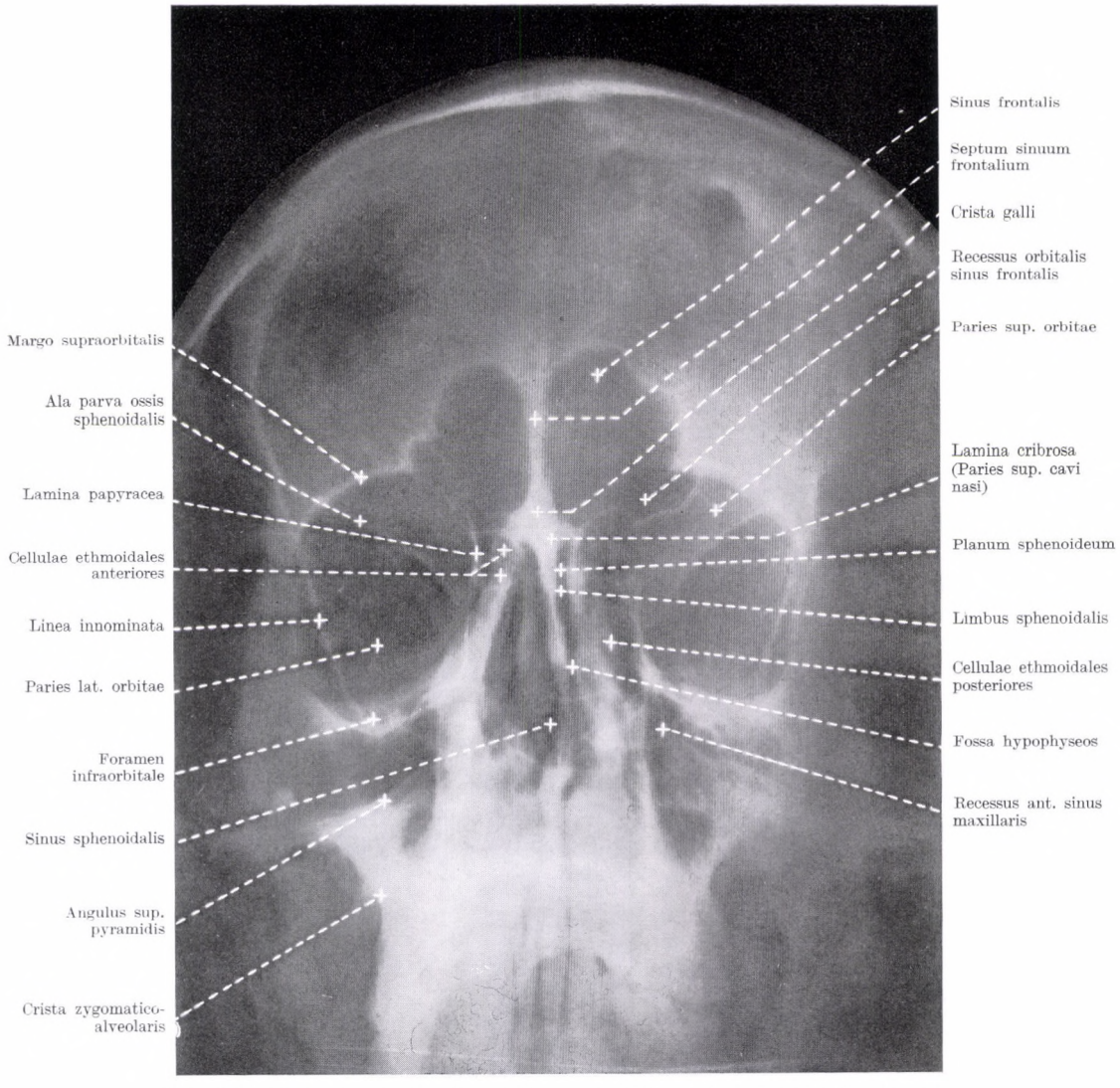

Abb. 520. Postero-anterior kranial-exzentrisches Röntgenbild der Orbita

Der *medialen Wand* entspricht eine Linie, da sich die Knochengebilde (Lamina papyracea und Facies orbitalis ossis frontalis) in sich selbst projizieren. Die *Crista lacrimalis anterior* ist oft gut sichtbar.

Von den in der Mittellinie befindlichen Gebilden gelangt die *Stirnhöhle* fast isometrisch zur Darstellung, weshalb sich diese Aufnahme ganz besonders gut zu ihrer Untersuchung eignet.

Der kranial exzentrischen Projektion wegen projizieren sich die *Crista galli*, die *Lamina cribrosa* (Dach der Nasenhöhle), das *Planum sphenoidale*, der *Limbus sphenoidalis* und das *Dorsum sellae* in der Reihenfolge der Aufzählung in kranio-kaudaler Richtung untereinander.

Der *Sinus sphenoidalis* gelangt seinem ventro-kranialen, dorso-kaudalen Durchmesser entsprechend zur Darstellung. Da sich die Gebilde der Nasenhöhle auf ihn projizieren, ist er nicht gut zu untersuchen. Oft entspricht der *Fossa hypophyseos*, über dem Schatten des Sinus sphenoidalis, eine nach oben konvexe Linie.

Die *Siebbeinzellen* lassen sich gut untersuchen. Der kranial-exzentrischen Projektion wegen projizieren sich die vorderen Siebbeinzellen über die hinteren.

Es ist nur der obere Abschnitt des *Sinus maxillaris* erkennbar, dessen größter Teil vom Pyramidenschatten verdeckt wird.

Röntgenaufnahme des Foramen opticum

Es ist die isolierte Untersuchung des Foramen opticum erforderlich, da — der Darüberprojektion anderer Knochen wegen — dieses Gebilde auf den allgemeinen Schädelaufnahmen nicht genau sichtbar wird.

Die Achsen der beiden Foramina optica schneiden einander in der Sella turcica.

Abb. 521 zeigt die Lage der Orbita in Filmflächenansicht.

Einstellung der Aufnahme (Abb. 522). Der Kopf des Kranken wird in einer Weise rotiert, daß die äußere Kante der zu untersuchenden Orbita auf die Kassette zu liegen kommt. Ausmaß der

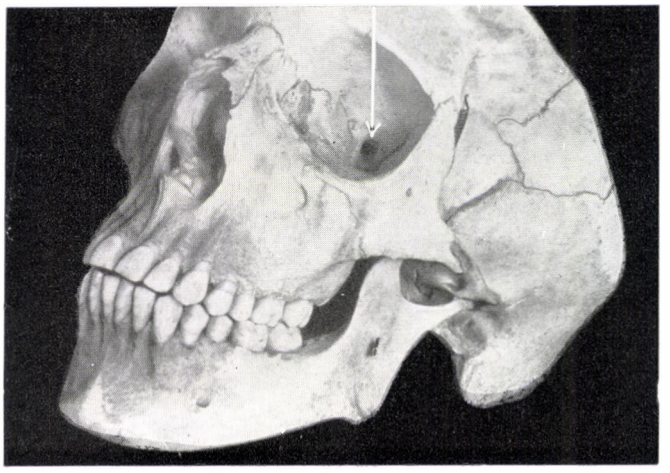

Abb. 521. Lage des Foramen opticum bei der Rheseschen Aufnahme
Der Pfeil weist auf das Foramen opticum (Filmansicht)

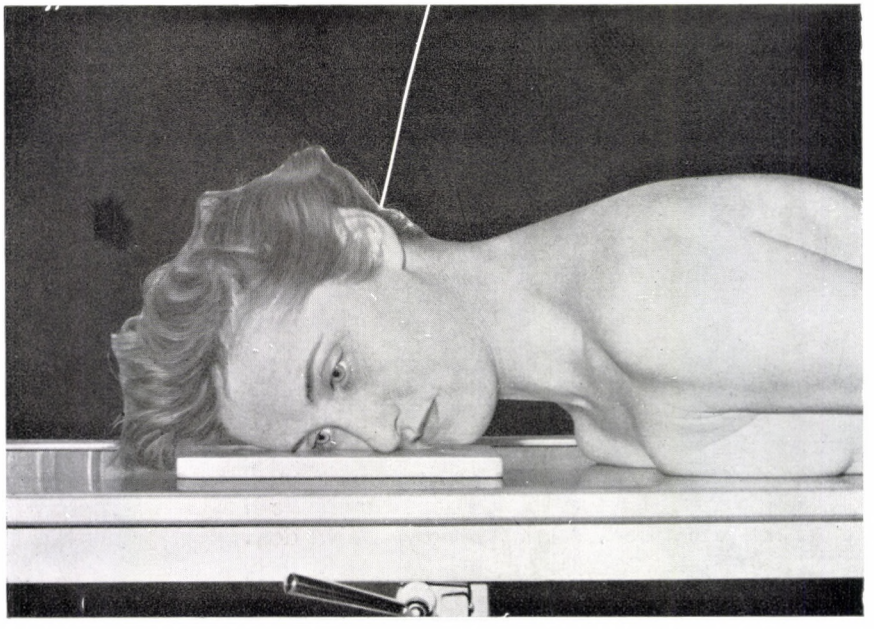

Abb. 522. Foramen opticum: Einstellung der Röntgenaufnahme nach Rhese
Der Zentralstrahl ist vom linken Angulus mastoideus auf den rechten äußeren Augenwinkel gerichtet

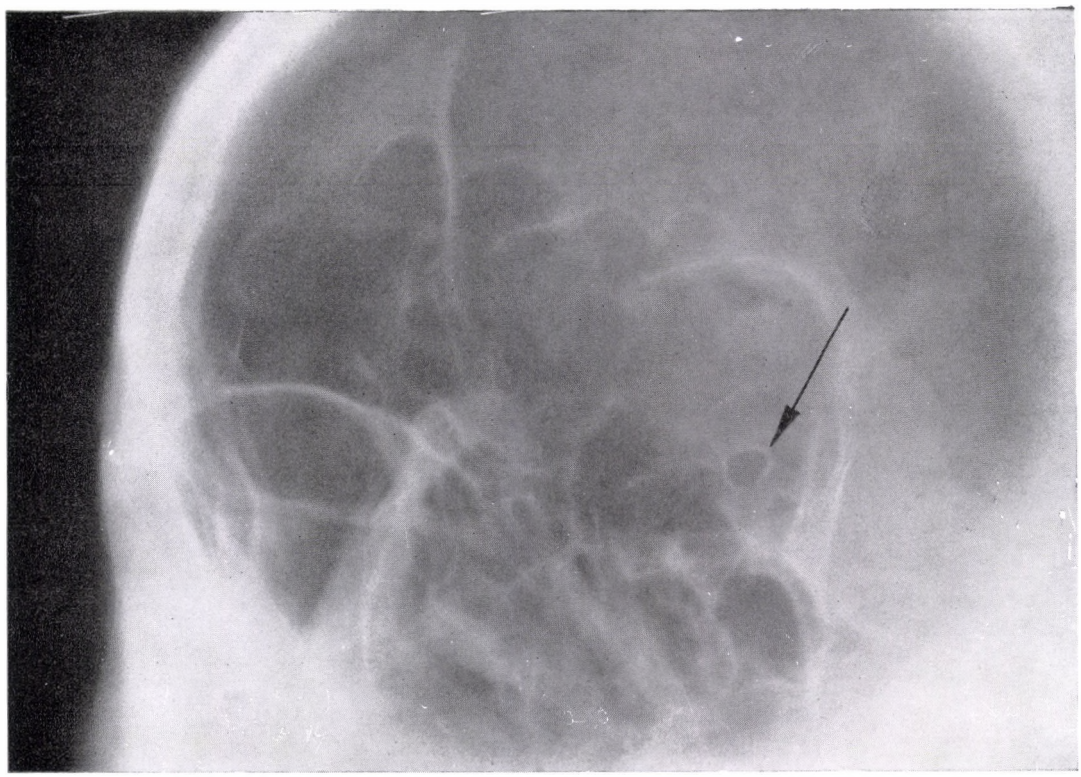

Abb. 523. Linksseitiges Foramen opticum: Röntgenbild nach Rhese
Der Pfeil weist auf das Foramen opticum

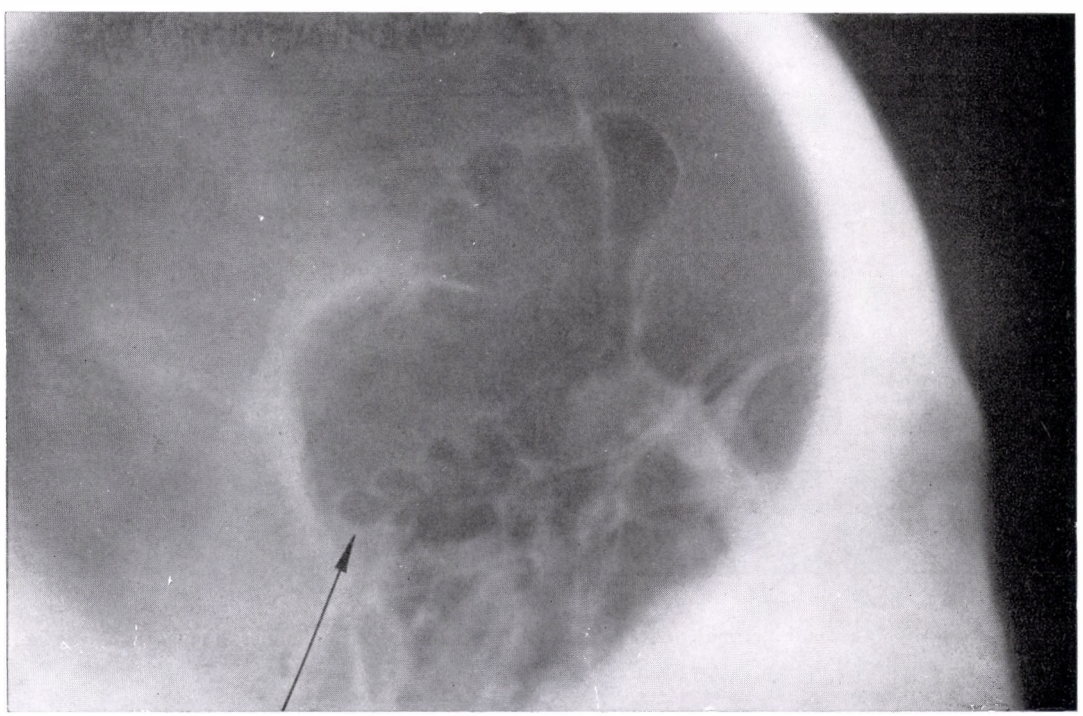

Abb. 524. Rechtsseitiges Foramen opticum: Röntgenbild nach Rhese
Pfeil — Foramen opticum. Daneben sind die, die Form des Canalis nachahmenden Siebbeinzellen gut ersichtlich

Rotation in lateraler Richtung etwa 35°. Der Zentralstrahl ist durch den Angulus mastoideus des gegenseitigen Os temporale hindurch auf den äußeren Augenwinkel der zu untersuchenden Seite gerichtet, und zwar so, daß er mit der Frankfurter Horizontalen einen Winkel von etwa 25° uud mit der Medianebene einen von etwa 35° bildet.

Das Röntgenbild. Auf dem Röntgenbild ist der Canalis nervi optici als runde Öffnung ersichtlich (Abb. 523, 524). Mit Hilfe dieser Aufnahme kann über den Nervus opticus und seine Umgebung ein indirekter Aufschluß gewonnen werden.

Die in der Nähe des Foramen opticum befindlichen Siebbeinzellen können manchmal die Form des Kanals nachahmen (Abb. 524).

Röntgenaufnahme des Saccus lacrimalis und der Canaliculi lacrimales

Der *Tränensack* und die *Tränenableitungskanälchen* können im Röntgenbild nur durch vorhergehende Kontrastmittelinjektion sichtbar gemacht werden (Dacryocystorhinographie). Die Kontrastmittelinjektion erfolgt durch die Puncta lacrimalia (Abb. 525).

Fremdkörper-Lokalisation

Bei der röntgenologischen Diagnostik ist die Fremdkörper-Lokalisation von großer Wichtigkeit, wozu Spezialapparate zur Verfügung stehen. In Ermangelung dieser läßt sich die Lage der in die Orbita gelangten Fremdkörper durch bilaterale Röntgenaufnahmen bestimmen.

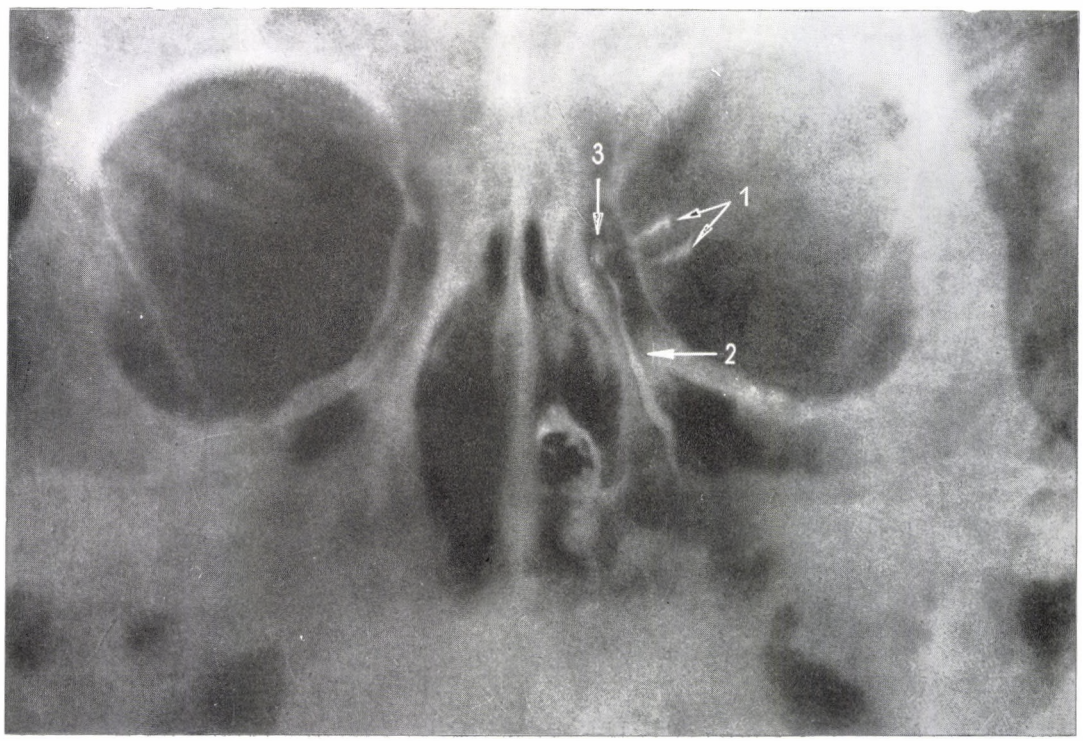

Abb. 525. Röntgenbild der Tränenleitungswege (Dacryocystorhinographie)
Der 1. Pfeil weist auf die Canaliculi lacrimales, der 2. auf den Ductus nasolacrimalis, der 3. auf den Saccus lacrimalis

RÖNTGENANATOMIE DER ZÄHNE

Aufnahmetechnik

Von den einzelnen Zähnen werden mit direkt für diesen Zweck fabrizierten Zahnfilmen sog. intraorale Aufnahmen hergestellt. Zur übersichtlichen Darstellung größerer Gebiete eignen sich extraorale Aufnahmen, die gewöhnlich auch einen großen Teil der Kieferbeine darstellen.

Bei der intraoralen Aufnahme muß der Zentralstrahl den ohne Zwischenraum an die innere Seite des Processus alveolaris gelegten Film so treffen, daß die Filmfläche senkrecht zur Halbierungsfläche des durch die Zahnachse eingeschlossenen Winkels stehe, auf die Spitze der Zahnwurzel gerichtet sei und mit den Seiten des Zahnes parallel verlaufe (Abb. 526). Letzteres kann mit

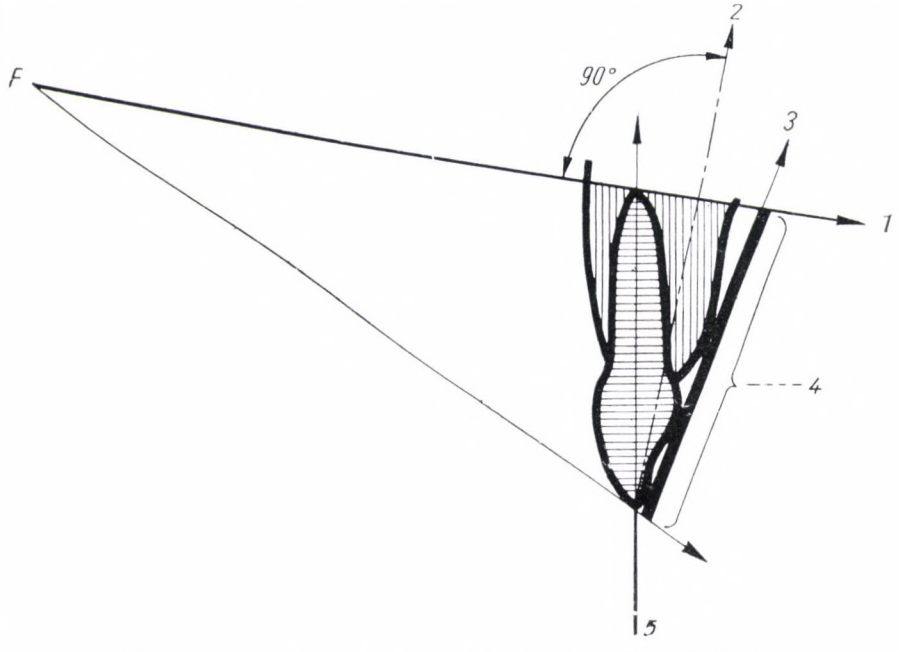

Abb. 526. Zahn. Einstellungsschema der Röntgenaufnahme
F — Fokus, 1. — Zentralstrahl; 2. — Halbierungsebene; 3. — Röntgenfilmebene; 4. — Zahnbild; 5. — Zahnachse

entsprechender Fokus—Film-Distanz erzielt werden. Zur Darstellung sämtlicher Zähne — zum sog. totalen Status — sind 11 Aufnahmen (für die obere Zahnreihe 6, für die untere 5) erforderlich (Abb. 537, 538). Der darzustellende Zahn soll immer in die Mitte des Bildes gelangen. Der auf dem einen Film am Randteil sichtbare Zahn soll auf der nächsten Aufnahme gut beurteilt werden können, demnach also in zwei Aufnahmen dargestellt sein.

Eintrittsstellen der Zentralstrahlen sind folgende:

Obere Schneidezähne: Der Zentralstrahl ist auf die Nasenspitze gerichtet, wo er mit dem Film einen nach vorn offenen Winkel von etwa 60° einschließt (Abb. 527).

Obere Eckzähne und Prämolaren: Fossa canina. Hier schließt der Zentralstrahl mit dem Film einen nach unten offenen Winkel von etwa 70° ein (Abb. 528).

Obere Molaren: Der Zentralstrahl ist auf die Wurzelspitze des zu untersuchenden Zahnes gerichtet und schließt mit dem Film einen nach unten offenen Winkel von etwa 70° ein (Abb. 529).

Untere Schneidezähne: Der Zentralstrahl tritt in der Mittellinie, auf der Kinnspitze ein und schließt mit dem Film einen nach oben gerichteten Winkel von etwa 60—70° ein (Abb. 530).

Untere Eckzähne, Prämolaren: Der Zentralstrahl ist auf die Wurzelspitze des zu untersuchenden Zahnes gerichtet und schließt mit dem Film einen nach oben offenen Winkel von 60° ein (Abb. 531).

Untere Molaren: Der Zentralstrahl ist auf die Wurzelspitze des zu untersuchenden Zahnes gerichtet und schließt mit dem Film einen nach oben offenen Winkel von ungefähr 70° ein (Abb. 532).



Abb. 527. Zähne: Einstellung I der Röntgenaufnahme. Obere Frontzähne
Der Zentralstrahl ist — zur Winkelhalbierungsebene senkrecht — auf die Nasenspitze gerichtet und schließt mit dem Film einen vorwärts offenen Winkel von etwa 60° ein.



Abb. 528. Zähne: Einstellung II der Röntgenaufnahme. Oberer Eckzahn links und Prämolaren
Der Zentralstrahl ist — auf die Winkelhalbierungsebene senkrecht — auf die Fossa canina gerichtet und schließt mit dem Film einen nach unten offenen Winkel von etwa 70° ein



Abb. 529. Zähne: Einstellung III der Röntgenaufnahme. Obere Molaren links
Der Zentralstrahl ist — zur Winkelhalbierungsebene senkrecht — auf die Wurzelspitze des zu untersuchenden Zahnes gerichtet und schließt mit dem Film einen nach unten offenen Winkel von etwa 70° ein

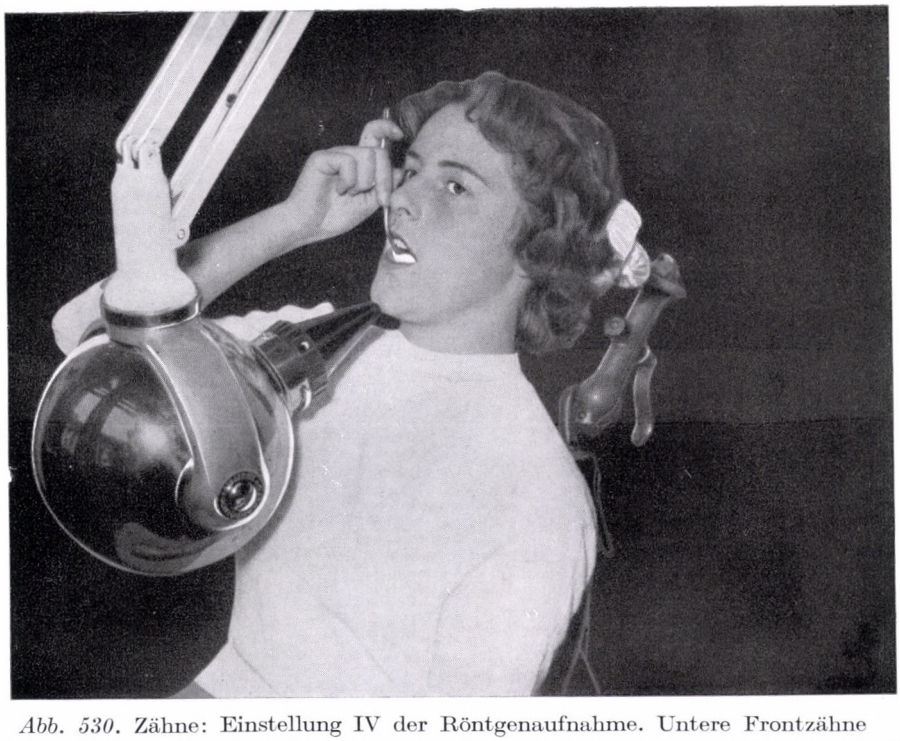

Abb. 530. Zähne: Einstellung IV der Röntgenaufnahme. Untere Frontzähne
Der Zentralstrahl ist in der Medianlinie — zur Winkelhalbierungsebene senkrecht — auf die Kinnspitze gerichtet und schließt mit dem Film einen nach oben offenen Winkel von 60—70° ein

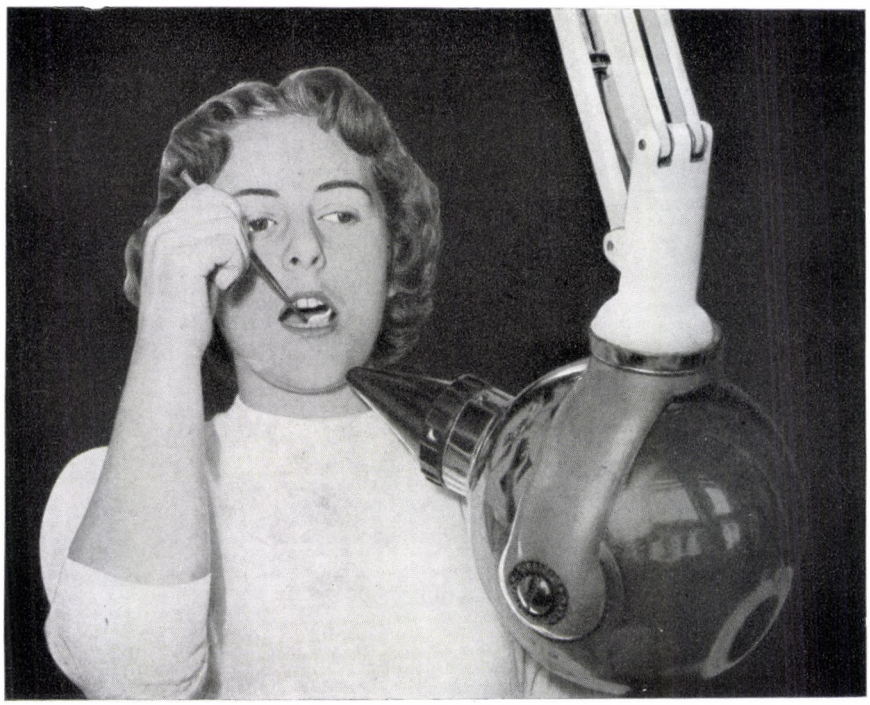

Abb. 531. Zähne: Einstellung V der Röntgenaufnahme. Unterer Eckzahn links und Prämolaren
Der Zentralstrahl ist — zur Winkelhalbierungsebene senkrecht — auf die Wurzelspitze des zu untersuchenden Zahnes gerichtet und schließt mit dem Film einen nach oben offenen Winkel von etwa 60° ein

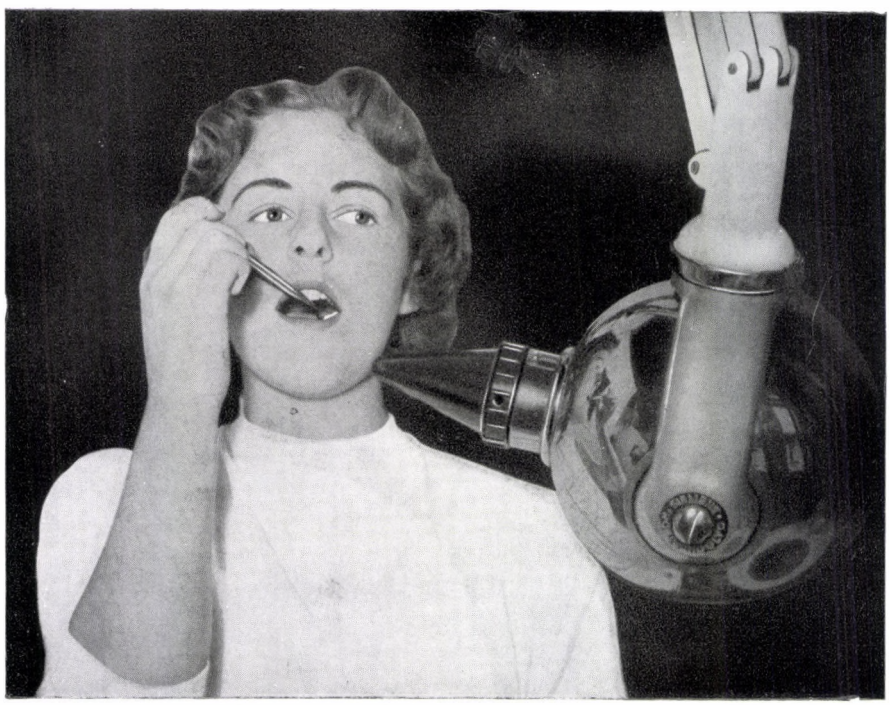

Abb. 532. Zähne: Einstellung VI der Röntgenaufnahme. Untere Molaren links
Der Zentralstrahl ist — zur Winkelhalbierungsebene senkrecht — auf die Wurzelspitze des zu untersuchenden Zahnes gerichtet und schließt mit dem Film einen nach oben offenen Winkel von etwa 70° ein

Die Röntgenbilder

Die normale *Zahnspitze* ist bereits zur Zeit der Entwicklung als scharf umgrenzte, kugelförmige Schattenaussparung (Zahnbeutel) sichtbar, die zu dieser Zeit nur organische Elemente enthält. Die anorganischen Elemente erscheinen im Verlauf der weiteren Entwicklung als bogenförmige, linienartige Schatten. Lokalisation und Form dieser Linien entsprechen zu dieser Zeit bereits der Form der späteren Zahnkrone. Im weiteren läßt sich die Kalkablagerung in Richtung der Zahnwurzel verfolgen.

Vor dem Durchbruch des Zahnes ist um die Krone ein helles Gebiet, der sog. *perikoronale Raum* wahrnehmbar. Zur Zeit des Zahndurchbruchs beginnt die Entwicklung der Wurzel mit voller Intensität. Ein in Entwicklung begriffener Zahn läßt sich von dem ganz entwickelten haupt-

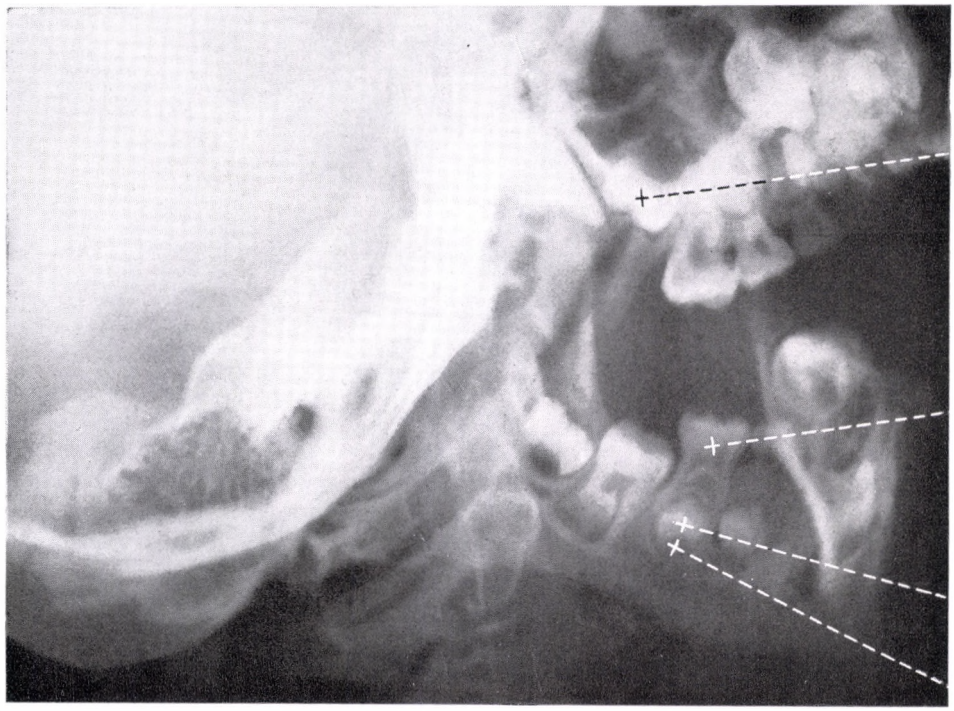

Abb. 533. Milch- und bleibende Zähne eines 7jährigen Kindes im Röntgenbild
Mit Stern bezeichnet: kalkarmes Gebiet um die Wurzelspitze

sächlich durch die Beobachtung des Foramen apicis dentis und des Wurzelkanals unterscheiden. Bei dem noch nicht entwickelten Zahn sind nämlich der Wurzelkanal und das Foramen apicis dentis recht weit (Abb. 533). Seine endgültige Form nimmt dieser Kanal erst längere Zeit nach dem Zahndurchbruch an. Um die *Wurzelspitze* können längere Zeit hindurch als lichtere Gebiete die nicht verkalkten Restteile der Zahnspitze beobachtet werden, die eine oberflächliche Untersuchung für ein Granulom ansehen kann. Da hier keine entzündlichen Knochenveränderungen vorliegen, ist die Differentialdiagnose nicht schwer.

Da der Kalziumgehalt des *entwickelten Zahnes* den des Knochens wesentlich übertrifft, ergibt er im Röntgenbild einen gut differenzierbaren Schatten. Am schärfsten tritt der Schmelzbestand der Krone hervor, der als sich gegen den Zahnhals verschmälernder Schatten von der Dentin- und Zement-Substanz unterschieden werden kann. Die Pulpahöhle und der Wurzelkanal sind im Zahn als transparente Gebiete sichtbar Die in Richtung der Kronenzipfel ziehenden Teile der Pulpahöhle sind im Röntgenbild als spitzwinkelige Schattenaussparungen zu sehen.

Der Hals und die Wurzel des Zahnes werden von der umgebenden Knochensubstanz durch einen dem Periodontium entsprechenden transparenten schmalen Spalt, den *periodontalen Spalt* getrennt, der physiologisch überall gleich breit ist. Dieser Spalt wird nach außen von der das Zahnbett auskleidenden dichteren Knochenplatte, der *Lamina dura* umgrenzt. Auf dem Bild ist dieses Gebilde in Form einer intensiven weißen, um die Zahwurzel ziehenden, bis zum Zahnhals

reichenden Linie ersichtlich, die dort in rechtem Winkel bricht und das Septum interalveolare von oben abschließt. Von hier setzt sie sich dann in der Lamina dura alveoli des Nachbarzahnes fort (Abb. 534).

Auf die Wurzel der oberen 4—7 Zähne projiziert sich der von einer scharfen Linie begrenzte Luftschatten des Sinus maxillaris. Erheben sich die Zahnwurzeln bis in die Sinushöhle, dann werden sie ohne Unterbrechung von der — durch die Lamina dura bewirkten — Linie begrenzt (Abb. 534, 535).

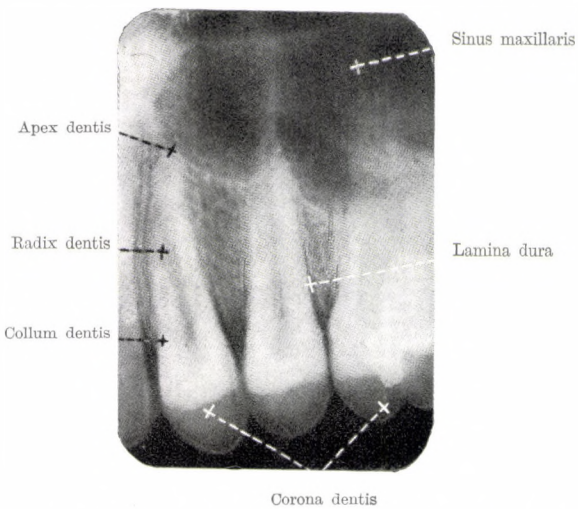

Abb. 534. Röntgenbild der oberen 4—5—6 Zähne links

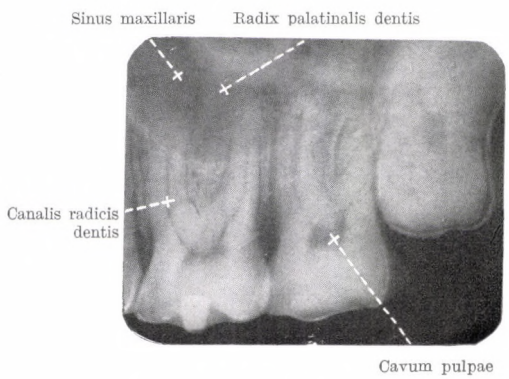

Abb. 535. Röntgenbild der oberen 6—7—8 Zähne links

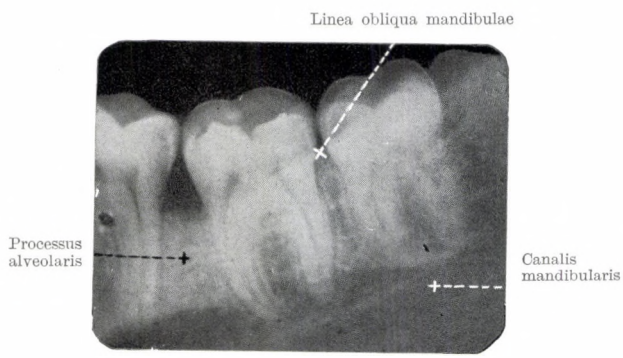

Abb. 536. Röntgenbild der unteren 6—7—8 Zähne links

Die oberen 6—7—8er Zähne haben drei Wurzeln. Von diesen stellt jedoch der Strahl nur die beiden buccalen Wurzeln isometrisch dar, die palatinale Wurzel erscheint — in vergrößerter und verzerrter Form — zwischen und über den beiden äußeren Wurzeln oder teilweise auf diese projiziert (Abb. 535).

Der unter den unteren Zähnen entlang ziehende *Canalis mandibularis* ist als scharfkantige Schattenaussparung sichtbar. Der hintere Teil des Kanals ist etwa 3 mm breit (Abb. 536). Das *Foramen mentale* ist gewöhnlich unter oder vor der Wurzel des 2. Prämolaren oder auf diese projiziert, in Form einer runden scharfkantigen Schattenaussparung zu sehen. Darf nicht mit einer pathologischen Schattenaussparung verwechselt werden.

Zwischen den Wurzelspitzen der oberen ersten Schneidezähne ist die Öffnung des *Canalis incisivus* in Form einer scharf umgrenzten, zumeist runden Schattenaussparung zu beobachten. Bei ungenauem Strahlengang kann sich diese auf die Wurzelspitze eines Molaren projizieren und eine irrtümliche Beurteilung (Granulom) bewirken.

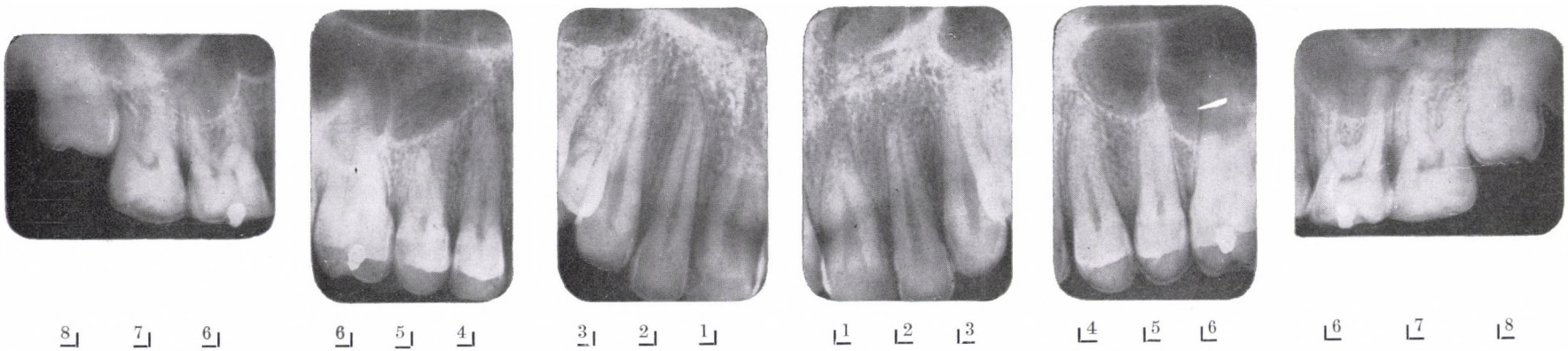

Abb. 537. Röntgenstatus der oberen Zähne
1. — Dens incisivus I.; 2. — Dens incisivus II.; 3. — Dens caninus; 4. — Dens praemolaris I.; 5. — Dens praemolaris II.; 6. — Dens molaris I.; 7. — Dens molaris II.; 8. — Dens molaris III.

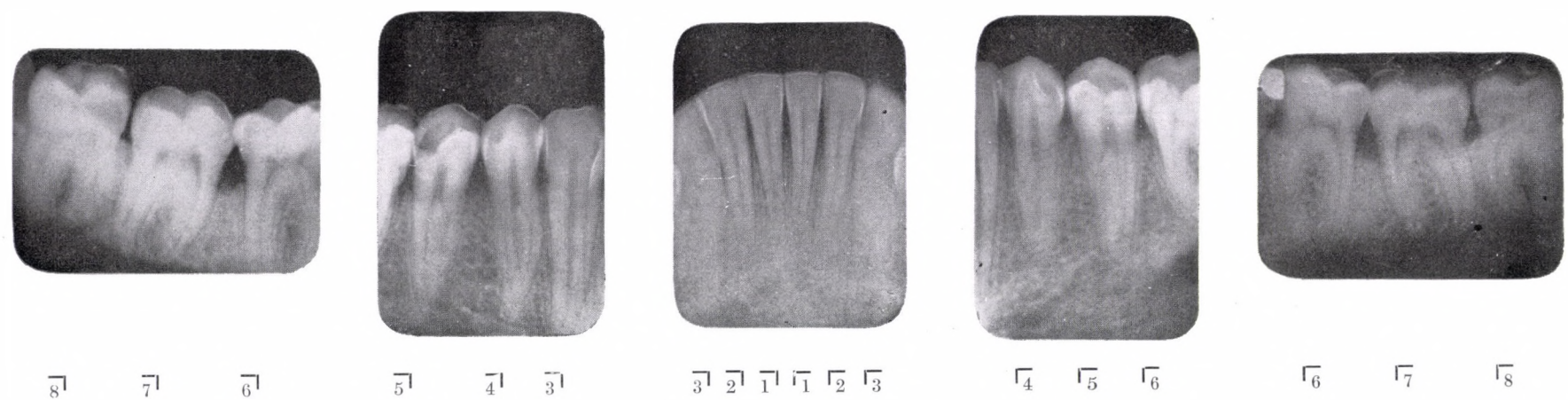

Abb. 538. Röntgenstatus der unteren Zähne
1. — Dens incisivus I.; 2. — Dens incisivus II.; 3. — Dens caninus; 4. — Dens praemolaris I.; 5. — Dens praemolaris II.; 6. — Dens molaris I.; 7. — Dens molaris II.; 8. — Dens molaris III.

Die Abb. 537, 538 stellen den totalen Röntgenstatus der Zähne dar. Zur Bezeichnung der Zähne verwenden wir das die Mundspalte und die Mittellinie schematisch darstellende Kreuz. Die Formel des ganzen Gebisses lautet demnach wie folgt:

Obere Zähne

Rechts $\frac{8 \mid 7 \mid 6 \mid 5 \mid 4 \mid 3 \mid 2 \mid 1 \mid 1 \mid 2 \mid 3 \mid 4 \mid 5 \mid 6 \mid 7 \mid 8}{8 \mid 7 \mid 6 \mid 5 \mid 4 \mid 3 \mid 2 \mid 1 \mid 1 \mid 2 \mid 3 \mid 4 \mid 5 \mid 6 \mid 7 \mid 8}$ Links

Untere Zähne

Die einzelnen Zähne werden nicht mit dem ganzen Kreuz sondern mit dem diesem entsprechenden Teil bezeichnet, z. B.: $\lfloor\underline{6}$ = sechster oberer Zahn links (erster Molar). Die Milchzähne werden auf ähnliche Weise, mit römischen Zahlen bezeichnet, z. B.: $\lfloor\overline{\text{III}}\rfloor$ = dritter unterer Zahn rechts (Milcheckzahn).

Die von den oberen und unteren Zähnen hergestellten Aufnahmen können wie folgt voneinander unterschieden werden:

Obere Zähne:

1. Der Grundbestand der Nasenhöhle, der Canalis incisivus, die Highmore-Höhle und der Processus zygomaticus projizieren sich teilweise auf das Bild.
2. Der mediale Schneidezahn ist breiter als der laterale.
3. Die oberen Molaren haben drei Wurzeln (zwei buccale und eine in palatiner Richtung).

Untere Zähne:

1. Das Foramen mentale, der Canalis mandibularis und die Spina mentalis projizieren sich teilweise auf das Bild.
2. Bei den unteren Schneidezähnen sind die lateralen breiter.
3. Die unteren Molaren haben zwei Wurzeln.

Die vom praktischen Standpunkt aus wesentlichen Wurzelvariationen können durch Röntgenaufnahmen festgestellt werden. Die wichtigsten sind folgende:

1. Der tief hinunterreichende Recessus des Sinus maxillaris umgreift die Wurzelspitze des oberen Eckzahnes oder des oberen Prämolaren.
2. Der obere 4er Zahn hat oft eine doppelte Wurzel.
3. Die Wurzeln des oberen 7er Zahnes sind oft verwachsen.
4. Die Wurzel des unteren Eckzahnes kann zweigeteilt sein.
5. Die Wurzel der unteren Molaren kann in den Canalis mandibularis hineinragen.

Die Röntgenuntersuchung hat bei der Feststellung von Entwicklungsanomalien, besonders bei der Diagnose der impaktierten und retinierten Zähne große Bedeutung.

Impaktiert werden jene Zähne genannt, die zwar Vorbruchstendenz besitzen, jedoch durch die eng-angedrängte Stellung der Nachbarzähne oder durch andere raumeinengende Prozesse nicht genügenden Raum für den Vorbruch der Zähne haben. Am häufigsten impaktieren sich: der obere 3er, der untere 8er, ferner die oberen und unteren Prämolaren.

Dem retinierten Zahn fehlt — wegen der Keim-Insuffizienz — die Vorbruchstendenz. Diese Entwicklungsanomalie kann auch mit raumeinengenden Prozessen kombiniert sein. Die am häufigsten retinierenden Zähne sind die unteren Prämolaren, der untere 8er und der obere 3er.

RÖNTGENANATOMIE DER SPEICHELDRÜSEN

Untersuchungsmethode

Die Speicheldrüsen geben im Röntgenbild Weichteilschatten, die jedoch der umgebenden Gebilde wegen isoliert gewöhnlich nicht sichtbar sind. Das Ableitungssystem der Speicheldrüsen kann aber durch Injektion von Kontrastmittel sichtbar gemacht werden. Dieses Verfahren wird *Sialographie* genannt. Ist die typische Zeichnung des normalen Ableitungssystems bekannt, so können die pathologischen Prozesse auf diese Weise leicht erkannt werden.

Das Kontrastmittel wird in den Ausführgang der Speicheldrüse injiziert, und zwar durch seine in der Mundhöhle befindliche Öffnung. Vorher muß jedoch immer eine Nativaufnahme her-

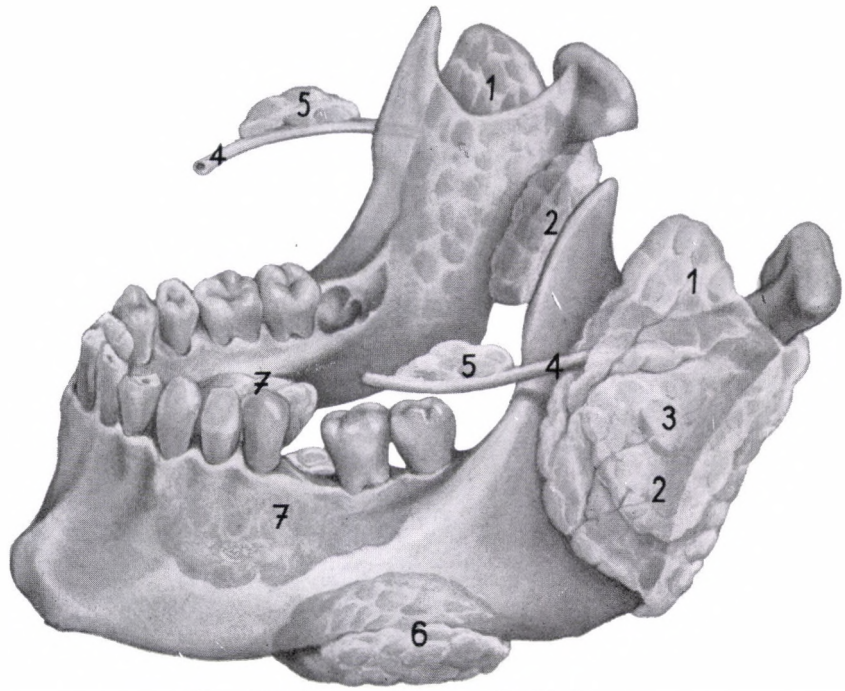

Abb. 539. Topographie der Speicheldrüsen
1. — Lobus superficialis parotidis; 2. — Lobus profundus parotidis; 3. — Isthmus parotidis; 4. — Ductus Stenoni; 5. — Glandula parotis accessoria; 6. — Glandula submandibularis; 7. — Glandula sublingualis

gestellt werden, damit der Schatten des eventuell vorhandenen Speichelsteines nicht etwa vom Schatten des Kontrastmittels verdeckt wird.

Im Fall von Tumoren kann die Sialographie einen differentialdiagnostischen Aufschluß über die Benignität bzw. Malignität einer Geschwulst geben. Die maligne Geschwulst zerstört nämlich das sonst normale Ableitungssystem, während dieses durch die benigne Geschwulst gewöhnlich nur disloziert wird.

Die Sialographie wird bei der Ohrspeichel-(Gl. parotis), der Unterkieferspeichel-(Gl. submandibularis) und der Unterzungendrüse (Gl. sublingualis) angewandt. Das Verfahren kann aber auch bei heterotropen Drüsen, zur Feststellung der Lokalisation verwendet werden, wenn die Öffnung des Ausführganges oder der Fistel bekannt ist.

GLANDULA PAROTIS

Die in normalem Zustand 20—30 g wiegende Speicheldrüse besteht aus zwei Lappen.

Der oberflächliche Lappen bedeckt teilweise die äußere Oberfläche des Ramus mandibulae und des diesen bedeckenden M. masseter und reicht dorsal bis in die Fossa retromandibularis (Abb. 539).

Der oberflächliche und der tiefe Lappen sind miteinander durch den *Isthmus* verbunden. Dieser kann durch seine variable Lokalisation den Frontalschnitt der Parotis *H-, U-oder Ω*-förmig gestalten. Neuere Untersuchungen haben erwiesen, daß zwei Stämme (Truncus temporo- et cervicofacialis) des N. facialis sich über bzw. unter dem Isthmus befinden und so gleichzeitig die Grenze zwischen dem oberflächlichen und tiefen Lappen bilden. Der oberflächliche Lappen läßt sich also ohne Verletzung des N. facialis entfernen.

Der *tiefe Lappen* ist von variabler Lokalisation. Auf seiner dem Isthmus zugekehrten Oberfläche verlaufen zwei Stämme des N. facialis. Dieser Lappen liegt gewöhnlich noch auf der äußeren Oberfläche des Ramus mandibulae bzw. dem hinteren Rand des M. masseter, umgeht sodann

den hinteren Rand des Ramus mandibulae und kann bis zum Processus styloideus in die Tiefe dringen, also in den parapharyngealen Raum hineinreichen.

Das *Ableitungssystem* der Glandula parotis kann in einen extraglandulären und intraglandulären Abschnitt geteilt werden.

Der *extraglanduläre Abschnitt* wird vom Ausführungsgang der Drüse, dem Ductus parotideus *(Stenonsche Leitung)* gebildet. Dieser ist von etwa Entenfedernbreite (4 mm) und 45 mm lang. Seine Wand ist auffallend dick. Der innere Durchmesser des Ductus beträgt nur 1,5 mm. Er verläuft in jener Linie, die etwa 2 cm unter dem Arcus zygomaticus die Incisura intertragica mit der Mitte des Sulcus nasolabialis verbindet.

Die Stenonsche Leitung mündet mittels einer auf der Wangenschleimhaut befindlichen kleinen Öffnung in die Mundhöhle, in Höhe des Halses des zweiten oberen Molaren. Diese vom Standpunkt der Kontrastmittelinjektion so wichtige Öffnung zeigt jedoch — im Verhältnis zu den Zähnen — eine recht große topographische Variabilität. Im Falle von Schwierigkeiten läßt sich seine Lokalisation praktisch folgendermaßen bestimmen: die Öffnung ist 35 mm hinter der Commissura labiorum, auf der Wangenschleimhaut zu finden. Die punktartige Öffnung sitzt oft auf der Spitze einer kleinen Papille. Eine Knopfkanüle kann mit Leichtigkeit in die Stenonsche Leitung eingeführt werden. Bei der *Stenonschen Leitung* können, der Injektionsrichtung folgend, drei Teile differenziert werden:

Die *Pars buccinatoria* beginnt mit der Öffnung der Leitung. Ihre Länge beträgt 4—5 mm, ihr etwas erweiterter Abschnitt verläuft dorsalwärts unter der Schleimhaut, durchbohrt sodann den M. buccinatorius. Die Leitung wird zirkulär von den Muskelfasern umgeben, die so eine klappenartige Funktion ausüben.

Die *Pars praemasseterica* reicht vom M. buccinatorius bis zum vorderen Rand des M. masseter. Sie beginnt mit einer ampullenartigen Weiterung, die die Rolle eines Reservoirs spielt. Sodann führt sie um den Bichatschen Fettknoten, von welchem sie nur durch recht lockeres Bindegewebe, eine eigenartigen Bursa, getrennt ist.

Die *Pars masseterica* ist der auf dem Muskel liegende Abschnitt der Leitung, in den bei 50% der Fälle die Glandula parotis accessoria mündet. Diese Drüse befindet sich fast immer oberhalb der Leitung und nur selten darunter.

Der intraglanduläre Teil des *Ableitungssystems* der Ohrspeicheldrüse kann — dem Bronchnesystem ähnlich — in einen präalveolaren und alveolaren Abschnitt geteilt werden.

Die *Pars praealveolaris* besteht aus 5—6 (eventuell mehr) annähernd gleich starken Leitungen, die, der Richtung des injizierten Kontrastmittels folgend, von der Nähe des Vorderrandes des oberflächlichen Drüsenlappens ausgehend, radiär gegen die peripherischen Drüsenteile verlaufen. Es scheint, als ob sich die Leitungen in der Nähe des dorsalen Drüsenrandes einander nähern würden. Dies ist jedoch nur scheinbar, denn in Wirklichkeit tauchen die Leitungen hier rechtwinklig in die Tiefe und die teilweise Aufeinanderprojektion der Schatten erweckt den Eindruck der sich einander nähernden Leitungen.

Die beschriebenen primären Äste des präalveolaren Abschnittes teilen sich vier-fünffach weiter und gehen sodann ohne scharfe Grenze in den alveolaren Abschnitt über.

Der *alveolare Teil* zeigt eine solche Vielfalt, daß sich in diesem keine Regularität feststellen läßt. Es läßt sich jedoch aus der unendlichen Zahl seiner Äste sowie auf Grund klinischer Erfahrungen darauf schließen, daß die Leitungen des alveolaren Teils vor den Endkammern der Drüsen miteinander in kollateralen Beziehungen stehen.

Mittels *Sialographie* werden die Stenonsche Leitung und der präalveolare Teil des intraglandulären Ableitungssystems von klinischem Standpunkt aus untersucht. Gelangt nämlich Kontrastmittel in den alveolaren Teil, so macht dessen intensiver Schatten das erhaltene Bild unverwendbar. Es werden etwa 2 cm^3 Kontrastmittel injiziert, bis der Kranke im Bereich der Drüse ein angespanntes Gefühl verspürt. Auf diese Weise werden die Stenonsche Leitung und der präalveolare Teil ersichtlich gemacht.

Die Röntgenbilder

Im allgemeinen werden Aufnahmen in latero-lateraler, antero-posteriorer, eventuell fronto-submentaler (axialer) Richtung hergestellt. Bei der seitlichen Aufnahme muß darauf geachtet werden, daß durch den Druck der zu untersuchenden Gesichtshälfte gegen die Kassette nicht etwa das Kontrastmittel aus dem Leitungssystem der Parotis herausgepreßt wird. Es ist daher nach der Injektion zweckmäßig, die Stelle der Öffnung mit weichen Klammern zusammenzuhalten.

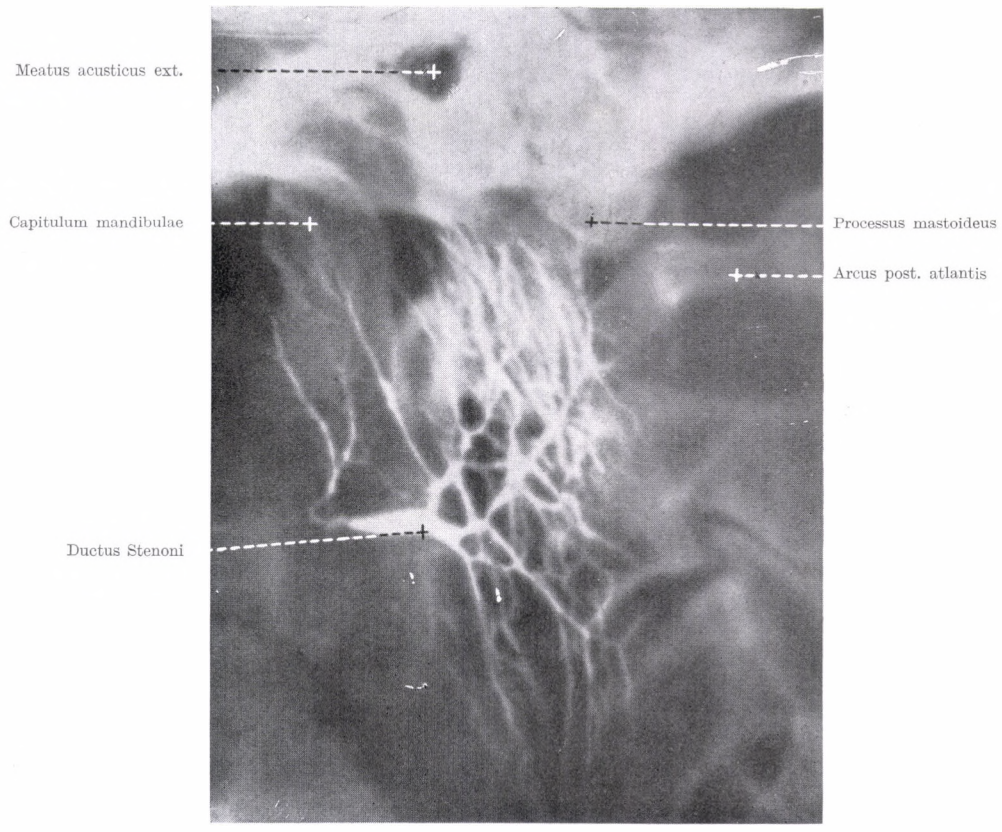

Abb. 540. Glandulographie — Sialographie I
Das Leitungssystem der Parotis ist mit Kontrastmittel aufgefüllt

Mit der Leeraufnahme verglichen, kann auf der nach der Injektion des Kontrastmittels hergestellten Aufnahme im Fall von Steinen die Lokalisation dieser genau festgestellt werden.

Diese Methode vermittelt wichtige Aufschlüsse über Parotis-Fisteln, über die Einengung der Stenonschen Leitung und den posttraumatischen Riß des Leitungssystems. Für eine Tuberkulose der Drüse spricht Höhlenbildung im erkrankten Gebiet. Benigne Geschwülste schieben das Leitungssystem der Parotis auseinander. Auf der antero-posterioren Aufnahme läßt sich das Bild mit den Fingern von zwei, einen Ball haltenden Händen vergleichen. Eine maligne Geschwulst zerstört das Leitungssystem — die Sialographie ergibt demnach kein zusammenhängend aufgefülltes Leitungssystem.

Abb. 540 zeigt das sialographische Bild der normalen Parotis.

GLANDULA SUBMANDIBULARIS

Die etwa 10—11 g schwere Speicheldrüse ist in dem unter dem Kinn befindlichen Dreieck lokalisiert (Abb. 539). Ihre Basis wird vom M. mylohyoideus, M. styloglossus und M. stylohyoideus gebildet. Sie ist von einer straffen Kapsel umgeben. Manchmal verläuft die A. maxillaris externa über ihre Substanz. Ihr Ausführgang umgreift in U-Form den hinteren Rand des M. mylohyoideus und reicht am oberen Rand der Glandula sublingualis, dem N. lingualis aufsitzend, durch die Caruncula sublingualis in die Mundhöhle. In ihrer Substanz sowie zwischen ihr und der Basis mandibulae befinden sich Lymphdrüsen.

Bei der sialographischen Untersuchung gelangt das Kontrastmittel durch die Caruncula sublingualis in die Drüse.

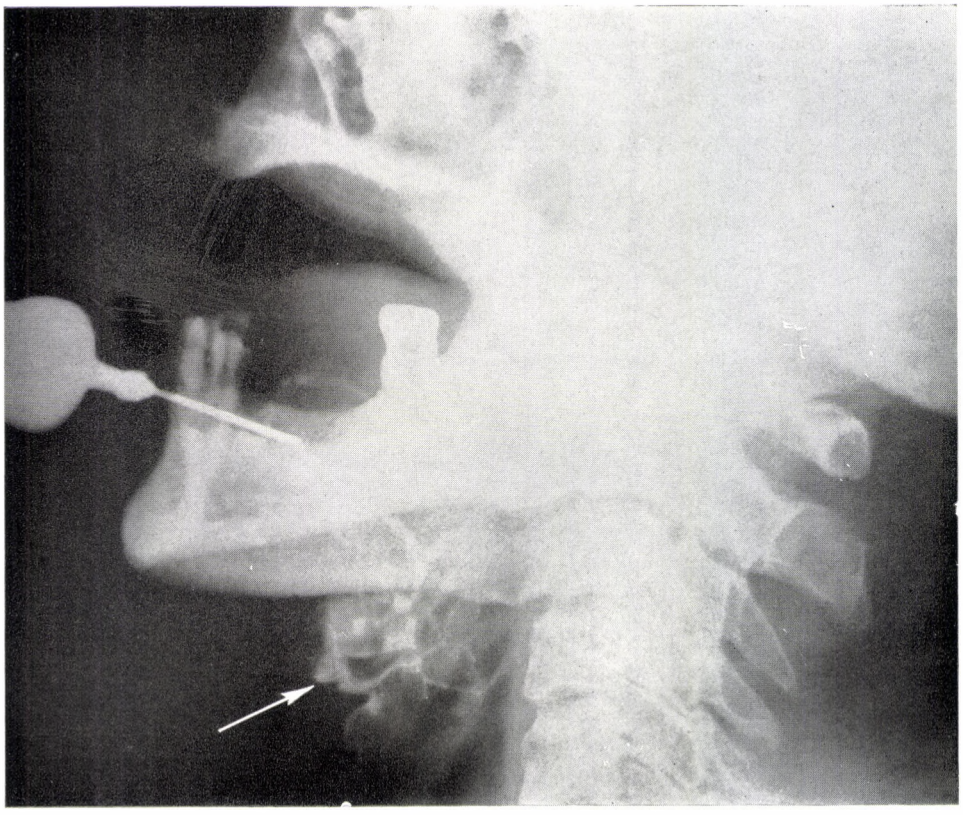

Abb. 541. Glandulographie II
Das Bild stellt das mit Kontrastmittel aufgefüllte Leitungssystem der submandibularen Drüse dar

Die Aufnahme kann latero-lateraler, axialer, eventuell postero-anteriorer Richtung sein. Bei der lateralen Aufnahme empfiehlt sich — zwecks Abprojektion des filmfernen Mandibulateils — die exzentrische Einstellung.

Für die Wertung des Sialogramms sind die bei der Parotis erwähnten Gesichtspunkte maßgebend.

Abb. 541 zeigt das Sialogramm der normalen submandibularen Drüse.

Auf dem Bild ist das Ableitungsrohr der Drüse gut sichtbar, das durch den Bestand der Glandula sublingualis verläuft. Da die beiden Drüsen über eine gemeinsame Einmündungsstelle in der Mundhöhle verfügen, pflegt sich auch die sublinguale Drüse aufzufüllen.

GLANDULA SUBLINGUALIS

Eine etwa 4 g schwere, dreieckförmige Schleimdrüse, die hinter den unteren Frontzähnen, unter der Mundschleimhaut, in jenem Spalt lokalisiert ist, der sich zwischen dem Corpus mandibulae und dem M. genioglossus bzw. dem M. geniohyoideus befindet. Dorsalwärts reicht sie etwa bis zum 5. Zahn (Abb. 539). Der obere, laterale Rand der Drüse bringt die Plica sublingualis zustande. Auf ihrem oberen, medialen Teil verläuft der Ductus submandibularis. Die Drüse besteht aus 10—12 Drüseneinheiten. Ein Teil dieser mündet durch die Ductus sublinguales minores in die Plica sublingualis, während der andere Teil durch den Ductus sublingualis maior sein Sekret auf der Caruncula sublingualis in die Mundhöhle entleert.

Die Kontrastmittel-Auffüllung der Drüse erfolgt durch die Caruncula sublingualis maior. Für die Röntgenaufnahme erweist sich der stomatologische Weg als zweckmäßigster. Der Zentralstrahl ist auf die Wurzelspitze des unteren Augenzahnes gerichtet und schließt mit der Filmfläche einen nach oben offenen Winkel von 60° ein.

HALS

OBERFLÄCHENANATOMIE DES HALSES

VORDERE OBERFLÄCHE DES HALSES

An der vorderen Oberfläche des Halses erleichtern die vorspringenden Muskeln die Orientierung.

Die Form des Halses wird zumeist durch die Vorwölbung des M. sternocleidomastoideus bestimmt, der vom Processus mastoideus bis zum sternoklavikularen Gelenk zieht. In Ruhelage hebt der vordere Muskelrand als abgerundete Vorwölbung die Haut hervor, der mediale Rand seines lateral die *Fossa suprasternalis* begrenzenden Caput sternale jedoch kann immer als ausgeprägtes Bündel getastet werden. Die Mm. sternohyoidei und sternothyreoidei sind tief in der Fossa suprasternalis lokalisiert. Der hintere Teil des Muskels wird erst 2—3 cm über der Mitte der Clavicula sichtbar und läßt sich von dort bis zum Proc. mastoideus verfolgen. Bei Kontraktion des Muskels (z. B. bei Drehung des Kopfes nach der Gegenseite) hebt das Caput sternale als gut sichtbares Bündel die Haut hervor, während der klavikulare Kopf flacher und deshalb weniger ausgeprägt ist. In der Tiefe der zwischen den beiden Muskelköpfen befindlichen Grube *(Fossa supraclavicularis minor)* verzweigt sich der thorakale Abschnitt der *A. subclavia*.

Die zwischen dem hinteren Teil des M. sternocleidomastoideus, dem Vorderrand des M. trapezius und der Clavicula befindliche Vertiefung, die ein nahezu dreieckiges Gebiet ist, wird *Fossa supraclavicularis maior* genannt.

Bei Kontraktion des M. omohyoideus ist sein unterer Bauch über der Clavicula als mit dieser parallele Vorwölbung sichtbar, die die supraklavikulare Grube in zwei Teile, das *Trigonum omotrapezoideum* und *Trigonum omoclaviculare* schneidet. In ersterem sind die Äste des Plexus cervicalis, in letzterem der über dem Schlüsselbein befindliche Teil des Plexus brachialis und die A. subclavia zu finden. Die Pulsation der Arterie kann hinter dem klavikularen Kopf des M. sternocleidomastoideus mit nach kaudal, dorsal und medial gerichtetem Druck getastet werden. Die Arterie wird hierbei an die 1. Rippe angepreßt. Der über dem Schlüsselbein befindliche Teil des Plexus brachialis kann über und teilweise unter dem unteren Muskelbauch des M. omohyoideus als kompaktes Bündel getastet werden. Die Flächenprojektion dieses Plexusteils wird durch jene Linie bestimmt, die im Niveau des Ringknorpelbogens die Vorwölbungsmitte des M. sternocleidomastoideus mit der Mitte des Schlüsselbeins verbindet. Zu bemerken ist, daß sich der Nervenplexus und der Bauch des M. omohyoideus bei Palpation ähnlich anfühlen, wodurch diese beiden Gebilde beim Betasten leicht miteinander verwechselt werden können. Die Fossa supraclavicularis wird gegen die Brusthöhle vom M. splenius capitis, vom M. levator scapulae und den Mm. scaleni abgegrenzt.

Zwischen dem doppelseitigen M. sternocleidomastoideus und der Basis mandibulae ist das *vordere zervikale Dreieck* zu finden, das vom M. digastricus und dem M. omohyoideus in kleinere Dreiecke geteilt wird (Abb. 542).

Zwischen dem M. digastricus und der Basis mandibulae befindet sich das *submandibulare Dreieck*, dessen Grundfläche vom M. mylohyoideus und dem M. hyoglossus gebildet wird. Inhalt: Glandula submandibularis, Lymphknoten, Lymphgefäße, A. maxillaris ext. und V. facialis ant., V. lingualis, N. lingualis, N. hypoglossus, sowie die zervikalen Äste des N. facialis. Unter dem M. hyoglossus befindet sich die A. lingualis und der N. glossopharyngeus.

Zwischen dem vorderen Bauch des doppelseitigen M. digastricus und dem Zungenbein befindet sich das *Trigonum submentale seu suprahyoideum*. Die Basis wird vom M. mylohyoideus gebildet.

Das *Trigonum caroticum* wird vom M. sternocleidomastoideus, vom hinteren Bauch des M. digastricus und dem vorderen Bauch des M. omohyoideus begrenzt. Die Basis wird von der muskulösen Rachenwand, dem Schildknorpel und der Membrana hyothyreoidea gebildet.

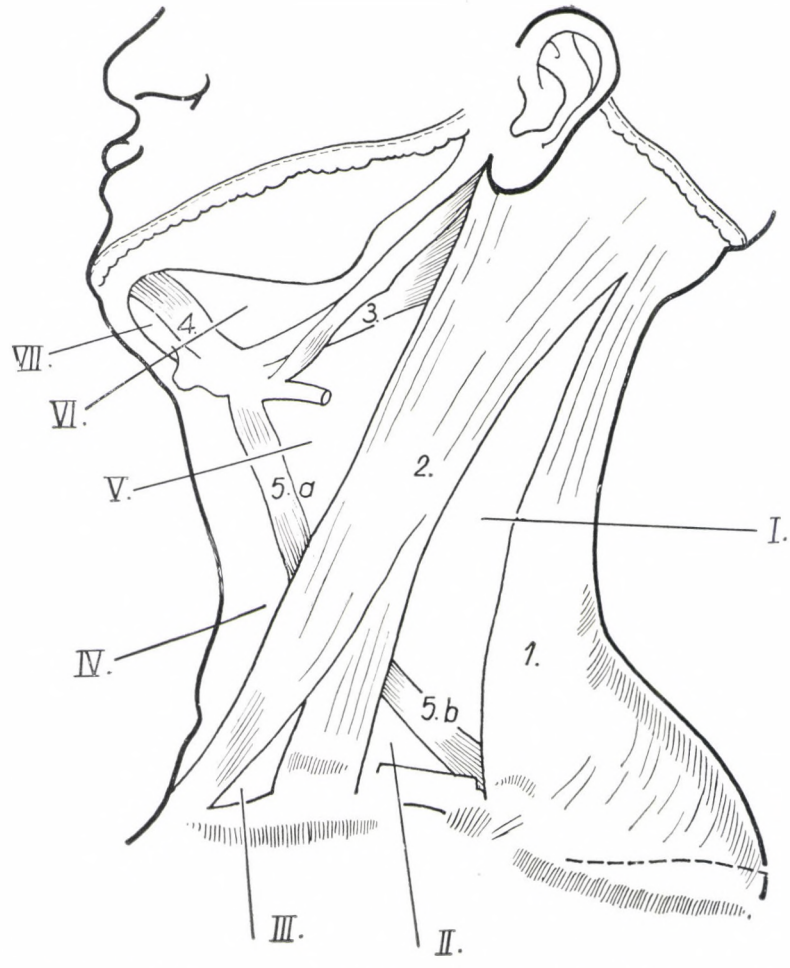

Abb. 542. Schematische Darstellung der zervikalen Muskeldreiecke

1. — M. trapezius; 2. — M. sternocleidomastoideus; 3. — M. digastricus (Venter post.) und M. stylohyoideus; 4. — M. digastricus (Venter ant.); 5 a. — M. omohyoideus (Venter sup.); 5 b. — M. omohyoideus (Venter inf.); I. — Trigonum omotrapezoideum; II. — Trigonum omoclaviculare; I. + II. — Fossa supraclavicularis maior; III. — Fossa supraclavicularis minor; IV. — Trigonum musculare sin. (+ dextrum = Regio colli mediana); V. — Trigonum caroticum; VI. — Trigonum submandibulare; VII. — Trigonum submentale seu suprahyoideum

In diesem Gebiet läßt sich die Pulsation der A. carotis communis, ferner das große Horn des Zungenbeins gut tasten. Unmittelbar über diesem liegt die A. lingualis und der N. hypoglossus, unter diesem verläuft der N. laryngeus sup.

Unter dem Zungenbein, in der Mittellinie des Halses, entstehen zwischen dem M. sternocleidomastoideus und dem medialen Rand des vorderen Bauches des M. omohyoideus zwei Dreiecke *(Trigonum musculare dextrum et sinistrum)*, die durch die Medianlinie voneinander getrennt sind. Die beiden Dreiecke bilden zusammen die *Regio colli mediana*.

In der Mittellinie kann das Zungenbein getastet werden, darunter die Prominentia laryngea, in der zwischen den beiden bestehenden Vertiefung die Membrana hypothyreoidea, tiefer die Membrana cricothyreoidea und der Ringknorpelbogen. Darunter lassen sich auch die Knorpelringe der hier noch oberflächlich lokalisierten Luftröhre tasten. An dieser Stelle wird die sog. obere Tracheotomie ausgeführt. Tiefer liegt der Isthmus der Glandula thyreoidea auf der Trachea auf. Der untere Abschnitt der Trachea liegt tief in der Fossa suprasternalis, und davor verlaufen die unteren Schilddrüsenvenen. Der obere Teil der Trachea liegt 1,5—2,5 cm, der untere Teil 5—6 cm tief unter der Haut. Am unteren Abschnitt der Luftröhre wird die untere Tracheotomie ausgeführt

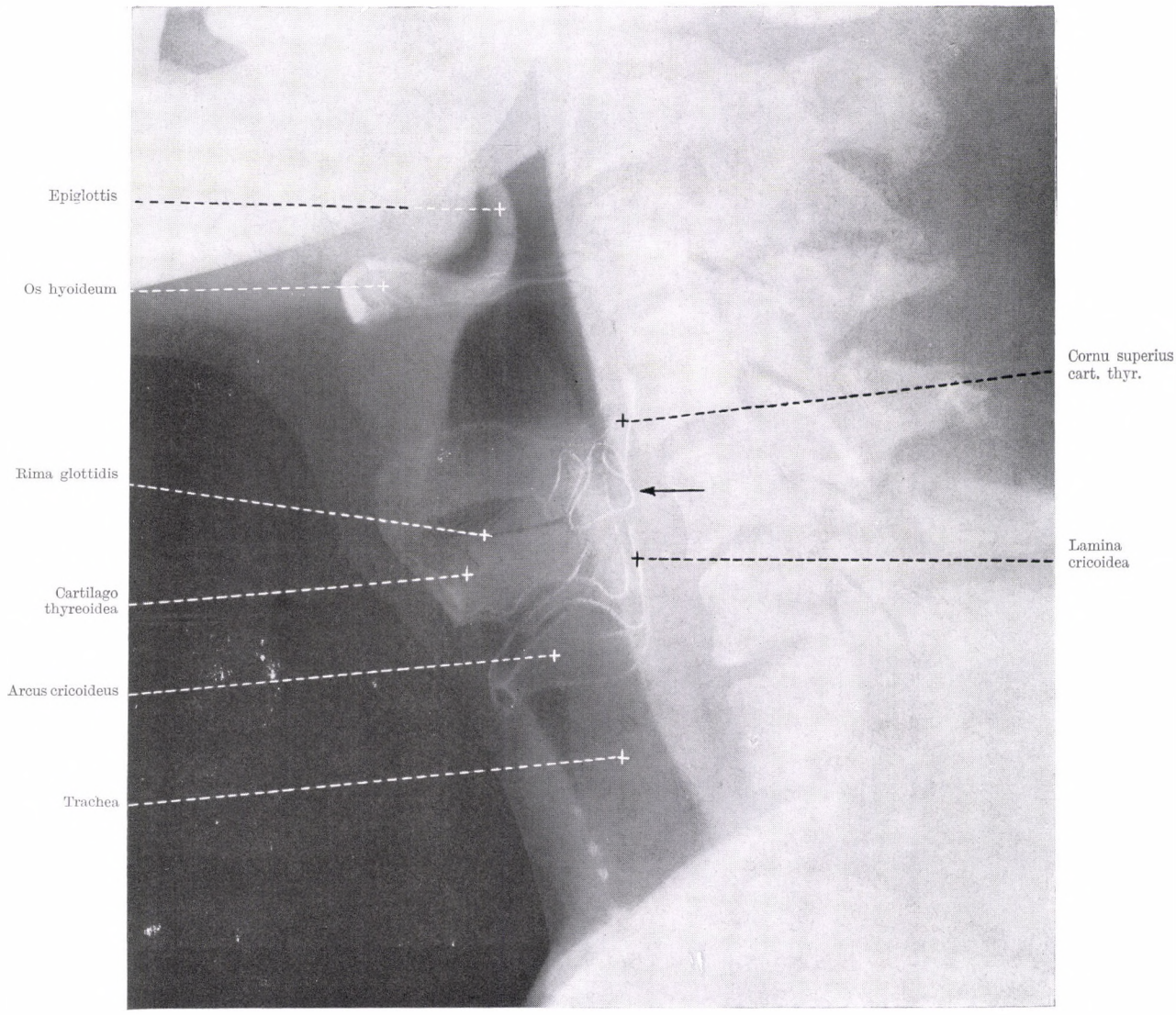

Abb. 543. Seitliches Röntgenbild der zervikalen Organe
Der Pfeil weist auf die Stellknorpel (»Gießbeckenknorpel«)

Die Lappen der Schilddrüse sind unter dem Zungenbein von Muskeln bedeckt, weshalb ihr Bestand unter normalen Umständen nicht getastet werden kann. Der obere Pol überragt die Mittelhöhe des Schildknorpels, der untere Pol reicht bis zum Niveau des sternalen Klavikulaendes.

HINTERE OBERFLÄCHE DES HALSES

Auf der hinteren Halsoberfläche verursacht der M. semispinalis capitis (Abb. 2a) zwei longitudinale Vorwölbungen, die durch den M. trapezius hindurch — besonders bei Kindern — gut sichtbar und tastbar sind. In der, in der Mitte verlaufenden Vertiefung können die Dornfortsätze der Halswirbel getastet werden.

RÖNTGENANATOMIE DER HALSORGANE

Zur Darstellung der Halsorgane ist im allgemeinen die Seitenaufnahme geeignet, weil der massive Schatten der Wirbel auf der antero-posterioren Aufnahme den Schatten der weniger strahlenabsorbierenden Gebilde verdeckt.

In sagittaler Richtung vermittelt die Schichtaufnahme genauen Aufschluß.

Die Halswirbelsäule wird im Kapitel »Wirbelsäule«, die Speiseröhre im Kapitel »Röntgenanatomie der Brusthöhle« behandelt.

ZUNGENBEIN

Das Corpus des Zungenbeines ergibt in der Seitenaufnahme unter dem Angulus mandibulae einen gut sichtbaren Schatten. Der Schatten seines kleinen und großen Hornes wird oft durch ein 1 mm breites transparentes Gebiet vom Corpus getrennt (Abb. 543).

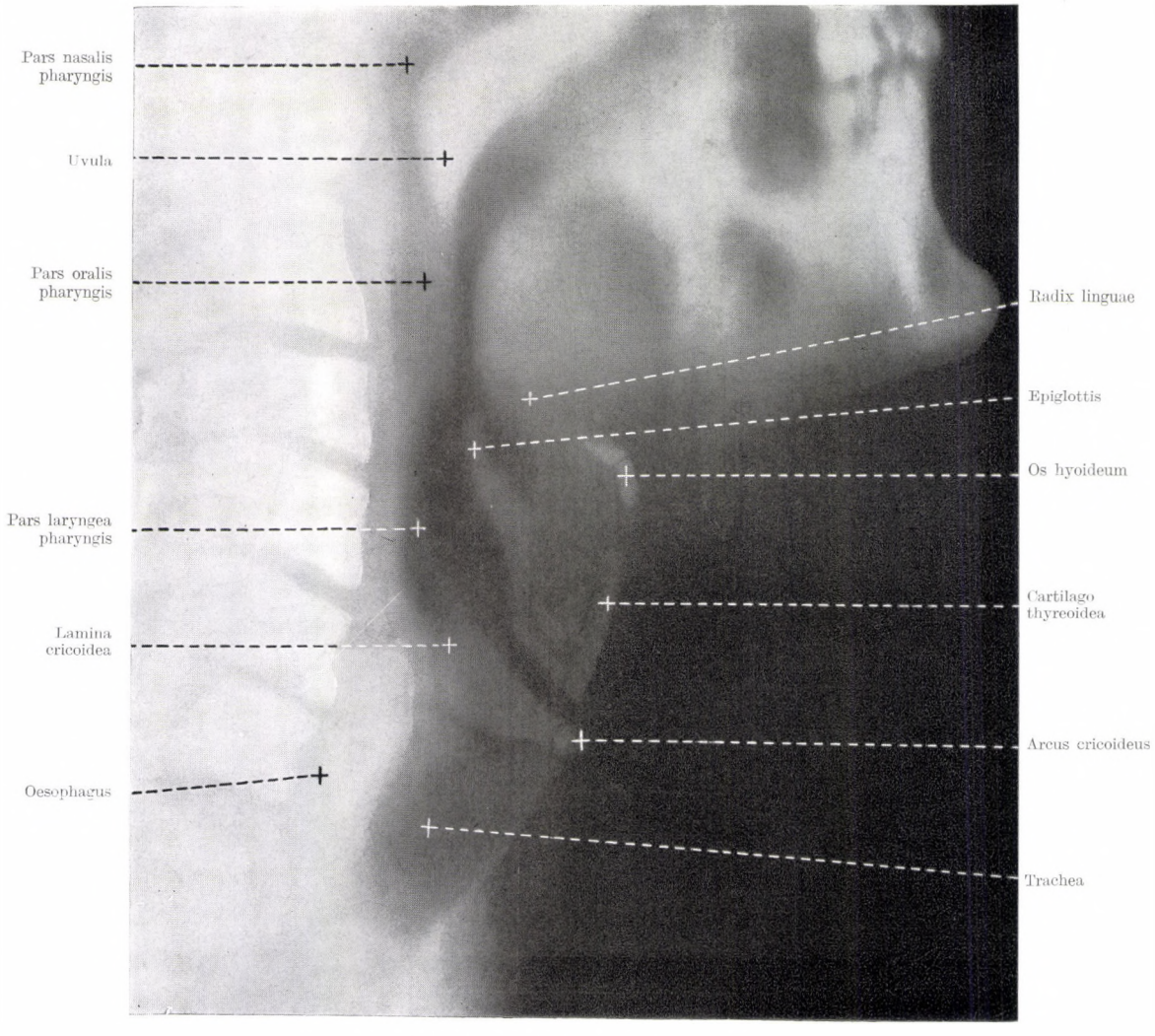

Abb. 544. Seitliche Schichtaufnahme des Kehlkopfes

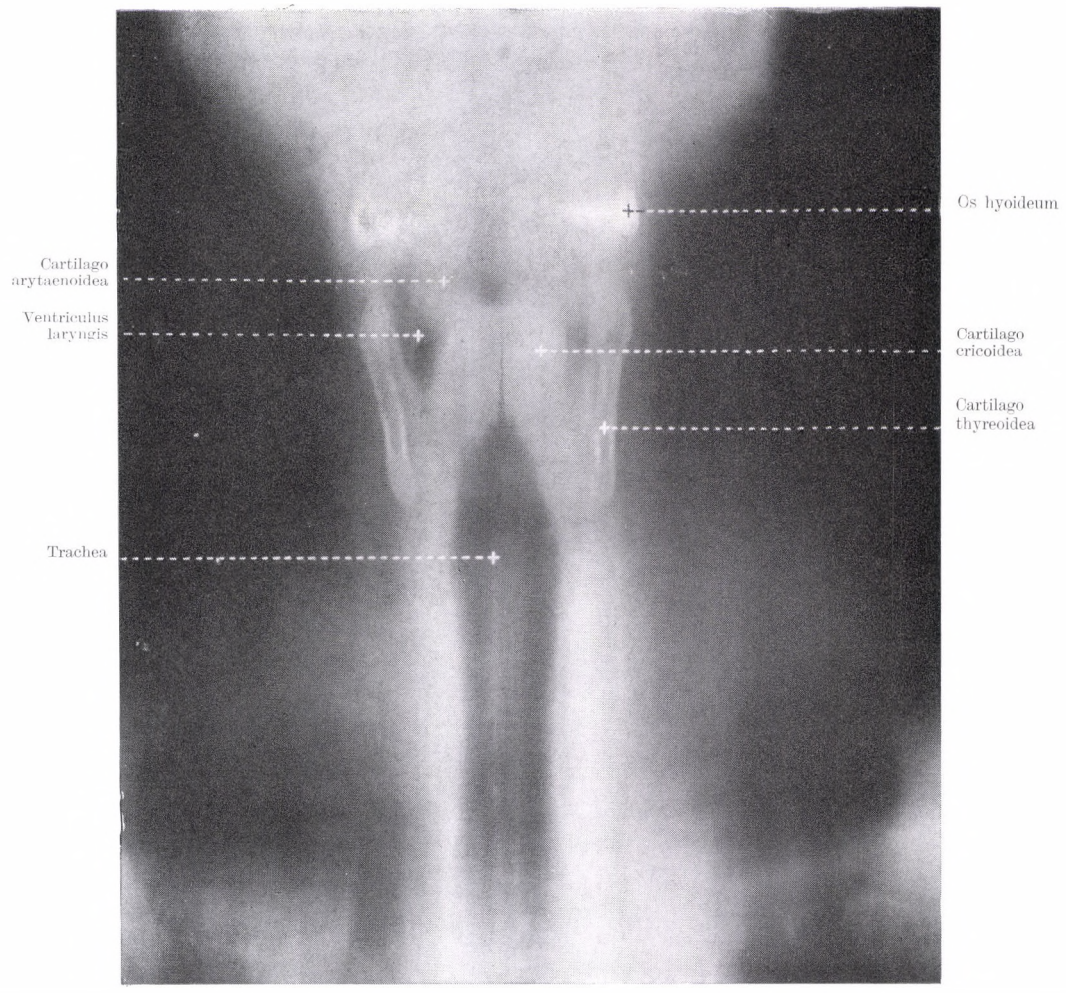

Abb. 545. Antero-posteriore Schichtaufnahme des Kehlkopfes

KEHLKOPF
(Abb. 543, 544, 545)

In der seitlichen Aufnahme ergibt der Luftinhalt der Luftröhre und des Kehlkopfes einen gut sichtbaren Schatten, der sich kranialwärts in den Schatten des Rachens fortsetzt. Mit weichen Strahlen können in gewißem Maße auch die Knorpel dargestellt werden. Bei älteren Personen werden die Knorpel — infolge Verkalkung — gut ersichtlich. Zur genauen Darstellung ist die Schichtaufnahme sehr geeignet, mit welcher sich Stimmbänder, Knorpel und etwaige pathologische, raumeinengende Prozesse beurteilen lassen.

Abb. 544 zeigt die Knorpel und das Stimmband des gesunden Kehlkopfes. Das zwischen dem Luftschatten der Trachea und dem Knochenschatten der Wirbelsäule befindliche Gebiet zeigt auch die Lage der Speiseröhre. Zu beachten ist, daß das strahlendurchlässige Gebiet schmaler zwischen Rachen und Wirbelsäule ist als zwischen Trachea und den Wirbeln. Ersteres Gebiet entspricht der Rachenwand, letzteres dem Ösophagus.

Die antero-posteriore Schichtaufnahme des Kehlkopfes (Abb. 545) informiert über Kehlkopfhöhle, Ventriculi laryngis, Trachea. In der Röntgendiagnostik der Kehlkopftumoren ist die Schichtaufnahme von großer Wichtigkeit.

SCHRIFTTUM

Anson—Maddoch, Callander's Surgical Anatomy. Saunders (Philadelphia—London), 1953.
Appleton—Hamilton—Simon, Surface and radiological anatomy. Heffer (Cambridge).
Assmann, Die klinische Röntgendiagnostik der inneren Erkrankungen I—II. Springer (Berlin), 1949—50.
Babics, Urológia. Tankönyvkiadó (Budapest), 1952.
Balmes — Thévenet, Le pneumomédiastin par voie rétroxiphoidienne. Poumon 10 (1954), 385.
Balogh, A stomatológia tankönyve. Medicina (Budapest), 1958.
Barke—Buttenberg—Pfeiffer, Weg und Ziel der Röntgendiagnostik. Barth (Leipzig) 1957.
Bauer, Neue urologische Röntgendiagnostik. Fortschr. Med. 74, 23—24 (1956), 613.
Bier—Braun—Kümmel, Chirurgische Operationslehre. Barth (Leipzig), 1954.
Bouwers, Eine neue Röntgenkamera. Fortschr. Röntgenstr. 74 (1951), 578.
Bouwers, Neue Ergebnisse mit der Mittelformat-Kamera. Röntgenblätter 7 (1954), 230.
Bouwers, Vortrag. Sitzung der Ung. Röntgengesellschaft, Budapest 1959.
Boyden, The intrahilar and related segmental anatomy of the lung. Surgery 18 (1945), 706.
Brednow, Röntgenatlas der Erkrankungen des Herzens und der Gefäße. Urban u. Schwarzenberg (Wien), 1939.
Busha—Gaca—Poppe, Zerebrale Simultan Serien-Angiographie im 70 × 70 Format (Erfahrungen mit der Odelca-Kamera). Fortschr. Röntgenstr. 5 (1956), 633.
Clark, Positioning in Radiography. Heinemann (London) 1945.
Clementschitsch, Röntgendarstellung des Gesichtsschädels. Urban u. Schwarzenberg (Wien), 1948.
Cocchi, Pneumoperitoneum und Retropneumoperitoneum (Schinz, Lehrbuch der Röntgendiagnostik Bd. IV, 1952).
Corning, Lehrbuch der topographischen Anatomie. Bergmann (München), 1949.
Dehn, Grundsätzliches zur Lungenzeichnung. Fortschr. Röntgenstr. 47 (1933), 469.
Derra, Handbuch der Thoraxchirurgie Springer (Berlin—Göttingen—Heidelberg), 1958.
Dietz, SRW Nachrichten. 16, 1962.
Drasnar, (cit. Gergely) Schweiz. med. Wschr. 2 (1946)
Dünner—Calm, Die Röntgenologie der Gefäße, insbesondere Lungengefäße am lebenden Menschen. Fortschr. Röntgenstr. 31 (1924), 635.
Engel, Die Lunge des Kindes. Thieme (Stuttgart), 1950.
Erdélyi, Röntgen rétegvizsgálatok. Egyet. Nyomda (Budapest), 1944.
Esser, Topographische Ausdeutung der Bronchien im Röntgenbild. Thieme (Stuttgart), 1951.
Fonó—Littmann, A szív és a nagyerek veleszületett fejlődési rendellenességei. Eü. Kiadó (Budapest), 1951.
Fuchs, Die mathematisch-physikalischen Grundlagen der Röntgen- und Radiumtherapie. Urban u. Schwarzenberg (Wien), 1948.
Gebauer—Schanen—Wachsmann, Das transversale Schichtverfahren. Thieme (Stuttgart), 1955.
Gergely, A lymphangiographiáról. Orv. Hetil. 1957, 1—4.
Glatthaar, Erfahrungen mit einem modifizierten Joduron „S" (Cilag) für Hysterosalpingographie. Gynecologia 140 (1955), 215.
Grassberger—Seyss, Die Anwendung der praeoperativen intravenösen und intraoperativen direkten Cholangiographie. Bruns' Beiträge zur klinischen Chirurgie, 3 (1958) Bd. 196.
Groedel, Atlas und Grundriß der Röntgendiagnostik in der inneren Medizin. Lehmann's med. Atlanten. Bd. VII. (München). 1921.
Grossmann, Tomographie. Fortschr. Röntgenstr. 51 (1935), 61.
Hafferl, Lehrbuch der topographischen Anatomie. Springer (Berlin—Göttingen—Heidelberg), 1953.
Hasselwander, Die Röntgenstrahlen in der Anatomie. Barth (Leipzig), 1924.
Heuck, New methods of cinefluorography. Odelca Mirror 6 (1962).
Heugsted, Occlusion of the basilar artery diagnosis by vertebral angiography during life. Neurology, 10 (1956), 823.
Hrabovszky—Tóth, A mellkas röntgenanatómiája harántirányú röntgenrétegfelvételeken. A MÁV Eü. Intézményeinek Tudományos Közleményei 1945—1955, 485—490.
Janker, Die praktische Verwendbarkeit des Bildverstärkers bei Röntgendurchleuchtungen und Röntgenaufnahmen. Röntgen-Blätter 7 (1954), 273.
Janker, Röntgenaufnahmetechnik. Barth (Leipzig), 1951.
Johnston—Davies—Davies, Gray's Anatomy. Longmans, Green and Co (London—New York—Toronto), 1958.
Jóna, Röntgenfelvételi technika. Eü. Kiadó (Budapest), 1954.
Kassay, A tüdő segmentumai. Akadémiai Kiadó (Budapest), 1950.
Kinmonth—Taylor—Harper, Lymphangiography. Brit. med. J. 4919 (1955), 940.
Kopári, Bevezetés a csontok és ízületek megbetegedéseinek röntgenvizsgálatába. 1942.
Kopits, Az orthopaedia tankönyve. Magyar Orvosi Könyvkiadó Társulat (Budapest), 1942.
Koppenstein, Die geteilte und die doppelte Zwerchfellkontur. Fortschr. Röntgenstr. 6 (1956), 747.
Kováts, A tüdőgümőkór. Budapest, 1945.

Kováts jr.—Zsebők, Röntgenanatomische Grundlagen der Lungenuntersuchung. Verlag Ung. Akad. Wissensch. (Budapest), 1953.
Kuhlmann, Der Dünndarm im Röntgenbild. Urban u. Schwarzenberg (München—Berlin), 1951.
Ledoux—Lebard, Manuel de Radiodiagnostic Clinique. Masson (Paris), 1949.
Lenhossék, Az ember anatómiája. Pantheon (Budapest), 1922.
Lezius, Die Lungenresektionen. Thieme (Stuttgart), 1953.
Liechti, Die Röntgendiagnostik der Wirbelsäule. Springer (Wien), 1948
Lilienfeld, Anordnung der normalisierten Röntgenaufnahmen des menschlichen Körpers. Urban u. Schwarzenberg (Berlin—Wien), 1927.
Mayer, Otologische Röntgendiagnostik. Springer (Wien), 1930.
Mayer, Zur Tomographie. Fortschr. Röntgenstr. 53 (1935), 622.
Mayer—Žakovsky, Anordnung der normalisierten Röntgenaufnahmen. Urban u. Schwarzenberg (Wien u. Innsbruck), 1950.
McGregor, A Synopsis of surgical Anatomy. Wright (Bristol), 1943.
Megay, Röntgenatlasz. Egyet. Nyomda (Budapest), 1943.
Milford, Sialography. Oral Surgery, etc. Vol. I. No. 3. 1948.
Muntean, Klinische Erfahrungen mit der direkten Röntgenvergrößerungsaufnahme. Fortschr. Röntgenstr. 81 (1954), 812.
Nagy, Adatok a combcsont proximalis epiphysisének klinikai anatómiájához. Magyar Sebészet, 1951. 1.
Nagy, A Stenon-vezeték sebészi anatómiája. Orv. Hetil., 1949, 11.
Nagy, Chirurgische Anatomie, Thorax. Verlag Ung. Akad. Wissensch. (Budapest), 1962.
Oliva, L'insufflation simultanée du médiastin antérieur et postérieur par voie précoccygienne. J. belge Radiol. 35 (1952), 167.
Ottonello, Bemerkungen zur normalen Röntgenanatomie des Thorax. Fortsch. Röntgenstr. 45 (1932), 677.
Overholt—Langer, The technique of pulmonary resection. C. Thomas (London), 1949.
Overholt—Langer, A new technique for pulmonary segmental resection. Surgery, 84 (1947), 257.
Pernkopf, Topographische Anatomie des Menschen. Urban u. Schwarzenberg (Wien), 1943—54.
Pichler—Trauner, Mund- und Kiefer-Chirurgie. Urban u. Schwarzenberg (Berlin—Wien), 1942.
Ratkóczy, Late complications of traumatic dislocations of the hip joint. The Journal of the International College of Surgeons, Vol. XII. No. 5. 728—734, 1949.
Ratkóczy, Röntgenológia. Medicina (Budapest), 1959.
Rauber—Kopsch, Lehrbuch und Atlas der Anatomie des Menschen. Thieme (Leipzig), 1957.
Rezek, Die Arthrographie. Fortschr. Röntgenstr. 3 (1958), 319.
Rob—Smith, Operative Surgery. Butterworth & Co. (London), 1957.
Rosenthal, Spezielle Zahn-, Mund- und Kieferchirurgie. Barth (Leipzig), 1951.
Rusznyák—Földi—Szabó, Physiologie und Pathologie des Lymphkreislaufs. Verlag Ung. Akad. Wissensch. (Budapest), 1957.
Scarinci, Il retropneumeperitoneo. Radiol. med. 36 (1950), 660.
Sergent—Rougerie—Pertuisset etc., L'angiographie vertébrale percutanée cervicale antérieure d'après 130 cas. Presse méd. 10, (1952), 22.
Sevkunyenko, (Шевкуненко), Краткий курс оперативной хирургии с топографической анатомией (Kurze Zusammenfassung der chirurgischen Operationslehre und der topographischen Anatomie).
Sieglbauer, Lehrbuch der normalen Anatomie des Menschen. Urban u. Schwarzenberg (Wien), 1947.
Simons, Röntgendiagnostik der Wirbelsäule. Gustav Fischer (Jena), 1939.
Sövényi, Tapasztalataink a retroperitonaealis levegőtöltéssel végzett vizsgálatokkal. Magyar Radiológia 1 (1958), 41.
Stefanics és mtsai, Az alsó végtag vénás thrombosisa utáni késői panaszok. Orv. Hetil. XCIII: 1835, 1952.
Stiller, Angiographische Untersuchungen als diagnostische Maßnahme in der Thoraxchirurgie. Fortschr. Röntgenstr. 2 (1954), 214.
Sturm—Morgan, Screen intensification systems and their limitation. Amer. J. Roentgenol. 62 (1949), 617.
Szücs—Miskovits, A mellkasi vénás rendszer röntgen-ábrázolhatósága. Magyar Radiológia 2 (1957), 85.
Scheff—Pichler, Handbuch der Zahnheilkunde. Urban u. Schwarzenberg (Wien), 1924.
Schinz, Lehrbuch der Röntgendiagnostik. Thieme (Stuttgart), 1952.
Schlesinger, Einführung in die Ventriculographie. Urban u. Schwarzenberg (Berlin), 1937.
Schmid—Weber, Röntgendiagnostik im Kindesalter. Bergmann (München), 1955.
Schoen, Medizinische Röntgentechnik II., Thieme (Stuttgart), 1958.
Schoenmackers—Vieten, Atlas postmortaler Angiogramme. Thieme (Stuttgart), 1954.
Tapiovaara, The pneumomediastinum. Acta radiol. (Stockholm), 43 (1955), 104.
Thane—Godlee, Superficial and surgical Anatomy (Quain's Elements of Anatomy). Longmans, Green and Co. (London), 1896.
Tóth, Röntgen-rétegvizsgálati eljárások. A MÁV Eü. Intézményeinek Tudományos Közleményei 1945—55, 473—480.
Tönnis, Die Operationen am Schädelteil des Kopfes und am Gehirn (Bier—Braun—Kümmel: Chirurg. Operationslehre Bd. II.) Barth (Leipzig), 1954.
Treutler, Zur Frage der Cholezystographie. Das deutsche Gesundheitswesen. 11 (1958), 341.
Turano—Salomoni. Fisioradiologia dell' Esofago. Societa Editrice „Universo" (Roma), 1959.
Udvardy, Belgyógyászati röntgendiagnosztika. (Debrecen), 1942.
Vallebona—Bistolfi, Über die verschiedenen technischen Lösungen der Stratigraphie. Fortschr. Röntgenstr. 53 (1935), 607.
Várady, Röntgenvizsgálat a szülészeti gyakorlatban. Magyar Röntgen Közlöny, XIII. 11—12 (1939).
Vieten, Cerebral serial Angiography on 70 mm Film size. Acta Radiologica Vol. 46. F. 1—2 (1956), 315—320.
Vieten, Leuchtschirmphotographie im Mittelformat bei der cerebralen Angiographie. Röntgen-Blätter, 6 (1955), 167.
Vieten, Die Röntgendiagnostischen Darstellungs- und Untersuchungsmethoden. (Derra, Handbuch der Thorax-Chirurgie Bd. I.). Springer (Berlin—Göttingen—Heidelberg), 1958.

Vieten, Die gezielte Bronchographie mit wasserlöslichen Kontrastmitteln. Fortschr. Röntgenstr. 72 (1949—56), 270.
Wellauer—Del Buono, Erfahrungen mit dem neuen trijodierten Kontrastmittel »Triopac« bei der intravenösen Urographie. Schweiz. med. Wschr. 86, No. 28 (1956), 811—814.
Wullstein, Die Klinik der Labyrinthitis und Paralabyrinthitis auf Grund des Röntgenbefundes. Thieme (Stuttgart), 1948.
Zdansky, Röntgendiagnostik des Herzens und der großen Gefäße. Springer (Wien), 1949.
Zenker—Heberer—Löhr, Die Lungenresectionen. Springer (Berlin—Göttingen—Heidelberg), 1954.
Zsebők, Über einige Fragen der angiographischen Untersuchung peripherer Gefäße. Acta Medica, XI. 4, (1958), 455.
Zsebők, Das Schnittbild des Larynx. Radiologica Clinica, 1952, 21.
Zsebők, Röntgenanatomische Untersuchungen am Beckengürtel des Neugeborenen. Fortsch. Röntgenstr. 1 (1957), 23.
Zsebők—Gergely—Csillag, Intraspongiosus functionalis venoskopia—venographia. Magyar Radiológia, (1957), 78.

NOMENKLATUR

Abweichungen zwischen der in dem Buch verwendeten Baseler (B. N. A.) und der Pariser (P. N. A.) Nomenklatur

B. N. A.	P. N. A.
Ala magna (ossis sphenoidalis)	Ala maior
Ala parva (ossis sphenoidalis)	Ala minor
Angulus medialis (scapulae)	Angulus superior
Angulus posterior pyramidis	Margo posterior (partis petrosae)
Angulus pubis	Angulus subpubicus
Angulus superior (crista) pyramidis	Margo superior (partis petrosae)
Annulus fibrosus	Anulus fibrosus
Annulus inguinalis abdominalis	Anulus inguinalis profundus
Annulus inguinalis subcutaneus	Anulus inguinalis superficialis
Aorta thoracalis	Aorta thoracica
Apex pyramidis	Apex (partis petrosae)
Arcus anterior (atlantis)	Arcus anterior
Arcus cricoideus	Arcus (cartilaginis cricoideae)
Arcus costarum	Arcus costalis
Arcus posterior (atlantis)	Arcus posterior
Arcus vertebrae	Arcus vertebralis
Arcus volaris profundus	Arcus palmaris profundus
Arcus volaris superficialis	Arcus palmaris superficialis
Arteria anonyma	Truncus brachiocephalicus
Arteria auditiva interna	Arteria labyrinthi
Arteria coeliaca	Truncus coeliacus
Arteria frontalis	Arteria supratrochlearis
Arteria hypogastrica	Arteria iliaca interna
Arteria mammaria interna	Arteria thoracica interna
Arteria maxillaris externa	Arteria facialis
Arteria maxillaris interna	Arteria maxillaris
Arteria peronaea	Arteria peronea (fibularis)
Arteria pulmonalis	Truncus pulmonalis
Arteriae metacarpeae volares	Arteriae metacarpeae palmares
Articulatio atlantoepistrophica	Articulatio atlanto-axialis mediana
Articulatio atlantooccipitalis	Articulatio atlanto-occipitalis
Articulatio mandibularis	Articulatio temporomandibularis
Articulatio radioulnaris distalis	Articulatio radio-ulnaris distalis
Articulatio radioulnaris proximalis	Articulatio radio-ulnaris proximalis
Articulatio sacroiliaca	Articulatio sacro-iliaca
Bronchus (dexter et sinister)	Bronchus principalis (dexter et sinister)
Bursa m. gastrocnemii medialis	Bursa subtendinea m. gastrocnemii medialis
Bursa musculi poplitei	Recessus subpopliteus
Canalis condyloideus	Canalis condylaris
Canalis infraorbitalis	Canalis infra-orbitalis
Canalis pharyngeus	Canalis palatino-vaginalis
Canalis pterygopalatinus	Canalis palatinus maior
Canalis semicircularis superior	Canalis semicircularis anterior
Capitulum costae	Caput costae
Capitulum fibulae	Caput fibulae
Capitulum (proc. condyl.) mandibulae	Caput mandibulae
Capitulum radii	Caput radii
Capitulum ulnae	Caput ulnae
Cartilago arytaenoidea	Cartilago arytenoidea
Cavum tympani	Auris media (Cavum tympani)
Circulus arteriosus (Willisi)	Circulus arteriosus cerebri
Columnae rectales (Morgagni)	Columnae anales

B. N. A.	P. N. A.
Corpus cavernosum urethrae	Corpus spongiosum penis
Crista anterior tibiae	Margo anterior tibiae
Crista interossea radii	Margo interosseus radii
Crista interossea ulnae	Margo interosseus ulnae
Crista sacralis media	Crista sacralis mediana
Ductus hepaticus	Ductus hepaticus communis
Ductus lacrimalis	Canaliculus lacrimalis
Eminentia intercondyloidea (tibiae)	Eminentia intercondylaris
Emissarium	Vena emissaria
Emissarium condyloideum	V. emissaria condyloidea
Emissarium mastoideum	V. emissaria mastoidea
Emissarium occipitale	V. emissaria occipitalis
Emissarium parietale	V. emissaria parietalis
Enarthrosis	Articulatio cotylica
Epistropheus	Axis
Extremitas inferior (corporis)	Membrum inferius
Extremitas superior (corporis)	Membrum superius
Extremitates	Membra (corporis)
Facies inferior (pyramidis)	Facies inferior (partis petrosae)
Facies mediastinalis (pulmonis)	Facies medialis
Facies parietalis (ossis parietalis)	Facies externa
Facies symphyseos	Facies symphysialis
Fascia coli	Fascia cervicalis
Fascia lumbodorsalis	Fascia thoracolumbalis
Fascia parotideomasseterica	Fascia masseterica
Fascia praevertebralis	Lamina praevertebralis
Fibrocartilagines intervertebrales	Disci intervertebrales
Fissura cerebri lateralis (Sylvii)	Sulcus lateralis
Fissura parietooccipitalis	Sulcus parieto-occipitalis
Foramen infraorbitale	Foramen infra-orbitale
Foramen occipitale magnum	Foramen magnum
Foramen opticum	Canalis opticus
Foramina sacralia anteriora	Foramina sacralia pelvina
Foramina sacralia posteriora	Foramina sacralia dorsalia
Fossa cerebri lateralis (Sylvii)	Fossa lateralis cerebri
Fossa condyloidea (ossis occipitalis)	Fossa condylaris
Fossa intercondyloidea (femoris)	Fossa intercondylaris
Fossa intercondyloidea anterior (tibiae)	Area intercondylaris anterior
Fossa intercondyloidea posterior (tibiae)	Area intercondylaris posterior
Fossa navicularis (vestibuli vaginae)	Fossa vestibuli vaginae
Fossa ovalis (fasciae latae)	Hiatus saphenus
Frenulum praeputii	Frenulum preputii
Gingiva	Gingivae
Gyrus centralis anterior	Gyrus precentralis
Gyrus centralis posterior	Gyrus postcentralis
Hippocampus	Pes hippocampi
Incisura cardiaca (pulmonis)	Incisura cardiaca pulmonis sinistri
Incisura semilunaris ulnae	Incisura trochlearis
Inscriptio tendinea	Intersectiones tendineae
Isthmus gyri fornicati	Isthmus gyri cinguli
Lacertus fibrosus	Aponeurosis m. bicipitis brachii
Lamina papyracea	Lamina orbitalis
Lamina quadrigemina	Lamina tecti
Ligamentum annulare radii	Ligamentum anulare radii
Lig. coracoacromiale	Lig. coraco-acromiale
Lig. laciniatum	Retinaculum mm. flexorum
Lig. sacrospinosum	Lig. sacrospinale
Lig. sacrotuberosum	Lig. sacrotuberale
Lig. temporomandibulare	Lig. laterale
Lig. teres femoris	Lig. capitis femoris
Linea intercondyloidea (femoris)	Linea intercondylaris
Linea obliqua (mandibulae)	Linea obliqua
Linea parasternalis	.....
Margo anterior (hepatis)	Margo inferior
Margo axillaris (scapulae)	Margo lateralis

B. N. A.	P. N. A.
Margo infraorbitalis	Margo infra-orbitalis
Margo vertebralis (scapulae)	Margo medialis
Massa intermedia	Adhaesio interthalamica
Membrana hyothyreoidea	Membrana thyreo-hyoidea
Musculus abductor digiti quinti	Musculus abductor digiti minimi
M. extensor digiti quinti proprius	M. extensor digiti minimi
M. extensor indicis proprius	M. indicis
M. flexor digitorum sublimis	M. flexor digitorum superficialis
M. pterygoideus externus	M. pterygoideus lateralis
M. pterygoideus internus	M. pterygoideus medialis
M. sacrospinalis	M. erector spinae
M. sphincter urethrae membranaceae	M. sphincter urethrae
Mm. interossei volares	Mm. interossei palmares
Nervus peronaeus communis	Nervus peronaeus (fibularis) communis
N. peronaeus profundus	N. peronaeus (fibularis) profundus
N. peronaeus superficialis	N. peronaeus (fibularis) superficialis
N. petrosus superficialis maior	N. petrosus maior
N. petrosus superficialis minor	N. petrosus minor
N. supraorbitalis	N. supra-orbitalis
Orificium urethrae externum	Ostium urethrae externum
Os cuneiforme primum	Os cuneiforme mediale
Os cuneiforme secundum	Os cuneiforme intermedium
Os cuneiforme tertium	Os cuneiforme laterale
Os multangulum maius	Os trapezium
Os multangulum minus	Os trapezoideum
Os naviculare manus	Os scaphoideum
Os naviculare pedis	Os naviculare
Pars analis (recti)	Canalis analis
Pars cavernosa (urethrae virilis)	Pars spongiosa
Pars horizontalis (ossis palatini)	Lamina horizontalis
Pars perpendicularis (ossis palatini)	Lamina perpendicularis
Phalanges digitorum manus	Ossa digitorum manus
Phalanges digitorum pedis	Ossa digitorum pedis
Phalanx prima	Phalanx proximalis
Phalanx secunda	Phalanx media
Phalanx tertia	Phalanx distalis
Planum popliteum	Facies poplitea
Praeputium clitoridis	Preputium clitoridis
Praeputium (penis)	Preputium
Processus condyloideus mandibulae	Processus condylaris
Processus trochlearis (calcanei)	Trochlea peronealis (fibularis)
Processus vermiformis	Appendix vermiformis
Puncta lacrimalia	Punctum lacrimale
Radix arcus vertebrae	Pediculus arcus vertebrae
Ramus acetabuli (a. circumflexae femoris med.)	Ramus acetabularis
Ramus descendens (nervi hypoglossi)	R. superior ansae cervicalis
R. dexter (a. pulmonalis)	A. pulmonalis dextra
R. petrosus superficialis (arteriae meningeae mediae)	Ramus petrosus
R. sinister (a. pulmonalis)	Arteria pulmonalis sinistra
Raphe perinei	Raphe
Recessus sphenoethmoidalis	Recessus spheno-ethmoidalis
Scrobiculus cordis	Fossa epigastrica
Sinus costomediastinalis (pleurae)	Recessus costomediastinalis
Sinus phrenicocostalis (pleurae)	Recessus costodiaphragmaticus
Squama temporalis	Pars squamosa
Sulcus infraorbitalis	Sulcus infra-orbitalis
Sulcus longitudinalis anterior (cordis)	Sulcus interventricularis anterior
Sulcus sagittalis	Sulcus sinus sagittalis superioris
Sulcus sigmoideus	Sulcus sinus sigmoidei (ossis occipitalis)
.....	Sulcus sinus sigmoidei (partis petrosae
Sulcus transversus (ossis occipitalis)	Sulcus sinus transversi
Sulcus transversus (ossis parietalis)	Sulcus sinus sigmoidei
Sustentaculum tali	Sustentaculum talare
Sutura sphenoethmoidalis	Sutura spheno-ethmoidalis
Sutura zygomaticofrontalis	Sutura frontozygomatica
Symphysis ossium pubis	Symphysis pubica

B. N. A.	P. N. A.
Synchondrosis petrooccipitalis	Synchondrosis petro-occipitalis
Syndesmosis tibiofibularis	Syndesmosis (Articulatio) tibiofibularis
Trigonum deltoideopectorale	.....
Trochlea phalangis	Caput phalangis
Tuberculum intercondyloideum laterale (tibiae)	Tuberculum intercondylare laterale
Tuberculum intercondyloideum mediale (tibiae)	Tuberculum intercondylare mediale
	Tuberculum conoideum
Tuberositas coracoidea claviculae	Linea trapezoidae
Tuberositas glutaea	Tuberositas glutea
Tuberositas infraglenoidalis	Tuberculum infraglenoidale
Venae anonymae (dextra et sinistra)	Venae brachiocephalicae (dextra et sinistra)
Vv. auditivae internae	Vv. labyrinthi
V. mammaria interna	Vv. thoracicae internae
Vertebrae thoracales	Vertebrae thoracicae
Vertex vesicae (urinariae)	Apex vesicae

SACHVERZEICHNIS

Die Ziffern in gewöhnlichem Druck geben die Nummern der Seiten, die kursiv gedruckten Ziffern die Nummern der Abbildungen an.

A

Abduktionsstellung *133*
Abduktionswinkel *133*
Abhorchen 18
Abnahmeelektrode 22
Absolute Dämpfung 16
— Herzdämpfung 217, *254*
Acetabulum 105, 119, 122, 124, *117*, *119*
Achillessehne s. tendo Achillis
Achselfalten 51, 209
Achselhöhle 51, 209, *29*, *246*
— Grenze 51
Acromion 51, 65—67, 70, 73, *41*, *43*, *44*, *47*, *52*, *259*, *417*
Adduktionsstellung *133*
Adduktionswinkel *133*
Aditus ad antrum 459, *505—506*
Aditus orbitae 371, 386, 387, 392, 407, 471, 472
Ala magna ossis sphenoidalis 461, *425*, *505—506*
Ala parva ossis sphenoidalis 382, 387, 404, 462, *426*, *429*, *431*, *433*, *439*, *505—506*, *520*
Amboß 459, *505—506*
Amniogramm 364, *411*
Amniographie 364
Ampulla cardiaca 281
— phrenica 281
— recti 329, *373*, *390*
— tubae uterinae 361, *406*
— venae magnae *495*
Aneurysma 170, 171
Angelhakenmagen 315, *354*
Angiogramm *23*, *25*, *197*, *485*, *490—491*
Angiographie 420, 432
Angiokardiogramm *318—321*
Angiokardiographie 234, 278
— Technik 278
Ångström 18
Angulus clitoridis *397*
— costomediastinalis *267*
— costoxiphoideus 200
— inferior scapulae 66, 67, 212, *26*, *43*, *45*, *49*, *259*
— infrasternalis 205, 208
— lat. scapulae 71, *259*
— Ludovici 238
— mandibulae 386, *417*, *428*, *431*, *433*, *437*, *440*, *442*, *444*
— phrenicocostalis *267*
— pubis 352
Angulus sterni 208, 212, *29*, *38*, *258*, *264*, *265*, *312*
— sup. (crista) pyramidis *439*, *503*, *520*
— superior scapulae *259*
— xiphosternalis *38*
Angustia aortica 281, *323*
— bronchialis 281, *323*
— cricoidea 281
— diaphragmatica 281
Anlagen für die Röntgendiagnostik 20
Annulus cartilagineus vertebrae *210*
— fibrocartilagineus *208*
— fibrosus 179, 180, *208*, *215*
— inguinalis abdominalis 297
— inguinalis subcutaneus 297
— tympanicus 459, *505*, *510*
Anode 18, *3*, *11*
Antero-posteriore Strahlenrichtung 33, *16a*
Antikathode *195*
Antrenyl 282, 317, 319
Antrum appendicis 324
— mastoideum 459, *505—506*
— pylori: Schleimhautfalten 315, *351*, *352*
— — Vestibulum 312, *348*
Anus 352, 353, 355, *394—397*
Aorta abdominalis *383*
— ascendens 260, 262—266, 269, *21*, *299*, *300*, *302*, *303*, *304*, *306*, *307*, *308*, *310*, *311*, *323*
— Configuratio 270, 271
— descendens 265, 266, 267, *300*, *303*, *306*, *308*, *330*
— Fenster 267
— Klappen 218
— thoracalis 291, *312*, *328*, *334*
— Valvula 218
Aortogramm 280, *322*
Aortographie 278
— intraoperative 278, *484*
Apertura piriformis 390
— sup. canaliculi tymp. 406
— thoracis inf. 289
Apex cordis *299*, *300*, *306*, *332*
— dentis *534*
— ossis coccygis *394*, *397*
— — sacri *240*
Aponeurosis palmaris 59
— plantaris 160, *178*
Appendix 324, *365*
— Dicke 324, *365*, *366*
Appendix: Form 324
— Oberflächenprojektion 307, *343*, *347*
— Röntgenbild 324, *365*, *366*
— Topographie 303, 307, *343*, *346*, *347*
— Untersuchungsmethode 324
Aquaeductus Sylvii 436, 438, *478*, *479*
Arbeitsrelief 323, *363*
Arcus ant. atlantis *224*, *445*
— aortae 265, 266, 267, 269 *303*, *306*, *307*, *308*, *311*, *312*, *326*
— costae d. *38*
— costarum *258*
— cricoideus 490, *543*, *544*
— lumbocostalis medialis et lateralis 290
— post. atlantis 184, *224*, *445*
— superciliaris 371, *417*
— venosus plantaris 116
— vertebrae 199
— volaris profundus 62
— — superficialis 62
— zygomaticus 373, 374, 389, 397, *418*, *425*, *427*, *428*, *431*, *433*, *440*, *442*, *444*, *460*
Areola mammae *255*
Arteria anonyma 260
— auditiva int. 406
— auricularis post. 375
— axillaris 51, 170
— basilaris 406, 438, 439, 452, *480*, *483*, *491*, *493*, *494*
— brachialis 54, *56*, *197*
— bronchialis *275*
— carotis communis 46, 170, 260, 450, 490, *299*, *306*, *322*, *484*, *488*
— — — chirurgische Freilegung 278, 444, *484*
— — externa 446
— — interna 46, 404, 406, 442, 444, 446, 449, *25*, *483*, *484*
— — — Arteriogramm 444, *25*, *485*
— — — Angiographie 444
— — — — intraoperative 444, *484*
— — — — perkutane 444
— — — zerebrale Äste 446, *25*, *483*, *485*
— — — Freilegung 444, *484*

Arteria carotis interna: Syphon 447 448, *485*
— — — System 444, 446, *25*, *483*, *485*
— — — Topographie 446
— — — Verschluß 442
— cerebelli ant. 453, *483*, *493*
— — post. inf. 452, *483*, *491*, *493—494*
— — sup. 453, *491*, *493—494*
— cerebri ant. 447, *483*, *485*
— — media 446, *483*, *485*
— — post. 439, 447, 452, *480*, *483*, *491*, *493*, *494*
— chorioidea ant. 447
— communicans anterior 447, *483*
— — post. 447, *483*
— corporis callosi 447, *485*
— cubitalis 56, 57, *197*
— dorsalis pedis 116
— epigastrica inf. 297
— ethmoidalis ant. 404
— femoralis 46, 111, 121, 170, *23a*, *116*
— frontalis 371, 373
— hypogastrica 122, *383*
— iliaca externa 344, *383*, *390*
— infraorbitalis 371, 373
— lienalis 338
— lingualis 489, 490
— maxillaris ext. 373, 489
— meningea media 396, 405
— — post. 406
— occipitalis 375, *491*
— ophthalmica 343, 404, 446
— pericardiacophrenica 260, 291
— peronaea 114
— pharyngea asc. 406
— phrenica inf. 291
— — sup. 291
— plantaris lateralis 116
— — medialis 116
— poplitea 113, *23b*, *137*, *140*
— profunda femoris 111, *116*
— pulmonalis 231, 238, 260, 263—265, 269, *21*, *299*, *302—304*, *306*, *311*, *323*, *328*
— — Valvulae 218
— radialis 57, 59, *197*
— spinalis ant. 406, 452, *483*
— — post. 452
— subclavia 170, 232, 406, 489, *299*, *306*
— supraorbitalis 371, 373
— temporalis superficialis 373, 374
— thalamoperforans *491*
— tibialis ant. 113
— — post. 114, 116
— tympanica sup. 406
— ulnaris 57, *197*
— vertebralis 46, 188, 406, 449, *483*, *487—495*
— — Angiographie 449, 450, *487—489*
— — a.—p. Arteriogramm 454, *492—493*
— — Äste 452, *490—494*
— — axiales Arteriogramm 454, *494*
— — perkutane Punktion 449—450, *487—489*
— — seitliches Arteriogramm 454, *490—491*
Arteria vertebralis: seitliches Phlebogramm 454, *495*
— — Topographie 450
Arteriae digitales volares communes 62
— — — propriae 62
— spinales postt. 406
Arterienring der Gehirnbasis (Circulus arteriosus Willisii) 442, *483*
Arteriogramm *23*, *25*, *197*, *485*, *490—491*
Arteriographie 43, 46, 170, 444, 449
— der Hirngefäße 444
— — Lungenarterien 278
— — oberen Extremität 170
— — unteren Extremität 170
Arterio-venöse Fistel 170, 171
Arthrogramm 143, *146—147*
Arthrographie 42, 46, 143
Articulatio acromioclavicularis 51, 45, 65, 66, *37*, *43*, *44*, *45*, *258*
— atlantooccipitalis 188
— calcaneocuboidea 155, 160, 162, *167*
— carpometacarpea I. 91, 94, *80*, *84*, *86*
— Choparti *194*
— coxae 119—128, 356, *114—117*, *119—129*, *399*
— cubiti 80—87, *55—73*
— — pars humeroradialis 80, *55*, *57*, *59*, *73*
— — pars humeroulnaris 80, *55*, *57*, *60*, *73*
— — pars radioulnaris 80, *55—57*, *73*
— cuneometatarsea I. 160, 162, *192*
— cuneometatarsea II. 162, *192*
— cuneometatarsea III. *192*
— cuneonavicularis *174*, *192*
— genu 132—140, 148, *109*, *135—156*
— humeri 66—72, *40—47*
— intercarpea 91, 97, *90*
— intervertebralis *217*, *231*
— lumbosacralis 204, *233*
— mandibularis 374, 389, 397, 416, 462, *460*, *461*, *463*, *511*, *512*
— metacarpophalangea 97—104, *31*, *79—80*, *87—101*
— metatarsophalangea 156—167, *172—194*
— radiocarpea 58, 89, 91—94, 97, *78—84*
— radioulnaris distalis 88, 89, 91, *79—82*
— radioulnaris prox. 88, *55*, *56*, *57*, *73*
— sacrococcygea *233*
— sacroiliaca 105, 204, 356, *119*, *124—129*, *240*, *241*, *242*, *392*, *399*, *406*
— sternoclavicularis 62, 65, 205, 224, *37—39*, *258*, *262*, *265*,
— talocruralis 151—154, *109*, *163—169*, *191*, *192*
— tibiofibularis 136, 143, 148, 150, *24b*, *137*, *162*
— tuberculi costae *230*
— xiphosternalis 212
Articulationes atlantoepistrophei latt. 188, *224*
— carpometacarpeae 91, 97, *90*
— interphalangeae (manus) 97—104, *88—91*
— — (pedis) 162, *173*, *181*
— intervertebrales lumbb. *237*
Asterion 375, *419*
Atlas *454*
Atmungsphase 271
Atmungstyp 295, 347, 348
Atrium dextrum 260, 262—263, 265—266, 268, *21*, *299—300*, *302—304*, *306—307*, *310*, *318*, *323*
— sinistrum 262—269, *21*, *302—304*, *306—308*, *311*, *320*, *323*, *Auenbrugger* 13
Auffüllungszeit 331
Aufnahmen: Richtungen 33
— Tuben 39
— Typen 32, 33
Auge s. Orbita
Auricula dextra (cordis) 260, *299*
— sinistra (cordis) 260, *299*, *300*
Auskultation 18
Äußere Liquorräume 438
— Schädelbasis *440*
Äußerer Gehörgang 394, 458, 536, *438*, *454*, *460*, *461*, *504—506*, *510—512*, *516*
— Knöchel s. Malleolus lateralis
Axiale Strahlenrichtung 33, *16d*

B

Bariumplatinzyanid 20
Barium sulf. puriss. 42, 310
Bársony 292
Bartholinische Drüse 356, *397*
Basis cranii (scala post.) *433*
— fossae cerebellaris *431*
— — hypophyseae *431*
— mandibulae 373, 390, 401, *431*, *440*, *442*
— phalangis I. dig. II. *79*
— — I. hallucis d. *189*
— scalae ant. *431*
— sinus sphenoidalis *431*
Basiselektrode 22
Bauchhöhle 296, 310
— Form 296
— Grenze 296
— Oberflächenanatomie 296, *244*
— Röntgenanatomie 310
Bauchhöhlenorgane: Oberflächenprojektion 304, *342—347*
— peritonaeale Verhältnisse 301
— Röntgenanatomie 310
— Topographie 301, *342—347*
Bauchhöhlenregionen: Oberflächenprojektion 297, *339*
— Röntgenbild mit den Regionengrenzen *340*
Bauchspeicheldrüse 338
Bauchwand: dorsale Oberfläche 297, *26*, *245*
— Orientierungslinien 296, *244*, *341*
— volare Oberfläche 296, *244*, *246*
Becken 356
— Einstellung der Röntgenaufnahme 356, 357, *398*, *400*

Becken: Einstellung in a.-p. Richtung 356, *398*
— — — axialer Richtung 357, *400*
— Grenze 352
— Oberflächenanatomie 352
— Röntgenaufnahme 356
— — in a.-p. Richtung 356, *399*
— — — axialer Richtung 357, *401*
Beckenorgane 361
— Röntgenanatomie 361
Begleitschatten 64, 231, 232
Benda 175
Bewegliche Potter—Bucky-Blende 40
Bifurcatio tracheae *312*
Bildgröße 36, *14*
Bildverstärkerröhre 26, *11*
Biligraphin 335, 338
Biliselectan 334
Blutversorgung der Epiphysis proximalis femoris 121
Bochdaleksches Dreieck 291
Bogengänge 380, 468, *517—518*
Bouwers 28, 444
Boxerstellung 265
Boyden-Speise 334
Brechetsche Venen 178
Bregma 375, *419*
Brennfleck 18
Bronchogramm 252, *293—297*
Bronchographie 44, 235, 249—250
— Kontraindikation 250
— Technik 250
— Tomogramm 253, *297*
Bronchopulmonales Segment 235
Bronchoselectan 251
Bronchus dexter *302*, *303*
— sinister *306—308*, *311*, *312*
— Untersuchungsmethode 44, 249
Bronchussystem 237, 238, *275—276*, *278—279*
Brust 205
— dorsale Oberfläche 209, *2a*, *2b*, *245*
— Grenze 205
— Oberflächenanatomie 205
— Orientierungslinie 205, 209, *244*, *245*
— Schichtuntersuchung 228
— seitliche Oberfläche 209, *29*, *246*
— transversale Schichtuntersuchung 228, 283
— vordere Oberfläche 205, *1a*, *1b*, *29*, *244*, *246*
Brustbein s. Sternum
Brustdrüse (weibliche) 219
— — Basislinie 220
— — Einstellung der seitlichen Aufnahme 219
— — Form 209, *246*, *255*
— — Mammogramm 220, *256*
— — Schatten 231, *260*, *330*
— — seitliches Röntgenbild 219, *256*
Brustfell 212, 235
— Oberflächenprojektion 212, *249—252*
— Röntgenanatomie 235
Brusthöhlenorgane 212, 228
— Oberflächenprojektion 212, 215, 216, *247—254*
Brusthöhlenorgane: Röntgenanatomie 228
— Schichtaufnahme 228, 242, 247
— Topographie *247*
— transversale Schichtaufnahme 283
— typische Röntgenaufnahme 228
— Untersuchungsmethode 228, 249, 278
Brustwand 219
— knochige Gebilde 219, *258—259*
— Röntgenanatomie 219
Brustwarze 209
— Linie 205, *244*
— Röntgenbild *268*
— Schatten 231
Brustwirbel 191
— Einstellung der Röntgenaufnahme 191
— — — — in a.-p. Richtung 193, *229*
— — — — — seitlicher Richtung 191, *227*
— Röntgenaufnahme 191
— — in a.-p. Richtung 193, *230—231*
— — — seitlicher Richtung 191, *228*
Brückenförmige Sella 416, *438*, *458*
Bryantsches Dreieck 106, *104*
Bucky-Blende 40, *22*
Bulbus duodeni 319, *354—355*, *358—362*
— — Form 319, *358—362*
— — Schleimhaut *351—352*
— olfactorius 404
— urethrae 352, *390*, *394*
— venae jugularis 406
— vestibuli *397*
Bursa 132, 136, 143
— infrapatellaris profunda 143
— musculi gastrocnemii med. 143
— musculi poplitei 143
— musculi semimembranosi 143
— omentalis 310
— suprapatellaris 46, 112, 136, 142—143, *146—147*
Buscopan 282, 317, 319

C

Calcaneus 153, 155, 160, *171*, *173—174*, *178—179*, *182—191*, *194*
Calix inferior *384*, *386*
— medius *384*, *386*
— superior *384*, *386*
Calvaria 395, 397
Canaliculi lacrimales: Röntgenaufnahme 476, *525*
Canales diploici *437*
Canalis adductorius (Hunteri) 111, *140*
— caroticus 446, 460, *423*, *505—506*
— condyloideus 406, *439*
— facialis 406, *445*
— femoralis 108,
— hypoglossi 406, *436*, *446*
— incisivus 482
Canalis inguinalis 297
— mandibularis 389, 482, *536*
— pterygopalatinus 413, *460*
— pyloricus 312, *348*, *354*, *356*, *358*, *359*
— radicis dentis *535*
— rotundus s. foramen rotundum
— sacralis 204
— semicircularis lat. 468, *424*, *517—518*
— — sup. 468, *424*, *517—518*
— vertebralis *208*
Capitulum costae *209*, *231*
— fibulae 113, 136, *102*, *106*, *108*, *110*, *135*, *136*, *138*, *140*, *141*, *145*, *146*, *147*, *155*
— humeri 57, 80, 86, *55*, *56*, *57*, *59*, *66*, *67*, *68*, *69*, *71*, *73*
— mandibulae 374, 389, 392, 397, 413, 416, 418, *418*, *427*, *440*, *442*, *444*, *454*, *460*, *461*, *463*, *510*, *516*
— ossis metacarpalis II. *32*, *79*
— — metatarsalis IV. *189*
— radii 57, 84, 90, *57*, *59*, *62*, *67—69*, *73*
— ulnae 90, *30*, *32—33*
Caput epididymidis *394*
— femoris 119, 122, 124, *114*, *116*, *117*, *119*, *121*, *123*, *125*, *126*, *127*, *129*, *405*
— humeri 51, 66, 67, 70, 73, *41*, *45 47*, *49*, *52*, *417*
— mediale m. gastrocnemii 143, *140*
— tali *179*
Cardiospasmus 319
Carotis-Syphon 447, 448
Carter 338
Cartilago arytaenoidea *217*, *545*
— costae 221, *38*, *258*
— cricoidea *217*, *226*, *545*
— — a.-p. Schichtaufnahme 493, *545*
— — seitliches Röntgenbild 493, *543*
— — seitliche Schichtaufnahme 493, *544*
— thyreoidea 493, *217*, *226*, *543—545*
— triquetra 88, 90
Caruncula sublingualis 487, 488
Carunculae hymenales 356
Cauda epididymidis *394*
— equina 455, *390*
Cava-Dreieck 269
Cavitas glenoidalis 51, 66, 67, 70, *41*, *45*, *47*
Cavum nasi 386, 410, 411, 414, *429*, *442*, *449*, *451*
Cella media 422, 431, 433, *465*, *477*
Cellulae ethmoidales 384, 390, 392, 407, 411, 414, 473, *425*, *428*, *451*
— — antt. 389, 401, 407, 410, 411, *433*, *520*
— — postt. 389, 401, 407, 410, 411, 414, *520*
— mastoideae 392, 459, *437*, *444*, *461*, *505—506*
Centrum tendineum 289, 290, 293, *334*
Charakteristische Schicht 237
— Strahlen 19

Chauffardsche Zona choledochopancreatica 306, *345*
Choana 414
Cholangiogramm 338, *380—381*
Cholangiographie 43, 336
— intraoperative 337
— intravenöse 337, 338
— perkutane 338
— perorale 337, 338
Cholezystogramm *376*, *379*
Cholezystographie 43, 334
— intravenöse 335
— perorale 334
— schnelle 335
Chopartsches Gelenk 118, *173*, *174*
Circellus venosus nervi hypoglossi 406
Circulus arteriosus Willisii 442, *483*
Circumferentia articularis radi 88, *55*, *56*
— articularis ulnae 88
Cisterna 420, 421, 438, *480—481*
— ambiens 440, 442, *480*
— cerebellomedullaris 421, 438, *480*
— cerebri lat. 421
— chiasmatis 439, *480*
— circumpeduncularis 441
— corporis callosi 440, *481*
— fossae Sylvii 442, *481*
— interhemisphaerica 440, *480—481*
— interpeduncularis 438, 439, *480*
— pontis 438, *480*
— terminalis 440, *480*
— venae cerebri magnae 440, *480*
Cistobil 334, 338
Citellischer Winkel 464, *511—512*
Clavicula 51, 62—65, 71, 205, 231, *37—39*, *41*, *43*, *259*
Clivus 394, 414, *454*
Coarctatio aortae 282
Cochlea 380, 460, *424*, *505—506*
Coecum 324, 327, *365*, *367—369*
— Oberflächenprojektion 307, *342—343*, *346—347*
— Schleimhaut *363*
— Topographie 303, 307, 327, *342—343*
Colliculus seminalis 351, *393*
Collodiaphysenwinkel 123, 131, *132*, *133*
Collum anatomicum 70, *41*, *47*
— chirurgicum humeri 70, *259*
— dentis *534*
— femoris 122, 123, 124, *114*, *116*, *119*, *121*, *123*, *126*
— mandibulae 413, 416, 418
— radii *55*, *59*, *66*
— scapulae 73
— tali *173*
Colon ascendens 327, *366—368*, *371*, *379*
— —, Oberflächenprojektion 308, *342—343*, *347*
— —, Röntgenbild mit Kontrastauffüllung 327, *367—369*
— — Schleimhaut 329, *363*
— — — Reliefbild *371*
— — Topographie 303, 308, 327, *342*, *343*
— descendens 328, *367—371*
Colon descendens: Oberflächenprojektion 309, *342,—343*, *347*
— — Röntgenbild mit Kontrastauffüllung 328, *367—371*
— — Schleimhaut 329, *363*
— — — Reliefbild *371*
— — Topographie 303, 308, 328, *342*, *343*
Colon sigmoideum 329, *128*, *367*, *370—374*
— — Oberflächenprojektion 309, *342*, *343*, *347*
— — Röntgenbild mit Kontrastauffüllung *367*, *370*, *373*
— — Schleimhaut 329
— — — Reliefbild *371*, *372*, *374*
— — Topographie 303, 309, 329, *342—343*
Colon transversum 327, *366—371*, *416*
— — Oberflächenprojektion 309, *342*, *347*
— — Röntgenbild mit Kontrastauffüllung 328, *367—369*
— — Schleimhaut 329, *363*
— — — Reliefbild *371*
— — Topographie 303, 309, 328, *342*
Columna vertebralis *389*
Columnae rectales *390*
Commissura labiorum ant. 355, *396*
— — post. 355, *396*, *397*
— palpebrae lat. 371
Compacta-Hüllen 44
Concha nasalis inf. *427*, *431*
— — media *427*
Condylus lat. femoris 113, 136, 137, *136*, *140*, *141*, *145*, *147*
— — tibiae 113, *105*, *108*, *110*, *135*, *138*, *146*
— med. femoris 136, 137, *106*, *136*, *137*, *141*, *145*, *147*
— — tibiae *135*, *136*, *138*, *145*, *146*
— occipitalis *423*, *424*, *426*, *431*, *440*, *445*
Coniugata vera 357
Conus medullaris 455
— pulmonalis 260, 264, 269, *299*, *300*, *308*
Cor *38—39*, *213*, *312*, *330*, *387*, *412—415*
Cornu anterius ventr. lat. 427, 431, 433, *465*, *466*, *477*
— inferius ventr. lat. 431, 438, *465—466*, *477*
— posterius ventr. lat. 427, 431, 433, *465*, *466*, *477*
— sup. cart. thyr. *543*
Corona dentis *534*
— glandis penis *394*
Corpus adiposum genu 136, *147*
— appendicis 324
— calcanei *171*
— callosum 433, *478*
— cavernosum clitoridis *397*
— — penis 351, *390*, *394*
— — urethrae *394*
— epididymidis *394*
— fornicis *478*
— humeri *61*
— mamillare 439
— mandibulae *428*, *437*, *442*
— ossis sphenoidalis 382, *425*
— pineale 397
Corpus sterni 224, 227, *258*, *262*, *264*, *265*
— ulnae *61*
— uteri *406*
— ventriculi 312, *348*, *354*, *356*
— — Schleimhaut 315, *351*, *352*
— vertebrae 185, 192, 197—198, *208*, *218*, *330*, *332*, *386*
Corticalis 44
Costa 192, 193, 221, *231*, *258—259*, *312*, *326*, *328*, *330*, *332*, *376*, *379*, *384*
Cowpersche Drüse 352, 353, *394*
Crena ani *2a*, *103*, *394—395*, *397*
Crista anterior tibiae 113, *109*
— frontalis 387, *431*, *444*
— galli 387, 473, *428*, *431*, *436*, *439*
— iliaca 105, 297, *2a*, *103*, *125*, *384*, *386*, *388*, *405*
— interossea radii *60*
— — ulnae *59*, *60*
— intertrochanterica 119, *115*, *117*
— lacrimalis ant. 387, 473, *418*, *431*
— — post. *418*
— occipitalis ext. 375, *444*
— — int. 404, *424*, *436*, *439*, *444*
— pyramidis 436, *423*, *424*, *426*, *431*
— sacralis media 177, *241*
— sphenoidalis 382, *425*
— supracondyloidea 80, 88, *27*, *62*
— tuberculi maioris 80, *41*
— — minoris 80, *41*
— zygomaticoalveolaris 389, 390, 392, 397, 401, 407, 410, *427*, *428*, *433*, *449*, *520*
Crus clitoridis *397*
— corp. cav. penis *394*
— intermedium 291
— laterale diaphragmatis 290
— mediale diaphragmatis 289
Csillag 175
Curvatura maior *354*, *355*
— — Oberflächenprojektion 305
— minor *354*, *355*
— — Oberflächenprojektion 305

D

Dacryocystorhinographie 44, 476, *525*
Damm 352, 356
— Gebilde 352, *394*, *397*
— Grenze 352
— Reliefbild *394—397*
Dandy 422, 423
Darmbeinschaufel 361
— Einstellung der seitlichen Röntgenaufnahme 361, *404*
— seitliche Röntgenaufnahme 361, *405*
Daumen 94
— und Art. carpometacarpea I: Einstellung der volo-dors. Röntgenaufnahme 94, *85*
— — — — — volo-dors. Röntgenbild 94, *86*
Deck-Elektrode 22, *5*
Decussatio ureteris 346, *383*
Dens epistrophei 184, 188, *224*, *445*

Dentes 477—484, *431*, *442*, *533—538*
Diagnostische Röntgenanlagen 21
Diagnostisches Pneumoperitonaeum 365, 367
Diameter fronto-occipitalis *419*
— mento-supraoccipitalis *419*
— submento-bregmatica *419*
— suboccipito-bregmatica *419*
Diaphragma 289—295, *213*, *299*, *304*, *308*, *332*, *334—338*, *415*,
— Arcus paravertebralis *416*
— — praevertebralis *416*
— Cupula dextra *310—312*
— — sinistra *312*
— urogenitale 351—353, 355, *390*, *394*, *397*
Diastole 273
Dickdärme s. Colon
Digestionskammern 315, 323, *363*
Diodone 338
Diploe-Venen 390, 395, 397, 401 *437*
Direkte Phlebographie 171
— Auffüllungsmangel 424
Direkt vergrößerte Aufnahme 36, *18*
Discus articularis articulationis mandibularis 416
— intervertebralis 180, *208*, *210*, *213*
Distale Handwurzelknochen 97, *88—91*
Ditmarsche Aufnahme 199, *238*
Dofokröhren 25
Doppelte Zwerchfellkontur 293, *336*
Dorsum sellae 382, 392, 410, 414, 416, 473, *436*
Drasnar 175
Drehanode 25, *10*
Drucktrajektorien 121
Drüse 476, 484—488, *525*, *539*, *540*, *541*
— Ableitungssystem: Untersuchung 44, 476, 486
Ductus Botalli persistens 278, 280
— centralis 323
— choledochus: Oberflächenprojektion 306, *345*
— — Röntgenaufnahme 336—338, *380*
— deferens *394*
— nasolacrimalis *525*
— Stenoni 486
— thoracicus 291, *302*
Duodenum 319, *357—362*, *364*
— Oberflächenprojektion 306, *343*, *345*
— Röntgenbild 319, *357—362*
— Schleimhaut 315, 319, *351*, *362*
— — Reliefbild 319, *355*, *359*, *362*
— Topographie 303, 319, *343*, *345*, *383*
Dura mater spinalis *208*
Durasack 177, 455
Dutaillis 450
Dünndärme s. Ileum, Jejunum

E

Echter Fokus 25
Eileiter 361
Eileiter: Röntgenaufnahme *406*, *407*
— Untersuchungsmethode 44, 361
Einfache Absorption 19
Eingeweidesystem 46
Elischer 313
Ellenbogengebiet 56
— hintere Oberfläche 57, *30*
— Oberflächenanatomie 56
— volare Oberfläche 56, *28*
Ellenbogengelenk 80
— Einstellung der Röntgenaufnahme 80
— — in axialer Richtung 84, *65*
— — in radio-ulnarer Richtung 80, *58*
— — in volo-dorsaler Richtung 80, *54*
— Epiphysenknorpellinien 85
— knochiges Gebilde *55*, *56*, *59—61*
— Oberflächenprojektion *34*, *35*
— Röntgenaufnahme 80
— — in axialer Richtung 84, *66*
— — in radio-ulnarer Richtung 84, *62—64*
— — in volo-dorsaler Richtung 80, *57*
— Weichteilverhältnisse *56*
Eminentia arcuata pyramidis 380, 392, *424*, *426*, *428*, *431*, *433*, *439*, *503*, *515*
— intercondyloidea tibiae 136—137, *136*, *141*, *147*
— m. lumbricalis IV. *31*
Emissarium condyloideum 406
— frontale 404
— Knochenzellen 466, *511—512*
— mastoideum 406
Enarthrosis sphaeroidea 120
Enkephalogramm 438, *482*
Enkephalographie 42, 48, 420, 438
— Indikation 421
— Kontraindikation 421
— Technik 421
Epibulbare Knochenzellen 475, *511*, *512*
Epicondylus lateralis femoris *135*, *138*, *140*, *146*
— — humeri 57, 80, *27*, *30*, *55—57*, *59*, *61*, *73*
— medialis femoris *135*, *136*, *138*, *146*
— — humeri 57, 80, *27*, *55—57*, *60*, *61*, *66*, *67*, *71*, *73*
Epiglottis 493, *217*, *543—544*
Epipharynx 411, 416
— Einstellung der Röntgenaufnahme 411
— — — — seitlich 411, *452*, *453*
— — — — — exzentrisch 411
— Röntgenaufnahmen 413
— — seitliche 413, *454*
— — — exzentrische 414, *438*
Epiphysenknorpel 45,
Art. coxae 126, *124—129*, *196*
— Articulatio cubiti 85, *67—73*, *195*
— genu 144, *148—156*, *196*
— humeri 73, *50—53*, *195*
— radiocarpea 102, *94—101*, *195*
— talocruralis 163, *182—194*, *196*
Epiphysenknorpel: Capitulum fibulae 144, *148—156*, *196*
Clavicula 74, *50—53*, *195*
Epiphysis dist. femoris 144, *148—156*, *196*
— — fibulae 163, *182—194*, *196*
— — humeri 85, *50*, *67—73*, *195*
— — radii 102, *94—101*, *195*
— — tibiae 163, *182—194*, *196*
— — ulnae 102, *94—101*, *195*
— prox. femoris 126, *124—129*, *196*
— — fibulae 144, *148—156*, *196*
— — humeri 73, *50—53*, *195*
— — radii 85, *67—73*, *195*
— — tibiae 144, *148—156*, *196*
— — ulnae 85, *67—73*, *195*
Femur 126, 144, *124—129*, *148—156*, *196*
Fibula 144, 163, *148—156*, *182—194*, *196*
Humerus 73, 85, *50—53*, *67—73*, *195*
Os coxae 126, *124—129*, *196*
Ossa carpi 102, *94—101*, *195*
— metacarpalia 102, *94—101*, *195*
— pedis 163, *182—194*, *196*
Patella 144, *148—156*, *196*
Phalanges manus 102, *94—101*, *195*
Radius 85, 102, *67—73*, *94—101*, *195*
Sacrum 204, *243*
Scapula 74, *50—53*, *195*
Tibia 144, 163, *148—156*, *182—194*, *196*
Ulna 85, 102, *67—73*, *94—101*, *195*
Vertebra 179, *206—210*
Epistropheus 184, 188
Erbslöh 48
Evans-Blau 174
Extrahepatische Gallenwege 336
Extraperitonaeale Organe 303
Extrapulmonaler Schatten 230
Extremität: Obere 51
— Untere 105

F

Facies ant. cruris *109*
— — tibiae *109*
— lat. tibiae *140*
— mediastinalis pulmonis *299*
— patellaris femoris 112, *129*
— symphyseos *390*
— terminalis inf. vertebrae 178, 191, *211*
— — sup. vertebrae 178, 191, *209*, *211*
— visceralis hepatis *376*
Fascia endothoracica 212, 290
— poplitea 114
— urogenitalis inf. 352
— — sup. 352
Faustkämpferstellung 34, *16f*
Fechterstellung 34, *16c*
Feinrasterblende 40
Feinstfokus-Technik 36

Felsenbein s. Pyramis
Femur 111, 121, 131, 132, 136, *114*, *115*, *117*, *119*, *121*, *123*
— Blutversorgung der proximalen Epiphyse 121
— Einstellung der Röntgenaufnahme 131
— Epiphysenlinien 118, 136, *124—129*, *148—156*, *196*
— Röntgenaufnahme 131
— Trajektorien 121
Fersenbein 155, *167—171*
— Einstellung 155, *171*
— — der Aufnahme 155, *170*
Fettschatten 29
Fibula 113, 147, 148, 150, 151, 153, *24*, *158*, *160*, *162*, *164*, *167*, *186*, *194*
Fila olfactoria 404
Filum terminale 455
Finger: dorsale Oberfläche 62, *32*, *33*
— — Oberflächenanatomie 60
— — Röntgenanatomie 97
— — volare Oberfläche 60, *31*
Fingergliedgelenke: 87—104, *87—101*
Fissura cerebellocerebralis *420*
— cerebri lat. 376, 377, *420*
— chorioidea 442
— Glaseri 458, *505*, *506*
— interlob. 216, *249—252*
— — accessoria 216, *250*
— — dextra 216
— interparietalis *420*
— orbitalis inf. 382, 407, *425*, *444*, *449*
— — sup. 382, 404, 407, *425*, *426*, *428*, *439*, *446*
— petrooccipitalis *442*
— sphenopetrosa *442*
Flächenkymogramm 39, *21*
Flexura coli d. 327—328, *366—369*
— — — Auffüllungszeit 331
— — — Schleimhaut *363*
— coli sin. 328, 339, *367—368*, *370—371*
— — — Auffüllungszeit 331
— — — Schleimhaut *363*
— duodenojejunalis 306, *355*, *359*, *360*, *362*, *364*
— perinealis urethrae 350, *390*, *393*
— pubica urethrae 350, *390*
Fluoreszenzschirm 29
Fokus 18, 19
Fokus-Film-Abstand 31, 36, *14*
Folien 40
Fonticulus lateralis ant. 375, *419*
— — post. 375, *419*
— maior 375, *419*
— minor 375, *419*
Foramen apicis dentis 481
— caroticum externum 446, *440*, *444*
— — internum 406, 446, *444*, *446*
— coecum 404
— ethmoidale 404
— infraorbitale 371, 373, 382, 407, *427*, *428*, *431*, *433*, *442*, *449*, *451*, *520*
— ischiadicum maius *104*, *397*
— — minus *397*
— jugulare 380, 404, *424*, *426*, *439*, *440*, *442*
Foramen jugulare pars. ant. 406, *446*
— — — post. 406, *446*
— lacerum 404, 406, *439—440*, *442*, *444—446*
— mentale 373, 482, *418*, *427*, *428*, *431*
— Monroi 422, 427, 431, 433, 435, *467*, *475*, *478—479*
— obturatum 122, *114*, *117*, *373*, *397*
— occipitale magnum 380, 406, 418, 438, *424*, *426*, *439*, *440*, *442*, *444 446*
— opticum 404, 474, *425*, *428*, *439*, *446*, *522*
— — Rhesesche Aufnahme 474, 476, *523—524*
— — — Einstellung 476, *521*, *522*
— ovale 404—405, *439—440*, *444—446*
— — apertum 278
— palatinum maius *440*
— rotundum 382, 387, 405, 436, *428*, *431*, *433*, *439*, *446*, *451*
— sphenopalatinum 414
— spinosum 404—405, *439*, *440*, *444*, *445*, *446*
— stylomastoideum *440*
— supraorbitale 373
— venae cavae 291
Foramina intervertebralia 190, *226*
— sacralia anteriora 204, *114*, *240*,
— — posteriora *115*
Form der Knochen 44
Fornix pharyngis 416
— ventriculi 312
Forssel 313
Fossa acetabularis 122
— axillaris 51, 209, *29*, *246*
— canina 371
— cerebellaris *439*
— condyloidea *440*
— coronoidea 80, *56*
— cubiti 56
— deltoideopectoralis 209, *28*, *42*
— epigastrica (scrobiculus cordis) 208
— hypophyseos 392, 411, 414, 416, 473, *436*, *439*, *454*, *520*
— — Durchmesser 416
— infraclavicularis 51, 208, 232, *1a*, *28*, *417*
— infraspinata *259*
— infratemporalis 397, 405, *443*
— intercondyloidea ant. tibiae 132, 136
— — femoris 136, *136*
— — post. tibiae 132, 136
— ischiorectalis 352, 353
— jugularis 205, 208, *1a*
— mandibularis *461*
— navicularis urethrae *390*, *394*
— olecrani 80, 84, *57*, *67*, *71*, *73*
— ovalis 114
— poplitea 110, 112, 113, *2a*, *106*
— pterygopalatina 394, 405, 413, 414 416, *437*, *454*, *460*
— radialis 84, *56*
— sacci lacrimalis *418*
— supraclavicularis maior 209, 232, 479, *1a*, *417*, *542*
— — minor 489, *417*, *542*
— supraspinata *259*
Fossa suprasternalis 205, 489—490, *417*
— temporalis 390
— trochanterica *115*
Fossulae lumbales inff. 297
— — supp. 297
— subcostales 297
Fovea articularis 416, *460*
— capitis femoris 122
— capituli radii 80
Foveola radialis 58, *32*
Foveolae granulares *423*, *424*, *431*
Fracturae cervico-trochantericae *118*
— colli femoris *118*
— trochanterium *118*
Fraktionierte Darmauffüllung 319
— Enkephalographie 421
Frankfurter Horizontale 376, *491*, *495*
Frenulum praeputii *394*
Frontalpunktion 422
Frostbergsches Zeichen 339
Fundus ventriculi 312, *348*, *354*, *356*
— — Oberflächenprojektion 304
— — Schleimhaut 315, *351—352*
Fuß 156
— Einstellung der Röntgenaufnahme 156
— — — — in dorso-plantarer Richtung 156, *172*
— — — — — seitlicher Richtung 160, *177*
— — — — — — schräger Richtung 162, *180*
— — — — übersichtliche 156, 178, 183
— Epiphysenlinien 163, *182—194*, *196*
— Gelenke 156—167, *172—181*
— — Oberflächenprojektion *111*
— Oberflächenanatomie 115
— Röntgenaufnahme 156
— — in dorso-plantarer Richtung 156, *174*
— — — seitlicher Richtung 160, *179*
— — — — schräger Richtung 162, *181*
— — übersichtliche 156, *176*
Fußrücken 116
Fußwurzelgelenke 162, *178*
Fußwurzelknochen 162, *178*, *181*

G

Galea aponeurotica 375
Gallenblase 333
— Einstellungen der p.-a. Röntgenaufnahme 335, *377*
— Leeraufnahme 333, *378*
— Oberflächenprojektion 306, *345*
— Röntgenbild nach Kontrastauffüllung 336, *376*, *379*
— Topographie 303, 335, *345*
— Untersuchungsmethoden 333, 336
Gallenwege 337
— Röntgenbilder 337, *380—381*
— Untersuchungsmethoden 43, 337
Gastrojejunostomie: Röntgenbild *357*

Gebauer 37
Gebärmutter 361
— Lymphgefäße 48, 364, *408—409*
— regionale Lymphknoten 364, *409*
— Röntgenaufnahme 364, *406*
— Untersuchungsmethode 44, 361
Gefäßschatten 231
Gefäßzeichnung 396, *436*, *437*
Gehörgang: äußerer 394, 458, 466, *438*, *454*, *460*, *461*, *504—506*, *510—512*, *516*
— innerer 404, 460, 466, *424*, *436*, *439*, *503*, *505—506*, *509*, *511—512*, *515*
Gehörknöchel 459, 469, *505—506*, *517—518*
Gelenkhöhle 45
— -knorpel 45
— spalte 45
— system 45
Gergely 175
„Geschlossene Sella" *458*
Gesicht: Oberflächenanatomie 371, *417*,
Gesichtsschädel 378, 379
Geteilte Zwerchfellkontur 292, *335*
Gezielte Aufnahme 36
Glabella 371
Glandula bulbourethralis 352, 353, *394*
— parotis 485, *539*
— — Ableitungssystem 486
— — accessoria 486, *539*
— — Lappen 485, *539*
— — Röntgenbild 486
— — Sialogramm 486, *540*
— — Topographie 485, *539*
— — Untersuchungsmethoden 486
— pinealis 440
— sublingualis 487
— — Sialogramm 488
— — Topographie 488, *539*
— submandibularis 487, 489
— — Sialogramm 487, 488, *541*
— — Topographie 487, *539*
— suprarenalis *388*, *389*
— vestibularis maior 352, 356, *397*
Glandulographie 44, 485, *540*, *541*
Glans clitoridis *397*
— penis *390*, *394*, *395*
Gleichrichterröhren 20, 21
Glomus chorioideum 424, *466*
Glutaealgegend *103*
Götzesche Strichfokusröhre 25
Graetzsche Schaltung 22, *7*
— Sechsventilschaltung 23, *8*
— Vierventilschaltung 22, *7*
Gravider Uterus: Röntgenaufnahme 364, *410*, *411*
Gyrus centralis ant. *420*
— — post. *420*
— lingualis 440

H

Halbwellengeräte 22, *6*
Halbwellenschaltung 22, *6*
Hals 489
— dorsale Oberfläche 491
— Foramina intervertebralia 190
Hals, Foramina intervertebralia: Einstellung der Aufnahme 190, *225*
— — — Röntgenaufnahme 190, *226*
— Muskeldreiecke 489, *512*
— Oberflächenanatomie 489
— Organe 492
— — Schichtaufnahme 493, *544*
— — seitliche Röntgenaufnahme 492, *543*
— Rippen 221, 232
— Röntgenanatomie 492
— vordere Oberfläche 489, *417*
Halswirbel 184
— Einstellung der Röntgenaufnahme 184
— — — — I—III in a.-p. Richtung 188, *223*
— — — — IV—VII in a.-p. Richtung 187, *221*
— — — — in seitlicher Richtung 184, *216*
— Röntgenaufnahme 188
— — I—III in a.-p. Richtung 188, *224*
— — IV—VII in a.-p. Richtung 188, *222*
— — in seitlicher Richtung 184, *217—220*
— — — — — Dorsalflexion 185, *219*
— — — — — Normalstellung 185, *218*
— — — — — Ventralflexion 185, *220*
Hammer 459, *505*, *506*
Hamulus ossis hamati 58, 91, 92, *80*, *88*, *89*, *101*
— pterygoideus *436*
Hand 91, 97
— dorsale Oberfläche 62, *32—33*
— Einstellung der Röntgenaufnahme 97
— — — — in dorso-volarer Richtung 97, *87*
— — — — — radio-ulnarer Richtung 101, *92*
— — — — — Zitherhaltung 94, *83*
— Epiphysenlinien 102
— Gelenke 97, *89—93*
— — Oberflächenprojektion *34—35*
— knochige Gebilde 97, *88*
— Längsfalte 60, *31*
— Oberflächenanatomie 58
— Querfalte 59, *31*
— Röntgenaufnahme 97
— — in dorso-volarer Richtung 97, *89—91*
— — — radio-ulnarer Richtung 101, *93*
— — — Zitherhaltung 94, *84*
— volare Oberfläche 58, *31*
— Weichteilverhältnisse *79*
Handrücken 62, *32—33*
Handteller 59
— distale Querfalte 59, *31*
— laterale Längsfalte 60, *31*
— mediale Längsfalte 60, *31*
— Oberfläche 59, *31*
— proximale Querfalte 59, *31*
Handwurzel 91
— dorsale Oberfläche 58, *32—33*
Handwurzel: Einstellung der Röntgenaufnahme 91, 94
— — — — in dorso-volarer Richtung 91, *78*
— — — — — radio-ulnarer Richtung 91, *81*
— — — — — Zitherhaltung 94, *83*
— Epiphysenlinien 102
— Gelenke 91—94
— knochige Gebilde 91, *88*
— Oberflächenanatomie 58
— Röntgenaufnahme 91
— — in dorso-volarer Richtung 91, *80*
— — — radio-ulnarer Richtung 91, *82*
— — — Zitherhaltung 94, *84*
— volare Oberfläche 58, *31*
— Weichteilverhältnisse *79*
Handwurzelgelenke 91—94, *78—84*
— Oberflächenprojektion 58, *34—35*
Handwurzelknochen 91, 101, *88*
— vergrößerte Röntgenaufnahme *18*
Harnblase 347
— Einstellung der Aufnahme 341, 349
— — — — a.-p. 341, 349, *382*, *398*
— — — — axiale 349, *400*
— Röntgenaufnahmen 349, 350
— — a.-p. 347, *385*, *391—392*
— — — mit Kontrastauffüllung 349, 350, *391*, *392*
— — seitliche 349
— Topographie 303, 347, *383*, *390*
— Untersuchungsmethoden 43, 347
Harnröhre (männliche) 350, 352
— — Aufnahmetechnik 351
— — Röntgenbild 350, *393*
— — Topographie 350, 342—343, *390*, *394*
— (weibliche): Topographie 352, 355, *397*
Harte Strahlen 20
Haustra muscularia 329
Haustrolae mucosae 326, 331
Heizstrom 18
Heiztransformator 20, *6*
Hepar 332, *376*, *387*, *389*, *415*, *416*
Hepatographie 332
Herstellung der Röntgenstrahlen 18
Herz 257
— Durchmesser 275, *316*, *317*
— Einstellung der Röntgenaufnahme 260
— — — — in p.-a. Richtung 260, *298*
— — — — — I. schrägem Durchmesser 261, *301*
— — — — — II. schrägem Durchmesser 265, *305*
— — — — — seitlicher Richtung 268, *309*
— — — — — überrotiertem I. schrägem Durchmesser 264
— Flächenkymogramm 21
— Größe 274
— Oberflächenprojektion 216, *253*

Herz: Pulsation *315*
— Röntgenaufnahme 260
— — bei Müllerschem Versuch 272, *313*
— — — Valsalvaschem Versuch 272, *314*
— — in p.-a. Richtung 260, *300*
— — — I. schrägem Durchmesser 263, *303*
— — — II. schrägem Durchmesser 265, *307*
— — — seitlicher Richtung 269, *312*
— — — überrotiertem I. schrägem Durchmesser 264, *304*
— — — — II. schrägem Durchmesser 265, *308*
— Topographie 260
— — in p.-a. Richtung 260, *299*
— — — I. schrägem Durchmesser 262, *302*
— — — II. schrägem Durchmesser 265, *306*
— — — seitlicher Richtung 268, *310—311*
— Untersuchungsmethode 257, 278
Herzdämpfung 217, *254*
Herzklappen 218
Herzostien: Oberflächenprojektion 218, *253*
Herzschatten 270
— Form 270
— Größe 270
— in p.-a. Richtung 260, *300*
— — seitlicher Richtung 269, *312*
— — I. schrägem Durchmesser 263, *303*
— — II. schrägem Durchmesser 265, *307*
Herzspitze 260
Herztöne 218
Hiatus aorticus 290, 291
— canalis facialis 406
— oesophageus 289, 290
Highmoresche Nebenhöhle s. sinus maxillaris
Hilfsgeräte 20
Hilgenreiner 121
Hilusschatten 231
Hintere Achselfalte 51, 209, *29*, *246*
— Schädelgrube 394, 406
— — Öffnungen 406, *446*
— Siebbeinzellen 389, 401, 407, 500, 501, 504, *520*
Hinterhauptgebiet 375
Hippocampus 424, 431, *466*
Hirn: Angiogramm 447, 454, *25*, *485—486*, *490—495*
— Angiographie 420, 442
— Arteriogramm 447, 454, *25*, *485*, *490—494*
— Gefäße 46, 420, 442, *483*
— Kammern s. Ventriculus cerebri
— mediale Oberfläche *487*
— Nerven 404
— Phlebogramm 448, 454, *486*, *495*
— Subarachnoidalraum 420, 422, *482*
Hochspannungstransformator 20, *6*
Holzknechtscher Raum 263, 265
Horváth 131
Hüftgebiet: Oberflächenanatomie 105, *102*, *103*
Hüftgelenk 119
— anatomische Verhältnisse 119, *114—116*
— Einstellung der Röntgenaufnahme 119
— — — — beiderseitige (a.-p.) 356, *398*
— — — — in a.-p. Richtung 119, *113*
— — — — — lateraler I. Richtung 124, *120*
— — — — — — II. Richtung 124, *122*
— Epiphysenlinien 126, *124—129*
— Oberflächenprojektion *111—112*
— Orientierungslinien 105, 106, *104*
— Punktion 107
— Röntgenaufnahme 119
— — beiderseitige (a.-p.) 356, *119*, *399*
— — in a.-p. Richtung 122, *117*, *119*
— — — lateraler I. Richtung 124, *123*
Hüftgelenkverrenkung: kongenitale 130
— — Methoden der frühen Röntgendiagnostik 130, *130—133*
Humerus 80, 84, *66*
Hymen 356, *397*
Hypothenar 59, *31*
Hyrtl 343
Hyrtlsche Linie 373
Hysterographie 361
Hysterosalpingographie 44, 48 361, *406—409*
— Technik 361

I

Ileocoecalostien 323, 326, *365*
Ileum 323, *364—365*, *368—369*
— Oberflächenprojektion 306, *342*, *343*
— Röntgenbild mit Kontrastauffüllung *368*
— Schleimhaut 323, *363*
— — Reliefbild 323, *354*, *364*
— Schlingen 323, *365*
— Topographie 303, 306, *342*, *343*
Impaktierte Zähne 484
Impressio nervi trigemini *503*
Incisura angularis 312, *354*, *355*, *356*
— — Oberflächenprojektion 305
— cardiaca pulmonis 213
— frontalis 371
— ischiadica maior *115*
— — minor *115*
— jugularis sterni *38*, *39*, *258*
— mandibulae 418 *427*, *442*, *444*
— mastoidea *440*
— radialis ulnae 88
— scapulae *41*, *45*
— supraorbitalis 371, *427*, *431*
— ulnaris radii 88
— vertebralis inf. vertebrae 192
— — sup. vertebrae 192
Indirekte Perkussion 14
Indirekte Phlebographie 173
Indirekter Auffüllungsmangel 424
Infundibulum *478*
Innere Liquorräume 427
— Schädelbasis *439*, *446*
— weibliche Geschlechtsorgane 361
— — — Einstellung der Röntgenaufnahme 361, *398*
— — — Röntgenaufnahme 361, *406—409*
— — — röntgenologische Untersuchungsmethode 361
Innerer Gehörgang 404, 461, 466, *424*, *436*, *439*, *503*, *505—506*, *509*, *511*, *512*, *515*
— Knöchel s. Malleolus medialis
Inscriptio tendinea 296, *Ia*
Inspektion 13
Interklinoidallinie 416
Interphalangealgelenke (Hand) 97, *88—91*
— (Fuß) 162, *173*, *181*
Intervertebraler Gelenkspalt 197, 198
— Spalt 188, 191, 197, *235*
Intestinum tenue 303, 306, 323, *354*, *365*, *368—369*
Intrahepatische Gallenwege 336
Intraperitonaeale Organe 301, 303
Intrapulmonaler Schatten 228, 231
Intrathorakaler Druck 272
Intravenöse Cholangiographie 337
— Cholezystographie 335
— Pyelographie 340, *235*, *386*, *387*
Intumescentia cervicalis 177
— lumbalis 177
Iridium 18
Irrigoskopie 325, *373*
Isthmus glandulae parotidis 485, *539*
— gyri fornicati 440

J

Jochbein 371, 373, 389, 390, 394, 395, 397, 407, *417*, *427*, *431*
Jochbogen 373, 374, 389, 397, *418*, *425*, *427*, *428*, *431*, *433*, *440*, *442*, *444*, *460*
Jejunum 323, *355*, *357*, *368*
— Oberflächenprojektion 306
— Röntgenbild mit Kontrastauffüllung 324, *368*
— Schleimhaut 323, *363*, *364*
— — Reliefbild 323, *354*, *364*
— Schlingen 323
— Topographie 303, 306
Jodobil 334
Joduron 340, 444
Joduron B 251
Joduron S 170
Jugulum 205
Jugum cerebrale *437*

K

Kadmiumsulfid 31
Kalkdichte Schatten 29
Kassay 236, 238, 240
Kathode 18, *3*
Kathodenstrahlung 19
Keensche Linie 111

Kehlkopf 493
— a.-p. Schichtaufnahme 493, *545*
— seitliche Röntgenaufnahme 493, *543*
— — Schichtaufnahme 493, *544*
Keilbein s. Os cuneiforme
Keilbein (Os sphenoidale) *382*, *425*
— großer Flügel 461, *425*, *505—506*
— kleiner Flügel 382, 387, 404, 462, *426*, *429*, *431*, *433*, *439*, *505—506*, *520*
Keilbeinhöhle s. Sinus sphenoidalis
Kerkringsche Falten 323
Kidd 338
Killianscher Ösophagus-Mund 280
Kleine Kurvatur: Schleimhautfalten 315, *351*, *352*
Kniegebiet 112
— äußere Oberfläche 113, *102*, *108*
— innere Oberfläche 112, *102*, *107*
— Oberflächenanatomie 112
— rückwärtige Oberfläche 112, *106*
— vordere Oberfläche 112, *105*
Kniegelenk 132
— anatomische Verhältnisse 132, *135—137*, *140*
— Arthrographie 142
— Bursen 143
— Einstellung der Röntgenaufnahme 132
— — — — in a.-p. Richtung 132, *134*
— — — — seitlicher Richtung 137, *139*
— Epiphysenlinien 144
— knochige Gebilde *135—136*
— Oberflächenprojektion *111—112*
— Pneumogramm 142, 143, *146—147*
— Punktion 42
— Röntgenaufnahme 136
— — in a.-p. Richtung 136, *138*
— — — seitlicher Richtung 137, *141—143*
Knöchelgebiet 151
— Oberflächenanatomie 115, *109—110*
— Röntgenanatomie 151
Knöchelgelenk 115, 148, 151, 153
— Einstellung der Röntgenaufnahme 151
— — — — in a.-p. Richtung 151, *163*
— — — — — seitlicher Richtung 153, *166*
— — — — vergleichende (a.—p.) 151, *159*
— Epiphysenlinien 163
— Oberflächenprojektion *111*, *112*
— Punktion 115
— Röntgenbilder 151
— — in a.-p. Richtung 151, *164*
— — — seitlicher Richtung 153, *166*
— — vergleichende a.-p. 155, *165*
Knochendichte Schatten 29
Knochenstruktur 44
Knochensystem 44
Kohlrauschsche Falte 329, 383
Kompressionstuben 40
Kontakt-Aufnahme 34, *17*
Kontrastmittel 41
Kopf 371
— Oberflächenanatomie 371, *417*
— Orientierungs-Linien 376, *420*
— — -Punkte 375, *419*
— Röntgenanatomie 378
— seitliche Oberfläche 373
— vordere Oberfläche 371, *417*
Kopits 130, 131
Kopitssches Zeichen 130, 131
Koppenstein 292, 293
Kostodiaphragmaler Mechanismus 295
Kostosternaler Mechanismus 294
Kovács 204
Kováts jr. 231, 242
Köhlersche Tränenfigur 122, *117*, *129*
Kreuzbein 200, *240—243*
— dorsale Oberfläche *241*
— Einstellung der Röntgenaufnahme 200
— — — — a.-p. 200, *239*
— — — — seitliche 200, 242
— Epiphysenknorpellinien 206, *243*
— Röntgenaufnahme 200
— — a.-p. 200, *242*
— — seitliche 200, *233*
— vordere Oberflächen *240*
Kreuz-Darmbeingelenk 204, 356, *114—115*, *241*, *399*
Kreuzwirbel s. Kreuzbein
Krönleinsches Schema 376, *420*

L

Labium maius, 355, *396*, *397*
— minus 355, *396*, *397*
Labyrinthus-Kern 458, 466, 468, *505—506*, *511—512*, *517—518*
— ossis ethmoidalis 407, 410, *437*, *447*
Lacertus fibrosus 56, 57
Laënnec 18
Lambda-Punkt 375, *419*
Lamina cribrosa 392, 404, 414, 416, 473, *437*, *439*, *446*, *454*, *520*
— cricoidea *217*, *543*, *544*
— dura 481—482, *533*
— ext. ossis parietalis *424*
— — squamae frontalis *442*
— horizontalis ossis palatini *440*
— int. ossis parietalis *424*
— — squamae frontalis *442*
— lateralis proc. pterygoidei *440*, *444*
— medialis proc. pterygoidei *440*, *444*
— mediana ossis ethmoidalis *436*
— papyracea *418*, *520*
— quadrigemina 440
Langer Magen 316, *355*
Lanzscher Punkt 296, *244*
Larreysche Öffnung 219
Lateraler Bogengang 468, *424*, *517—518*
Latero-lateraler Strahlengang 33, *16c*
— — — in Richtung D—S 33, *16c*
— — — — — S—D 33, *16c*
Leber 332
— Oberflächenprojektion 306, *342*, *346*
— Röntgenaufnahme 332
— — Leer-(nativ) Aufnahme 332, *376*
— — nach Pneumoperitonaeum 332, *412—416*
— — Tomogramm *387*
— — — nach perirenaler Insufflation 332, 389
— Topographie 303, *342*, *343*, *383*
— Untersuchungsmethode 332
Leeraufnahme 340
Lendenwirbel 197
— Einstellung der Röntgenaufnahme 197
— — — — in a.-p. Richtung 197, *234*
— — — — — seitlicher Richtung 197, *232*
— Lage bei der Ditmarschen Aufnahme 199, *237*
— Röntgenbilder 197
— — in a.-p. Richtung 197, *235*
— — — seitlicher Richtung 197, *233*
Leuchtschirm 31, *11*, *12*
Lien 339, *383*, *388—389*, *415*
— Röntgenanatomie 339
Lienographie 339
Ligamenta cruciata 136
— denticulata 455
Ligamentum annulare radii 88
— calcaneonaviculare plantare 160, *178*
— collaterale laterale 113, 136, *140*
— — mediale 132, 136
— coracoacromiale 51
— cruciatum anterius 136
— — posterius 136, *137*
— falciforme hepatis *412*
— gastrocolicum 310
— hepatogastricum 310
— inguinale (Pouparti) 107, 108, 297, *1a*, *107*, *116*
— laciniatum 172
— patellae 112, 136, 143, *105*, *147*
— phrenicocolicum 328, *412*
— popliteum obliquum 136
— sacrospinosum 352, *397*
— sacrotuberosum 352, *104*, *397*
— teres femoris 119, 122
— transversum genus 128, 136
Limbus sphenoidalis 414, 416, 473, *428*, *520*
Linea axillaris anterior 209
— — media 209
— — posterior 209
— carpi distalis *31*
— — media *31*
— — proximalis *31*
— costoarticularis 205 *244*,
— epiphysea *52—53*, *126*, *129*, *150*, *190—194*
— — capitis fem. sin. *128*

Linea epiphysea distalis fibulae *190, 191, 193*
— — — tibiae *190, 191, 193, 194*
— — ischio-pubica *117*
— — trochanteris maioris *128*
— — tuberis calcanei *194*
— glutaea anterior *115*
— — inferior *115*
— — posterior *115*
— horizontalis auriculo-orbitalis 376, *420*
— — supraorbitalis 376, *420*
— innominata 382, 387, 390, 472 *425, 426, 428, 431, 433*
— — (pelvis) *240, 405*
— interscapularis 209, *245*
— interspinalis 296, 301, *244*
— — dorsi 209, *245*
— intertrochanterica 119, *114 117*
— intertubercularis 297, 301, *339*
— longitudinalis lateralis manus *31*
— — medialis manus *31*
— mamillaris 205, *244*
— mediana abdominis *107*
— — anterior 205 *244*,
— — posterior 209, *245*
— medioclavicularis (seu mamillaris) 205 *244*,
— nuchae sup. 375
— obliqua mandibulae *427, 536*
— parasternalis 205, *244*
— paravertebralis 209, *245*
— Rolandica 377, *420*
— scapularis 209, *245*
— semilunaris 212, *107, 255*
— spinoumbilicalis 296, *244*
— sternalis 205, *244*
— subcostalis 297, 301, 305, *339*
— supracristalis 301
— Sylvii 377, *420*
— temporalis inf. *418, 427, 504, 510*
— — sup. 373
— terminalis (pelvis) *114, 129, 384, 399, 406*
— transpylorica 301, 306, *344*
— transversa distalis manus *31*
— — proximalis manus *31*
— verticalis articularis 376
— — retromastoidea 376
— — zygomatica 376
— xiphosternalis 301, *339*
Lineae transversae digiti II. *31*
— — ossis sacri *240*
Linke Kammer 264—266, 269, *300, 302—304, 306—308, 311, 321*
— Lungensegmente 236, 237, *274a, 274b, 277*
Linker Hauptbronchus 238
— Vorhof 262—269, *302—304, 306—308, 31, 320, 323*
Lipiodol 455
Liquorräume 420
— Untersuchungsmethode 420, 455
Lisfrancsches Gelenk 116, 156, *173, 174*
Lobus dexter hepatis *383*
— sinister hepatis *383*
— venae azygos 232
Luftinsufflationsuntersuchung 310, 326
Luftröhre 215, 238, 263, 264, *264, 273, 275, 276, 299, 303—304, 306—308, 324*
— Oberflächenprojektion 215, *247—248*
— Bifurkation 238, *273, 275, 276*
— Bifurkationswinkel 238
— Röntgenanatomie 236
Luftschatten 29
— Analyse 423, *464*
Luftwürfel 423—424, *464*
Lumbale Aortographie 278
— Enkephalographie 420, 422
— Foramina intervertebralia 199
— — — Einstellung der Ditmarschen Aufnahme 199, *236*
— — — Röntgenaufnahme nach Ditmar 199, *238*
Lumbalpunktion 43, 422, 455
Lumbalrhombus 297
Lumbalwirbel s. Lendenwirbel
— Sakralisation 197
Lumbalwirbelsäule 198
Lunge 228
— Bronchogramm 249
— — in a.-p. Richtung *293*
— — — I. schrägem Durchmesser *295*
— — — II. schrägem Durchmesser *296*
— — — seitlicher Richtung *294*
— Bronchus-System 238, *273 275—276, 278—279*
— Einstellung der Röntgenaufnahme 228
— — in p.-a. Richtung 228, *266*
— Grenzlinie 213
— Oberflächenprojektion 213, *249—252*
— Röntgenaufnahme 228
— — in p.-a. Richtung 228, *267, 272a, 272b, 280—282*
— — — seitlicher (D—S) Richtung *284*
— — — — (S—D) Richtung *283*
— Schichtaufnahme 242
— Schichtbronchogramm *297*
— Zeichnung 231, 233
Lungenfelder 228, 232
Lungenhilus 233, *271*
— charakteristische Schicht 247
— Einstellung der Schichtaufnahme 247
— — — — in a.-p. Richtung 247, *285*
— — — — — seitlicher Richtung 247, *288*
— Schichtaufnahme 247
— — in a.-p. Richtung 247, *286—287*
— — — seitlicher Richtung 247, *289—292*
Lungensegmente 236, 237, *274a, 274b, 277*
Lungenspitze 232
— Oberflächenprojektion 213
Luxatio coxae 130, 131
Lymphangiogramm 175, *202*
Lymphangiographie 48, 175
— Kinmonth—Taylorsche 175
Lymphgefäße 48, 175, 361
Lymphknoten 48, 108, 361
Lymphödeme 175
Lysholm-Feinrasterblende 40

M

MacBurneyscher Punkt 296, 297, *244*
Machscher Effekt 31, 122
Magen 310
— Auffüllungszeit 331
— Entleerung 317
— Form 310, 315, *354—356*
— Größe 310
— klinische Nomenklatur 312, *348*
— Leeraufnahme 310
— Oberflächenprojektion 304, *342, 344*
— Pharmakoradiographie 317
— Röntgenbild nach Kontrastfüllung 315, *353—356*
— Schleimhaut 312, *351, 352*
— — Reliefbild 312, *349—350*
— — Reliefuntersuchung 313
— Teile 311
— Tonus 317
— Topographie 303, 305, 310, *342, 343, 345*
— Untersuchungsmethode 42, 310
Magen-Luftblase 305, 310, 339, *349, 355, 356*
Magentrichter 315, *352*
— Röntgenbild *349, 350*
Malleolus lateralis 113, 119, 153, *2a, 102, 109, 164, 167, 171, 173, 174, 179, 190, 191, 193*
— medialis 113, 115, 153, *109 164, 167, 171, 173, 174, 178, 179 190, 191, 193*
Mamilla s. Brustwarze
Mamma s. Brustdrüse
Mammogramm 220, *256*
Mammographie 220
— Technik 220
Mandibula 373, 386, 389, 397, *427—429, 431, 433, 437—438, 440, 442, 460*
Mandibulargelenk s. Articulatio mandibularis
Männliche Beckenorgane: Topographie *390*
— Gestalt von hinten *2a*
— — von vorn *1a*
Männlicher Damm 352, *394, 395*
Manubrium sterni 224, 227, *38, 39, 258, 262, 264, 265*
Marginale Knochenzellen 466, *511—512*
Margo ant. acetabuli *117*
— — hepatis *376*
— — rami mandibulae *428, 454*
— aponeurosis m. obl. abd. externi *29*
— axillaris scapulae 66, *44, 45, 49*
— inf. condyli lat. femoris *108*
— infraorbitalis 371, 389, 397, 472, *428, 431, 433, 442*
— lateralis aditus orbitae *437*
— — humeri *55, 59*
— medialis humeri 54, *55*
— posterior acetabuli *115, 117, 123*
— — rami mandibulae *454*
— — ulnae *30*
— sphenoidalis (ossis frontalis) *509*
— superior condyli lat. femoris *108*

Margo superior scapulae 66
— supraorbitalis 371, 389, *428*, *429*, *433*, *442*, *520*
— vertebralis scapulae 66, *43*, *44*, *45*, *49*, *52*
Massa lateralis atlantis 185, 188, *445*
— muscularis adductoria femoris *1a*, *102*, *107*
— — extensoria antibrachii 56, *61*
— — — femoris *1a*
— — flexoria antibrachii 56, *56*
— — — cruris *1a*, *2a*, *140*
— — — femoris *2a*, *107*, *140*
Mastdarm s. Rectum
Maxilla 373, 386, 397, *427*, *428*, *431*, *433*, *437*, *438*, *442*, *447*, *449*, *451*
Maximale Exspiration 233, 271
— Inspiration 272
— Pyelonauffüllung 340
Mayer 457
Mayersche Aufnahme 457, *505*, *506*
Meatus acusticus ext. 394, 458, 466, *438*, *454*, *460*, *461*, *504—506*, *510—512*, *516*
— — int. 404, 460, 466, *424*, *436*, *439*, *503*, *505—506*, *509*, *511—512*, *515*
Mediastinum 257
— Gebilde: Oberflächenprojektion 215, *253*
— Röntgenanatomie 257
— Untersuchungsmethoden 228, 278
Medulla oblongata 406
— spinalis *208*
Membrana atlantooccipitalis 421, 438
— cricothyreoidea 490
— hyothyreoidea 489, 490
Meniscus 132, 136
— Durchschnittsbild 132, 143, *147*
— lateralis 132, 135, *140*, *146*
— medialis 132, 136, 142, *146*
Metallschatten 29
Metatarsale Knochen 156, 160, 162, *173*, *174*, *176*
Milchgänge 220
Milchzahn *533*
Milz 339
— Oberflächenprojektion 309, *343*
— Röntgenaufnahme 339
— — Leer-(nativ) 339
— — nach perirenaler Insufflation 339, *388—389*
— — nach Pneumoperitonaeum 339 *412—416*
— Topographie 303, 309, 339, *342—343*, *383*
— Untersuchungsmethode 339
Mitrale Konfiguration 270, 271
Mittelfußknochen 115, 156, 160, 162, *173*, *174*
Mittelhandknochen 94, 97, *88—91*
Mittelschatten 228, 231
— Röntgenanatomie 257
Mittlere Schädelgrube 392, 404—407, 414, 416
— — Öffnungen 404
Mittleres Lungenfeld 232, 233
Moniz 443, 444, 448, 449
Monroscher Punkt 296, *244*
Mons pubis (Veneris) 355, *1a*, *396*
Müllerscher Versuch 234, 272, *313*
Musculi interossei dorsales 62, *32*, *33*, *79*
— lumbricales 59
— scaleni 489
Musculus abductor digiti V. *79*
— — pollicis longus 58, *27*
— adductor longus 108, 110, *116*
— — magnus 110
— — pollicis *32*
— anconaeus 57, *27*, *30*
— biceps brachii *54*, *27*, *28*, *29*, *56*
— — femoris 110, 112, 113, *102*, *103*, *108*, *137*, *140*
— brachialis 54, *28*, *47*, *56*
— brachioradialis 55, 57, *27*, *28*, *61*
— caninus 371
— coracobrachialis 51, 54, *28*, *29*
— deltoideus 51, 209, *26*, *27*, *28*, *30*, *42*
— digastricus 489, *542*
— extensor carpi radialis brevis *27*, *30*, *56*
— — — — longus 55, 57, 62, *27*, *30*, *61*
— — — ulnaris 57, *27*, *30*, *79*
— — digiti V. 57
— — digitorum brevis 116, *110*
— — — communis *27*, *30*
— — — longus 113, 116, *108*
— — hallucis longus 113, 116
— — indicis proprius 62
— — pollicis brevis 57, 58, *27*, *79*
— — — longus 58, 62, *79*
— flexor carpi radialis 57
— — — ulnaris 57, *27*, *30*
— — digitorum communis (manus) 57
— — — longus (pedis) 114
— — hallucis longus 114
— gastrocnemius 112, 113, 114, 143, *102*, *107*, *109*, *137*
— glutaeus maximus 105, 110, 352, *2a*, *102*, *103*
— — medius 105, *2a*, *103*, *116*
— — minimus *103*, *116*
— gracilis *106*
— hyoglossus 489
— iliacus 307
— infraspinatus 51, 209
— interosseus dors. I. 62, *32*, *33*, *79*
— — dors. II. *79*
— — dors. III. *79*
— — dors. IV. *33*, *79*
— — vol. I. *79*
— — vol. II. *79*
— — vol. III. *79*
— latissimus dorsi 51, 209, 297, *2a*, *26*, *28*, *29*, *103*
— levator ani 352
— — scapulae 489
— masseter 373
— mylohyoideus 489
— obliquus abdominis ext. 105, 208, 297, *1a*, *26*, *29*
— obturator internus 352
— omohyoideus 489—490, *484*, *542*
— orbicularis oculi 373
— palmaris longus 57, *28*
— pectineus 110, *116*
Musculus pectoralis maior 427
— — minor 208
— peronaeus brevis 113, 114
— — longus 113, 114, 162, *108*, *110*
— popliteus 136
— procerus 373
— pronator teres *28*
— psoas maior 199, 344, *383*, *387—389*, *392*
— pterygoideus ext. 373
— — int. 373
— quadriceps femoris *116*
— rectus abdominis 297, *29*, *255*
— — femoris 109, *102*, *105*, *107*
— rhomboideus maior 209, *26*
— sacrospinalis 105
— sartorius 108, 111, *105*, *107*, *116*
— semimembranosus 110, 112, 143, *103*, *106*, *140*
— semispinali capitis 491, *2a*
— semitendinosus 110, 112, *103*, *106*, *140*
— serratus anterior 51, 208, 209, 212, *1a*, *28*, *29*
— soleus 113, 114, *102*, *107*, *109*
— sphincter ani externus 353, *390*
— — internus 353
— — Oddi 336
— — pylori 319
— — urethrae membranaceae 352
— splenius capitis 489
— sternocleidomastoideus 208, 489, 490, *417*, *484*, *542*
— sternohyoideus 489
— sternothyreoideus 489
— styloglossus 446
— stylopharyngeus 446
— subscapularis 51, 209, *26*
— supinator *61*
— supraspinatus 209
— temporalis 373, 374
— tensor fasciae latae 105, 111, *102*, *108*, *116*
— teres maior 51, 209, *26*, *29*
— — minor 209, *26*
— tibialis anterior 113, *102*, *108*, *109*, *110*
— — posterior 113, 114
— trapezius 209, 489, 491, *2a*, *26*, *42*, *542*
— triceps brachii 55, 57, *26*, *27*, *29*, *30*, *61*
— — surae *106*, *108*, *110*
— vastus intermedius 109
— — lateralis 109, 111, *102*, *103*, *105*, *106*, *108*, *140*
— — medialis 109, 110, 112, *1a*, *102*, *105*, *107*
Muskelsystem 46
Myelogramm 455, *496—500*
Myelographie 43, 48, 420, 455
— Technik 455
Myoelastischer Mechanismus 295

N

Nabel 297
Nasenbeine 390, 392
Nasenhöhle 386, 410, 411, 414, *429*, *442*, *449*, *451*
— Eingang 387

Nasenhöhle: Wände 387, *431*
Nasennebenhöhle 389, 392, 407, 411, 416, *447*
— Einstellung der Röntgenaufnahme 407
— — — — in p.-a. Richtung 409, *450*
— — — — — — exzentrischer Richtung 407, *448*
— — — — — seitlicher Richtung 411, *452*, *453*
— — — — — — exzentrischer Richtung 411
— Röntgenaufnahme 407
— — in p.-a. Richtung 410, *451*
— — — — exzentrischer Richtung 407, *449*
— — — seitlicher Richtung 411 *454*
— — — — exzentrischer Richtung 414, *438*
Nasenwurzel 392
Nates *394*, *396*, *397*
Nebenniere 343
— Tomogramm *388*
— — nach perirenaler Insufflation *389*
— Topographie 303, *343*
Negativer Pol *3*
— Schatten 29
Negatives Bild 29, *13*
— Kontrastmittel 41, 42
Nervensystem 48
Nervus abducens 404
— accessorius 406
— auriculotemporalis 474
— ethmoidalis ant. 404
— facialis 406, 489
— frontalis 371
— glossopharyngeus 406, 489
— hypoglossus 406, 489, 490
— infraorbitalis 371
— intermedius 406
— ischiadicus 107, 110, *137*
— — Oberflächenprojektion 110
— laryngeus sup. 490
— lingualis 489
— mandibularis 405
— maxillaris 405
— medianus 54, 57
— nasociliaris 404
— oculomotorius 404, 439, *480*
— ophthalmicus 404
— opticus 404
— peronaeus communis 113
— — profundus 113
— petrosus superfic. maior et minor 406
— phrenicus 260, 291, *299*, *302*
— plantaris lateralis 116
— plantaris medialis 116
— radialis 56, 59, *61*
— recurrens *306*
— saphenus 114
— splanchnicus maior 291
— statoacusticus 406
— supraorbitalis 371
— suralis 114
— sympathicus 291
— tibialis 113, 114
— trigeminus 373, 404
— trochlearis 404
— ulnaris 54, 57
— vagus 291, 406, 446, *306*, *484*
Nervi splanchnici *306*
Neugeborene: a.-p. Röntgenbild des Schädels *429*
— — — der Wirbelsäule 177, *206*
— seitliches Röntgenbild der Wirbelsäule 178
Niere 339
— Einstellung der Röntgenaufnahme 341
— — — — beiderseitige in a.-p. Richtung 340, *382*
— — — — in a.-p. Richtung 340
— — — — — seitlicher Richtung 340
— Leeraufnahme 339
— — nach perirenaler Insufflation *388*
— Oberflächenprojektion 309, *343*
— Pyelogramm 339
— — intravenöses *235*, *386—387*
— — retrogrades *384—385*
— Röntgenaufnahme 346
— — in a.-p. Richtung 346, *384—387*
— — — schräger Richtung 346
— — — seitlicher Richtung 342
— — nach perirenaler Insufflation 347, *388*
— Tomogramm 339, *387*
— — nach perirenaler Insufflation *389*
— Topographie 303, 342, *343*, *383*
— Untersuchungsmethoden 34, 339
Nierenbecken 344
— Form 344
— Lage 346
— Röntgenbild *384-385*
Nierenkelche: Form und Größe 344, 346
Normalisierte Aufnahme 32
Nölke 204
Nucleus caudatus 424, 427, 431, *467*
— pulposus 180, *208*

O

Oberarm 54
— dorsale Oberfläche 55, *30*
— Einstellung der Röntgenaufname 80
— — — — in a.-p. Richtung 80
— — — — — seitlicher Richtung 80
— Oberflächenanatomie 54
— Phlebogramm *198*
— Röntgenaufname 80
— — in a.-p. Richtung 80
— — — seitlicher Richtung 80
— volare Oberfläche 54, *28*
Obere Extremität 51, 62
— — Arteriographie 170, *197*
— — direkte Phlebographie 171, *198*
— — dorsale Oberfläche *30*
— — Gelenkoberflächenprojektionen *34—35*
— — Oberflächenanatomie 51
— — Röntgenanatomie 62
— — volare Oberfläche *28*
— Zähne s. Zähne
Oberer Bogengang 468, *424*, *517*, *518*
Oberes Lungenfeld 232
— Sprunggelenk s. Knöchelgelenk
Oberflächenprojektionen:
Aorta ascendens 215
— bifurcatio 215
— descendens 215
Arcus aortae 215
— volaris profundus 62
— volaris superficialis 62
Arteria anonyma 215
— axillaris 51
— brachialis 54
— carotis comm. sin. 215
— coeliaca 310
— cubitalis 49, 57
— femoralis 111
— iliaca communis 310
— — ext. 310
— mammaria int. 215
— maxillaris ext. 373
— mesenterica inf. 310
— — sup. 310
— plantaris lateralis 116
— — medialis 116
— radialis 57, 58
— tibialis ant. 113
— — post. 114
— ulnaris 57
Arteriae renales 310
Articulatio
— carpometacarpea *34—35*
— coxae *111—112*
— cubiti *34—35*
— genu *111—112*
— humeri *34—35*
— intercarpea *34—35*
— interphalangea manus I. — 62, *34*, *35*
— — manus II. 62, *34—35*
— metacarpophalangea 62, *34*, *35*
— metatarsophalangea 116, *111—112*
— radiocarpea 58, *34—35*
— tali transversa (Chopart) 116, *111—112*
— talocruralis 115, *111—112*
— tarsometatarsea (Lisfranc) 116, *111—112*
Vena anonyma dextra 216
— — sinistra 216
— cava inf. 216
— — superior 216
— saphena magna 114
Oberkiefer s. Maxilla
Oberschenkel 108
— äußere Oberfläche 111, *102*, *108*
— dorsale Oberfläche 100, *103*, *106*
— innere Oberfläche 110, *102*, *107*
— vordere Oberfläche 108, *105*
Oberschenkelbein s. Femur
Objekt-Film-Abstand 30, *14*
Odelca-Kamera 28, 444, *12*
Oesophagus s. Speiseröhre
Ohr 457
— Einstellung der typischen Röntgenaufnahme 457, 462, 467
— — — — — nach Mayer 457, *501—502*
— — — — — — Schüller 462, *507—508*
— — — — — — Stenvers 467, *513—514*

Ohr: typische Röntgenaufnahme nach Mayer 457,*505-506*
— — — — Schüller 464, *511-512*
— — — — Stenvers 467, *517-518*
Okzipitale Punktion 422
Olecranon 56—57, 80, 84, *29*, *57*, *59—62*, *66*, *68*, *70*, *72—73*
Optischer Brennfleck *9*
— Fokus 25
Orbita 410, 414, 471, *449*
— Dach 390, 392, 394, 414, *431*, *433*, *437*, *520*
— Eingang 371, 386, 387, 392, 407, 471, 472
— p.-a. kranial-exzentrische Einstellung 472, *519*
— — — Röntgenaufnahme 471, *520*
— Wände 387, 471, 472, *431*, *442*, *444*, *449*, *520*
Orientierungslinien 205, 296, 376
— Bauchwand 296, *244*, *341*
— Brustwand 205, 209, *244*, *245*
— Schädel 376, *420*
Orificium ureteris *390*
— urethrae ext. *397*
— vaginae *397*
Os basilare *444*
— capitatum 58, 91, 92, 94, 97, 101, *80*, *82*, *88—89*, *94—96*, *98—100*
— coccygis 200, 352, *232*, *233*, *240*, *242*, *375*, *399*
— cuboideum 156, 160, 162, *173*, *174*, *179*, *181*, *184—192*, *194*
— cuneiforme I. 116, 160, 162, *173*, *174*, *178*, *179*, *181*, *188—192*
— cuneiforme II. 162, *173*, *174*, *179*, *181*, *188—192*
— cuneiforme III. 156, *173*, *174*, *179*, *181*, *184—192*
— frontale 373, 386, 390, 394, 401, *444*
— hamatum 97, *79*, *80*, *82*, *88*, *89*, *94—96*, *98—100*
— hyoideum 490, 492, *217*, *226*, *543—545*
— ilium *124*, *126*
— ischii *124*
— lunatum 92, 97, *80*, *82*, *84*, *88*, *89*, *100*
— metatarsale I. *178*, *179*
— — II. *173*
— multangulum maius 91, 92, 94, 97, *80*, *82*, *88*, *89*, *100*
— — minus 91, 97, *80*, *88*, *89*, *100*
— naviculare (manus) 91, 92, 97, 101, *80*, *82*, *84*, *88*, *89*, *100*, *101*
— — (pedis) 160, *173*, *174*, *178*, *179*, *181*, *189—191*, *194*
— occipitale 184, 185, 373, 380, 384, 386, 389, 397, 406, 438, *454*
— parietale 378, 380, 386, 390, *423*, *431*
— peronaei 162
— pisiforme 58, 91—92, 97, *80*, *88—89*, *91*
— pubis *124*
— sacrum 200, *233*, *240—243*, *375*
— sesamoideum dig. V. *89*
— — pollicis *89*, *91*
Os sphenoidale 382, *425*
— temporale 386, 457—470, *503—506*, *509—512*, *515—518*
— tibiale 162
— trigonum 162
— triquetrum 58, 91, 97, *79*, *80*, *84*, *88*, *89*, *96—101*
— tympanicum 458, 466, *505—506*, *511—512*
— zygomaticum 371, 373, 389, 390, 392, 395, 397, 407, *417*, *427*, *431*
Ösophagus 215, 262, 264, 269, 280—282, 291, 493, *217*, *302*, *308*, *310*, *323—324*, *334*, *544*
Ossa sesamoidea 97, 162, *84*, *91*, *174*, *179*
Ossifikationskern 45
Acromion 74
Calcaneus 163, *182*, *183*, *196*
Capitulum fibulae 144, *155*, *156*, *196*
Capitulum humeri 85
Capitulum radii 85, *67*, *68*
Caput femoris 126, *124*, *196*
Caput humeri 73, *50*
Clavicula 84
Condylus femoris 144, *148—152*, *196*
Corpus vertebrae 177, *206*
Crista iliaca 126, *128*, *129*
Epicondylus lateralis humeri 85
Epicondylus medialis humeri 85, *67*
Epiphysis distalis femoris 144, *148—152*, *196*
Epiphysis distalis radii 102, *96*
Epiphysis distalis ulnae 102, *100*
Olecranon 85, *70*
Os capitatum 102, *94*, *95*
Os coxae 126, *124*, *196*
Os cuboideum 163, *184—185*, *196*
Os hamatum 102, *94*, *95*, *195*
Os lunatum 102, *195*
Os metacarpale 102, *96*, *97*, *195*
Os metatarsale 163, *182*, *183*, *196*
Os multangulum maius *100*, *195*
Os naviculare manus 102, *100*, *195*
Os naviculare pedis 163, *189—190*, *196*
Os pisiforme 102, *195*
Os sacrum 204, *124*
Os triquetrum 102, *96*, *97*, *195*
Ossa cuneiformia 163, *186—187*, *196*
Patella 144, *153*, *196*
Phalanges manus 102, *96*, *97*
Phalanges pedis 163, *189*, *190*
Processus coracoideus 74
Talus 163, *182*, *183*, *196*
Tibia, Epiphysis proximalis 144, *148—152*, *196*
Trochanter maior 126, *125*, *196*
Trochanter minor 126, *125—127*
Trochlea humeri 85, *69*
Tuber ischiadicum 126, *128—129*
Ossifikationskern
Tuberculum maius 73
Tuberositas tibiae 144
Y-förmige Knorpel 126, *128*
Osteomedullare (intraspongiöse) Phlebographie 46, 173
— — — Technik 173
Ostium vaginae *396*
Ottonello 292

P

Palatum durum 392, 401, *436*, *437*
— molle *454*, *460*
Palmieri 292
Palpatio 13
Pancreas 338
— Oberflächenprojektion 306, *343*
— seitliches Röntgenbild 338
— Topographie 303, 338, *343*
Papilla renis 346
— urethralis 355
Paravertebraler Bogen 292, *335*, *336*
Paries anterior fossae cerebellaris *423*, *426*
— — scalae mediae *449*, *454*
— — sinus maxillaris *437*
— dorso-lateralis sinus maxillaris *442*
— inferior cavi nasi 387, *431*
— — orbitae 387, 471, 472
— — scalae ant. *454*
— — sinus maxillaris *437*
— lateralis cavi nasi *431*
— — orbitae 387, 471, 472, *431*, *442*, *444*, *449*, *520*
— — scalae ant. *431*
— — scalae mediae *431*
— — ventriculi III. *478*
— medialis orbitae 373, 471, *431*
— — sinus maxillaris *444*
— posterior fossae cerebellaris *426*
— — sinus maxillaris *437*
— superior cavi nasi *387*, *431*
— — orbitae 471, 472, *431*, *433*, *437*, *520*
— — sinus maxillaris *437*, *454*
— — sinus sphenoidalis *431*
Parotis s. Glandula parotis
Pars abdominalis ureteris 346, *383*, *384*, *387*
— alveolaris ductus Stenoni 486
— ascendens duodeni 319, *362*
— basalis appendicis 324
— basilaris ossis occipitalis 413, *428*, *436*, *442*
— buccinatoria ductus Stenoni 486
— cardiaca ventriculi 312, 316, *348*
— cavernosa urethrae 350, 351, *390*, *393*
— cervicalis n. accessorii 406
— circumpeduncularis cisternae amb. 441, 442
— costalis diaphragmatis 290
— descendens duodeni 319, *354*, *355*, *359*, *362*
— horizontalis diaphragmatis 290
— — inferior duodeni 319, *354*, *362*, *383*
— intramuralis tubae uterinae 361, *406*

Pars intramuralis ureteris 346, 350
— laryngea pharyngis *544*
— lumbalis diaphragmatis 289
— masseterica ductus Stenoni 486
— media ventriculi 312, 316, *348*
— membranacea urethrae 351, 353, *390*, *393*
— meniscofemoralis articulationis genus 132
— meniscotibialis articulationis genus 132
— muscularis diaphragmatis 289
— nasalis pharyngis *544*
— oralis pharyngis *544*
— orbitalis ossis frontalis *425*
— pelvina ureteris 346, *383*, *384*, *387*
— praealveolaris ductus Stenoni 486
— praecerebellaris cisternae amb. 441
— praemasseterica ductus Stenoni 486
— prostatica urethrae 350, *390*
— pylorica ventriculi 312, 316, *348*, *360*
— sternalis diaphragmatis 290
— superior duodeni *360*, *362*
— supracerebellaris cisternae amb. 441
— triangularis cisternae amb. 441
— verticalis diaphragmatis 290
Partes orbitales ossis frontalis 392, *438*
Patella 110, 112, 136, 137, 143, *105*, *108*, *135*, *138*, *140*, *141*, *145*, *147*, *153—156*
— axiale Einstellung 137, *144*
— — — Röntgenaufnahme 137, *145*
— Kontaktaufnahme *17*
Patent blue 175
Paukenhöhle 459, 466, 469, *505*, *506*, *511*, *512*, *517*, *518*
Pelvis renalis *384*
Penis *352*
Per-Abrodil 444
Periantrale Knochenzellen 466, *511—512*
Peribulbare Knochenzellen 466, *511—512*
Pericardium 260, *310*
— parietale *299*
Pericoronalraum 481
Periodontaler Spalt 481
Periost 45
Perirenale Insufflation 42, 339
— — Technik 339
— — mittels Tomographie 347, *389*
Peritonaeum parietale 290, 301, 302, 310
— viscerale 302
Peritubale Knochenzellen 466, *511—512*
Perkussion 13
Perkussionstöne 14
Perkutane Aortographie 278
— zerebrale Angiographie 444, 449—450, *487—489*
Perorale Cholangiographie 337
— Cholezystographie 334
Pertuiset 450
Pes anserinus *109*
Petit 450
Pfannendachwinkel 131, *131*
Pharmakoradiographie 44, 282, 317
Pharynx 493, *217*, *543—545*
Phlebogramm *24a*, *24b*, *198*, *199*, *200*, *201*
Phlebographie 43, 46, 171
Photoelektron 19
Photokathode 26, *11*
Planigraphie 37, *19b*
— transversale *20a*, *20b*
Planum interspinale 301, *341*
— intertuberculare 301, *340*
— nuchae 386, *428*, *431*
— popliteum *137*
— sphenoideum 387, 392, 410, 414, 416, 473, *426*, *431*, *437*, *439*, *520*
— subcostale 301, *340*, *341*
— supracristale 301, *341*
— temporale *418*
— transpyloricum 301, 305, 309 *341*, *344*
— xiphosternale 301, *340*, *341*
Platina 18
Platte Knochen 44
Pleura-Kuppel 212
— mediastinalis 260, *328*
— parietalis 212, 232, 256, 290 *249—252*
— visceralis 232, 256
Pleuraler Darmprolaps 291
Plexus brachialis 489
— — Oberflächenprojektion 489
— cervicalis 489
— chorioideus 397, 422, 442, *465*, *478*
— pampiniformis *390*
— symp. caroticus int. 406, 446
— tympanicus 406
— venosus caroticus int. 406, 446
— — prostaticus *390*
Plica axillaris ant. 51, 209, *29*, *246*, *255*
— — post. 51, 209, *29*, *246*
Plicae semilunares 326
— transversae recti *390*
Pneumographie 420
Pneumomediastinum 295
Pneumoperitonaeum 42, 365
— Indikation 367
— Kontraindikation 367
— Röntgenbilder 368
— — in a.-p. Richtung 368, 369, 370, *413*, *415*
— — — p.-a. Richtung 369
— — — seitlicher Richtung 367, 370, *412*, *416*
— Technik 367
Pneumoretroperitonaeum 295, 340
— Technik 340
Portio tendinosa m. adduct. magni 112, *107*, *137*
Porus acusticus int. 406, *446*
Positio medioinguinalis appendicis 307, 308, *346*
— paracolica appendicis 307, 308, *346*
— pelvica appendicis 307, 308, *346*
— promontorica appendicis 307, 308, *346*
— retrocolica appendicis 307, 308, *346*
— umbilicalis seu splenica appendicis 307, 308, *346*
Positiver Pol *3*
Positives Bild 29, *13*
— Kontrastmittel 42
Postero-anteriorer Strahlengang 33, *16b*
Potter—Bucky-Blende 40
Praeputium *395*
— clitoridis 345, *396*, *397*
Praevertebraler Bogen 292, *335*, *336*
Processus alveolaris maxillae 390, *437*
— articularis inf. vertebrae 185, 192—193, *231*, *237*, *238*, *386*
— — sup. vertebrae 191, 199, *231*, *237*, *238*, *386*
— clinoideus ant. 387, 392, 394, 414, 415, *436*, *437*, *438*, *454*, *458*
— — medius *437*
— — post. 392, 414, 415, 416, *437*, *438*, *454*, *455—458*
— condyloideus mandibulae *427*, *433*
— coracoideus 51, 66, 67, 71, 73, 209, *41*, *43*, *44*, *45*, *47*
— coronoideus mandibulae 389, 418, *418*, *427*, *431*, *433*, *438*, *442*, *444* *461*, *503*, *509*
— — ulnae 84, 88, *55*, *56*, *57*, *60*, *62*, *68*, *73*
— costarius vertebrae 197, 198, 199, *237*, *238*, *386*
— costotransversarius vertebrae 188, 193, 225
— jugularis *440*
— mastoideus 177, 375, 380, 389, 459, *418*, *424*, *431*, *433*, *437*, *440*, *454*, *461*, *504—506*, *510*, *516*
— posterior tali 153, 160, 162, *178*, *179*, *194*
— pterygoideus 382, 413, 416, *425*, *426*, *437*, *454*
— spinosus vertebrae 176, 177, 185, 188, 191, 193, 198, 199, *209*, *218*, *230*, *231*, *235*, *237*, *238*, *386*
— styloideus ossis temporalis *423*, *424*, *425*, *426*, *460*, *504*, *509—510*
— — radii 57, 58, 90, 91, *79*, *88*, *89*
— — ulnae 57, 89, 91, *80*, *88*
— transversus vertebrae *230*, *231*, *235*, *330*
— trochlearis calcanei 115, 116, *110*
— vermiformis s. Appendix
— xiphoideus 205, 208, 224, 227, 296, *38*, *258*, *262*, *264—265*
— zygomaticus 458, *504—506*, *509—510*, *516*
Prominentia laryngea 490, *1a*, *417*
Promontorium 197, 200, *383*, *390*
Propyliodon 251
Prostata *390*
Protuberantia occipitalis ext. 177, 375, 397, 422, *440*
— — int. *423*, *436*, *439*
Proximale Handwurzelknochen 97, *88—91*
Pseudoduodenum diverticulum 338
Pseudo-paradoxe Zwerchfellbewegung 295, *338*
Psoas-Kanten-Symptom 344
Pterion 375, *419*
Pulmo s. Lunge

Pulmo dexter *39*
Pulvis Seidlitzensis effervescens 311
Puncta lacrimalia 476
Pyelogramm 340, *384—387*
Pyelographie 43, 340
— mittels Tomographie *387*
— Technik 340
Pyelon 344, *387*
Pylorus 316, 319, *348*, *354*, *355*, *356*, *358*, *359*, *360*, *362*
— Oberflächenprojektion 304, *344*
— Schleimhaut 315, *351—352*
— -spasmus 319
Pyramiden-Punkt 472
— Spitze 380
Pyramis 380, 382, 387, 389, 392, 394, 401, 404, 438, 458, 464, 470, *429*, *442*, *454*, *505—506*, *511—512*, *517—518*

R

Rachen 493
— Luftschatten 413, *454*
— Röntgenaufnahme 493, *543—544*
Radius 57, 88—90, *66*, *68*, *75*, *77*
Radix arcus vertebrae 192, 199, *230*, *231*, *235*, *386*
— dentis *534*, *535*
— linguae *454*, *544*
— mesenterii: Oberflächenprojektion 306
— pulmonis *312*
Raphe perinei 353, 355, *394—397*
— scroti *394*, *395*
Ramus acetabuli a. obturatoriae 122
— descendens n. hypoglossi 444, *484*
— mandibulae 386, 389, 390, 392, 401, 418, *428*, *431*, *433*, *438*, *451*, *463*
— meningeus accessorius a. meningeae mediae 405
— meningeus a. occipitalis 406
— meningeus n. mandibularis 405
— meningeus n. vagi 406
Recessus alveolaris sinus maxillaris 407
— ant. sinus max. 407, *449*, *520*
— epitympanicus (Atticus) 459, *505—506*
— orbitalis sinus frontalis 407, 410, *520*
— suprapinealis 435, 440
— zygomaticus sinus maxillaris 401, 407
Rechte Kammer 250, 262, 264—266, 268, *299*, *302—304*, *306—308*, *310*, *319*, *323*
— Lungensegmente 236, 237, *274a*, *277*, *279*
Rechter Hauptbronchus 238, *273*, *276—277*
— Vorhof 260, 262, 263, 265, 266, 268, *299*, *300*, *302—304*, *306—307*, *310*, *318*, *323*
Rectum 303, 309, 329, *366*, *367*, *370—375*, *383*
— Auffüllungszeit 331
— Oberflächenprojektion 309, *343*, *347*
— Röntgenaufnahme nach Kontrastfüllung 329, *373*
Rectum: Schleimhautreliefbild *374*, *375*
— Topographie 303, *343*
Regio analis 352
— colli mediana 490, *542*
— epigastrica 297, 301, *339*, *340*
— hypochondrica 297, 301, *339*, *340*
— hypogastrica (pubica) 297, 301, *339*, *340*
— iliaca 297, 301, *339*, *340*
— inguinalis *339*, *340*
— lumbalis 297, 301, *339*, *340*
— renalis 297, 301
— umbilicalis 297, *339*, *340*
— urogenitalis 352
Relative Dämpfung 16
— Herzdämpfung 218, *254*
Ren *383*, *387—389*
Retinaculum patellae laterale 136, 142
— — mediale 136
Retinierte Zähne 484
Retrofaciale Knochenzellen 466, *511—512*
Retrogastrischer Raum 338
Retrograde Pyelographie 340, *384*, *385*
Retrokardialraum 263, 265, *304*, *308*, *311—312*
Retropneumoperitonaeum *s.* Pneumoretroperitonaeum
Retrosternalraum 263, 265, *308*, *311—312*
Rhesesche Aufnahme 474
Rima glottidis *543*
— olfactoria 410, 411, *428*
— pudendi 355
Rippen 192, 193, 221, *258*, *259*, *312*, *326*, *376*
— Einstellung der p.-a. Rötgenaufnahme 221, *257*, *266*
— p.-a. Röntgenbild 221, *260*
— Schatten 230
Rippenknorpel 221, *258*
— Schatten 230
Röhrenknochen 44
Röntgen- Aufnahme 32
— Bild 29
— Bildverstärkerröhre 26, *11*
— Bildverzerrung 29
— — Eliminierung 30
— Durchleuchtung 31
— Einheit 20
— Kymographie 39, 228, *21*
— Röhre 18, 20, 22, 24, *3*, *6*, *7*, *8*
— Schatten 29
— Strahlen 18, 19
— — Eigenschaften 19
— — Herstellung 18
— — Qualität 20
— Untersuchungsmethode 42, 43
Röntgengerät 20
Roser-Nélatonsche Linie 105, *104*
Rostrum sphenoideum *425*
Rougerie 450, 451, 453
Rücken: Reliefbild *26*
Rückenmark 177, 455
— Röntgenaufnahmen mit Kontrastmittel 455, *496—500*
— Subarachnoidalraum 455, *496—499*
— Untersuchungsmethoden 43, 455
Rückenmarkabschnitte 177, 455

S

Sabat 204
Saccus lacrimalis 371, 476
— — Röntgenaufnahme 476, *525*
Sacrum s. Os sacrum
Saypol 338
Scala anterior 404
— media 404, 406
— posterior 406
Scapula 51, 66, 71, 73, 209, 212, *2a*, *49*, *259*
Scarpasches Dreieck 108
Schädel 379
— Einstellung der Röntgenaufnahme 379
— — — — in a.-p. Richtung 379, *421*, *422*
— — — — — — axialer I. (vertico-subment.) Richtung 397, *16a*, *441*
— — — — — — — II. (submento-vertik.) Richtung 401, *443*
— — — — — — p.-a. Richtung 386, *430*
— — — — — — — exzentrischer Richtung 389, *432*
— — — — — — seitlicher Richtung 392, *434*
— — — — — — — exzentrischer Richtung 392, *435*
— Gefäßzeichnungen 396, *436*, *437*
— Knochendicke 397, *436—438*
— knochige Gebilde *418*, *427*, *436*
— Nähte 396, *437*
— Orientierungslinien 376, *420*
— Orientierungspunkte 375, *419*
— paramedian-sagittaler Schnitt 392, *436*
— Röntgenanatomie 379
— Röntgenaufnahme 380
— — in a.-p. Richtung 380, 384, *428*
— — — — — — I. Schnitt 380, *424*
— — — — — — — II. Schnitt 382, *426*
— — — axialer I. (vertico-subment.) Richtung 397, *442*
— — — — — II. (submento-vertik.) Richtung 401, *444—445*
— — — p.-a. Richtung 386, *431*
— — — — exzentrischer Richtung 389, *433*
— — — seitlicher Richtung 392, *437*
— — — — exzentrischer Richtung 394, *438*
— Schnitt I. 380, *418*, *423*
— — II. 382, *425*
— Teilaufnahmen 378
— Übersichtsaufnahmen 378
Schädelbasis 395, 397, 401, 411, *439—440*, *446*
— Einstellung der Röntgenaufnahme 411
— — — — in seitlicher Richtung 411, *452*, *453*
— — — — — — — exzentrischer Richtung 411
— Gebilde 401, *446*
— Röntgenaufnahme 392
— — seitliche 392, 413, *437*, *454*
— — — exzentrische 414, *438*

Schädeldach 395
Schädelgrube 392, 394, 404, 406, 414
— hintere 394, 406
— mittlere 392, 404—407, 414, 416
— vordere 387, 392, 404, 414
Schädelkapsel 390
Schattenaussparung 424
Schattensummation 31, 136, *15*
Schattensuperposition 31, 122, *15*
Schattentypen 29
Scheide 355
Scheitelbein s. Os parietale
Schichtaufnahme 36
— in transversaler Richtung 37
Schichtdicke 37
Schichtuntersuchungsgerät 36, *19a 19b*
— transversales 37, *20a*, *20b*
Schilddrüse 491
Schinz 171, 294
Schirmbildphotographie 28
Schläfenbein 386, 457—470, *503—506*, *509—512*, *515—518*
— bei der Mayerschen Aufnahme 457, *503—504*
— — — Schüllerschen Aufnahme 462, *509—510*
— — — Stenversschen Aufnahme 467, *515—516*
— Röntgenaufnahme s. Ohr
Schläfenschuppen 390
Schleimbeutel s. Bursa
Schleimhautfalten *351*, *352*, *363*
Schleimhaut-Reliefuntersuchung 280, 313
Schlesinger 423
Schlüsselbein 62—66, *37*, *244*, *258*
— Einstellung der p.-a. Röntgenaufnahme 62, *36*
— postero-anteriore Röntgenaufnahme 62, *37*
— Schatten 231
Schnecke 380, 460, 468, *505—506*, *517—518*
Schneidezähne s. Zähne
Schräge Stellung 34
— — I. 34, *16e*
— — II. 34, *16f*
— — (überrotierte) I. 264
— — — II. 264
— Strahlenrichtung 34
— — I. *34*, *16e*
— — II. 34, *16f*
— — (überrotierte) I. 264
— — — II. 264
Schulterblätter 73, *2a*, *49*, *259*
— Einstellung der seitlichen Röntgenaufnahme 73, *48*
— seitliche Röntgenaufnahme 73, *49*
Schultergebiet 51, *26—29*
— hintere Oberfläche 51, *26*,
— Oberflächenanatomie 51
— seitliche Oberfläche 51, *27*
— untere Oberfläche 51, *29*
— volare Oberfläche 51, *28*
Schultergelenk 66, *42*
— Einstellung der Röntgenaufnahme 66
— — — — in a.-p. Richtung 66, *40*
— — — — — axialer Richtung 70, *46*
Schultergelenk: Epiphysenlinien 73
— knochige Gebilde *41*
— Oberflächenprojektion *34—35*
— Röntgenaufnahme 66
— — in a.-p. Richtung 66, *43—45*
— — — axialer Richtung 70, *47*
Schüllersche Aufnahme 462, *511*, *512*
Scrobiculus cordis 208, *1a*
Scrotum 352, *395*
Sechsventilgeräte 23, *8*
Sechsventilschaltung 23, *8*
Segmente: Einteilung 236, 237, *274a 274b*, *277*
Segmentum anterius dext. 237, *277*
— — sin. 237, *277*
— apicale dext. 237, *277*
— — sin. 237, *277*
— basale ant. dex. 237, *277*
— — — sin. 237, *277*
— — apicale dext. 237, *277*
— — — sin. 237, *277*
— — laterale dext. 237, *277*
— — — sin. 237, *277*
— — mediale dext. 237, *277*
— — — sin. 237, *277*
— — posterius dext. 237, *277*
— — — sin. 237, *277*
— inferius lingulae 237, *277*
— laterale lobi medii 237, *277*
— mediale lobi medii 237, *277*
— posterius dext. 237, *277*
— — sin. 237, *277*
— superius lingulae 237, *277*
Seitlicher Strahlengang 33, *16c*
Sekundäre Strahlen 19
— — Eliminierung 39
Selen 20
Selengleichrichter 20, *5*
Sella turcica 392, 414, *437*, *455—458*
— — Einstellung der Röntgenaufnahme 414, *434*, *435*, *452*, *453*
— — Form 414
— — Röntgenaufnahme 415, *455—458*
Septum intermusculare laterale 56
— — mediale *56*
— nasi osseum 401, *427*, *431*, *433*, *442*, *444*
— pellucidum 422, 427, 433, *467*, *478*
— sinuum frontalium 387, 431, *428*, *431*, *433 439*, *520*
— — sphenoidalium *426*
Sergent 450, 451, 453
Sesambein s. Os sesamoideum
Shimidzu 449
Sialogramm *540*, *541*
Sialographie 484
Siebbeinlabyrinth 407, 410, *431*, *437*, *447*
Siebbeinzellen 384, 390, 392, 407, 411, 414, 473, *425*, *428*, *451*
Siemens Diagnostikröhre *10*
Sinnesorgane 48, 457
Sinus cavernosus 404, 446
— costomediastinalis *267*
— frontalis 384, 387, 390, 392, 397, 401, 404, 407, 410, 431, *428*, *431*, *433*, *436*, *437*, *439*, *442*, *447*, *449*, *451*, *520*
— gastricus *356*
Sinus mammarum 208, *1a*, *29*
— maxillaris 384, 389, 390, 392, 397, 401, 407 410, 413, 414, *428*, *431*, *433*, *438*, *442*, *447*, *449*, *451*, *454*, *460*, *534—535*
— petrosus sup. *495*
— phrenicocostalis 233, 292, 293, *267*, *332*, *334*
— — Oberflächenprojektion 214, *249—251*
— phrenicomediastinalis 290, *334*
— phrenicovertebralis 291
— rectus 448, *495*
— sagittalis sup. 404
— sigmoideus 406, 458, *505—506*
— sphenoidalis 382, 384, 389, 390, 392, 397, 404, 407, 410, 411, 413, 414, 416, 473, *428*, *436*, *437*, *442*, *444*, *449*, *451*, *520*
— tarsi 162, *167*
— transversus 394, 438
Sohle 116
Spatium parapharyngeum 406
— perirenale *388*, *389*
— retrocardiale 263, 265, *304*, *308*, *311*, *312*
— retrosternale 263, 265, *308*, *311*, *312*
— subphrenicum *389*, *415*
Speicheldrüsen 484
— Röntgenanatomie 484—488, *539—541*
— Topographie 485, 487, 488, *539*
Speiseröhre 215, 280
— Auffüllungszeit 331
— Bauchhöhlenabschnitt 281, *350*
— Einstellung der Röntgenaufnahme 184, 280, *216*, *309*
— Halsabschnitt 184, 280, *217*
— Oberflächenprojektion 215, *247—248*
— Pharmakoradiographische Untersuchung 282
— physiologische Verengungen 281, *323*
— Reliefbild 280, 282, *324*
— Röntgenaufnahme mittels Kontraststoff 280, *323—324*
— thorakaler Abschnitt 280, *323*
— Topographie 280
— Untersuchungsmethode 280
Sperrschichtgleichrichter 20, 22
Spina iliaca anterior inferior *114*, *119*, *399*
— — — superior 105—107, 297, 356, *1a*, *104*, *114—116*, *119*, *399*
— — posterior inferior 107, *115*, *241*
— — — superior 105, 107, *103*, *115*, *241*
— ischiadica 107, 352, 357, *115*, *129*
— nasalis ant. 392, *427*, *428*, *431*, *433*, *437*
— ossis sphenoidalis *460*
— scapulae 51, 67, 212, *2a*, *45*, *49*, *52*
Splenium corporis callosi *478*, *495*
Spongiosa 44
— lamellosa 44
— trabeculosa 44
— tubulosa 44

Squama frontalis 384
— occipitalis 375, 380, 386, 397, 406
— temporalis 390, 397, *503*, *504*, *510*, *515—516*
Status post op. resectionis ventriculi sec. Billroth II. 319, *357*
— varicosus 173
Steißbein 200, *375*, *399*
— Einstellung der seitlichen Röntgenaufnahme 200, *233*
— seitliche Röntgenaufnahme 200, *232*
Stenversssche Röntgenaufnahme 467, *517—518*
Sternum 208, 219, 221, 224—227, *38*, *39*, *258*, *261—265*, *304*
— Einstellung der Röntgenaufnahme 224, 227
— — — — in p.-a. kranial-exzentrischer Richtung 224, *261*
— — — — — seitlicher Richtung 227, *263*
— Gelenke 65, *38*, *258*
— — Schichtaufnahme *39*
— Röntgenaufnahme
— — a.-p. Schichtaufnahme 227, *265*
— — in p.-a. kranial-exzentrischer Richtung 224, *262*
— — — seitlicher Richtung 227, *264*
— — Kontaktaufnahme 227
Stierhornförmiger Magen 316, *356*
Stirnbein s. Os frontale
Stirnbeinhöhe s. Sinus frontalis
Streustrahlen 19
Streustrahlenblende 40
Strichfokusröhre 25, *9*
Subdiaphragmale Aortographie 278
Subluxatio coxae 130, 131
Subtentorielle Luftansammlung *480*
Sulci arteriae meningeae mediae
Sulcus arteriosus *437*
— bicipitalis lateralis 54, *28*, *30*
— — medialis 54, *28*, *29*
— caroticus 446, *439*
— centralis: Oberflächenprojektion 376, *420*
— chiasmatis 392, *439*
— coronarius: Oberflächenprojektion 220
— corporis callosi 440
— costae *230*, *258*
— deltoideopectoralis 209, *28*, *42*
— genitofemoralis 110, 355, *394—397*
— glutaeoperinealis 355, *395*, *396*, *397*
— glutaeus 105, 110, *2a*, *103*, *396*, *397*
— infraorbitalis 387, *449*
— inguinalis 297, *1a*, *396*
— intermuscularis lateralis *26*
— intertubercularis 67, 80, *41*, *42*
— lateralis abdominis 297
— longitudinalis ant. 260, 265, *299*, *306*
— medianus abdominis 296, *1a*, *29*
— — dorsi 176, 177, 205, 297, *2a*, *103*, *245*
— — thoracis 208, *1a*, *29*
Sulcus mentolabialis *417*
— nasolabialis *417*
— nervi radialis 56
— — ulnaris 57
— nymphohymenalis 356
— nympholabialis 355, *396*, *397*
— sagittalis *423*, *425*, *436*
— sigmoideus 384, *424*, *436*, *439*, *454*, *509*, *515*
— tendinis musc. flex. hallucis longi 160
— transversus 397, *436*, *437*, *439*
— tubae auditivae *440*
Sustentaculum tali 115, 116, 160, *109*, *178*
Sutura coronaria 375, 376, 386, 396, 397, 404, *437*
— frontalis 371
— lambdoidea 376, 380, 384, 386, 396, 404, *418*, *424*, *425*, *426*, *428*, *431*, *454*
— occipitomastoidea *418*
— palatina mediana *440*
— parietomastoidea *418*
— sagittalis 375, 376, 386, 404, *428*, *445*
— squamosa 375, 376
— zygomaticofrontalis 371, *433*
— zygomaticomaxillaris *427*
Sylvius-Gruppe 447—448, *485*
Symphyse 349—350, 355, 359, *114—115*, *119*, *393*, *397*, *399*, *403*
— Einstellung der p.-a. Röntgen-Aufnahme 361, *402*
— p.-a. Röntgenaufnahme 361, *403*
— sterni 224, 227
Synchondrosis petrooccipitalis 465, *511—512*
— sterni 224, 227, *258*, *265*
Syndesmosis tibiofibularis 148
Systole 272

T

Takahashi 449
Talus 151, 153, 160, *174*, *181—190*
Tegmen tympani *503*
Teleorthodiagraphie 274
Teleröntgenographie 274
Tendines musculorum ext. digiti brevis et longi *110*
— — peronaeorum *102*, *110*
— — semimembr. et semitend. *102*
Tendo Achillis 114, *2a*, *110*, *178*
— musculi bicipitis femoris *2a*, *106*, *110*, *137*
— — ext. digiti longi *110*
— — — — V. *32*
— — semimembranosi *137*
— — tibialis ant. 115, *110*, *178*
— — post. 115, *178*
Terminalzellen 466, *511—512*
Testis *390*, *394*
Thalamus 424, 431, 436, *467*, *478*
Thenar 59, *31*
Thorax-Form 205, 270
Thoriumdioxyd 332
Tibia 113, 132, 136—137, 143, 147—148, 150—151, *141*, *158*, *160*, *162*, *164*, *167*, *186*, *194*
Tomographie 36, *19a*
Topf-Anode 21, *4*
Topographische Perkussion 17
Tönnis 420, 422, 448
Trachea 263, 264, 269, 490, 491, 493, *39*, *217*, *264*, *273*, *276*, *278*, *303—304*, *306—308*, *324*, *543—545*
— Bifurcatio 237, *273*, *275*
— Luftschatten 188, *222*
— Oberflächenprojektion 215, *247—248*
Tracheobronchographie 228
Tracheotomia inferior 491
— superior 490
Tractus iliotibialis 111, *106*, *108*
Trajektorien 121
Transhepatische perkutane Cholangiographie 338
— — — Technik 338
Transport-Relief 323, *363*
Transversale Planigraphie 37
— Schichtaufnahme 283—289
— — in Höhe des Th. V. Wirbels 284, *326*, *327*
— — — — — Th. VII. Wirbels 284, *328*, *329*
— — — — — Th. IX. Wirbels 289, *330*, *331*
— — — — — Th. XII. Wirbels 289, *332*, *333*
— Schichtuntersuchung des Brustkorbes 283
— Schichtzonen 283, *325*
Transversaler Planigraph *20a*, *20b*
Transvesikale Pyelographie 340, *384*, *385*
Traubescher Raum 305
Tränenableitungssystem 476
— Röntgenaufnahme 476, *525*
— Untersuchnungsmethode 44, 476
Trèvessches Schema 307, *346*
Trigonum caroticum 489, *542*
— collaterale 433, *465*
— femorale Scarpae 108, *105*
— Lieutaudi *385*
— lumbale (Petiti) 297, *103*
— lumbocostale 291
— musculare dextrum 490, *542*
— — sinistrum 490, *542*
— omoclaviculare 489, *542*
— omotrapezoideum 489, *542*
— sternocostale 291
— submandibulare 489, *542*
— submentale (suprahyoideum) 489, *542*
Triopac 170, 174, 220, 444
Tripan-Blau 175
Trochanter maior 105—107, 110, 123—124, *103—104*, *114—119*, *121*, *123*, *126—129*
— minor 123—124, *114—115*, *117*, *119*, *121*, *123*, *127*
Trochlea humeri 80, *55—57*, *60*, *66*, *69*, *71*, *73*
— tali 151, 153, *164*, *191*, *193*
Trockengleichrichter 22
Truncus sympathicus *306*
Tuba uterina 361
— — Röntgenbild *406*
— — Untersuchungsmethode 361
Tuber calcanei 116, 155, *167*, *171*, *173*
— frontale 371, *417*, *427*

Tuber ischiadicum 105, 107, 110, 124, 350, 355, *104*, *114—115*, *119*, *123*, *397*
— maxillae 394, 407
— parietale 373
Tuberculum articulare 413, 416, 418, *418*, *442*, *444*, *454*, *460*, *461*, *463*
— costae *231*
— cristae iliacae *104*, *114*
— laterale eminentiae intercondyloideae 136, *138*, *146*
— maius 66,70, *41*, *42*, *43*, *47*
— mediale eminentiae intercondyloideae *138*, *146*
— — proc. post. tali *171*
— minus 70, *41*, *42*, *47*
— post. atlantis *217*, *218*, *220*
— pubicum 107, 297, *114*, *116*, *117*, *240*, *394*, *397*
— sellae 392, 414, *437*
— zygomaticum 371
Tuberositas coracoidea claviculae 64, 67, *44*
— glutaea 110
— infraglenoidalis *41*
— ossis metacarpalis III. *79*
— — metatarsalis V. 116, *171*, *173*, *179*
— — navicularis manus 58
— — — pedis 115, 116, 162
— radii *55*, *56*, *59*, *60*, *61*, *67*
— tibiae 112, 113, *105*, *107*, *109*, *110*, *135*, *147*
— ulnae 84, *55*, *60*, *62*
Türkensattel s. Sella turcica
Typische Aufnahmen 32
Typus exspiratoricus 205
— inspiratoricus 205

U

Ulna 57, 88, 89, 90, *27*, *66 75*, *77*
Universal-Planigraph 37
Unterarm 88
— dorsale Oberfläche 57, *27*, *30*
— Einstellung der Röntgenaufnahme 88
— — — — in radio-ulnarer Richtung 90, *76*
— — — — — volo-dorsaler Richtung 88, *74*
— in Pronationsstellung 88, *75a*
— — Supinationsstellung 88, *75b*
— Knochen 84, 88, 90
— Oberflächenanatomie 57
— Röntgenaufnahme 88
— — in radio-ulnarer Richtung 90, *77*
— — — volo-dorsaler Richtung *88*, *75*
— volare Oberfläche 57, *28*
Untere Extremität: Arteriographie 170, *23*
— — direkte Phlebographie 171
— — Gelenke: Oberflächenprojektion *111—112*
— — laterale Oberfläche *102*
— — mediale Oberfläche *102*
— — Oberflächenanatomie 105
— — Phlebogramm *24*, *199*, *200*
— — Röntgenanatomie 119
— Zähne s. Zähne
Unteres Lungenfeld 232, 233
Unterkiefer s. Mandibula
Unterkiefergelenk 374, 389, 397, 416, 462, *460—461*, *463*
— Einstellung der p.-a. Röntgenaufnahme nach Clementschitsch 418, *462*
— — der seitlichen Röntgenaufnahme nach Parma 416, *459*
— Röntgenbilder 416
— — p.-a. nach Clementschitsch 418, *463*
— — seitliche nach Parma 416, *460*
— — — Schichtbild 416, *461*
Unterkiefergelenkspalt 416, 418
Untersuchungsmethoden 42
Ureter 339, *383*, *384*, *386*, *387*, *390*
— Einstellung der Aufnahme in a.-p. Richtung 340
— — — — — — — beidseitige 340, *382*
— — — — — seitlicher Richtung 340
— physiologische Verengerungen 447
— Röntgenaufnahme
— — »Leer« 347
— — nach Kontrastauffüllung 346, 347, *384—387*
— — Pyelogramm (i. v.) 340, *235*, *386—387*
— — — (retrogrades) 340, *384—385*
— Tomogramm *387*
— — — nach perirenaler Insufflation *389*
— Topographie 303, 346, *343*, *383*
— Untersuchungsmethoden 339
Urethra s. Harnröhre
Urographie 43, 339
Uterus 361
— Form 361
— Lymphgefäße 48, 361, *408*, *409*
— regionale Lymphknoten 361, *409*
— Röntgenaufnahmen 361, *406*
— Untersuchungsmethoden 361
Uvula *544*
Überrotierte I. schräge Stellung 264
— II. schräge Stellung 265

V

Vagina 355, *396*, *397*
Valsalvascher Versuch 234, 272, *314*
Valvula coecocolica: Auffüllungszeit 331
— ileocoecalis 323, *365*
— — Auffüllungszeit 331
— — Oberflächenprojektion 306
— venae *24b*
Várady 48, 364
Vasa spermatica *383*
Vasographie 43
Vena angularis 404
— anonyma 260, *299*, *307*, *308*
— axillaris 171, *198*
— azygos 232, 291, *302*, *310*
— basilica 54, 56, 57, *28*, *198*
— brachialis 54, 171
— cava inf. 263, 269, 291, *273*, *299*, *300*, *302—304*, *308*, *310*, *334*, *383*
— — sup. 232, 260, 863, 265—267, *21*, *299*, *300*, *302—304*, *307—308*, *310*, *318*, *328*
— cephalica 54, 56, 57, 58, 171, *27*, *28*, *198*
— cervicalis prof. 406
— dorsalis penis *390*
— facialis ant. 373, 404, 489
— femoralis 108, 114
— hemiazygos 291, *306*
— jugularis inf. 406, 446, *484*
— lingualis 489
— magna Galeni 448, *486*, *495*
— mediana cubiti 56, *28*
— meningea media 396
— ophthalmica sup. 373, 404
— poplitea 113, 114, *137*
— pulmonalis 231, *330*
— saphena magna 108, 115—116, 171, *109*
— — parva 115—116, 171, 173, *110*
— tibialis post. 172—173
Venae anonymae 265—267
— basivertebrales 178
— cerebelli *495*
— cruris *24a*, *24b*
— metatarseae plantares 116
— occipitales *495*
— plantares 116
— pulmonales 263, *302*
— tibiales antt.116
— — postt. 116
Venensystem des Brustkorbes 48
Venoskopie 175
Ventilröhre 20, 21, *4*, *7*, *8*
Ventriculus cerebri lat. 422, 427, 431, 433, 435, 438, *465*, *466*, *474*, *479*
— — III. 422, 427, 431, 433, 435, 436, 442, *467*, *474*, *475*, *479*, *481*
— — IV. 431, 438, *467*, *474—475* *478—479*
— cordis (dexter) 260, 262, 264—266, 268, *299*, *302—304*, *306—308*, *310*, *323*
— — (sinister) 264—266, 269, *21*, *300*, *302—304*, *306—308*, *311*, *321*
— (gaster) s. Magen
— laryngis *545*
Ventrikulogramm a.-p. 427, *467—474*
— Analyse 423
— Einstellung 427
— p.-a. 423, *475*, *476*
— seitliches 433, 438, *477*
— — Schichtaufnahme *479*
Ventrikulographie 42, 48, 420, 422
— Indikation 422
— Kontraindikation 422
— Technik 422
Verdauungssystem 310
— Auffüllungszeit 331
Vermis cerebelli *478*
Vertebra lumbalis *240*, *379*, *384*
— prominens 176, *2a*
Vesica fellea s. Gallenblase
— urinaria s. Harnblase
Vesicula seminalis *390*
Vestibulum (auris interna) 466, 468, *511—512*, *517—518*
— pylori *354*

Vestibulum vaginae 355, *396*, *397*
Vierventilgeräte 22, *7*
Vierventilschaltung 22, *7*
Vieten 29, 37, 446
Volvulus 319
Vomer *436*, *442*
Vordere Achselfalte 51, 209, *29*, *246*
— Schädelgrube 387, 392, 404, 414
— — Öffnungen 404, *446*
— Siebbeinzellen *433*, *520*
Vorderes Halsdreieck 489

W

Wachsmann 37
Wahrer Brennfleck *9*
Warzenzellen s. Cellulae mastoideae
Watson 37
Weibliche Bauchwand *246*
— Gestalt von hinten *2b*
— — — vorn *1b*
— Mamma 209, 219, *246*, *255*
Weiblicher Becken 105
— Damm 355, *396*, *397*
— — Gebilde 355
— — — Oberflächenprojektion *397*
— Thorax 205, *246*
Weiche Strahlen 20
Weichteilschatten 29
Weintraube: Röntgenbid 31, *15*
Wirbel 176
— Dornfortsätze 185, 193, 197 *209*, *218*, *230*, *231*, *235*, *237*
— Epiphysenknorpel 179, *206—210*
— Gelenkfortsätze 185, 192, 193, *231*, *237*
— Knorpelscheibe 180, *210*, *215*
— Körper 185, 192, 197, 198, *208 218*, *330*, *332*
— Querfortsätze 193, 225, *237*, *238*
— Röntgenanatomie 177—204
— Röntgenbilder in verschiedenem Alter 177—180, *206—215*, *226*, *228*, *231*
Wirbelknorpelring 178—180
Wirbelsäule 176
— Abschnitte 184
Wirbelsäule Abschnitte: Röntgenanatomie 184—204
— Oberflächenanatomie 176
— Röntgenbilder in verschiedenem Alter 177—180, *206—215*, *226*, *228 231*
— von der Seite *204*
— — hinten *205*
— — vorn *203*
Wirbelsäule-Ganzaufnahme-Gerät 177
Wolfram 18
Wolframsaurer Kalzium 20
Wurmfortsatz s. Appendix

X

X-Einheit 18

Y

Y-förmige Knorpel 131

Z

Zähne: Einstellung der Röntgenaufnahme 477
— — — — obere Eckzähne 477, *528*
— — — — — Frontzähne 477, *527*
— — — — — Molaren 477, *529*
— — — — — Prämolaren 477, *528*
— — — — untere Eckzähne 477, *531*
— — — — — Frontzähne 477, *530*
— — — — — Molaren 477, *532*
— — — — — Prämolaren 477, *531*
— obere: Röntgenstatus *537*
— Röntgenaufnahme 482
— — obere Eckzähne 482, *537*
— — — Frontzähne 482, *537*
— — — Molaren 482, *534—535*, *537*
— — — Prämolaren 482, *534*, *537*
— — untere Eckzähne 482 *538*,
Zähne: Röntgenaufnahme untere Frontzähne 482, *431*, *442*, *538*
— — — Molaren 482, *536*, *538*
— — — Prämolaren 482, *538*
— untere: Röntgenstatus *538*
— Untersuchungsmethode 477
Zahnwurzel 482
Zawadowsky 231
Zehengliedgelenke 162, *173—181*
Zentralstrahl 29
— Richtung 33
Zerebrale Angiographie: Indikation 444
— — Kontraindikation 444
— — Technik 444, 449
Zerebrales Angiogramm 447, 454, *25*, *485—486*, *490—495*
Zielgeräte 36
Zinksulfid 20
Zirkulationssystem 46
Zisternale Enkephalographie 420—422
— — Technik 421
— Punktion 422, 455
Zisterne s. Cisterna
Zitherhaltung 94, *83—84*
Zona choledochopancreatica *306*, *345*
— media olecrani *60*
Zsebők 131, 156, 175, 231, 242, 339
Zuckerhutförmiger Bulbus duodeni *355*, *361*
Zugtrajektorien 121
Zungenbein 492, *543*, *544*
Zwerchfell 289
— anatomische Verhältnisse 289, *334*
— Einstellung der Röntgenaufnahme 291, *266*, *309*
— physiologische Öffnungen 291
— Röntgenaufnahme 292
— — in a.-p. Richtung 292, *335—336*
— — — p.-a. Richtung 292, *267*
— — — seitlicher Richtung 293
— — nach Pneumoperitonaeum *412*, 416
— und Atmung 294
Zwerchfellbewegung 295
Zwerchfellbogen 292
Zwerchfellkuppeln 228, 233, 292, *310—312*
Zwerchfellschatten 231
Zwerchfellstand 271, 294, *337*, *338*

Für Ausgabe und Herstellung verantwortlich: György Bernát, Direktor des Verlages und der Druckerei der Ungarischen Akademie der Wissenschaften

Verantwortlicher Redakteur: Barbara Faragó · Technischer Redakteur: István Csörgő · Einband und Umschlag von Árpád Kondor

Druckerei der Ungarischen Akademie der Wissenschaften

genbild zu analysieren . . . Auch für den Erfahrenen ist es ein Vergnügen die ausgezeichnet ausgewählten und reproduzierten Abbildungen mit dem Begleittext zu vergleichen . . . Das vorliegende Buch ist geeignet, einen sehr großen Interessentenkreis anzusprechen, und es wäre besonders zu wünschen, wenn die vorliegende Monographie nicht nur bei röntgenologisch tätigen und interessierten Ärzten, sondern auch bei den Studenten eine möglichst weite Verbreitung finden würde.«

R. Kraus, Zentralblatt für die Gesamte Radiologie, Heidelberg

». . . Das Werk erreicht durchaus das gesetzte Ziel und füllt zweifellos eine bisher bestehende Lücke im Fachschrifttum, insbesondere für den Arzt, der röntgenologisch tätig ist . . . Selbst der erfahrene Radiologe wird das Werk nicht ohne Gewinn durchsehen, z. B. die Kapitel über die Segmenteinteilungen der Lungen, und einige neue Einstellverfahren kennenlernen . . . Das Werk kann Ärzten, die röntgenologisch in größerem Umfange tätig sind, bestens empfohlen werden. Es eignet sich vor allem für Jungradiologen in der Ausbildung, um ihnen die richtigen röntgenanatomischen Vorstellungen zu vermitteln und sie zu räumlichem Denken bei der Röntgenbilddeutung zu erziehen . . .«

F. Ekert, Münchener Medizinische Wochenschrift

». . . Die Qualität der Abbildungen ist recht gut, die Erläuterungen in gut verständlicher Form dargebracht.

Dieses Buch wird besonders jungen Radiologen eine wesentliche Hilfe in der Beurteilung der Röntgenaufnahmen im Zusammenhang mit dem klinischen Bilde sein.«

F. Held, Zeitschrift für Ärztliche Fortbildung, Jena

". . . This book is an excellent German text on the subject of roentgen anatomy and an especially fine example of quality in the reproduction of medical material."

D. Morse, American Journal of Roentgenology, Radium Therapy and Nuclear Medicine, Detroit

AKADÉMIAI KIADÓ

VERLAG
DER UNGARISCHEN AKADEMIE
DER WISSENSCHAFTEN

BUDAPEST

VERTRIEB:

KULTURA

BUDAPEST 62, POSTFACH 149.